HAND-ATLAS
Der
Anatomie des Menschen.

AND-ATLAS
DER
TOMIE
DES
ISCHEN

M. EDMUNDSON
M.D.

HAND-ATLAS

DER

ANATOMIE DES MENSCHEN

NEBST

EINEM TABELLARISCHEN HANDBUCHE DER ANATOMIE

VON

PROF. DR. C. E. BOCK.

SECHSTE AUFLAGE,

IM TEXTE ZEITGEMÄSS VERÄNDERT UND VERBESSERT, MIT 38 KUPFERTAFELN UND (INCL. KUPFERERKLÄRUNGEN UND REGISTER) 53 BOGEN TEXT.

BERLIN, 1871.

VERLAG DER RENGER'SCHEN BUCHHANDLUNG.

(OTTO STRUWE.)

VORWORT.

Anatomie kann nur am Leichname studirt werden, niemals blos aus Büchern oder nach Abbildungen, und dieses Studium darf, soll es praktischen Nutzen gewähren, nicht im blossen Auswendiglernen der verschiedenen anatomischen Data bestehen, sondern in Erreichung einer anatomischen Imagination, welche leicht das Bild jedes einzelnen Theiles des menschlichen Körpers ins Gedächtniss zurückruft. Nach vorausgegangenem Studium am Leichname ist nun aber wohl nichts mehr vermögend, jene anatomische Imagination zu begründen, als naturgetreue Abbildungen. Da jedoch diese Abbildungen dem Gedächtnisse immer nur als Anhaltpunkte dienen können, so glaube ich, dass Abbildungen in Lebensgrösse vor Bildern im kleinern Formate, wenn diese nämlich den grössern Deutlichkeit nicht nachstehen, keine besondern Vorzüge haben. Im Gegentheile bieten letztere insofern weit mehr Vortheil, als sie schneller und bequemer zur Hand sein können. Von diesem Gesichtspunkte bei Bearbeitung dieses Atlasses ausgehend, wählte ich das vorliegende Format, unterliess die isolirte Darstellung der einzelnen, feinern anatomischen Gegenstände, und suchte vielmehr durch Abbildungen ganzer Figuren oder grösserer Stücke des menschlichen Körpers, an denen die Gefässe und Nerven zum deutlicheren Hervortreten colorirt sind, eine leichtere und, wie mir scheint, für den Studirenden, Arzt und Wundarzt bei Repetition der Anatomie hinreichende Uebersicht zu geben. — Dass die Abbildungen nicht alle nach der Natur gezeichnet, sondern theilweise auch nach andern Bilderwerken componirt sind, liegt vor Augen und kann dem Werke nicht zum Nachtheile

gereichen. Zur leichtern Recapitulation der Anatomie geht dem Atlas ein kurzes, tabellarisches Handbuch voraus, und um die einzelnen anatomischen Gegenstände auf den Abbildungen nicht nur schneller, sondern auch in verschiedener Umgebung finden zu können, ist ein, sowohl auf das Handbuch als auf die Abbildungen verweisendes Register angehangen, was dem Besitzer dieses Werkes gewiss nicht unerwünscht sein dürfte. Ausserdem sind den Erklärungen der Abbildungen soviel als möglich erläuternde Bemerkungen und ergänzende Verweisungen beigefügt.

Leipzig, den 1. December 1870.

HAND-ATLAS

DER

ANATOMIE DES MENSCHEN

NEBST

EINEM TABELLARISCHEN HANDBUCHE DER ANATOMIE

VON

PROF. DR. C. E. BOCK.

SECHSTE AUFLAGE,

IM TEXTE ZEITGEMÄSS VERÄNDERT UND VERBESSERT, MIT 38 KUPFERTAFELN UND (INCL. KUPFERERKLÄRUNGEN UND REGISTER) 53 BOGEN TEXT.

BERLIN, 1871.

VERLAG DER RENGER'SCHEN BUCHHANDLUNG.

(OTTO STRUWE.)

gereichen. Zur leichtern Recapitulation der Anatomie geht dem Atlas ein kurzes, tabellarisches Handbuch voraus, und um die einzelnen anatomischen Gegenstände auf den Abbildungen nicht nur schneller, sondern auch in verschiedener Umgebung finden zu können, ist ein, sowohl auf das Handbuch als auf die Abbildungen verweisendes Register angehangen, was dem Besitzer dieses Werkes gewiss nicht unerwünscht sein dürfte. Ausserdem sind den Erklärungen der Abbildungen soviel als möglich erläuternde Bemerkungen und ergänzende Verweisungen beigefügt.

Leipzig, den 1. December 1870.

C. Bock.

Osteologia, Knochenlehre.

Das Knochengewebe nützt dem Körper durch seine Härte und Festigkeit, indem es Organe, die Knochen, bildet, welche zum Grundrisse für die Gestalt des Körpers dienen und eine feste Grundlage für denselben abgeben, an welcher die weichen Theile angeheftet sind und in welcher sich schützende Höhlen für wichtige Eingeweide befinden; die sich ferner auch mit einander durch Bänder zu einem durch die Muskeln vielfach zu bewegenden Apparat verbinden. Unter einander vereinigt bilden sie ein Knochengerüste, welches Skelet oder Gerippe genannt wird. — Die harte, feste, trockne, gelblichweisse, geschichtete, unempfindliche Knochensubstanz besteht aus einer knorpligen und (zu fast $^2/_3$) aus einer erdigen (hauptsächlich aus phosphor- und kohlensaurem Kalk zusammengesetzten) Grundlage; sie hat an der mit der Knochenhaut überzogenen Peripherie des Knochens ein sehr dichtes, im Innern desselben ein lockeres, schwammiges Gefüge. In der gefässarmen, spröderen Rindensubstanz (*substantia compacta s. corticalis*), welche dem unbewaffneten Auge gleichförmig dicht erscheint, zeigen sich an der äussern Oberfläche *foramina nutritia* für grössere Arterien und Venen, sowie kleinere Oeffnungen für feine Arterien (welche in die Gefässcanälchen eintreten). Dagegen enthält die schwammige Marksubstanz (*subst. medullaris s. spongiosa*) deutlich sichtbare Lücken und Höhlen (Markzellen und Markhöhlen), welche alle unter einander communiciren und von einem lockern, sehr gefässreichen Zellgewebe (Markhaut) ausgekleidet und mit Fett (Knochenmark) gefüllt sind. Nerven sind mit den grössten Arterien in die Knochensubstanz verfolgt worden. — **Feinerer Bau des Knochengewebes.** Unter dem Mikroscope zeigt sich das Knochengewebe aus einer, meist undeutlich geschichteten (lamellösen) und von Gefässcanälen (den Haver'schen oder Markcanälchen) durchzogenen Grund- oder Zwischensubstanz und aus vielen kleinen Räumen, den Knochenhöhlen (sogenannten Knochenkörperchen) bestehend, welche letztere sich in sehr feine, hohle Ausläufer (die Knochencanälchen) fortsetzen, welche mit besonderen Zellen (den Knochenzellen) mit Ausläufern in Verbindung stehen. — Die **Grundsubstanz** ist brüchig und spröde und zeigt ein ausgesprochen lamellöses Gefüge, dessen Lamellen (von feinkörnigem Ansehen) sich theils ringförmig um die Haver'schen Canälchen herumziehen, theils (als Grundlamellen) an den Mittelstücken der Röhrenknochen eine äussere und eine innere, der äussern und innern Oberfläche des Knochens parallel laufende Schicht bilden, theils (als interstitielle Grundlamellen) sich zwischen die einzelnen Haver'schen Lamellensysteme hier und da hineinziehen. Das Knochengewebe der Grundsubstanz besteht aus einem innigen Gemenge unorganischer und organischer Verbindungen in Gestalt fest verbundener feiner Körnchen. Die organische Grundlage der Grundsubstanz ist der Knochenknorpel, Ossein, welches durch Kochen in Knochenleim (Glutin) verwandelt wird; die unorganische Grundlage, die Knochenerde, besteht vorzugsweise aus einem Gemenge von phosphorsauren und kohlensauren alkalischen Erden mit Spuren von Fluor; überwiegend ist der dreibasisch phosphorsaure Kalk mit wenig kohlensaurem Kalk und phosphorsaurer Magnesia incrustirt. — Die von concentrischen Knochenlamellen umgebenen **Gefässcanälchen**, Haver'schen oder Markcanälchen, welche die Grundsubstanz durchziehen, sind weitere und engere Canäle und bilden durch schief und querverlaufende, unter sich communicirende Zweige ein weitmaschiges Netz (mit gestreckten, meist rechteckigen Maschen). Der Verlauf der Gefässcanälchen ist in den Röhrenknochen der Längsaxe des Knochens parallel, in platten Knochen der Oberfläche derselben. Die Blättchen, Fasern und Balken der spongiösen Knochensubstanz enthalten nur, wenn sie dicker sind, hier und da Gefässcanäle. Diese Canälchen beherbergen die ernährenden Blutgefässe des Knochens und münden theils an der äussern Oberfläche des Knochens, theils an den Wänden der Markhöhlen und Markräume im Innern des Knochens aus. — Die Grundsubstanz ist ferner noch mit äusserst zahlreichen, dicht an einander gelagerten, länglich-runden, abgeplatteten **Knochenhöhlen** (die früheren kalkhaltigen Knochen- oder Kalkkörperchen) durchsetzt, welche meist innerhalb der Lamellen selbst, aber auch zwischen denselben liegen und ohne Ausnahme mit ihren breiten Seiten den Oberflächen der Lamellen gleichstehen. Von diesen Höhlen gehen strahlig mehrfach verästelte Ausläufer, die Knochencanälchen (früher Kalkcanälchen genannt), aus und diese durchsetzen in unregelmässigem, oft zierlich gebogenem Verlauf die Knochensubstanz nach allen Richtungen. Sie münden theils in die Gefässcanäle, theils in die Markhöhlen und Markräume; nur wenige endigen blind. So entsteht durch die Gefässcanälchen,

Knochenhöhlen und Knochencanälchen ein die ganze Knochenmasse durchziehendes zusammenhängendes System von Lücken und Canälchen, dessen Zweck es ist, das Knochengewebe zu ernähren. Zu diesem Zwecke nun befindet sich in jeder Knochenhöhle eine sie ganz erfüllende zartwandige Zelle (Protoblast), die Virchow'sche Knochenzelle oder Knochenkapsel, mit hellem, zähflüssigem Inhalte und einem Kern. Von dieser erstrecken sich viele Ausläufer in die Knochencanälchen und verbinden sich hier mit ähnlichen Ausläufern benachbarter Zellen. Mit Hülfe dieser Canälchen wird die von den Gefässen gelieferte Ernährungsflüssigkeit durch die Knochenmasse transportirt. Im Knochenknorpel gehen in Folge dieser Ernährung die Lebenserscheinungen (Stoffwechsel) ziemlich lebhaft vor sich und es scheint, als ob beständig ein Neuwachsthum der Knochensubstanz vom Periost aus stattfände, während die an die Markhöhle grenzenden Knochenpartien aufgelöst würden. Auch die Knochenerde scheint einem beständigen Verbrauche, einem Auflösen und Erneuern zu unterliegen. — An trockenen Knochenschliffen erscheinen die Knochenhöhlen und Knochencanälchen von dunkler, bei auf fallendem Lichte von weisser Färbung und diese verdanken sie nicht, wie man früher glaubte, Ablagerungen von Kalksalzen, sondern nur einer Füllung mit Luft. — Die **Knochen-** oder **Beinhaut**, *periosteum*, ist für den Knochen von allergrösster Wichtigkeit, weil sie die Ernährung desselben besorgt und zu diesem Zwecke zahlreiche Gefässe in das Innere desselben entsendet. Das sehr gefässreiche Periost gehört zu den sehnigen Häuten und ist an manchen Stellen undurchsichtig, dick und sehnig glänzend, an andern dünn und durchscheinend; erstere hängt meist fest mit Bändern, Sehnen und Fasern zusammen. Die Vereinigung des Periosts mit den Knochen geschieht, bald lockerer bald inniger, durch die von der Knochenhaut aus in den Knochen eindringenden Gefässe und Nerven, sowie durch viele sehnige Streifen. Fast überall zeigt sich das Periost aus zwei fest mit einander verbundenen Lagen zusammengesetzt, von denen die äussere, gefäss- und nervenreichere, eine vorzugsweise bindegewebige, die innere eine elastische ist. — Das **Knochenmark**, welches alle grösseren Hohlräume des Knochens ausfüllt, erscheint theils als gelbes, theils als rothes und besteht aus Bindegewebe (Markhaut mit Gefässen und Nerven), Fettzellen, freiem Fette, einer gelblichen Flüssigkeit und aus Markzellen (kleinen in der Entwickelung begriffenen Kernzellen).

Man theilt die Knochen ihrer äussern Gestalt nach in lange, platte, dicke und gemischte. 1) **Lange Knochen, Röhrenknochen,** *ossa longa s. cylindrica,* kommen vorzüglich an den Extremitäten als Grundlage vor, überhaupt da, wo Theile grosse und schnelle Bewegungen ausführen sollen. Sie bestehen aus einem Mittelstücke und 2 Enden. *a.* **Mittelstück, Körper,** *corpus s. diaphysis,* ist der mittlere, dünnere, lang ausgezogene, meist walzenförmige oder mehr oder weniger dreiseitige (also mit 3 Flächen und 3 Winkeln versehene) Theil. Er besteht fast ganz aus *subst. compacta* und hat in seinem Centrum eine mit Knochenmark angefüllte Höhle, Markhöhle, *tubus medullaris,* in welcher sich nur wenig *subst. reticularis* vorfindet. *b.* Die **Enden,** *extremitates s. apophyses,* bestehen fast ganz aus schwammiger Substanz (ohne Markhöhle im Innern), die mit einer dünnen Rinde umschlossen ist. Sie sind aufgeschwollener als der Körper, um bessere Gelenkflächen darzubieten, und mit einer dünnen Knorpelplatte überzogen. So lange die äussersten Stücken dieser Enden noch nicht durch Knochen-, sondern noch durch Knorpelmasse mit dem übrigen Theile vereinigt sind, nennt man sie *epiphyses.* — 2) **Platte, breite Knochen,** *ossa plana,* werden im Körper vorzüglich zur Bildung von Höhlen, oder da, wo viele Muskeln eine Befestigung brauchen, verwendet. Sie sind meist ebenso breit, als lang, und bestehen aus 2 Platten fester Substanz (*subst. vitrea*), zwischen welchen sich lockere Substanz (*diploë*), nach der Dicke des Knochens in verschiedener Quantität, befindet. Gewöhnlich sind sie auf der einen Fläche mehr oder weniger convex, auf der andern concav. 3) **Dicke, kurze, gemischte Knochen,** *ossa brevia s. multiformia,* sind von unregelmässiger Gestalt (würfelförmig, dreieckig, rundlich etc.) und von keiner sich auszeichnenden Dimension, haben deshalb mehrere Flächen und Winkel; ihr dickerer Theil heisst gewöhnlich der Körper. Hinsichtlich des Gewebes bestehen sie fast nur aus schwammiger Substanz, die mit einer dünnen Rinde umkleidet ist; sie enthalten keine Markhöhle und sind am wenigsten dem Zerbrechen ausgesetzt. Sie werden da gebraucht, wo eine auf viele kleine Knochenstücke vertheilte Bewegung hervorgebracht werden soll, oder wo die Knochen einen ziemlich grossen Umfang haben mussten, um als Stützen oder Ansatzpuncte zu dienen. Meist liegen sie in grösserer Anzahl beisammen und sind ihrem Zwecke nach mit vielen Rauhheiten und Gruben versehen. 4) **Gemischte Knochen,** *ossa mixta,* sind Combinationen, Uebergänge der 3 genannten Knochenformen. So bilden die Rippen und der Unterkiefer Uebergänge von den langen zu den platten Knochen; das Brust- und Kreuzbein von den platten zu den kurzen Knochen.

An der äussern Oberfläche (*superficies*) der genannten 3 Arten von Knochen, zeigen sich Erhabenheiten, Vertiefungen und Löcher von verschiedener Gestalt und Bedeutung, welche in die folgende Ordnung gebracht werden können. A. **Knochenerhabenheiten,** *eminentiae ossium,* dienen entweder zur Bildung eines Gelenkes, oder überhaupt zur Verbindung zweier Knochen, oder zur Befestigung von Muskeln und Bändern. Sie werden benannt: **Caput,** Kopf, ein mehr oder minder kugelförmig auslaufendes Knochenende. Der schmälere Theil, auf welchem er sitzt, heisst der Hals, *collum.* (Am Oberarm- und Oberschenkelknochen.) **Capitulum,** Köpfchen, dieselbe Bildung, nur von geringerem Umfange; an den Knochen der Mittelhand, des Mittelfusses etc. **Condylus, processus condyloideus,** Gelenkknopf oder -hügel, welcher meist nur an einer Stelle überknorpelt ist, weicht von der Kugelform ab und ist verschiedenartig gedrückt oder abgeplattet. Es werden auch einige Vorsprünge nahe an Gelenkenden, z. B. am untern Ende des Oberarms, Condylen genannt, die aber zum Ansatze von Muskeln dienen. **Tuberositas, tuber,** Höcker, eine verbreitete Hervorragung von verhältnissmässig bedeutender Höhe. Hierher gehört auch *trochanter.* **Tuberculum,** Höckerchen, eine gleiche Erhöhung von geringerem Umfange, hügelartig. **Protuberantia,** eine Erhebung von einiger Verbreitung, aber geringer Höhe. **Spina,** Stachel, eine kleine, dünne, scharfe und spitze Hervorragung; wird oft mit *crista* verwechselt. **Ramus,** Ast, die stärkere Hervorragung in dieser Ordnung. **Processus,** Fortsatz, näher benannt nach seiner Aehnlichkeit mit irgend einem Dinge (*proc. coracoideus, styloideus, odontoideus etc.*), oder nach seiner Richtung (*proc. obliquus, transversus etc.*). Er erhält bisweilen auch einen Beinamen von dem Theile, an welchen er anstösst,

oder den er mit bilden hilft (*proc. palatinus, nasalis, orbitalis etc.*). **Crista**, Leiste, Kamm, eine weit ausgedehnte, stärker hervorspringende Linie, welche bisweilen dicke aufgeworfene Ränder, Lefzen, *labia*, hat. **Linea**, Linie, eine weniger hervorragende, kantenähnliche Erhabenheit. — B. **Knochenvertiefungen, Aushöhlungen**, *depressiones, excavationes ossium*, sind vertiefte Räume, welche ganz oder theilweise von Knochensubstanz umschlossen sind und entweder mit der Verbindung der Knochen, mit der Anlage von Muskeln und Bändern, oder mit dem Laufe der Gefässe und Nerven in Bezug stehen. Wie: **Foveae**, Gruben, tiefe Aushöhlungen, und scharf begränzte Vertiefungen, meist von rundlicher Form mit ziemlich weiter Oeffnung. Es sind: Gelenkgruben, *cavitates s. foveae articulares*, überknorpelt, entweder flache, Dellen, *cavitates glenoideae*, oder tiefe, Pfannen, *cavitates condyloideae, acetabula*. An den letztern unterscheidet man den Grund, *fundus*, und den Rand, *limbus*. Gruben zur Aufnahme von Weichgebilden. **Impressiones**, Eindrücke, oberflächliche Vertiefungen, meist in breiten Knochen und für weiche Theile bestimmt. **Fossae**, rinnenartige Vertiefungen, welche meist der Länge nach verlaufen. **Sulci**, Furchen, wo die Länge der Vertiefung bedeutend die Breite und Tiefe übertrifft; zur Aufnahme von Gefässen, Nerven und Sehnen. **Sinus, antrum**, grössere Knochenhöhle in der Knochensubstanz, mit Oeffnungen nach aussen und mit Schleimhaut ausgekleidet. **Cellulae**, Zellen, fächerförmige Höhlen von geringerer Geräumigkeit, welche unter einander und mit grössern Höhlen in Verbindung stehen. Sie sind mit dünner Schleimhaut ausgekleidet. **Incisura**, Einschnitt, eine Aushöhlung am Knochenrande, als ob ein Stück herausgeschnitten wäre. **Fissura**, Spalte, als ob ein Schnitt, Riss, in den Knochen gemacht wäre. — C. **Wirkliche Durchbrechungen der Knochenmasse**, *perforationes*, Aufhebung der Continuität eines Knochens durch seine ganze Substanz hindurch; nämlich: **Foramen**, Loch, führt durch den Knochen hindurch oder in eine Höhle desselben. Es erhält den Beinamen von seiner Gestalt (*ovale, rotundum*), oder dem Theile, zu welchem es führt und an welchem es anliegt, oder von seiner Bestimmung. Ist es die Oeffnung eines Canales, dann wird es besser *apertura* genannt. **Canalis s. ductus**, Canal, wenn die Entfernung von der äussern zur innern Oeffnung von einiger Bedeutung ist.

Verbindungen der Knochen unter einander, *conjunctio, junctura, nexus ossium.* Ihrem Zwecke gemäss sind die einzelnen Knochen auf verschiedene Art unter einander verbunden, wonach sich auch die Structur der an einander stossenden Theile derselben richtet. Im Allgemeinen ist die Vereinigung zweier Knochen doppelter Art, entweder unbeweglich oder beweglich, was aber auf verschiedene Weise bezweckt wird. A. **Unbewegliche Verbindung**, *synarthrosis*, bei welsher die Oberflächen, welche die Knochen einander zukehren, in allen Puncten fest an einander haften. *a.* Unmittelbare Synarthrose, ohne einen Zwischenkörper, ist ganz unbeweglich. 1) *Sutura*, Naht. Hier greifen zackige, rauhe gezähnte Ränder so in einander, dass die Zacken des einen in die Vertiefungen des andern Knochens zu liegen kommen. Kommt nur zwischen den Kopfknochen vor. Man unterscheidet eine wahre und eine falsche Naht. *aa. Sutura vera*, bei welcher die Zacken deutlich und bedeutender ausgeprägt sind. Sie findet sich zwischen Schädelknochen und ist fester als die *spuria*. α) *Sutura dentata*, gezahnte Naht, wenn die Zacken parallel laufende, lange Spitzen bilden, wie bei *s. sagittalis*. β) *Sutura serrata*, wenn die Zacken kleiner sind und mit ihren Spitzen schräg über einander liegen, wie bei einer Säge; bei *s. coronalis*. γ) *Sutura limbosa*, wenn die Zacken seitwärts wieder kleinere haben, wie bei *s. lambdoidea*. *bb. Sutura spuria s. notha*, bei welcher die an einander liegenden Knochenränder ohne merkliche Zacken und Vertiefungen, nur rauh sind, wie an den Gesichtsknochen. α) *Sutura squamosa*, der zugeschärfte Rand des einen Knochens ist schuppenartig über den des andern hinweggeschoben. β) *Harmonia*, wenn sich 2 nur etwas rauhe Ränder an einander legen. — Zwischen den eine Naht bildenden Knochenrändern liegt nach Einigen eine dünne, kaum merkliche Lage knorpliger Substanz (Nahtknorpel, welcher mit dem Periosteum zusammenhängt); nach Andern ein ganz schmaler häutiger weisslicher Streifen aus Bindegewebe mit untermischten elastischen Fasern, aber nicht aus Knorpel (ein Nahtband). Dieser Zwischenstreifen kann die Fortpflanzung eines Stosses von einem Knochen zum andern mässigen und Knochenrisse aufhalten. Im Alter verschwinden viele der Suturen, indem die durch sie verbundenen Knochen in einen zusammenfliessen. 2) *Gomphosis*, Einkeilung (γόμφος, der Keil), wo ein Knochen in den andern, wie ein Keil oder Nagel eingeschlagen ist. So stecken die zapfenförmigen Wurzeln der Zähne in den Kiefern. *b.* Mittelbare Synarthrose, durch einen Zwischenkörper, lässt nach der Elasticität dieses Körpers eine geringe Bewegung zu. 3) *Synchondrosis*, Knorpelhaft, Knorpelfuge. Zwischen 2 platten Knochenflächen ist entweder ein wahrer Knorpel oder ein Faserknorpel eingelegt, welcher fest mit beiden Flächen verwächst. Nach der grössern oder geringern Elasticität dieses Zwischenkörpers, abhängig von seiner Dicke und Weichheit, findet eine geringe Beweglichkeit statt. 4) *Syndesmosis*, Bandhaft (σύνδεσμος, das Band), bei welcher 2 dicht an einander liegende Knochen durch kurze, straff von einem zum andern gezogene fibröse und elastische Bänder vereinigt sind. — B. **Bewegliche Verbindung**, *diarthrosis*, Gelenkverbindung. Hierbei können 2 einander berührende Knochen mit ihren glatten, vom Gelenkknorpel, *cartilago articularis*, bekleideten Oberflächen sich an einander hin und her bewegen, sie bilden ein Gelenk, *articulus*. Diese Verbindung geschieht durch Bänder, *ligamenta*, welche sich neben den einander berührenden Knochenflächen festsetzen. Sie verhalten sich nach der Art der Diarthrose verschieden, überall findet sich aber eine mit Gelenkschmiere gefüllte Synovialkapsel und ein Kapselband, welches durch eins oder mehrere Bänder, nach dem Grade der Beweglichkeit, verstärkt wird. Am Rande einiger Gelenkflächen (am Schulter- und Hüftgelenk) befinden sich zur bessern Umschliessung der Gelenkköpfe besondere Knorpellippen (*labia cartilaginea*), in Gestalt elastischer, fester, gelblichweisser Faserringe, welche mit der Synovialkapsel und dem Periost zusammenhängen. — Die dünnhäutigen durchscheinenden Synovial- oder Gelenkkapseln, welche aus einer Bindegewebelage mit nicht sehr zahlreichen Gefässen und Nerven, und aus einem Epithelium bestehen, sind keine geschlossenen Kapseln, sondern nur kurze weite Schläuche, welche sich mit ihren beiden offenen Enden an die Ränder der Gelenkflächen der Knochen anheften und an ihrer äusseren Fläche vom fibrösen Kapselbande (und andern Bändern) überkleidet sind. In manchen Gelenken ragen von der innern Wand der Synovialhaut fett- und gefässreiche Fortsätze (Synovialzellen, Haver'sche Drüsen, *ligamenta mucosa*) in die Gelenkhöhle hinein. In noch andern Gelenken finden sich feste, faserige Platten, welche sich von der Synovialkapsel aus zwischen die Gelenkflächen der Knochen einschieben; man nennt sie *cartilagines s. ligg. interarticularia*. Die innerhalb der Gelenkkapsel befindliche Synovia oder Gelenkschmiere ist dem Schleim sehr ähnlich. (Weiteres s. später bei Bänderlehre.) — Man unterscheidet, nach der Art und dem Grade der Beweglichkeit, die folgenden Diarthrosen. 1) *Amphiarthrosis*, straffes Gelenk, wenn 2 platte, meist kleine Gelenkoberflächen nur wenig an einander hin und her gleiten können, was durch kurze, straffe, nicht nachgiebige Bänder bezweckt wird. Z. B. an der Hand- und Fusswurzel. 2) *Rotatio, trochoides*, Roll-, Drehgelenk, wo sich ein Knochen nur in einem halben Kreise oder $^1/_3$, entweder um sich

selbst, oder um einen ihm parallel liegenden andern bewegen kann. Hierbei dreht sich entweder ein langer Knochen in einem Ringe, oder ein Knochenring dreht sich um einen cylindrischen Knochen. Der eine dieser Knochen ist mit einer halbmondförmig ausgeschweiften Gelenkfläche versehen, der andere bildet ein Köpfchen, welches von einem ringförmigen Band umgeben wird. Am Vorderarme die Speiche, der Atlas um den zweiten Halswirbel. 3) *Ginglymus*, Gewinde, Winkel-, Charnier-, Gewerbgelenk, bei welchem sich ein langer Knochen mit seinem Ende an dem eines andern in einer Richtung nur so bewegen kann, dass er einen Winkel beschreibt. Bei einem solchen Gelenke ist also nur Beugung, *flexio*, und Streckung, *extensio*, möglich, alle Seitenbewegung ist aufgehoben; deshalb sind hier auch noch Seitenbänder. Gewöhnlich greifen die Gelenkenden in einander ein; das eine, um welches sich das andere bewegt, ist meist rollenförmig, hat die Gestalt eines querliegenden, halbdurchschnittenen Cylinders, das andere Ende zeigt eine Vertiefung mit einer Erhabenheit vorn und hinten. 4) *Arthrodia*, freies Gelenk. Hier kann sich ein Knochen an dem andern nach allen Richtungen hin bewegen, so dass er einen kegelförmigen Raum umschreibt. Er kann sich in 2, sich rechtwinklig durchkreuzenden, Richtungen beugen und strecken, wodurch Bewegungen nach 4 Richtungen hin, welche man Beugung, Streckung, Ab- und Adduction nennt, hervorgebracht werden. Gehen diese in einander über, so wird ein kegelförmiger Raum beschrieben. In einem solchen Gelenke bewegt sich ein gewölbtes Knochenende in einer ausgehöhlten Grube; je grösser hierbei der Gelenkkopf im Verhältniss zur Grube, je runder er und je flacher sie ist, desto freier wird die Bewegung. Diese jetzt beschriebene Art von Gelenk nennt man noch beschränkte Arthrodie. Die freieste Arthrodie, das Kugelgelenk, ist eine Verbindung der Arthrodie mit Rotation, bei welcher der Knochen nicht nur die Bewegungen nach jenen 4 Richtungen hin ausführen, sondern sich auch um seine Achse oder eine dieser parallele Linie drehen kann. Hier muss das Ende des sich bewegenden Knochens kugelförmig gestaltet sein, das des andern eine Grube darstellen, welche, wenn sie tiefer ist (*acetabulum*, Pfanne) und fast den ganzen Kopf umfasst, ein Nussgelenk, *enarthrosis*, bildet. Um diese Gelenke liegt nur ein geringer Bandapparat, meist nur Kapselbänder, damit die Bewegungen dadurch nicht gehemmt werden.

Das Gerippe zerfällt in 3 Hauptabtheilungen: 1) den Kopf, 2) den Rumpf und 3) die Gliedmaassen. I. **Kopf**, *caput*, der oberste Theil des Skelets, welcher auf den Halswirbeln aufsitzt, besteht aus den Knochen des Schädels und Gesichts. A. Schädelknochen, *ossa cranii*, bilden die Hirnschale, eine ovale Kapsel für das Gehirn. Es sind nach vollendetem Wachsthum 7, oder, werden die 6 Gehörknöchelchen dazu gerechnet, 13 Stück. 1) **Os frontis**, Stirnbein, bildet den vordersten Theil des Schädels. 2) und 3) **Ossa parietalia s. bregmatis**, Scheitel- oder Seitenbeine, liegen am obern gewölbten Theile des Schädels. 4) **Os basilare**, Grundbein, welches durch die Verwachsung des *os occipitis*, Hinterhauptsbein, und *os sphenoideum*, Keilbein, gebildet wird, und auf dem Grunde des Schädels liegt. 5) und 6) **Ossa temporum**, Schläfenbeine, liegen zu beiden Theilen des Schädels und jedes enthält in seinem Innern 3 Gehörknöchelchen: *malleus*, Hammer, *incus*, Ambos, und *stapes*, Steigbügel. 7) **Os ethmoideum**, Siebbein, dessen Lage vorn unter dem Stirnbeine ist. B. Gesichtsknochen, *ossa faciei*, 15 Knochen, welche vorn unter der Gehirnkapsel das Gesicht bilden und in welchen Höhlen für den Gesichts-, Geruchs- und Geschmackssinn liegen. 1) und 2) **Ossa maxillaria superiora**, Oberkieferbeine, bilden den grössten Theil des Gesichts; jedes ist mit 8 Zähnen (2 Schneidezähnen, 1 Eckzahn und 5 Backzähnen) versehen. 3 u. 4) **Ossa palatina**, Gaumenbeine, liegen hinter den vorigen. 5 u. 6) **Ossa zygomatica s. jugalia**. Wangenbeine, an der äussern Seite des Oberkiefers. 7 u. 8) **Ossa lacrymalia**, Thränenbeine, an der innern Augenhöhlenwand. 9 u. 10) **Ossa nasi**, Nasenbeine, liegen an der Wurzel der Nase. 11 u. 12) **Ossa turbinata s. conchae inferiores**, untere Nasenmuscheln. 13) **Vomer**, Pflugscharbein, trägt zur Bildung der Nasenscheidewand bei. 14) **Os maxillare inferius**, Unterkieferbein, der unterste Knochen des Gesichts mit 16 Zähnen (4 Schneide-, 2 Eck- und 10 Backzähnen). 15) **Os hyoideum**, Zungenbein. — II. **Rumpf** oder **Stamm**, *truncus*, wird von den folgenden Knochen aufgebaut. A. Wirbelsäule, Rückgrat, *columna s. spina dorsi s. vertebrarum*, bildet die Grundlage des Rumpfes, liegt an seinem hintern mittlern Theile und besteht aus 26 unpaaren Knochen. 1—24) **Vertebrae**, Wirbelbeine, sind 7 Hals-, 12 Brust- und 5 Lendenwirbel. 1—7) *Vertebrae colli s. cervicis*, Halswirbel, von welcher der 1. Atlas und der 2. Epistropheus genannt wird. 8—19) *Vertebrae dorsi s. thoracis*, Brustwirbel, mit denen die Rippen in Verbindung stehen. 20—24) *Vertebrae lumborum s. abdominis*, Lenden- oder Bauchwirbel. 25) **Os sacrum**, heiliges oder Kreuzbein, liegt zwischen dem letzten Lendenwirbel und dem Steissbeine. 26) **Os coccygis**, Steissbein, Schwanzbein, ist das spitzige, nach innen gekrümmte Ende der Wirbelsäule. B. Knochen des Brustkastens, *ossa thoracis*, 25 an Zahl. 27) **Sternum**, Brustbein, bildet die vordere Wand des Brustkastens. 28—51) **Costae**, Rippen, von denen auf jeder Seite 12 in einer Reihe über einander liegen. C. Beckenknochen, *ossa pelvis*, sind nur 2. 52 u. 53) **Ossa innominata s. pelvis s. coxarum**, Beckenknochen; bei Erwachsenen besteht jeder dieser Knochen aus einem Stücke, früher aber aus 3 Theilen, von welchen jeder einen besondern Namen führt, nämlich: *α*) *os ilei*, Darmbein, *β*) *os ischii*, Sitzbein und *γ*) *os pubis*, Schambein. — III. **Gliedmaassen**, *extremitates*, sind entweder obere, die zu beiden Seiten des Brustkastens herabhängen, oder untere, die sich vom Becken nach dem Fussboden hin erstrecken. A. Obere Gliedmaassen, *extremitates superiores*, Arme, *brachia*. Ein jeder Arm zerfällt in 4 Abtheilungen, in die Schulter, den Oberarm, Vorderarm und die Hand, welche alle zusammen aus 34 Knochen zusammengesetzt werden. *a*. Schulterknochen, *ossa humeri;* 1) **Clavicula**, Schlüsselbein, zwischen Brustbein und Schulterblatt. 2) **Scapula**, Schulterblatt, liegt hinten am obern Theile des Rückens. *b*. Oberarmknochen, *os brachii;* 3) **Os humeri s. brachii**, Oberarmknochen. *c*. Vorder- oder Unterarmknochen, *ossa antibrachii:* 4) **Radius**, Speiche, am äussern Rande, welcher in der Richtung des Daumens läuft. 5) **Ulna**, Ellenbogenbein, am innern oder Kleinfingerrande. *d*. Handknochen, *ossa manus*, liegen in 3 Abtheilungen, als Handwurzel, Mittelhand- und Fingerknochen, beisammen. Die Zahl aller Handknochen ist 29. *α*) Handwurzelknochen, *ossa carpi*, 8 an der Zahl; 6) **Os naviculare**, Schiffbein; 7) **Os lunatum**, Mondbein; 8) **Os triquetrum**, dreieckiges Bein; 9) **Os pisiforme**, Erbsenbein; 10) **Os multangulum majus**, grosses vieleckiges Bein; 11) **Os multangulum minus**, kleines vieleckiges Bein; 12) **Os capitatum**, Kopfbein, und 13) **Os hamatum**, Hakenbein. *β*) Mittelhandknochen, *ossa metacarpi*, 5 Stück, für jeden Finger einer. 14—18) **Ossa metacarpi**, Mittelhandknochen. *γ*) Fingerknochen, *ossa digitorum*. Jeder Finger hat 3 Glieder, *phalanges*, nur der Daumen 2, und jedes besteht aus einem Knochen, also wäre die Zahl aller Fingerknochen 14, wozu noch 2 Sesambeinchen kommen, die am Gelenke des Daumens liegen. 19—32) **Ossa phalangum s. digitorum**, Knochen der Finger. 33 u. 34) **Ossa sesamoidea**, Sesambeinchen. B. Untere Gliedmaassen, Beine, Füsse, *extremitates inferiores s. pedes*. Jedes Bein zerfällt in den Oberschenkel, Unterschenkel und Fuss, und besteht aus 32 Knochen. *a*. Oberschenkelknochen, ist nur einer: 1) **Os femoris**, Oberschenkelbein. *b*. Unterschenkelknochen, *ossa cruris:* 2) **Tibia**, Schienbein, liegt an der innern Seite, gegen die grosse Zehe hin. 3) **Fibula s. Perone**, Wadenbein, an der äussern oder Kleinzehenseite. 4) **Patella**, Kniescheibe. *c*. Fussknochen, *ossa pedis*, sind 28 und werden in

die der Fusswurzel, des Mittelfusses und der Zehen eingetheilt. α) Fusswurzelknochen, *ossa tarsi*, sind 7; 5) **Astragalus**, Knöchel- oder Sprungbein; 6) **Calcaneus**, Fersenbein; 7) **Os naviculare**, Kahnbein; 8) **Os cuneiforme primum**, 9) **secundum**, 10) **tertium**, 1. 2. u. 3. Keilbein; 11) **Os cuboideum**, Würfelbein. β) Mittelfussknochen, *ossa metatarsi*, 5 Stück. 12—16) **Ossa metatarsi**: für jede Zehe ein solcher Knochen. γ) Zehenknochen, *ossa digitorum pedis*, verhalten sich wie an der Hand. 17—30) **Ossa phalangum s. digitorum pedis**, Zehenknochen. 31 u. 32) **Ossa sesamoidea**, Sesambeinchen, an der grossen Zehe. Hiernach hält: der Kopf 28, der Rumpf 53, die Gliedmaassen 132 (die obern 68, die untern 64) Knochen und es ist also die Summe aller Knochen des Skelets 213 (ohne die 32 Zähne, aber mit den 6 Gehörknöchelchen). Von diesen liegen 33 in der Mittellinie des Körpers (24 Wirbel, das Kreuzbein, Schwanzbein, Grundbein, Stirn-, Sieb-, Unterkiefer-, Pflugschar-, Zungen- und Brustbein), sind also unpaar; die übrigen sind paarig und befinden sich an den Seiten.

A. Ossa capitis, Kopfknochen.

Der knöcherne Kopf, der oberste Theil des Skelets, welcher sich mit dem ersten Halswirbel (durch *ginglymus*) verbindet, zerfällt in die Hirnschale (*cranium, calvaria, olla capitis, theca cerebri*) d. i. eine ovale Kapsel für das Gehirn mit dem Schädeldache und Schädelgrunde, und in das Gesicht (*facies*), zwischen dessen Knochen sich Höhlen für die höheren Sinnesorgane und für wichtige Gefäss- und Nervenstämme befinden. Alle Knochen, welche den Kopf bilden helfen, sind, mit Ausnahme des Unterkiefers, unbeweglich unter einander verbunden (durch Synarthrose), die meisten der Hirnschale durch Ineinandergreifen ihrer zackigen Ränder (durch *sutura vera*), die des Gesichtes durch blosses Aneinanderlegen rauher Flächen (durch *sutura spuria s. harmonia*).

I. *Ossa cranii*, Knochen der Hirnschale, Schädelknochen.

Zu den Schädelknochen werden alle diejenigen gerechnet, welche zur Bildung der das Gehirn verwahrenden ovalen Kapsel beitragen. An dem Schädel eines Erwachsenen findet man 7 solcher Knochen, von denen das Grundbein durch Verschmelzung zweier Knochen, nämlich des Hinterhaupts- und Keilbeins, entstanden ist. Da die Schädelknochen zu den platten oder gemischten Knochen gehören, so bestehen sie meistens aus 2 Tafeln, von denen die äussere dicke von der Knochenhaut (hier *pericranium* genannt) überzogen ist, während an der innern dünnen, glatten und wegen Armuth an Knochenknorpel sprödern und brüchigern Tafel (*tabula vitrea*) die harte Hirnhaut, *dura mater*, anhängt. Diese letzte, innere Tafel, welche nach dem Gehirne sieht, zeigt von den Vertiefungen und erhöhten Windungen desselben herrührende erhabene Linien, *juga cerebralia*, und Eindrücke, *impressiones digitatae*. In den hier vorhandenden baumartigen Rinnen, *sulci arteriosi*, verlaufen die Arterien der harten Hirnhaut (*artt. meningeae*), und in den kleinern, rauhen, unregelmässigen und einzeln stehenden Gruben, *foveae glandulares*, liegen sogenannte Drüsen, *glandulae Pacchioni* (d. s. pathologische Producte, hypertrophisch gewordene Arachnoidealzotten). Zwischen beiden Tafeln befindet sich eine mehr oder weniger dünne Lage von schwammiger Knochenmasse, *diploë*, welche ein sehr flüssiges, von vielen Blutgefässen (*venae diploicae*) durchzogenes Knochenmark mit baumförmig verzweigten Canälchen für die grössern *venae diploicae* (*canales diploici s. Brescheti*) enthält. Es gibt *vv. diploicae frontales, temporales anteriores* und *posteriores, occipitales*. Alle Schädelknochen werden von bestimmten Löchern oder Canälen durchbohrt, welche Nerven oder Gefässe durchtreten lassen, und wenn sie für Venen (*emissaria Santorini*) bestimmt sind, nicht selten fehlen. — Die Wand des Schädels, welche nach Alter, Geschlecht und Individualität eine ungemein wechselnde Dicke zeigt, besitzt einen nicht unbedeutenden Grad von Elasticität.

1) **Os frontis**, Stirnbein *s. os frontale, coronale, sincipitis* (Vorderhauptsbein), mit: *pars frontalis, nasalis* und *partes orbitales*.

a) **Pars frontalis s. coronalis**, Stirntheil, mit: *margo coronalis* (*sutura coronalis*) und *sphenoidalis; sutura frontalis; sinus frontales*, Stirnhöhlen (sich unter der mittlern Nasenmuschel öffnend).

α) *Superficies externa, convexa*, mit: *tubera frontalia*, Stirnhöcker (Ossificationspuncte); — *arcus superciliares*, Augenbrauenbogen (vom *m. corrugator supercilii* bedeckt); — *glabella*, Stirnglatze (zwischen beiden *arcus*); — *margo supraorbitalis*, Oberaugenhöhlenrand (von den Augenbrauen und *m. orbicularis palpebrarum* bedeckt); — *foramen* oder *incisura supraorbitalis*, Oberaugenhöhlenloch (für *art., ven.* u. *nerv. supraorbitalis*); — *processus zygomaticus*, Wangenfortsatz (verb. mit *os zygomaticum*); — *crista frontalis externa*, äussere Stirnleiste (und Anfang der *linea semicircularis*, zur Bildung des *planum semicirculare*).

β) *Superficies interna s. cerebralis, concava*, mit: *impressiones digitatae* und *juga cerebralia*; — *foveae glandulares* (für Pacchioni'sche Granulationen); — *sulci arteriosi* (für *art. meningea anterior*); *crista s. spina frontalis interna*, innere Stirnleiste (Anheftepunct für *dura mater*); — *sulcus longitudinalis* (für *sinus longitudinalis superior*); — *foramen coecum* (bisweilen offen und ein Venchen, *emissarium Santorini*, nach der Nasenhöhle führend).

b) **Partes orbitales**, Augenhöhlentheile (Dach der Augenhöhle), mit: *incisura ethmoidalis* (zur Aufnahme der *lamina cribrosa ethmoidalis*); — *margo internus* verb. mit *os ethmoid.*), *externus* (verb. mit *os zygomat.* und *ala magna sphenoid.*) und *posterior* (verb. mit *ala parva sphenoid.*); — *margo supraorbitalis* mit *foramen supraorbitale* (für *art., ven.* und *nerv. supraorbitalis*).

α) *Superficies superior s. cerebralis, convexa*, mit: *impressiones digitatae* und *juga cerebralia*.

β) *Superficies inferior s. orbitalis, concava*, mit:

fossa s. spina trochlearis (für die *trochlea* des *m. obliquus superior*); — *fovea lacrymalis* (für die Thränendrüse); — *incisurae ethmoidales* am innern Rande (bilden mit der *lamina papyracea* die *foramina ethmoidalia* für *art.*, *ven.* u. *nerv. ethmoidalis*).

c) **Pars s. processus nasalis,** Nasentheil (Wurzel der Nase) mit: *incisura nasalis* (für *ossa nasi*); — *spina nasalis* (für Nasenbeine); — *alae laterales* (für *os nasi* und *ethmoideum*); — Oeffnungen der *sinus frontales*.

Verbindungen des Stirnbeins. a) *Pars frontalis.* Durch den obern Rand, *margo coronalis*, kommt dieser Theil oben mit den Scheitelbeinen in der *sutura coronalis* zusammen, unten stösst er an den grossen Flügel des Keilbeins. Sein *processus zygomaticus* verbindet sich mit dem *os zygomaticum.* — b) *Partes orbitales.* Ihre innern Ränder legen sich vorn auf das Thränenbein, hinten auf die Seitenwände des Siebbeins (*lamina papyracea*); der hintere Rand vereinigt sich mit dem kleinen Flügel des Keilbeins, der äussere hinten mit dem grossen Flügel, vorn mit dem Wangenbeine. — c) *Pars nasalis.* Geht Verbindungen ein mit den Nasenknochen, den *processus nasales* der Oberkiefer, innen mit dem Siebbeine und dessen *lamina perpendicularis.*

Muskeln am Stirnbeine. 1) *Muscl. frontalis*, am untern Rande und an der äussern Fläche des Stirntheiles. — 2) *M. corrugator supercilii*, auf dem *arcus superciliaris.* — 3) *M. orbicularis palpebrarum*, nur der obere Theil desselben, am *margo supraorbitalis.* — 4) *M. obliquus superior*, an der *spina trochlearis.* — 5) *M. temporalis*, der vordere Theil desselben, an der *linea semicircularis.*

2) **Ossa parietalia s. bregmatis**, Scheitelbeine (*ossa lateralia*, Seitenwandbeine), mit: 2 Flächen, 4 Rändern und 4 Winkeln.

a) **Superficies,** Flächen (eine äussere und eine innere):

α) *S. externa, convexa: tuber parietale*, Scheitelbeinhöcker (Ossificationspunct); — *foramen parietale*, Scheitelbeinloch (für *emissarium Santorini*); — *linea semicircularis*, halbzirkelförmige Linie (für *m. temporalis*); — *planum semicirculare*, Schläfenfläche (mit Eindrücken der *artt. temporales profundae*).

β) *S. interna, concava: sulci arteriosi* (für *art. meningea media*); — *juga cerebralia*; — *impressiones digitatae*; — *foveae glandulares*; — ein Theil des *sulcus longitudinalis* u. *transversus.*

b) **Margines,** Ränder (von den Nähten, welche sie bilden, benannt):

α) *M. coronalis*, vorderer; — β) *M. sagittalis*, oberer; — γ) *M. squamosus*, unterer; — δ) *M. lambdoideus*, hinterer Rand.

c) **Anguli,** Winkel (von den anstossenden Knochen benannt):

α) *A. frontalis*, vorderer oberer W.; — β) *A. sphenoidalis*, vorderer unterer W.; — γ) *A. occipitalis*, hinterer oberer W.; — δ) *A. mastoideus*, hinterer unterer W.

Verbindungen des Scheitelbeins. Durch die Ränder nach vorn mit dem Stirnbein; — nach hinten mit dem *os occipitis*; — nach unten mit der *pars squamosa* und *mastoidea ossis temporum* und mit dem grossen Flügel des Keilbeins; — nach oben mit dem Scheitelbeine der andern Seite.

Muskeln am Scheitelbeine. Am *planum semicirculare* ist der *m. temporalis* angeheftet; der obere gewölbte Theil wird von der *galea aponeurotica* bedeckt.

3) **Os occipitis**, Hinterhauptsbein (*os occipitale, pars occipitalis ossis basilaris*), mit: *pars occipitalis* (*s. squama*), *basilaris* (*s. corpus*) und *partes condyloideae s. laterales.* Zwischen diesen das *foramen magnum s. occipitale*, Hinterhauptsloch (für das Rückenmark, die *artt. vertebrales* und *nervi accessorii*).

a) **Pars occipitalis**, Hinterhauptstheil, mit: *Margo lambdoideus* (zur Bildung der *sutura lambdoidea*); einer äussern und einer innern Fläche.

α) *Superficies externa, convexa: protuberantia s. spina occipitalis externa*, äusserer Hinterhauptsstachel; — *crista occipitalis externa*, äussere Hinterhauptsleiste (Anheftepunct des *lig. nuchae*); — *lineae semicirculares* (*s. semilunares s. transversae externae*) *superiores* und *inferiores*, obere und untere halbbogenförmige Linien (für Nackenmuskeln; s. unten).

β) *Superficies interna s. cerebralis, concava: protuberantia s. spina occipitalis interna s. eminentia cruciata*, innerer Hinterhauptsstachel (Anheftepunct der *dura mater*); — *lineae cruciatae: linea cruciata superior* mit *sulcus longitudinalis superior, lineae cruciatae s. eminentes transversae* mit *sulcus transversus* (für *sinus transversus*), *crista occipitalis interna s. linea cruciata inferior* (für *falx cerebelli*); — *fossae cerebri s. occipitales superiores* (für die hintern Lappen des grossen Gehirns); — *fossae cerebelli s. occipitales inferiores* (für das kleine Gehirn).

b) **Partes condyloideae (s. jugulares),** Gelenktheile, Knopfstücke, mit: innerem, äusserem und hinterem Rande, oberer und unterer Fläche.

α) *Superficies externa s. inferior: processus condyloideus*, Gelenkknopf (ruht auf dem Atlas); — *fossa condyloidea* mit *foramen condyloideum posterius*, hinterem Gelenkloche (für *emissarium Santorini*); — *foramen condyloideum anterius* (für *nerv. hypoglossus*); — *processus s. spina jugularis*, Drosselfortsatz; — *incisura jugularis*, Drosseleinschnitt, d. i. die hintere Wand des *foramen jugulare* (für *ven. jugularis interna, nerv. glosso-pharyngeus, vagus* und *accessorius*).

β) *Superficies interna s. superior s. cerebralis: processus anonymus s. clinoideus s. tuberculum jugulare*, ein Theil des *sulcus transversus.*

b) **Pars basilaris,** Grund- oder Zapfentheil, mit: vordern, hintern und seitlichen Rändern, oberer, unterer und vorderer Fläche (welche letztere mit dem Körper des Keilbeins verwächst).

α) *Superficies inferior s. externa: spina basilaris s. pharyngea*; — *linea transversa s. crista pharyngea* (*basilaris*), für den Schlundkopf.

β) *Superficies superior s. cerebralis: fossa pro medulla oblongata*, Grube für das verlängerte Mark; der untere Theil des *clivus* (*Blumenbachii*); — *sulci basilares s. petrosi inferiores* (für *sinus*).

Verbindungen des Hinterhauptsbeins. a) *Pars occipitalis.* Durch den obern Rand, *margo lambdoideus*, verbindet sie sich mit dem *os bregmatis*; durch den untern Theil dieses Randes (mittlerer Rand, *margo mastoideus*) mit der *pars mastoidea* des Schläfenbeins. — b) *Pars condyloidea.* Stösst durch ihren vordern ausgeschweiften Rand, *margo petrosus*, an den Felsentheil des Schläfenbeins und bildet mit diesem das *foramen jugulare.* — c) *Pars basilaris.* Hängt seitlich noch mit der *pars petrosa* zusammen; der vordere Rand, *margo basilaris*, fliesst mit dem Körper des Keilbeins zusammen. d) Der *condylus* ruht auf dem Atlas.

Muskeln am Hinterhauptsbeine. Es entspringen: an der *linea semicircularis superior*: der *m. occipitalis* und *trapezius*; — an der *spina pharyngea* ein Theil des *m. constrictor superior.* — Es setzen sich an: an der *lin. semicircul. superior*: der *m. splenius capitis, biventer cervicis, complexus*, ein Theil des *sterno-cleido-mastoideus*; — an die *lin. semicircul. inferior*: der *m. rectus capitis posticus major* und *minor, obliquus capitis superior*; — an den *processus jugularis*: der *m. rectus capitis lateralis*; — an die untere Fläche der *pars basilaris*: der *m. rectus capitis anticus major* und *minor.*

4) **Os sphenoideum**, Keilbein (*pars sphenoidea ossis basilaris*), *s. os sphecoideum s. multiforme*, mit: Körper, grossen und kleinen Flügeln und flügelförmigen Fortsätzen.

a) **Corpus s. basis,** Körper des Keilbeins: *sinus sphenoidales*, Keilbeinhöhlen (öffnen sich unter der obern Nasenmuschel und sind durch ein dünnes Septum vollständig von einander getrennt); — *ossicula Bertini s. cornua sphenoidalia*, Keilbeinhörner (verlegen zum Theil die Oeffnungen der *sinus*).

α) *Superficies superior: sella turcica s. equina, ephippium*, Türken- oder Pferdesattel, mit *dorsum* und *tuberculum ephippii*; — *processus clinoidei posteriores* und *medii*; — *fossa pro glandula pituitaria*; — oberer Theil des *clivus* (*Blumenbachii*).

β) *Superficies laterales: sulcus caroticus* (für die *art. carotis interna s. cerebralis*); — *lingula*, Züngelchen (nach aussen vom *sulcus caroticus*).

γ) *Superficies anterior: crista sphenoidalis* (zur Anlage der *lamina perpendicularis ethmoid.*); — *cornua sphenoidalia s. ossicula Bertini* (in der *apertura sinuum sphenoidal.*).

δ) *Superficies inferior: rostrum sphenoidale*, Keilbeinschnabel (für *vomer*).

ε) *Superficies posterior s. occipitalis* (verwächst mit der *pars basilaris* des *os occipitis*).

b) **Alae parvae s. superiores s. processus ensiformes,** kleine Keilbeinflügel (schwertförmige oder Säbelfortsätze): *foramen opticum,* Sehloch (für *art. ophthalmica* und *nerv. opticus*); — *processus clinoideus anterior;* — oberer Rand der *fissura orbitalis superior s. sphenoidalis* (für *ven. ophthalmica cerebralis, nerv. oculomotorius, trochlearis, ophthalmicus* und *abducens*); — vorderer (*margo fronto-ethmoidalis*) und hinterer freier Rand (*margo semilunaris*).

c) **Alae magnae** (**s. laterales**), grosse Keilbeinflügel [mit einem innern, obern, vordern obern und vordern untern, hintern obern und hintern untern Rande]: unterer Rand der *fissura orbitalis superior s. sphenoidalis*, obere Augenhöhlenspalte (s. vorher bei *ala parva*).

α) *Superficies cerebralis s. interna* (mit dem obern, innern, äussern oder hintern obern, und hintern untern Rande): *juga cerebralia, impressiones digitatae* und *sulci arteriosi* (für *art. meningea media*); *foramen rotundum*, rundes Loch (für *nerv. maxillaris superior*); *foramen ovale*, ovales Loch (für *nerv. maxillaris inferior*); — *foramen spinosum*, Stachelloch (für *art. meningea media*).

β) *Superficies orbitalis s. interna* (mit dem obern, innern, vordern obern und untern Rande): oberer Rand der *fissura orbitalis inferior s. spheno-maxillaris* (für *ven. ophtalmica facialis, nerv. infraorbitalis* und *subcutaneus malae*); — vordere Oeffnung des *foramen rotundum* (für *nerv. maxillaris superior*).

γ) *Superficies temporalis s. anterior* (mit dem obern, äussern, hintern und vordern obern Rande): *processus spinosus, spina angularis s. sphenoidea, alae parvae Ingrassiae,* Stachelfortsatz (Anheftepunct des *m. pterygoideus externus* und *mallei externus*); — untere Oeffnung des *foramen ovale* und *spinosum;* — *linea eminens s. tuberculum spinosum.*

d) **Processus pterygoidei** (*alae inferiores s. palatinae*), Flügelfortsätze, Gaumenflügel: *ala s. lamina pterygoidea externa* und *interna;* — *hamulus pterygoideus,* am untern Ende der *lamina interna* (für *m. circumflexus palati mollis*); — *fossa* und *incisura pterygoidea* (für *m. pterygoideus internus*); — *sulcus pterygoideus s. palatinus* (d. i. die hintere Wand des *canalis pterygo-palatinus*); — *canalis Vidianus;* — *processus ad vomerem s. vaginalis.*

Verbindungen des Keilbeins. a) *Corpus.* Mit dem *os occipitis* durch die hintere Fläche; — mit der Spitze der *pars petrosa* durch die Seitenfläche; — mit dem *os ethmoideum* und *vomer* durch die vordere Fläche. b) *Alae parvae.* Mit den *partes orbitales* des Stirnbeins und dem *os ethmoideum* durch die vordere Fläche dieser Flügel. c) *Alae magnae.* Mit dem Stirn- und Scheitelbeine durch den obern Rand; — mit dem Jochbeine durch den vordern obern Rand; — mit der *pars squamosa* des Schläfenbeins durch den hintern obern Rand; — mit der *pars petrosa* durch den hintern untern Rand; — der vordere untere Rand sieht gegen den Oberkiefer, doch bleibt die *fissura orbitalis inferior* dazwischen. d) *Processus pterygoidei.* Stossen an das Gaumenbein mit ihrer vordern Fläche.

Muskeln am Keilbeine. 1) *M. temporalis*, am obern Theile der *superf. temporal.* — 2) *M. pterygoideus externus*, an der äussern Fläche der *ala externa process. pterygoidei;* — 3) *M. pterygoideus internus* in der *fossa pterygoidea;* — 4) *M. circumflexus palati mollis*, schlägt sich mit seiner Sehne um den *hamulus pterygoideus;* — 5) *M. mallei externus* (der von Manchen nicht für einen Muskel, sondern für ein Band, *lig. mallei anterius s. processus longi*, angesehen wird), von der *spina angularis s. processus spinosus* entspringend.

5) **Ossa temporum s. temporalia,** Schläfenbeine, mit: *pars squamosa, mastoidea* und *petrosa.*

a) **Pars squamosa,** Schuppentheil, mit äusserer und innerer Fläche.

α) *Superficies externa: processus zygomaticus*, Jochfortsatz (d. i. hinterer Theil des *arcus zygomaticus*, Jochbogens; für *m. masseter*); *tuberculum articulare*, Gelenkhügel; — *fossa s. cavitas articularis*, Gelenkgrube (für den *condylus* des Unterkiefers).

β) *Superficies interna: sulci arteriosi* (für *art. meningea media*); — *juga cerebralia;* — *impressiones digitatae.*

b) **Pars mastoidea s. mammillaris,** Zitzen- oder Warzentheil: *sinus s. cellulae mastoideae* (sich in die Paukenhöhle öffnend); — *canalicus mastoideus* (für *ramus auricularis nervi vagi*).

α) *Superficies externa: processus mastoideus*, Zitzen- oder Warzenfortsatz (Anheftepunct von *m. sterno-cleido-* und *trachelo-mastoideus, splenius capitis*); *incisura mastoidea* (für *m. digastricus*); — *foramen mastoideum* (für *emissarium Santorini*); — *aperturae externae canaliculi mastoidei.*

β) *Superficies interna: fossa sigmoidea* (d. i. ein Theil des *sulcus transversus;* für *sinus transversus*).

c) **Pars petrosa** (*os petrosum, pyramis*), Felsentheil (Felsenbein, Pyramide), mit: Basis, Spitze, vorderer, hinterer und unterer Fläche; — *canalis tympanicus* (für *nerv. tympanicus gangl. petrosi*) und *canalis Fallopii* (für *nerv. facialis*).

α) *Basis: meatus auditorius externus s. porus acusticus externus*, Eingang des äussern Gehörganges; — *annulus tympani* (beim Embryo).

β) *Apex*, Spitze der Pyramide: *apertura interna canalis carotici* (für die *art. carotis interna*).

γ) *Superficies anterior* (*s. superior*): *eminentia arcuata* (vom obern Bogengange); — *hiatus canalis Falloppii s. fissura petrosa superficialis* (für *nerv. Vidianus superficialis*); — *apertura superior canalis tympanici.*

δ) *Superficies posterior: meatus auditorius internus* (*porus acusticus internus, foramen acusticum*), innerer Gehörgang (für *art.* und *ven. auditoria interna, nerv. acusticus* und *facialis*); — *aquaeductus vestibuli*, Vorhofswasserleitung.

ε) *Superficies inferior: processus styloideus*, Griffelfortsatz mit *vagina* (Anheftepunct für *m. stylo-glossus, stylo-pharyngeus, stylo-hyoideus*); — *foramen stylo-mastoideum*, Griffelwarzenloch (Ausgang des *canalis Fallopii;* für *nerv. facialis* und *art. stylo-mastoidea*); — *apertura externa canalis carotici;* — *aquaeductus cochleae* Schnecken-Wasserleitung; — *apertura inferior canalis tympanici.*

ζ) *Margo s. angulus superior s. petrosus: sulcus petrosus superior* (für *sinus petrosus superior*).

η) *Margo s. angulus anterior: fissura Glaseri* (für *chorda tympani, art. tympanica* und *m. mallei externus*); — *tuba Eustachii*, Ohrtrompete (führt in die Paukenhöhle).

ϑ) *Margo s. angulus posterior: fossa jugularis s. fossa bulbi venae jugularis internae* (d. i. die vordere Wand des *foramen jugulare*); — *fossula petrosa s. vallecula* (für das *ganglion petrosum nervi glosso-pharyngei*).

Verbindungen des Schläfenbeines. a) *Pars squamosa.* Nach oben mit dem *margo squamosus* des *os parietale*, wodurch die *sutura squamosa*, Schuppennaht, gebildet wird; durch den vordern Rand mit dem grossen Flügel des Keilbeins; durch den *processus zygomaticus* mit dem *os zygomaticum.* In der *fossa articularis* liegt der *processus condyloideus* des Unterkiefers. — b) *Pars mastoidea.* Ihr oberer Rand verbindet sich mit dem *os parietale*, der hintere mit dem *os occipitis*, wodurch die *sutura mastoidea*, die sich in die *lambdoidea* fortsetzt, gebildet wird. — c) *Pars petrosa.* Die Spitze stösst an den Körper des Keilbeins, der vordere Rand an den grossen Flügel desselben und der hintere an das Hinterhauptsbein. — Zwischen der Spitze des Felsentheiles und dem Körper des Keilbeins bleibt eine Spalte, die *fissura spheno-petrosa*, welche mit Knorpelmasse angefüllt wird, durch welche der *nerv. Vidianus profundus* läuft.

Muskeln des Schläfenbeins. Es entspringen: 1) *M. temporalis* an der äusseren Fläche des Schuppentheiles. — 2) *M. masseter*, nur theilweise, am untern Rande des *proc. zygomaticus.* — 3) *M. digastricus*, dessen hinterer Bauch aus der *incisura mastoidea* entspringt. — 4) *M. stylo-glossus*, an der Spitze des *proc. styloideus.* — 5) *M. stylo-hyoideus* und 6) *stylo-pharyngeus*, mehr von der Wurzel des *proc. styloideus.* — 7) *Mm. retrahentes auriculae*, dicht über dem *proc. mastoideus.* — Es setzen sich an: 1) *M. sterno-cleido-mastoideus*, an dem Zitzenfortsatze; ebendaselbst 2) *M. trachelo-mastoideus* und 3) *M. splenius capitis.*

6) **Os ethmoideum** (*s. cribriforme*), Sieb- oder Riechbein, mit: den beiden Labyrinthen, der horizontalen und senkrechten Platte.

a) **Lamina cribrosa** (*s. horizontalis*), Siebplatte: *foramina cribrosa s. olfactoria*, Sieblöcher (für die *nervi olfactorii, nerv. ethmoidalis* und *art. meningea anterior*); — *crista galli*, Hahnenkamm (Anheftepunct für *dura mater*); — *hamuli frontales cristae galli s. processus alares* (verb. mit *pars nasalis* des *os frontis*).

b) **Lamina perpendicularis:** mit einem obern, vordern, hintern und untern Rande (verb. mit *crista sphenoidalis*, *vomer*, *spina nasalis* des *os frontis*, Nasenbeinen und knorpliger Nasenscheidewand).

c) **Labyrinthi,** Labyrinthe (Seitentheile): ein rechtes und ein linkes, mit *sinus s. cellulae ethmoidales anteriores* und *posteriores*, Siebbeinzellen (mit Oeffnung unter der obern und mittlern Nasenmuschel); — *processus s. hamulus uncinatus* (verb. mit unterer Nasenmuschel); — *opercula ethmoidalia* (Decken der *sinus ethmoidales*).

α) *Lamina papyracea*, Papierplatte (d. i. äussere Wand): *incisurae ethmoidales* d. s. untere Ränder der *foramina ethmoidalia*, Siebbeinlöcher (des *anterius* und *posterius; vid. os frontis*).

β) *Lamina nasalis s. concharum*, Nasenplatte, Muschelwand: *concha superior s. Morgagniana* (*os turbinatum superius*), obere Nasenmuschel; — *concha media* (*os turbinatum medium*), mittlere Nasenmuschel; — *meatus narium superior* und *medius*, oberer und mittlerer Nasengang.

Verbindungen des Siebbeins. a) *Lamina cribrosa.* Mit den *partes orbitales* des Stirnbeins und durch die *crista galli* mit dem Nasentheile desselben; der hintere Rand stösst an den Körper des Keilbeins. — b) *Lamina perpendicularis.* Vorn mit dem Nasenknochen, unten mit dem *vomer*, hinten mit dem Körper des Keilbeins. — c) *Labyrinthus.* Die Papierplatte gränzt vorn an das Thränenbein, oben an das Stirnbein, unten an den Oberkiefer, hinten an das Keil- und Gaumenbein. Der *proc. uncinatus* verbindet sich mit der *concha inferior.*

II. *Ossa faciei,* Gesichtsknochen.

An der vordern untern Fläche der beschriebenen Gehirnkapsel bilden 14 Knochen die Grundlage des Gesichts und grösstentheils die Höhlen für den Gesichts-, Geruchs- und Geschmackssinn. — Von ihnen verbinden sich 13 unbeweglich unter einander und mit der Hirnschale; diese tragen zur Bildung des Oberkiefers, *maxilla superior*, bei; nur einer, der Unterkiefer, *maxilla inferior*, geht mit dem Schläfenbeine eine bewegliche Verbindung (*arthrodia*) ein. — Fast alle diese Knochen sind gepaarte, nämlich: die *ossa maxillaria superiora*, *palatina*, *zygomatica*, *lacrymalia*, *nasalia*, *turbinata inferiora;* nur der *vomer* und der Unterkiefer sind unpaar.

1) **Ossa maxillaria superiora,** Oberkieferbeine, mit: Körper, Stirn-, Zahn-, Gaumen- und Wangenfortsatz.

a) **Corpus,** Körper des Oberkiefers: *sinus maxillaris s. antrum Highmori*, Oberkieferhöhle; mit Ausgang in die Nasenhöhle unter der mittlern Nasenmuschel.

α) *Planum faciale* (*superficies anterior*); *margo infraorbitalis*, Unteraugenhöhlenrand (bedeckt vom *m. orbicularis palpebrarum;* Ursprung des *m. levator labii superioris*); — *foramen infraorbitale*, Unteraugenhöhlenloch (für *art.*, *ven.* und *nerv. infraorbitalis*); — *fovea maxillaris*, Kiefergrube (Ursprung des *levator anguli oris*).

β) *Planum temporale* (*s. superficies posterior*): *tuber maxillare*, Kieferhöcker (Ursprung des *m. pterygoideus externus*); — *foramina alveolaria posteriora*, hintere Zahnhöhlenlöcher (für *art.*, *ven.* und *nerv. alveolar. poster.*).

γ) *Planum orbitale* (*s. superficies superior*): mit vorderm (*margo infraorbitalis*), hinterm, innerm und äusserm Rande; — unterer Rand der *fissura orbitalis inferior*, untere Augenhöhlenspalte (*vid. os sphenoid.*, *ala magna*); — *sulcus* und *canalis infraorbitalis*, Unteraugenhöhlencanal (für *art.*, *ven.* und *nerv. infraorbitalis*).

δ) *Planum nasale* (*s. superficies interna*): Oeffnung des *antrum Highmori;* — *crista lacrymalis s. turbinalis inferior*, untere Muschelleiste.

b) **Processus nasalis s. frontalis,** Nasen- oder Stirnfortsatz (zwischen Stirn-, Nasen- und Thränenbein).

α) *Superficies externa: sulcus lacrymalis* (d. i. die vordere Hälfte der *fossa sacci lacrymalis* u. des *canalis lacrymalis*).

β) *Superficies interna: lineae transversae s. turbinatae* (für die mittlere und untere Nasenmuschel); — *crista lacrymalis* (verb. mit Thränenbein).

c) **Processus zygomaticus** *s. malaris*, Jochfortsatz, am äussern obern Winkel des Körpers.

d) **Processus alveolaris** *s. dentalis*, Zahnhöhlenfortsatz: *limbus adveolaris superior*, oberer Zahnrand; — *8 alveoli*, Zahnhöhlen; — *juga alveolaria;* — *spina nasalis anterior*, vorderer Nasenstachel; — *canalis incisivus s. intermaxillaris*, Schneidezahncanal, mit *foramen incisivum* (*s. palatinum anterius*, für *nerv. naso-palatinus Scarpae* und *art. naso-palatina*).

e) **Processus palatinus,** Gaumenfortsatz (zur Bildung des harten Gaumens): *sutura palatina;* — *crista nasalis* (für *vomer*); — obere oder Nasen- und untere oder Gaumenfläche.

Verbindungen des Oberkieferknochens. a) *Corpus.* Mit der *lamina papyracea*, den Zellen und der mittlern Nasenmuschel des Siebbeins durch die Augenhöhlen- und Nasenfläche; mit dem Thränenbeine durch den innern Rand des *planum orbitale;* mit der *concha inferior* an der Nasenfläche; mit dem Gaumenbeine durch den hintern Theil der Nasenfläche. — b) *Processus nasalis.* Oben mit dem Nasentheile des Stirnbeins, vorn mit dem Nasen-, hinten mit dem Thränenbeine, innen mit der *concha media* und *inferior.* — c) *Processus zygomaticus.* Mit dem Wangenbeine. — d) *Processus alveolaris.* Mit 8 Zähnen. — e) *Processus palatinus.* Mit dem *vomer*, der *pars horizontalis* des Gaumenbeins und dem Gaumenfortsatze des Oberkieferknochens der andern Seite.

Muskeln am Oberkieferbeine. Es entspringen: 1) *M. levator labii superioris alaeque nasi*, vom obern Theile des *process. nasalis.* — 2) *M. orbicularis palpebrarum*, vom *process. nasal.* und am *margo infraorbitalis.* — 3) *M. obliquus inferior*, vorn am *planum orbitale.* — 4) *M. levator labii superioris proprius*, vom untern Augenhöhlenrande. — 5) *M. buccinator*, vom *process. alveolaris.* — 6) *M. depressor nasi*, vom *jugum* des Eckzahnes. — 7) *M. compressor nasi*, vom *jugum* des 1. Backzahnes. — 8) *M. pterygoideus externus*, nur ein Theil desselben vom *tuber maxillare.* — 9) *M. levator anguli oris* aus der *fovea maxillaris.*

2) **Ossa palatina,** Gaumenbeine, mit: Gaumen- und Nasentheil, und Pyramidenfortsatz.

a) **Pars horizontalis s. palatina,** Gaumen- oder horizontaler Theil: obere und untere Fläche; — *crista nasalis* (für *vomer*); — *spina nasalis posterior;* — *3 foramina palatina posteriora* (für *art.*, *ven.* und *nerv. palatin. poster.*).

b) **Pars perpendicularis s. nasalis,** senkrechter oder Nasentheil: äussere und innere Fläche; — *crista turbinalis s. transversa superior* und *media* (für mittlere und untere Nasenmuschel); — *sulcus palatinus s. pterygoideus* (d. i. die vordere Wand des *canalis pterygo-palatinus*, für *art.*, *ven.* und *nerv. pterygo-palatin.*); — *processus orbitalis;* — *processus sphenoidalis;* — *foramen spheno-palatinum* (für *art.*, *ven.* und *nerv. spheno-palatin.*).

c) **Processus pyramidalis,** Pyramidenfortsatz (legt sich in die *incisura pterygoidea* des Keilbeins): *canalis palatinus externus* und *internus*, äusserer und innerer Gaumencanal (für *art.*, *ven.* und *nerv. palatin.*).

Verbindungen des Gaumenbeins. Mit dem *os maxillare superius:* durch den vordern Rand der *pars horizontalis*, die äussere Fläche der *pars perpendicularis* und durch den *process. orbitalis.* — Mit dem *os sphenoideum:* durch den *process. pyramidalis* und *sphenoidalis.* — Mit dem *os ethmoideum:* durch den *process. orbitalis* und die *crista turbinalis superior.* — Mit dem Gaumenbeine der andern Seite: durch den innern Rand der *pars horizontalis.* — Mit der *concha inferior:* durch die *crista turbinalis inferior.* — Mit dem *vomer:* durch die *crista nasalis.*

Muskel am Gaumenbeine: nur der *m. azygos uvulae*, welcher von der *spina nasalis posterior* entspringt.

3) **Ossa zygomatica** (*s. malaria s. jugalia*), Joch- oder Wangenbeine, mit: Körper, Stirn-, Schläfen- und Kieferfortsatz.

a) **Corpus,** Körper: mit *canalis zygomaticus anterior* und *posterior; margo orbitalis*, *temporalis* und *malaris.*

α) *Superficies facialis s. externa: foramen zygomaticum anterius s. faciale* (für *nerv. subcutaneus malae*).

β) *Superficies temporalis s. posterior: foramen zygomaticum posterius s. temporale* (für *nerv. zygomaticus*).

γ) *Superficies orbitalis s. interna: foramen zygomaticum orbitale anterius* und *posterius* (für *nerv. subcutaneus malae* und *zygomaticus*).

b) **Processus frontalis** *s. spheno-frontalis*, Stirnfortsatz, mit einer *pars frontalis* und *sphenoidalis*.

c) **Processus temporalis,** Schläfenfortsatz, der vordere Theil des *arcus zygomaticus*, Jochbogen (für *m. masseter*).

d) **Processus maxillaris,** Kieferfortsatz.

Verbindungen des Wangenbeins. Mit dem *os frontis:* durch den *processus frontalis.* — Mit dem *os temporum:* durch den *proc. temporalis.* — Mit dem *os maxillare superius:* durch den *proc. maxillaris.* — Mit dem grossen Flügel des Keilbeins: durch den *margo* oder *proc. sphenoid.*

Muskeln am Wangenbeine. 1) *M. orbicularis palpebrarum*, bedeckt mit seiner äussern Schicht die Gesichtsfläche. — 2) *M. zygomaticus major* und *minor*, entspringen vom untern Theile der Gesichtsfläche. — 3) *M. masseter*, entspringt zum Theil vom *margo malaris.* — 4) *M. temporalis*, bedeckt die Schläfenfläche.

4) **Ossa lacrymalia,** Thränenbeine, mit: äusserer und innerer Fläche.

a) **Superficies externa:** *crista lacrymalis; — hamulus lacrymalis; — sulcus lacrymalis* (d. i. die hintere Hälfte der *fovea sacci lacrymalis*).

b) **Superficies interna,** deckt die *cellulae ethmoidales anteriores.*

Verbindungen des Thränenbeins. Mit dem *os frontis:* durch den obern Rand. — Mit dem *os maxillare superius:* durch den untern und vordern Rand. — Mit dem *os ethmoideum* (*lamina papyracea* und Zellen): durch die innere Fläche und den hintern Rand. — Mit der *concha inferior:* durch den *processus nasalis.*

Muskel am Thränenbeine ist: *M. sacci lacrymalis*, welcher vom obern Theile des hintern Randes der *fossa lacrymalis* entspringt.

5) **Ossa nasi** (*s. nasalia*), Nasenbeine, mit: einem obern, untern, innern und äussern Rande.

a) **Superficies externa:** mehrere *foramina nutritia* und die Oeffnung des *canalis ossis frontalis* (mit *foramen coecum* communicirend, für *emissarium Santorini*).

b) **Superficies interna:** *crista nasalis*, Nasenleiste (für *lamina perpendicularis* des Siebbeins); — *sulcus pro nervo ethmoidali.*

Verbindungen des Nasenbeins. Mit dem *os frontis:* durch den obern Rand. — Mit dem *os maxillare superius:* durch den äussern Rand. — Mit dem *os nasale* der andern Seite: durch den innern Rand. — Mit dem *os ethmoideum* (perpendiculäre Platte): durch die *crista nasalis.* — Mit den Nasenknorpeln: durch den untern Rand.

Muskeln am Nasenbeine. *M. procerus*, auf der Wurzel und dem Rücken der Nase durch Vereinigung der *mm. frontales* entstanden.

6) **Ossa turbinata inferiora, conchae inferiores,** untere Nasenmuscheln (*ossa spongiosa*, Muschelbeine), mit: äusserer und innerer Fläche, oberem und unterem Rande.

a) **Superficies:** innere oder obere (sieht nach der Nasenscheidewand); — äussere oder untere (sieht nach dem Oberkiefer).

b) **Margines:** vorderer; — hinterer (mit *hamulus palatinus*), unterer und

oberer Rand: mit *processus maxillaris; — processus lacrymalis s. nasalis; — processus ethmoidalis.*

Verbindungen des untern Muschelbeins. Mit dem *os maxillare superius:* durch den *process. maxillaris* und vordern Rand. — Mit dem *os palatinum:* durch das hintere Ende. — Mit dem *os ethmoideum:* durch den *proc. ethmoidalis.* — Mit dem *os lacrymale:* durch den *proc. lacrymalis.*

7) **Vomer,** Pflugschar, Scheidebein, mit: zwei Seitenflächen und einem obern, untern, vordern und hintern Rand.

a) **Superficies:** eine rechte und eine linke, mit *sulcus pro nervo naso-palatino Scarpae* und *art. naso-palatina.*

b) **Margines:** *m. superior s. sphenoideus*, mit *alae vomeris; — m. inferior s. palatinus; — m. anterior s. ethmoidalis; — m. posterior s. liber.*

Verbindungen des Pflugschars. Mit dem *os sphenoideum* (*rostrum*): durch den obern Rand. — Mit dem *os ethmoideum* (*lamina perpendicularis*): durch den vordern Rand. — Mit dem *os maxillare superius* und *palatinum* (*crista nasalis*): durch den untern Rand. — Mit der knorpligen Nasenscheidewand: durch den vordern Rand.

8) **Maxilla inferior** (*os maxillare inferius, mandibula*), Unterkieferbein, mit: Körper und zwei aufsteigenden Aesten.

a) **Corpus** (*s. pars horizontalis*), mit: *mentum*, Kinn; — äusserer und innerer Fläche, oberem und unterem Rande.

α) *Superficies externa: spina s. protuberantia mentalis externa*, äusserer Kinnhöcker; — *foramen mentale s. maxillare anticum*, vorderes Unterkieferloch (für *art.*, *ven.* und *nerv. mentalis*); — *linea obliqua externa* (für *m. buccinator*).

β) *Superficies interna: spina mentalis interna*, innerer Kinnhöcker (für *mm. genio-hyoidei* und *genio-glossi*); — *linea obliqua interna* (für *m. mylo-hyoideus* und *mylo-pharyngeus*).

γ) *Margo inferior s. basis: labium externum* und *internum.*

δ) *Margo superior* (*s. alveolaris*), *limbus alveolaris inferior: 16 alveoli*, Zahnhöhlen; — *juga alveolaria.*

b) **Processus s. rami,** Aeste des Unterkiefers: *angulus maxillae inferioris*, Unterkieferwinkel; — *processus condyloideus s. condylus*, Gelenkfortsatz (legt sich in die *fossa articularis* des Schläfenbeins), mit einem *collum*, Hals; — *processus coronoideus*, Kronenfortsatz (für *m. temporalis*); — *incisura semilunaris s. sigmoidea;* — *foramen alveolare inferius s. maxillare posticum*, hinteres Unterkieferloch (für *art.*, *ven.* und *nerv. alveolar. infer.*), führt in den *canalis alveolaris inferior; — sulcus mylo-hyoideus* (für *nerv. mylo-hyoideus*).

Verbindung des Unterkiefers. Er verbindet sich beweglich (*arthrodia*) mit dem Schläfenbeine, indem der *processus condyloideus* in die *fossa articularis* durch das *lig. capsulare* eingelenkt ist, wodurch das Unterkiefergelenk, *articulatio maxillaris*, gebildet wird.

Muskeln am Unterkiefer. Es entspringen: 1) *M. triangularis menti* (*s. depressor labii inferioris*), vom untern Rande. — 2) *M. quadratus menti* (*s. depressor labii inferioris*), vom untern Rande. — 3) *M. levator menti*, vom *jugum* des Eckzahns. — 4) *M. buccinator*, von der *linea obliqua externa.* — 5) *Mm. incisivi*, von den *jugis* der äussern Schneidezähne. — 6) *M. mylo-hyoideus*, von der *linea obliqua interna.* — 7) *M. genioh-yoideus*, von der *spina mentalis interna.* — 8) *M. genio-glossus*, von der *spina mentalis interna.* — 9) *M. mylo-pharyngeus*, eine Portion des *m. constrictor pharyngis superior*, von dem hintern Theile der *linea obliqua interna.*

Es setzen sich an: 1) *M. platysma-myoides*, an den untern Rand. — 2) *M. digastricus* (vorderer Bauch), an die Basis. — 3) *M. masseter* an die äussere Fläche des *ramus* und des Winkels. — 4) *M. temporalis* an den *processus coronoideus.* — 5) *M. pterygoideus externus*, an den *condylus.* — 6) *M. pterygoideus internus*, an die innere Fläche des Astes und Winkels.

9) **Os hyoideum** (*s. linguale*), Zungenbein.

a) **Corpus s. basis,** Körper des Zungenbeins, mit erhabener Linie und flachen Vertiefungen für Muskeln (s. unten).

b) **Cornua majora,** grosse Hörner, Seitenfortsätze, verb. durch *ligg. hyo-thyreoidea* mit Kehlkopf (Schildknorpel) und durch *lig. stylo-hyoideum* mit Schläfenbein.

c) **Cornua minora** *s. corpuscula triticea s. graniformia*, kleine Hörner, obere Fortsätze, Waizenkörner.

Verbindungen des Zungenbeins. Mit dem *processus styloideus* der Schläfenbeine: durch die *ligamenta suspensoria s. stylo-hyoidea*, welche sich an die kleinen Hörner befestigen. — Mit dem Schildknorpel des Kehlkopfs: durch die *ligamenta hyo-thyreoidea*, welche von den Knöpfchen der grossen Hörner herabsteigen.

Muskeln am Zungenbeine. Es entspringen: 1) Vorderer Bauch des *m. digastricus*, hängt mit einer Sehne an der Basis an. — 2) *M. hyo-glossus*, von der Basis und den Hörnern. — 3) *M. constrictor pharyngis medius*, vom grossen und kleinen Horne. — 4) *M. hyo-thyreoideus*, vom untern Rande des Körpers und der Wurzel des grossen Horns. — 5) *M. thyreoideus*, vom mittlern und untern Theile.

Es setzen sich an: 1) *M. mylo-hyoideus*, an die erhabene Querlinie. — 2) *M. genio-hyoideus*, in die flache Vertiefung. — 3) *M. stylo-hyoideus*, an den Rand des Körpers, wo das grosse Horn anfängt. — 4) *M. sterno-hyoideus*, an den untern Theil der vordern Fläche des Körpers. — 5) *M. omo-hyoideus*, am Ende und untern Theile der vordern Fläche des Körpers.

Der knöcherne Kopf.

I. Verbindungen der Kopfknochen, Nähte und Fontanelle. Die beschriebenen Kopfknochen sind unter einander durch folgende Nähte verbunden: 1) **Sutura frontalis,** Stirnnaht (bei Erwachsenen nur selten noch vorhanden und an ihrer Stelle dann eine erhabene Linie), steigt senkrecht von der *glabella* in der Mitte der *pars frontalis* bis zu deren oberem Rande in die Höhe und ist die Spur der in der frühesten Zeit stattgefundenen Theilung des Stirnbeins in 2 Hälften. — 2) **Sutura coronalis,** Kranznaht, läuft von der Verbindung des Scheitelbeins mit dem grossen Flügel des Keilbeins von einer Schläfengegend quer über das Vorderhaupt hinweg zur andern Seite und vereinigt den obern Rand des Stirnbeins mit den vordern Rändern der Scheitelbeine. — 3) **Sutura sagittalis,** Pfeilnaht, fängt von dem Mittelpuncte der Kranznaht an, da, wo die beiden Scheitelbeine und das *os frontis* zusammenstossen, und läuft zwischen den beiden Scheitelbeinen gerade nach hinten zur folgenden Naht. Sie vereinigt also nur die beiden *ossa parietalia.* — 4) **Sutura lambdoidea** (weil sie mit dem griechischen Buchstaben Λ, *lambda,* Aehnlichkeit hat) *s. occipitalis,* Hinterhauptsnaht, befindet sich zwischen den hintern Rändern der Scheitelbeine und dem obern Rande der *pars occipitalis* des Hinterhauptsbeines. In ihr befinden sich bisweilen mehrere grössere oder kleinere **Zwischenknochen,** *ossicula Wormiana* (*s. suturarum s. triquetra*), welche sich ringsum durch zackige Ränder mit den angränzenden Knochen verbinden. — 5) **Suturae mastoideae,** Warzennähte, sind gewissermaassen zwei Schenkel, in welche die *sutura lambdoidea* auf jeder Seite ausläuft. Der eine, vordere, liegt zwischen dem hintern Theile des untern Randes des *os parietale* und dem obern Rande der *pars mastoidea;* er reicht vor bis zur *incisura parietalis.* Der andere, hintere Schenkel verbindet den hintern Rand der *pars mastoidea* mit dem mittlern Rande des Hinterhauptsbeins und erstreckt sich bis zum *foramen jugulare.* — 6) **Suturae squamosae,** Schuppennähte, erstrecken sich, an jeder Seite des Schädels eine, in einem nach oben convexen Bogen aus der Schläfengrube nach hinten bis zum obern Theile der *sutura mastoidea* und werden durch die *partes squamosae* der Schläfenbeine gebildet, welche sich, einer Fischschuppe gleich, über die untern Ränder der Scheitelbeine hinwegschieben. — 7) **Sutura transversalis,** Quernaht, läuft quer über das Gesicht durch die Augenhöhlen und verbindet die Schädel- mit den Gesichtsknochen; sie zieht sich zwischen dem *os frontis* und *zygomaticum, sphenoideum, ethmoideum, lacrymale, maxillare superius* und *nasale* beider Seiten hindurch. Diese Nähte, welche dem Wachsthume des Schädels dienen, sind im frühesten Lebensalter, ungefähr bis zum 3. Jahre, noch nicht vollkommen ausgebildet; bis dahin vermitteln: eine dünne Schicht einer festen, weisslichen, knorpelähnlichen (aber nicht wirklich knorpligen) Substanz (Nahtband, s. S. 3), aus dichtgewebten Zellstoffbündeln und feinen elastischen Fasern, welche mit dem Pericranium und der harten Hirnhaut fest zusammenhängt, sowie die harte Hirnhaut und die äussere Knochenhaut die Verbindung der Schädelknochen unter einander. Im höhern Alter verschwinden die Nähte ganz und die Knochen fliessen zusammen.

Da die Winkel der Knochen am spätesten verknöchern, so bleiben an einigen Stellen des Schädels Lücken, die nur von den genannten Häuten ausgefüllt sind und die man Fontanelle nennt. Es sind folgende: a) **Fonticulus quadrangularis** (*s. major*), grosse oder Vorderhauptsfontanelle. Sie liegt zwischen den vordern obern Winkeln (*anguli frontales*) der Scheitelbeine und den obern Winkeln der beiden Theile des Stirntheiles. Später kommt hier die *sutura frontalis, coronalis* und *sagittalis* zusammen. Die Gestalt dieser Fontanelle ist viereckig; die vordern Schenkel sind länger als die hintern und alle 4 nach innen convex. Beim Neugebornen sieht und fühlt man an dieser Fontanelle die Bewegungen (pulsatorische und respiratorische) des Gehirns und deshalb wurde sie von den Alten auch *fons pulsatilis s. vertex palpitans* geheissen. — b) **Fonticulus triangularis** (*s. minor.*), Hinterhauptsfontanelle, liegt da, wo später die *sutura sagittalis* mit der *lambdoidea* zusammenstösst. Sie wird also zwischen den hintern obern Winkeln (*anguli occipitales*) der Scheitelbeine und dem mittlern Theile des obern Randes des *os occipitis* gebildet. Ihre Gestalt ist die eines Dreiecks, welches nach vorn sieht. — c) **Fonticuli laterales,** Seitenfontanellen. Auf jeder Seite des Schädels befindet sich in der Schläfengegend, zwischen dem hintern untern Winkel (*angulus mastoideus*) des Scheitelbeins, dem hintern Rande der *pars squamosa*, dem obern der *pars mastoidea* und des *os occipitis*, eine solche Seitenfontanelle. Sie schliessen sich zuerst in der Mitte, so dass vorn und hinten noch eine kleinere Fontanelle entsteht, *fonticulus anterior* und *posterior s. Casseri*, von welchen die hintere am längsten sichtbar ist.

II. Die Schädelhöhle, welche von den 8 Schädelknochen gebildet wird und das von Wasser umgebene Gehirn mit seinen Häuten, Gefässen und Nervenwurzeln birgt, zeigt an ihrem Grunde und Gewölbe die folgenden wichtigen Erhabenheiten, Vertiefungen und Löcher.

A. Der **Grund,** *basis cranii*, zerfällt in 3 terrassenförmig von vorn nach hinten absteigende Abtheilungen, Schädelgruben, *fossae cranii*, in eine vordere, mittlere und hintere.

1) **Fossa cranii anterior,** vordere Schädelgrube, nimmt die vordern Lappen des grossen Gehirns auf. Sie wird gebildet: durch die innere Fläche der *pars frontalis* und der *partes orbitales* des Stirnbeins, durch die *lamina cribrosa* des Siebbeins, durch die kleinen Flügel des Keilbeins und den vordern Rand der *sella turcica.* In der Mitte ist diese Grube vertieft und zeigt die *crista galli,* das *foramen coecum* und die *spina frontalis interna*, an welchen Theilen die *falx cerebri* (*durae matris*) befestigt ist. Zu beiden Seiten derselben befinden sich die *foramina cribrosa* auf der Siebplatte, zum Durchtritte der Geruchsnerven und des *nerv. ethmoidalis* in die Nasenhöhle und der *art. meningea anterior* zur harten Hirnhaut. Am hintern Rande der Grube, zwischen den Wurzeln der kleinen Keilbeinflügel, welche gegen die Sattellehne in die *processus clinoidei anteriores* auslaufen, sieht man die *foramina optica*, welche den *nerv. opticus* und die *art. ophthalmica* in die Augenhöhle führen. Der scharfe hintere Rand, gebildet von den kleinen Flügeln des Keilbeins kommt in die *fossa Sylvii* des Gehirns zu liegen und hat den *sinus ophthalmicus* in der harten Hirnhaut dicht unter sich.

2) **Fossa cranii media**, mittlere Schädelgrube, ist seitlich zur Aufnahme der mittlern Lappen des grossen Gehirns bestimmt, in der Mitte liegt das *chiasma nervorum opticorum*, das *infundibulum* und die *corpora mammillaria* (Theile an der Basis des grossen Gehirns). Sie wird gebildet von der innern Fläche des Körpers und der grossen Flügel des Keilbeins, der *pars squamosa* und der vordern innern Fläche der *pars petrosa* der Schläfenbeine. Ihre vordere Gränze sind die scharfen hintern Ränder der kleinen Flügel des Keilbeins, die hintere bilden die *anguli petrosi* der Felsentheile und die Sattellehne, so dass also diese Grube in der Mitte enger und höher ist, als zu beiden Seiten. Im Mittelpuncte liegt auf der obern Fläche des Keilbeinkörpers die *sella turcica* mit der *fossa pro glandula pituitaria*, die *processus clinoidei medii* und *posteriores*. An der Seite dieses Körpers, zwischen ihm und der Spitze des Felsentheiles sieht man den Ausgang des *canalis caroticus*, von welchem der *sulcus Vidianus* an der vordern Fläche der *pars petrosa* gegen den *hiatus canalis Fallopiae* läuft, in welchem der *nerv. Vidianus superficialis* aufsteigt. Ganz in der Nähe dieses *hiatus* ist die *apertura superior canalis tympanici*. Vorn in dieser Grube, zwischen den grossen und kleinen Flügeln des Keilbeins, befinden sich: die *fissurae orbitales superiores*, durch welche das 3. (*nerv. oculo-motorius*), 4. (*n. trochlearis*), der 1. Ast des 5. (*ramus ophthalmicus n. trigemini*) und das 6. (*n. abducens*) Gehirnnervenpaar in die Augenhöhlen treten. Aus diesen in die Schädelhöhle läuft durch diese Fissur die *ven. ophthalmica cerebralis* zum *sinus cavernosus*. Gleich unter jeder obern Augenhöhlenspalte zeigt sich das *foramen rotundum*, welches den 2. Ast des 5. Nervenpaares (*n. maxillaris superior*) in die *fossa spheno-maxillaris* leitet. Nach hinten und aussen folgt auf dieses runde Loch das *foramen ovale*, für den aus dem Schädel gegen den Unterkiefer herablaufenden 3. Ast des 5. Nervenpaares (*ram. maxillaris inferior*), und das *foramen spinosum* für die heraufsteigende *art. meningea media*.

3) **Fossa cranii posterior**, hintere Schädelgrube, ist die grösste dieser 3 Gruben und nimmt das ganze kleine Gehirn auf. Sie wird gebildet: von der hintern Fläche des Felsentheiles, der innern Fläche der *pars mastoidea* des Schläfenbeins und des Hinterhauptbeins, so dass sie vorn durch den *angulus petrosus*, hinten durch den *sulcus transversus* begränzt ist. In ihrem Mittelpuncte fällt das *foramen magnum* auf, durch welches das Rückenmark und die *artt. spinales* herab-, die *nervi accessorii Willisii* (11. Gehirnnervenpaar) und *artt. vertebrales* heraufsteigen. Vorn und zur Seite dieses Loches liegen die *processus anonymi*, die *foramina condyloidea anteriora* (für den *nerv. hypoglossus*), die *fossa pro medulla oblongata* und die *foramina jugularia*, in welche sich zu beiden Seiten der *sulcus transversus* endigt und durch welche der *nerv. glosso-pharyngeus* (9. Nervenpaar), *vagus* (10.), *accessorius Willisii* (11.) und die *vena jugularis* aus dem Schädel heraustreten. Ueber letztern Löchern, an der hintern Fläche jedes Felsentheiles, ist der *meatus auditorius internus* zu bemerken, in welchen sich der *nerv. facialis* und *acusticus* (7. und 8. Hirnnervenpaar) begeben; neben ihm etwas rück- und auswärts ist der *aquaeductus vestibuli*. An der hintern Wand dieser Höhle, gebildet von der innern Fläche der *pars occipitalis* des Hinterhauptsbeins, findet sich: die *spina* und *crista occipitalis interna*, an welcher die *falx cerebelli* anhängt, und die *lineae transversae*, welche den *sulcus transversus* zwischen sich haben und zum Ansatze des *tentorium cerebelli* dienen. Bisweilen öffnen sich hier, nahe am *foramen magnum*, noch die *foramina condyloidea posteriora*, zum Durchgange für *emissaria Santorini*.

B. Das **Gewölbe des Schädels**, *fornix cranii*, wendet der convexen Oberfläche des grossen Gehirns eine concave, glatte Fläche zu, an der man die *sulci arteriosi*, von den *artt. meningeis* herrührend, *juga cerebralia* und *impressiones digitatae* bemerkt, nebst kleinen Gruben für die Pacchioni'schen Granulationen, *foveae glandulares* (s. S. 5), und kleine Löcherchen (*foramina parietalia*) für *emissaria Santorini*. In der Mitte des Gewölbes verläuft von vorn nach hinten der *sulcus longitudinalis*, welcher von der *spina frontalis interna* anfängt und sich bis zur *spina occipitalis interna s. eminentia cruciata* erstreckt. Die Nähte sind auch hier wie an der äussern Oberfläche zu bemerken.

III. Die Gesichtshöhlen, welche sich im Gesichtstheile des Kopfes befinden und durch Schädel- wie Gesichtsknochen gebildet werden, sind entweder zur Aufbewahrung von Sinnesorganen oder von grösseren Gefäss- und Nervenstämmen bestimmt.

1) **Augenhöhlen**, *orbitae*, *cavitates orbitales*. Sie liegen unter dem vordern Theile des Schädels im obern des Gesichts, getrennt von einander durch die Nasenhöhle. Eine jede verbirgt in ihrem Innern den Augapfel und gleicht einer horizontal liegenden, vierseitigen stumpfen Pyramide mit abgerundeten Winkeln, deren Basis nach vorn und aussen gegen das Gesicht, die Spitze schief nach hinten und innen gegen die Schädelhöhle gerichtet ist, so dass beide Augenhöhlen mit ihren Spitzen convergiren. Sie wird von 7 Knochen zusammengesetzt, vom *os frontis*, *sphenoideum*, *ethmoideum*, *zygomaticum*, *maxillare superius*, *lacrymale* und *palatinum*; sie ist gegen 1″ 9‴ lang. Die Beinhaut, welche sie auskleidet, heisst *periorbita*. — Die **Basis** der *orbita* ist nach vorn und aussen gegen das Gesicht gerichtet und bildet ein längliches Loch, welches von den wulstigen Augenhöhlenrändern, *margines orbitales*, begränzt wird. Der *margo supraorbitalis* wird vom Stirnbeine gebildet und vom *foramen supraorbitale* durchbohrt, durch welches gleichnamige Gefässe und Nerven aus der Augenhöhle zur Stirn treten. Den *margo orbitalis externus* bildet zum grössten Theil das *os zygomaticum* und nur wenig trägt der *processus zygomaticus* des Stirnbeins bei; gleich hinter ihm befindet sich oben die *fossa glandulae lacrymalis*. Der *margo infraorbitalis* gehört dem Oberkiefer und noch zum Theil dem Wangenbeine an; unter ihm öffnet sich der gleichnamige Canal. Der *margo orbitalis internus* ist nicht scharf begränzt, weil hier der *processus nasalis* des Oberkiefers mit dem Thränenbeine in die *fossa lacrymalis* zusammenstösst, die sich nach unten in den Thränencanal, *canalis naso-lacrymalis*, fortsetzt. — Die **Spitze** der Augenhöhle, sieht nach hinten und innen; in ihr befindet sich das *foramen opticum*, welches in die Schädelhöhle gegen die *sella turcica* führt und den *nerv. opticus* mit der *art. ophthalmica* in die Augenhöhle lässt; rings um den Rand dieses Loches entspringen die geraden Augenmuskeln. — Die **obere Wand** oder das **Dach**, *lacunar orbitae*, wird von der untern concaven Fläche der *pars orbitalis* des Stirnbeins und ganz hinten von dem kleinen Flügel des

Keilbeins gebildet. — Da, wo sie in die äussere Wand übergeht, befindet sich zwischen dem kleinen und grossen Keilbeinflügel die *fissura orbitalis superior*, durch welche der *nerv. oculo-motorius, trochlearis, abducens* und der 1. Ast des *trigeminus* aus der Schädelhöhle herein- und die *ven. ophthalmica cerebralis* hinaustritt. — Die **äussere Wand** ist hinten vom grossen Flügel des Keilbeins, vorn vom *os zygomaticum* gebildet und hat an ihrem vordern obern Theile die Thränengrube, unter und etwas hinter ihr 2 *foramina zygomatica*, wovon das vordere den *nerv. subcutaneus malae* zum Gesicht, das hintere den *nerv. zygomaticus* zur Schläfengrube führt. — Der untere Rand dieser Wand bildet mit dem äussern Rande der untern Wand, zwischen dem grossen Keilbeinflügel und Oberkiefer, die *fissura orbitalis inferior*, durch welche die Augenhöhle vorn mit der Schläfengrube, hinten mit der Flügelgaumengrube zusammenhängt; der *nerv. infraorbitalis* und *subcutaneus malae* treten durch sie ein und die *ven. ophthalmica facialis* aus. — Die **untere Wand**, der **Boden**, *pavimentum orbitae*, gebildet vom Körper des Oberkieferbeins; auf ihr verläuft am hintern Theile der *sulcus infraorbitalis*, der sich nach vorn abwärts in den Canal gleiches Namens fortsetzt. — An der **innern Wand** liegt vorn das Thränenbein, hinten die *lamina papyracea* des Siebbeins und der *processus orbitalis* des Gaumenbeins. Am vordern Theile dieser Wand befindet sich unten die *fossa lacrymalis*, welche sich abwärts gegen die Nase in den Thränencanal, *canalis naso-lacrymalis*, verlängert, oben die *spina* oder *fovea trochlearis*, zum Ansatz einer knorpligen Rolle, durch welche die Sehne des *m. obliquus superior* läuft. An der Gränze, wo die Papierplatte an das Stirnbein stösst, führen mehrere *foramina ethmoidalia* in die Nasenhöhle. — **Verbindungen der Augenhöhle.** Sie steht mit folgenden Höhlen im Zusammenhange: mit der Schädelhöhle: durch das *foramen opticum*, die *fissura orbitalis superior* und das *foramen ethmoidale anterius*; mit der Nasenhöhle: durch die *foramina ethmoidalia* und den *canalis naso-lacrymalis;* mit der Schläfengrube: durch den *canalis zygomaticus posterior* und die *fissura orbitalis inferior;* mit der Flügelgaumengrube: durch die *fissura orbitalis inferior.*

2) **Die Nasenhöhle**, *cavitas narium, cavum nasi*, nimmt den unter dem vordern mittlern Theile der Schädelhöhle gelegenen Raum, zwischen den beiden Augenhöhlen und über der Mundhöhle, ein. Sie wird mit einer Schleim absondernden Haut (Riechhaut, *membrana Schneideri*) ausgekleidet, welche der Sitz der Geruchsnerven ist. Durch eine senkrechte Scheidewand wird diese Höhle in 2 gleiche Hälften: Haupthöhlen, getheilt, von denen jede mit mehreren kleinern Höhlen (Nebenhöhlen), als: den Siebbeinzellen, Stirnhöhlen, Keilbein- und Oberkieferhöhlen, in Verbindung steht. Jede dieser Haupthöhlen (d. i. die linke und rechte Hälfte der Nasenhöhle) hat eine unregelmässige pyramidenförmige Gestalt, ist vorn höher als hinten und im obern Theile enger als im untern. Beide haben nach vorn oder aussen einen gemeinschaftlichen Eingang (*apertura pyriformis*), hinten aber einen getrennten Ausgang in den Schlundkopf (*choanae narium*). Die 14 Knochen, welche zur Bildung der Nasenhöhle beitragen, sind: *ossa maxillaria superiora, ossa nasi, vomer, conchae inferiores, os frontis, ethmoideum* und *sphenoideum, ossa palatina* und *lacrymalia.* — **Eingang**, vordere Nasenöffnung, *apertura pyriformis s. externa*, hat eine birn- oder herzförmige Gestalt und wird gebildet: vom untern Rande der Nasenbeine und dem Zahn- und Nasenfortsatze des Oberkiefers. Er dient der knorpligen Nase zum Anheftungspuncte; aus seiner Mitte ragt unten die *spina nasalis anterior* hervor. — Die **hintere Nasenöffnung, Ausgang**, *apertura posterior s. choanae narium*, ist viereckig und durch das Pflugscharbein in 2 länglich viereckige Abtheilungen getrennt, welche etwas tiefer als der Eingang liegen und in den Schlundkopf führen, durch welchen also Mund- und Nasenhöhle communiciren. Der obere Rand wird durch den Körper des Keilbeins, die äussere Wand von der *ala interna* des *processus pterygoideus*, die innere vom *vomer* und der Grund von der *pars horizontalis* des Gaumenbeines gebildet. Am untern Rande ragt in der Mitte zwischen beiden *choanis*, die *spina nasalis posterior* hervor, von welcher der *m. azygos uvulae* entspringt. — Die **Nasenscheidewand**, *septum narium*, wird oben von der *lamina perpendicularis* des Siebbeins, unten vom *vomer* und der *crista nasalis* zusammengesetzt. An den vordern Rand dieser knöchernen Scheidewand setzt sich ein *septum mobile s. cartilagineum*, zur Vergrösserung derselben. — Das **Dach** oder die obere Wand jeder Nasenhöhle bildet nach vorn der Nasen- und Stirnknochen, in der Mitte die *lamina cribrosa* des Siebbeins und hinten der Körper des Keilbeins. An ihr befinden sich die *foramina cribrosa* für die Riechnerven und am Nasenknochen eine Rinne für den *nerv. ethmoidalis.* — Die **innere Wand** jeder Hälfte ist die Scheidewand, deren schon Erwähnung gethan wurde. — Der **Grund** oder die untere Wand besteht vorn aus der obern Fläche des *processus palatinus* des Oberkiefers und zeigt den Eingang in den *canalis incisivus* (für *nerv. naso-palatinus Scarpae* und *art. naso-palatina*, einen Zweig der *art. spheno-palatina*), hinten aus der *lamina horizontalis* des Gaumenbeins. Er ist etwa 1″ 6‴ lang. — Die **äussere Wand** ist sehr unregelmässig und wird von der *lamina nasalis* des Labyrinthes des Siebbeins, der innern Fläche der *concha inferior*, des Thränenbeins, des Oberkiefers und der *pars perpendicularis* des Gaumenbeins gebildet. An ihr bemerkt man 3 der Länge nach ausgehöhlte und mit ihren untern Rändern nach aussen umgeworfene, dünne, poröse Knochenplatten, d. s. die Nasenmuscheln, *conchae narium.* Die convexen Flächen derselben sehen nach innen gegen das *septum*, die concaven sind nach aussen gerichtet; die untern Ränder hängen, nach aussen gekrümmt, frei in die Nasenhöhle herab. Der Raum unter jeder dieser Nasenmuscheln heisst Nasengang, *meatus narium*, und in ihn öffnen sich die Nasenhöhlen. *Concha superior*, die oberste Nasenmuschel, ist die kleinste und nur schwach gewunden; sie erstreckt sich vorwärts nur bis ungefähr zur Mitte der Nasenhöhle, liegt hinten etwas tiefer als vorn und hängt nach oben mit der Siebplatte zusammen. (Bisweilen findet sich über ihr noch ein kleineres ausgehöhltes Knochenplättchen, welches dann die 4. Nasenmuschel, *concha Santoriniana*, heisst.) Im *meatus superior*, welcher der engste aller dieser Gänge ist, öffnen sich die *sinus ethmoidales posteriores* mit dem *sinus sphenoidalis. Concha media*, mittlere Nasenmuschel, welche, wie die obere, dem Siebbeine angehört, heftet sich vorn an die *crista turbinalis* des Nasenfortsatzes am Oberkiefer, hinten an die *crista turbinalis superior* der *pars perpendicularis* des Gaumenbeins. Sie ist noch einmal so lang und breit, als die obere und am stärksten ausgehöhlt. In ihrem *meatus* (*medius*) befindet sich der Ausgang des *sinus frontalis* und *maxillaris* und der vordern Siebbeinzellen. *Concha inferior*, untere Nasenmuschel, ist ein besonderer Knochen (s. Gesichtsknochen), unter welchem (*meatus narium inferior*) sich

vorn der *canalis naso-lacrymalis* öffnet. — Hinter der mittlern Nasenmuschel, an der äussern Wand, führt ein Loch, *foramen spheno-palatinum*, aus der Nasenhöhle in die Flügelgaumengrube und dient dem *nerv. naso-palatinus*, mehreren *ramis nasalibus* vom 2. Aste des 5. Nervenpaares und der *art. spheno-palatina* zum Eintritt. — **Verbindungen der Nasenhöhle:** mit der Schädelhöhle: durch die *foramina cribrosa;* mit der Augenhöhle durch die *foramina ethmoidalia* und den *canalis lacrymalis;* mit der Mundhöhle: durch den *canalis incisivus;* mit der Flügelgaumengrube: durch das *foramen spheno-palatinum*; mit dem Schlundkopfe: durch die *choanae.*

3) **Die Mundhöhle**, *cavitas oris*, welche das Geschmacksorgan enthält und Hülfswerkzeug bei der Sprache und Respiration ist, liegt unterhalb der Nasenhöhle und wird nur oben, vorn und seitlich durch Knochen (*ossa maxillaria superiora*, *maxilla inferior*, *ossa palatina* und *os sphenoideum*) geschlossen, hinten und unten liegen (das *os hyoideum*, welches den Boden bilden hilft, ausgenommen) nur weiche musculöse Theile. — Die **obere Wand** oder **Decke**, welche zugleich den Boden der Nasenhöhle bildet, heisst auch das Gaumengewölbe, der harte Gaumen, *palatum durum*, und wird vorn aus den Gaumenfortsätzen des Oberkiefers, hinten von den horizontalen Theilen der Gaumenbeine und zum Theil auch ganz am hintern Ende seitlich durch die Enden der Flügelfortsätze des Keilbeins gebildet. Dieser harte Gaumen ist etwas gewölbt und mit einer Längen- und Quernaht versehen, von denen die erstere, *sutura palatina*, beide Seitenhälften vereinigt, letztere zwischen den Oberkiefer- und Gaumenknochen läuft. An ihm bemerkt man viele Rauhheiten, Löcher und Furchen, an welchen sich die Mundschleimhaut befestigt und in denen Gefässe und Nerven verlaufen. Am vordern Theile, dicht hinter den beiden mittlern obern Schneidezähnen, zeigt sich das *foramen incisivum*, der Ausgang des *canalis incisivus*, welcher in jeder Nasenhöhle einen Eingang hatte; hinten öffnen sich zu beiden Seiten 3 Canäle, 2 *canales palatini* und 1 *canalis pterygo-palatinus*, durch welche Gefässe und Nerven mit gleichem Namen aus der Flügelgaumengrube herabkommen. — Die **vordere** und **seitliche Wand**, welche von den Zähnen und der innern concaven Fläche beider Kiefer und deren Zahnrändern gebildet ist, zeigt vorn in der Mitte die *spina mentalis interna*, von welcher eine *linea obliqua* zu beiden Seiten gegen das *foramen maxillare posterius* (*s. alveolare inferius*) in die Höhe läuft. Unter dieser schiefen Linie findet sich der *sulcus mylo-hyoideus.* — **Verbindungen der Mundhöhle:** mit der Nasenhöhle: durch den *canalis incisivus;* mit der Flügelgaumengrube: durch die *canales palatini;* mit dem Schlundkopfe: nach hinten.

4) **Schläfengruben**, *fossae temporales.* An jeder Seite des Schädels und Gesichts liegt eine solche Grube hinter dem Jochbogen, gebildet: vom *os zygomaticum*, der *pars squamosa* des Schläfenbeins, der äusseren Fläche des grossen Keilbeinflügels, vom *processus pterygoideus*, Oberkiefer und Stirnbein. Ihr oberer Theil ist flacher und liegt mehr zur Seite des Schädels, während der untere tiefere Theil mehr an der untern Fläche derselben seine Lage hat. An der vordern Wand sieht man am *os zygomaticum* das *foramen zygomaticum posticum* (für *nerv. zygomaticus*), tiefer am Oberkiefer die *foramina alveolaria posteriora.* In der Tiefe, welche viele grosse Gefäss- und Nervenstämme verbirgt, bemerkt man vorn und oben die *fissura orbitalis inferior* und hinter ihr die sich von oben nach unten verengende Flügelgaumengrube, *fossa spheno-maxillaris.* Hinter dem *processus pterygoideus* kann man noch das *foramen ovale* und *spinosum* im grossen Flügel des Keilbeins, neben und hinter diesem die *tuba Eustachii*, das *foramen stylo-mastoideum* und die *fissura Glaseri* entdecken, welche Theile aber schon in der Basis des Schädels liegen. — **Verbindungen der Schläfengrube:** mit der Augenhöhle: durch die *fissura orbitalis inferior;* mit der Flügelgaumengrube; mit der Schädelhöhle: durch das *foramen ovale* und *spinosum.*

5) **Flügelgaumengruben**, *fossae pterygo-palatinae s. spheno-maxillares.* Diese spaltähnlichen Gruben, von welchen an jeder Seite des Kopfes eine liegt, haben ihre Lage unter und vor der Schädelhöhle, hinter den Augenhöhlen, zur äussern Seite der Nasen- und innern der Schläfenhöhlen, über der Mundhöhle, und sind wegen des Verlaufes der in sie eintretenden *art. maxillaris interna* und des 2. Astes des *nerv. trigeminus* (*ram. maxillaris superior*) nicht unwichtig. Eine jede bildet einen länglichen, oben weiten, nach unten sich verengenden Raum, der zwischen dem *processus pterygoideus*, der hintern Fläche des Oberkiefers und dem senkrechten Theile des Gaumenbeins liegt und nach aussen mit der Schläfengrube communicirt. — Das **Dach** oder die **obere Wand** bildet die untere Fläche des Körpers des Keilbeins und zeigt die *fissura orbitalis superior* in der Nähe. — An der **hintern Wand**, grösstentheils gebildet von der vordern Fläche des *processus pterygoideus*, führt das *foramen rotundum* und der unter diesem etwas weiter einwärts liegende *canalis Vidianus* zur Schädelhöhle. — Die **innere Wand** besteht aus der äusseren Fläche der *pars perpendicularis* des Gaumenbeins und die Grube wird dadurch von der Nasenhöhle getrennt, zu welcher hier das *foramen spheno-palatinum* führt. — Die **vordere Wand** ist der hintere Theil des Körpers des Oberkiefers und steht durch die *fissura orbitalis inferior*, an welcher der *canalis infraorbitalis* seinen Anfang nimmt, mit der Augenhöhle im Zusammenhange. — Nach **unten** verengt sich diese Grube und führt in die 3 *canales palatini*, welche sich hinten und seitlich am harten Gaumen in der Mundhöhle öffnen. Anstatt der **äussern Wand** findet sich eine Spalte, welche diese Grube mit der Schläfengrube in Zusammenhang bringt. — **Verbindungen der Flügelgaumengrube:** mit der Schädelhöhle: durch das *foramen rotundum* und den *canalis Vidianus;* mit der Augenhöhle: durch die *fissura orbitalis inferior;* mit der Nasenhöhle: durch das *foramen spheno-palatinum;* mit der Mundhöhle: durch die 3 *canales palatini;* mit der Schläfengrube: durch die fehlende äussere Wand.

B. Ossa trunci, Knochen des Rumpfes oder Stammes.

Der Rumpf bildet, seiner Masse und dem Umfang nach, den Hauptheil des menschlichen Körpers und verbirgt in seinem Innern Organe, welche dem für die Erhaltung des Lebens nothwendigen Stoffwechsel und der Fortpflanzung vorstehen. Zugleich dient er aber auch beweglichen Theilen, welche theils auf ihm ruhen, wie der Kopf, theils an ihm anhängen, wie die Gliedmaassen, zum Befestigungspuncte. Die Grundlage des ganzen Stammes ist die Wirbelsäule, an welche sich oben die Knochen der Brust, unten die des Beckens anlegen.

I. Ossa columnae vertebrarum (spinae dorsi), Knochen der Wirbelsäule.

Die Wirbelsäule oder das Rückgrath, welches vom *foramen magnum* bis zum untern Ende des Stammes reicht, wird aus 26 einzelnen, unpaarigen (aber symmetrischen), über einander liegenden Knochen, Wirbelbeinen, *vertebrae*, zusammengesetzt, von welchen die 24 obersten wahre Wirbel, *vertebrae verae*, genannt werden und durch Bänder und elastische, knorpelähnliche Bandscheiben (die sogenannten Zwischenwirbelknorpel, *cartilagines intervertebrales*) beweglich unter einander verbunden sind. — Die beiden untersten Knochen, das Kreuz- und das Steissbein, bestehen dagegen aus mehreren Stücken, falschen Wirbeln, *vertebrae spuriae*, welche den wahren Wirbeln nur entfernt ähnlich sind und bei den Erwachsenen durch Knochenmasse zu einem Stücke verschmelzen. — Die Wirbelsäule verbirgt in ihrem Innern einen Canal, *canalis spinalis*, welcher vom 1. Wirbel bis zum Ende des Kreuzbeins herabreicht und das Rückenmark, nebst den Anfängen der aus diesem entspringenden Nerven, aufnimmt. Sie wird nach den Gegenden eingetheilt: in den Halstheil, *pars cervicalis*, aus 7 Halswirbeln bestehend; den Rücken- oder Brusttheil, *pars dorsalis s. thoracica*, mit 12 Wirbeln; den Bauch- oder Lendentheil, *pars lumbalis s. abdominalis*, von 5 Wirbeln, und den Beckentheil, *pars sacralis s. pelvis*, vom Kreuz- und Steissbeine gebildet.

1) **Vertebrae (verae)**, Wirbel, Wirbelbeine; 7 *vertebrae colli s. cervicis*, Hals- oder Nackenwirbel; — 12 *vv. dorsi s. thoracis*, Brust- oder Rückenwirbel; — 5 *vv. lumborum s. abdominales*, Lenden- oder Bauchwirbel.

a) **Theile der Wirbel:** *foramen spinale s. medullare* zwischen *corpus* und *arcus* (zur Bildung des *canalis spinalis* für das Rückenmark).

α) *Corpus vertebrae*, Wirbelkörper; die der Brustwirbel mit 4 halben Gelenkflächen für die *capitula costarum*.

β) *Arcus*, Wirbelbogen; mit 4 *incisurae vertebrales* an seiner Wurzel (zur Bildung der *foramina intervertebralia*, Zwischenwirbellöcher, für *nervi*, *artt.* und *vv. spinales*).

γ) *Processus obliqui s. articulares*, Gelenk- oder schiefe Fortsätze; 2 *superiores* und 2 *inferiores* (zur Verb. der Wirbel unter einander).

δ) *Processus spinosus*, Dorn- oder Stachelfortsatz, mit *radix* und *apex;* an den Halswirbeln gespalten; an den Brustwirbeln dachziegelartig liegend (zur Anheftung von Muskeln und Bändern).

ε) *Processus transversi*, 2 Querfortsätze; an den Halswirbeln mit einem Loche (zur Bildung des *canalis vertebralis*), an den Brustwirbeln mit einer Gelenkfläche für das *tuberculum costae* (zur Anheftung von Muskeln und Bändern).

b) **Atlas,** Träger, 1. Halswirbel, mit: *arcus atlantis anterior et posterior*, vorderer (mit Gelenkfläche für den Zahn des Epistropheus) und hinterer Bogen; — *tuberculum atlantis anticum et posticum*, vorderer und hinterer Höcker; — *partes s. massae laterales* mit *tuberculum laterale* (zum Ansatze des *lig. transversum*); — *fossa condyloidea*, Gelenkgrube (für den *condylus ossis occipitis*); — *superficies glenoidalis* (für die obern Gelenkfortsätze des Epistropheus).

c) **Epistropheus**, Umdreher, 2. Halswirbel: *processus odontoideus*, Zahnfortsatz, mit *capitulum* (mit Gelenkfläche), *apex* und *collum*.

d) **Vertebra prominens**, 7. Halswirbel, mit langem, weit vorspringendem Stachelfortsatz.

Verbindungen der Wirbel unter einander: die Körper: durch *cartilagines intervertebrales* und *ligg. intervertebralia; lig. longitudinale anticum* und *posticum;* — die Bögen: durch *ligg. subflava;* — die Gelenkfortsätze: durch *ligg. capsularia;* — die Stachelfortsätze: durch *ligg. interspinalia* und *apicum* — die Querfortsätze durch *ligg. intertransversalia*.

2) **Os sacrum s. latum,** heiliges oder Kreuzbein (5—6 *vertebrae spuriae*); mit *canalis sacralis*.

a) **Basis**, Grundfläche: *promontorium*, Vorgebirge; — Anfang der *linea arcuata;* — *processus obliquus superior;* — Eingang des *canalis sacralis*.

b) **Apex**, Spitze: *superficies glenoidalis*, für das *os coccygis*.

c) **Superficies anterior**, *concava:* 4 *foramina sacralia anteriora*, vordere Kreuzbeinlöcher (für *artt.* und *vv.*, und die vordern Aeste der *nervi sacrales*); — *lineae transversae*, erhabene Querleisten (d. s. die Gränzen zwischen den falschen Wirbeln).

d) **Superficies posterior**, *convexa:* 4 *foramina sacralia posteriora*, hintere Kreuzbeinlöcher (für die hintern Aeste der *nervi sacrales* und *artt.* und *vv. sacrales*); — *cornua sacralia*, Kreuzbeinhörner; — *processus spinosi* und *transversi spurii;* — Ausgang des *canalis sacralis, hiatus canalis sacralis* (für *nervi coccygei*).

e) **Superficies laterales** (eine *dextra* und eine *sinistra*): *facies auricularis*, ohrförmige Fläche (zur Bildung der *symphysis sacro-iliaca* mit dem Hüftbeine); — *incisura sacro-coccygea*.

Verbindungen des Kreuzbeins: mit dem letzten Lendenwirbel durch dieselben Bänder wie zwischen den Wirbeln; — mit dem Steissbeine durch *ligg. sacro-coccygea antica* und *postica longa* und *brevia;* — mit dem Beckenbeine durch *ligg. ilio-sacra antica* und *postica*, *vaga*, *lig. spinoso-* und *tuberoso-sacrum*.

3) **Os coccygis,** Steiss- oder Schwanzbein (4—5 *vertebrae spuriae*).

a) **Basis** mit Gelenkvertiefung (für die Spitze des Kreuzbeins) und — *cornua coccygea*, Steissbeinhörner (für *ligg. sacro-coccygea postica brevia*).

Verbindungen der Wirbelsäule: mit dem Kopfe durch *ligg. capsularia*, *obturatoria* (*lig. anticum* und *posticum*), *lateralia* und *lig. suspensorium dentis epistrophei; lig. transversum* (*cruciatum*) *atlantis*, *apparatus ligamentosus*, *lig. nuchae;* — mit den Rippen durch *ligg. capsularia capituli costae* und *tuberculorum*, *colli costae externa* und *interna*, *transversaria;* — mit dem Beckenknochen durch *ligg. ileo-lumbalia*, *ileo-sacra*, *vaga postica* und *antica*, *lig. tuberoso-* und *spinoso-sacrum*.

Muskeln an der Wirbelsäule. Am Atlas: *m. rectus capitis anticus minor*, entspringt v. vordern *arcus; m. obliquus capitis superior*, entspr. v. *proc. transversus; m. rectus capitis lateralis*, entspr. v. *proc. transversus; m. rectus capitis posticus minor*, entspr. v. *tuberculum posticum; m. longus colli*, setzt sich am *tuberculum anticum* an; *m. obliquus capitis inferior*, setzt sich an den *proc. transversus*. — Am Epistropheus: *m. obliquus capitis inferior*, entspr. v. *proc. spinosus; m. longus colli*, setzt sich theilweise an die vordere Fläche des Körpers. — Von den Halswirbeln entspringen: *m. rhomboideus minor*, v. d. *proc. spinos.* der 3 untern W.; *m. levator anguli scapulae*, v. d. *proc. transvers.* der 4 obersten W.; *m. cervicalis descendens*, v. d. *proc. transv.* des 4.—6. W.; *m. scalenus anticus, medius* und *posticus*, v. d. Querfortsätzen; *m. rectus capitis anticus major*, v. d. Wurzeln der *proc. transv.* des 3.—6. W.; *mm. intertransversales* u. *interspinales*, liegen zwischen den Quer- und Stachelfortsätzen, nicht nur dieser, sondern auch der andern Wirbel. — Von den Hals- und Brustwirbeln zugleich entspringen: *m. longus colli*, v. Körp. der 3 obern Brust- und 2 untern Halsw.; *m. splenius capitis*, v. d. *proc. spinos.* der 3 untern Hals- und 2 obern Brustw.; *m. serratus posticus superior*, v. d. *proc. spinos.* des 7. Hals- und der 4 obern Brustw.; *m. complexus*, v. d. *proc. transv.* der 5 obern Brust- und v. d. *proc. obliq.* des 3.—7. Halsw.; *m. trachelo-mastoideus*, v. *proc. transv.* der 4 obern Brust- und v. d. *proc. obliq.* des 4.—6. Halsw.; *m. transversalis cervicis*, v. d. *proc. transv.* der 6 obern Brust- und *proc. obliq.* der 4 untern Halsw.; *m. cucullaris*, v. d. *proc. spinos.* — Von den Brustwirbeln: *m. splenius colli*, v. d. *proc. spinos.* des 3.—5. W.; *m. biventer cervicis*, v. d. *proc. transv.* des 2.—7. W.; *m. semispinalis dorsi*, v. d. *proc. transv.* des 5.—11. W.; *mm. levatores costarum breves* und *longi*, v. d. *proc. transv.* — Von den Brust- und Bauchwirbeln gemeinschaftlich: *m. serratus posticus inferior*, v. d. *proc. spinos.* der 3 obern Bauch- und 2 letzten Brustw.; *m. spinalis dorsi*, v. d. *proc. spinos.* der 3 untern Brust- und 2 obern Bauchw.; *m. psoas major* (und *minor*), v. den Seitentheilen der Körper des 12. Brust- und der 4 obern Bauchw. — Von den Bauchwirbeln: *m. quadratus lumborum;* v. d. *proc. transv.* der 4 obern W.; *tria crura diaphragmatis*, v. d. Körpern der 3 obern W.; *m. obliquus abdominis internus*, mit einem sehnigen Blatte v. d. *proc. transv.* u. *spinos.; m. transversus abdominis*, v. d. *proc. transv.; m. latissimus dorsi*, v. d. *proc. spinos.* der 6 untern Brust-, aller Lendenw. und den falschen W. des Kreuzbeins. — Vom Kreuzbeine: *m. glutaeus maximus*, v. d. hintern Fläche; *m. sacrolumbalis* und *longissimus dorsi*, v. d. *proc. spinos. spurii; m. latissimus dorsi; m. pyriformis*, v. vordern seitlichen Theile; *m. multifidus spinae*, an der hintern Fläche. — Vom Steissbeine: *m. coccygeus*, v. Seitenrande; *m. levator ani*, v. d. vorderen Fläche; *m. sphincter ani*, v. der Spitze.

II. *Ossa pectoris s. thoracis*, Knochen der Brust.

Zur Bildung des Brustkastens, *pectus s. thorax*, tragen bei: ausser den 12 Brustwirbeln (an der hintern Wand) noch 24 Rippen (an der seitlichen Wand) und das Brustbein (mit den Rippenknorpeln an der vordern Wand).

1) **Costae, pleurae,** Rippen [7 *superiores s. verae*, wahre Rippen; — 5 *inferiores s. spuriae*, falsche Rippen]. — Raum zwischen je 2 Rippen heisst *interstitium intercostale.*

a) **Extremitas posterior,** hinteres Ende: *capitulum*, Köpfchen (verb. mit den Körpern der Brustwirbel); — *collum*, Rippenhals; — *tuberculum*, Höcker (verb. mit Querfortsatz des Brustwirbels).

b) **Corpus,** Körper: oberer und unterer Rand, und

α) *Superficies externa*, äussere Fläche: *angulus costae*, Winkel der Rippe.

β) *Superficies interna*, innere Fläche: *sulcus costalis* (am untern Rande; für *art.*, *ven.* und *nerv. intercostalis*).

c) **Extremitas anterior,** vorderes Ende: mit rauher Fläche für den Rippenknorpel, *cartilago costalis.*

Verbindungen der Rippen. Mit ihren hintern Enden befestigen sie sich durch das *capitulum*, mittelst des *lig. capsulare*, an die Brustwirbelkörper; durch das *tuberculum*, mittelst des *lig. transversarium externum*, an die *processus transversi* derselben Wirbel; durch das *collum*, mittelst des *lig. colli costae externum* und *internum*, an den *processus transversus* des nächstobern Wirbels. Die vordern Enden hängen durch die Knorpel entweder mit dem Brustbeine oder unter einander zusammen.

Muskeln an den Rippen. Es entspringen: *m. subclavius*, von der 1. Rippe; *m. pectoralis major*, v. d. Knorpeln der 2.—7. R.; *m. pectoralis minor*, v. d. 3.—5. R.; *m. serratus anticus major*, v. d. 8. obern R.; *mm. intercostales*, liegen in den Zwischenrippenräumen; *m. latissimus dorsi*, v. d. 4 untern R.; *m. obliquus abdominis externus*, v. d. 8 untern R.; *m. obliquus abd. internus*, v. d. 3 oder 4 untern R.; *m. transversus abdominis*, v. d. 7 untersten R.; *m. rectus abdominis*, v. d. Knorpeln der 5.—7. R.; *pars costalis diaphragmatis*, v. d. 6 untern R.; *m. cervicalis descendens*, v. d. 3.—6. R. — Es setzen sich an: *mm. scaleni*, an der 1. und 2. Rippe; *mm. levatores costarum*, hinten an d. obern Rand jeder R.; *m. serratus posticus superior*, an d. 2.—4. R.; *m. serratus posticus inferior*, an d. 4. letzten R.; *m. longissimus dorsi*, an d. *proc. transv.* und Hals aller R.; *m. lumbo-costalis*, an d. hintern Theil der R.; *m. quadratus lumborum*, an die letzte R.; *m. triangularis sterni*, an d. innere Fläche der 3.—5. oder 6. Rippe.

2) **Sternum,** Brustbein, Brustblatt (mit *manubrium*, *corpus* und *processus ensiformis*).

a) **Manubrium sterni,** Handgriff, Handhabe: *incisura semilunaris* (oberer Rand); — *incisurae s. cavitates claviculares* (für *pars sternalis claviculae*); — 2 *foveae s. sinus articulares* an jedem Seitenrande (Gruben für 1. und 2. Rippenknorpel).

b) **Corpus sterni,** Körper, Mittelstück: 6 *foveae s. sinus articulares* (an jedem Seitenrande) und zwischen ihnen *incisurae semilunares.*

c) **Processus xiphoides s. ensiformis,** schwertförmiger Fortsatz; bisweilen mit einem Loche oder gespalten.

Verbindungen des Brustbeins. Mit dem Schlüsselbeine, durch Kapselbänder; mit den 7 obern Rippenknorpeln, durch kurze dünne Kapselmembranen und das *lig. radiatum.*

Muskeln am Brustbeine. *M. sterno-cleido-mastoideus*, v. *manubrium*; *m. sterno-hyoideus* und *sterno-thyreoideus*, auch v. Handgriffe; *m. pectoralis major*, v. d. vorderen Fläche; *m. triangularis sterni*, an der innern Fläche; *m. rectus abdominis*, v. Schwertfortsatze; *diaphragma*, v. d. innern Fläche des *proc. xiphoideus.*

III. *Ossa pelvis*, Knochen des Beckens.

Das Becken, *pelvis*, ist der unterste Theil des Rumpfes und dient diesem nebst dem Kopfe bei der aufrechten Stellung und beim Sitzen zur Stütze. Es wird hinterwärts aus dem *os sacrum* und *coccygis*, vorn und seitwärts aus den beiden Beckenknochen, *ossa innominata*, zusammengesetzt. Zwischen diesen Knochen befindet sich im Innern ein Raum, die Beckenhöhle, welche in eine obere grössere und eine untere kleinere Abtheilung, grosses und kleines Becken, zerfällt.

1) **Ossa innominata s. pelvis,** Beckenknochen, ungenannte Knochen; mit: *acetabulum*, Pfanne, und an dieser: *supercilium s. limbus acetabuli; — incisura acetabuli; — fovea acetabuli* (*pro lig. terete*); — *facies lunata; — cornua.* — *Foramen ovale s. obturatorium*, Hüftloch, eiförmiges Loch (vom *lig. obturatorium* geschlossen und mit Rinne an seinem äussern obern Rande für *art.*, *ven.* und *nerv. obturator.*).

a) **Os ilium,** Darm- oder Hüftbein, oberes Stück des Beckenknochens.

α) *Superficies interna: linea arcuata interna s. innominata; — fossa iliaca* (für *m. iliacus internus*); — *tuber ossis ilium*, Hüfthöcker, mit *facies auricularis*, ohrförmige Fläche (zur Bildung der *symphysis sacro-iliaca*).

β) *Superficies externa: lineae semicirculares s. arcuatae externae* (für *m. glutaeus medius* und *minimus*).

γ) *Crista ilei*, Hüftkamm, oberer Rand: *labium externum* und *internum*, *linea intermedia* (für *m. obliquus externus* und *internus*, *transversus abdominis; glutaeus maximus, quadratus lumborum*, *latissimus dorsi*).

δ) *Margo anterior: spina ilei anterior superior* u. *inferior*, vorderer oberer und unterer Hüftstachel (für *m. sartorius* u. *tensor fasciae latae*, *m. rectus femoris*); *incisura semilunaris anterior.*

ε) *Margo posterior: spina ilei posterior superior* und *inferior; incisura semilunaris posterior.*

ζ) *Margo inferior, incisura ischiadica major,* grosser Hüftausschnitt.

η) *Corpus*, Körper, bildet das obere Drittel der Pfanne.

b) **Os ischii,** Sitzbein, unteres Stück des Beckenknochens.

α) *Corpus*, Körper (d. i. das untere Drittel der Pfanne): unteres Ende der *incisura ischiadica major; — spina ischii*, Sitzbeinstachel (für *lig. spinoso-sacrum, m. gemellus superior* und *coccygeus*).

β) *Ramus descendens:* absteigender Ast (äusserer Rand des *foramen obturatorium*): *tuber ischii*, Sitzknorren (für *lig. tuberoso-sacrum; mm. gemellus inferior, quadratus* u. *biceps femoris, semitendinosus* u. *semimembranosus*); *incisura ischiadica minor*, kleiner Hüftausschnitt.

γ) *Ramus adscendens*, aufsteigender Ast: oberer Rand (hilft das *foramen obturatorium* bilden); unterer Rand (zur Bildung des *arcus* oder *angulus pubis*, Schambogen).

c) **Os pubis,** Scham- oder Schoosbein, inneres Stück des Beckenknochens.

α) *Corpus*, Körper (d. i. das innere Drittel der Pfanne): *tuberculum ileo-pectinaeum.*

β) *Ramus horizontalis*, horizontaler Ast (den obern Rand des *foramen obturatorium* bildend): *crista pubis s. pecten*, Schambeinkamm (für *m. pectinaeus*); — *spina s. tuberculum pubis*, Schambeinstachel.

γ) *Ramus descendens*, absteigender Ast (für *mm. adductores femoris* und *gracilis*): bildet den innern Rand des *foramen obturatorium* und mit dem Aste der andern Seite die *symphysis ossium pubis*, Schambeinfuge.

Verbindungen des Beckenknochens. Mit dem *os sacrum*, das *os ilei:* durch die *symphysis sacro-iliaca, ligg. vaga* und *ileo-sacra;* — das *os ischii:* durch das *lig. tuberoso-* und *spinoso-sacrum.* — Die *ossa pubis* unter einander: durch die *symphysis ossium pubis, lig. annulare* und *arcuatum.*

Muskeln am Beckenknochen. Am *os ilei: m. obliquus externus, internus* und *transversus abdominis* v. d. *crista; m. glutaeus maximus, medius* und *minimus*, v. d. äussern Fläche; *m. iliacus internus*, v. d. innern Fläche; *m. tensor fasciae* und *m. sartorius*, v. d. *spina anterior superior; m. rectus femoris*, v. d. *spina anterior inferior; m. quadratus lumborum* u. *latissimus dorsi*, v. d. hintern Theile der *crista.* — Am *os ischii: m. gemellus superior*, v. d. *spina; m. gemellus inferior, quadratus femoris, semitendinosus, semimembranosus, biceps femoris, transversus perinaei*, v. d. *tuber ischii; m. coccygeus*, v. d. *spina; m. ischio-cavernosus*, v. d. *ramus adscendens; mm. obturatores* (*externus* und *internus*), v. äussern und innern Umfange des *foramen obturatorium; m. levator ani*, v. d. innern Fläche; *m. transversus prostatae*, v. d. innern Fläche des *ramus adscendens.* — Am *os pubis: m. pectinaeus*, v. d. *crista; mm.* 3 *adductores femoris, gracilis*, v. d. *ramus descendens; m. pubo-urethralis*, v. d. *symphysis; m. rectus abdominis*, setzt sich an d. *ram. horizontal.; m. pyramidalis*, v. d. *symphysis.*

Der knöcherne Rumpf.

Höhlen des knöchernen Rumpfes: Brust- und Beckenhöhle.

a) **Knöcherne Brusthöhle.** Die Bildung der Brusthöhle, welche durch den Hals vom Kopfe und durch das Zwerchfell vom Unterleibe geschieden ist, geschieht durch 37 Knochen, nämlich durch 12 Brustwirbel, 24 Rippen (mit ihren Knorpeln) und 1 Brustbein. Diese Knochen sind so unter einander verbunden, dass sie einen grossen, kegelförmigen oder fassartigen, von vorn und hinten etwas plattgedrückten, senkrecht gelagerten Behälter darstellen, dessen Spitze nach oben liegt und gleichsam schräg von hinten nach vorne herunter abgeschnitten ist. An den Seiten ist der Thorax eiförmig rundlich, vorne platt, hinten am breitesten. Die Höhle im Innern des Brustkastens, die Brusthöhle, *cavum pectoris*, ist ganz oben am engsten, wird dann wegen zunehmender Länge der Rippen und der rückwärts sich wölbenden Wirbelsäule allmälig weiter (die grösste Weite ist in der Gegend der 7. und 8. Rippe) und verengt sich unten wegen abnehmender Länge der falschen Rippen und mehr vorspringender Wirbelkörper wieder etwas; doch bleibt sie immer mehr kegelförmig, mit nach oben gerichteter Spitze, als fassartig. Oben und unten steht die Brusthöhle offen und diese Oeffnungen liegen wegen der Kürze der vordern Wand schräg. Wände hat die Brusthöhle 4: *a.* Die **hintere Wand** der Brusthöhle, welche von oben nach unten concav ist, setzen die Körper der 12 Brustwirbel und die hintern Enden der Rippen (bis zu ihren Winkeln hin) zusammen, welche letztere sich anfangs vom Rückgrathe ein wenig rückwärts und dann auswärts krümmen, so dass die Wirbelkörper in die Höhle vorwärts ragen und diese hinten in 2 gleiche Hälften theilen (bisweilen ist die eine derselben, meist die rechte, grösser). — *b.* Die **Seitenwände** sind die längsten, stark gewölbt und nur zum Theil knöchern. Sie werden von den Körpern der Rippen gebildet, welche an ihrer gegen die Brusthöhle gerichteten Fläche glatt und concav sind. Die Zwischenräume zwischen ihnen (*spatia s. interstitia intercostalia*) werden von den *mm. intercostales* verschlossen. — *c.* Die **vordere Wand** ist am kürzesten, nur wenig gewölbt und etwas schräg nach vorn herabsteigend; sie wird von den wahren Rippenknorpeln und vom Brustbeine gebildet. Sie ist deshalb kürzer als die hintere, weil nur die 7 wahren Rippen auf jeder Seite am Brustbeine anhängen, während die 5 falschen allmälig kürzer werden und nur die obern derselben durch ihre Knorpel mit einander verbunden sind. Aus dieser Ursache bleibt unter dem Brustbeine zwischen den vordern Enden der falschen Rippen ein freier spitzwinkliger Raum, der schon der Bauchhöhle mit angehört und dessen Rand dem Zwerchfelle zum Ansatze dient, welches unten eine quere Scheidewand zwischen Brust- und Bauchhöhle bildet. — Auf die beschriebene Weise wird die Brusthöhle überall geschlossen, nur oben an ihrem engsten Theile bleibt sie offen. Durch diese obere herzförmige Oeffnung, welche sich zwischen dem 1. Brustwirbel, der 1. Rippe beider Seiten und dem obern Rande des *manubrium sterni* befindet, treten wichtige Theile (Luftröhre, *oesophagus*, grosse Gefässe und Nerven etc.) aus der Brusthöhle heraus und in sie hinein. — Durch die den Rippen verliehene Beweglichkeit, welche von oben (von der 2. Rippe) nach unten (bis zur 11.) zunimmt, wird der Brustkasten selbst zu einem beweglichen Theile, der einem Blasebalge ähnlich durch Bewegung seiner Wände den Raum in seinem Innern erweitern und verengern kann. Zugleich kann er aber auch, vermöge der Gelenkigkeit des Rückgraths, mässige Biegungen vor-, hinter- und seitwärts machen. — Die Brusthöhle ist zur Aufnahme und Sicherung der Lungen und des Herzens bestimmt, dient aber auch andern wichtigen Theilen zum Durchgange und bildet mit ihrem untern Theile ein schützendes Dach über die wichtigern Organe des Unterleibes (für Magen, Leber und Milz).

b. **Becken und Beckenhöhle.** Der von dem *os sacrum, coccygis* und den *ossa innominata* am untersten Umfange des Rumpfes gebildete Knochenring heisst das Becken, *pelvis*, und der von ihnen umschlossene Raum, welcher nach oben offen steht, die Beckenhöhle, *cavitas pelvis*. Durch die *linea arcuata interna s. innominata s. terminalis*, Gränzlinie, welche vom *promontorium* anfängt und sich an den Darm- und Schambeinen (*crista pubis*) bis zur *spina* und *symphysis pubis* vorzieht, wird das Becken in 2 Abtheilungen gebracht. Der oberhalb dieser Linie liegende, grössere Raum ist das grosse Becken, der kleinere untere das kleine Becken.

1. **Das grosse Becken,** *pelvis major*, hat die Gestalt einer länglichen, querliegenden, flachen, nierenförmigen Schaale und wird nur an seinen beiden Seiten durch die Flügel der Darmbeine geschlossen; doch nehmen die Geburtshelfer als hintere Wand noch den Körper des 5. Lendenwirbels mit an; vorn steht es offen. — Da die Flügel des Darmbeins von aussen und oben nach innen und unten abhängig sind und die beiden Seiten, also gegen die *linea arcuata* hin, convergiren, so ist der Raum des grossen Beckens oben weiter und wird gegen das kleine Becken hin enger, ist also trichterförmig. — Es bildet den untersten Theil der Bauchhöhle und geht nach unten in das kleine Becken über. Im weiblichen Körper ist es niedriger, flacher und breiter. Es nimmt im nichtschwangeren Zustande einen grossen Theil der Dünndärme auf; an seiner rechten Seite liegt das Coecum, in der linken die *flexura ilica;* ausserdem finden sich hier noch grosse Gefässstämme, Nerven und Muskeln.

2. **Das kleine Becken,** *pelvis minor*, liegt unterhalb der *linea arcuata* (welche die Gränze zwischen grossem und kleinem Becken bildet und den Eingang zum letztern umschreibt) und enthält zwischen 4 Wänden eine kurze, weite, nach hinten gebogene, oben und unten offene, rundlich 4seitige Höhle, an welcher man den Beckeneingang (*apertura pelvis superior*), die Beckenhöhle oder den mittleren Beckenraum (*cavum pelvis s. apertura pelvis media*), und den Beckenausgang (*apertura pelvis inferior*) unterscheidet. Sie nimmt die innern Geschlechtstheile und Harnorgane auf. *a.* Die **hintere Wand** des kleinen Beckens überragt nach oben die übrigen Wände, ist die höchste, schaufelförmig, dreieckig, und von der innern concaven Fläche des *os sacrum* und *coccygis* gebildet. An ihr zeigt sich oben das *promontorium*, unter diesem die *foramina sacralia anteriora* und zu jeder Seite die *symphysis sacro-iliaca.* — *b.* Die beiden **Seitenwände** sind länglich viereckig und werden von dem untern Darmbeinstücke, dem Körper des Darm-, Sitz- und Schambeines gebildet. Am untern Rande jeder Seitenwand ist die *spina* und das *tuber ischii*, die *incisura ischiadica major* und *minor* bemerklich, welche Incisuren durch das *lig. tuberoso-* und *spinoso-sacrum* zu Löchern werden. Durch die *incisura ischiadica major* treten: *m. pyriformis; art.* und *ven. ischiadica, glutaea superior* und *pudenda communis; nerv. ischiadicus, glutaeus superior* und *inferior, cutaneus femoris posterior communis* und *pudendus communis.* Durch die *incisura ischiadica minor* treten: *m. obturator internus; art., ven.* und *nerv. pudend. communis.* — *c.* Die **vordere Wand** ist die niedrigste und breiteste Wand, nach hinten sanft ausgeschweift; sie wird vom *ramus horizontalis* und *descendens* der Schambeine, dem Schamknorpel und dem *ramus adscendens* der Sitzbeine gebildet. In ihrer Mitte liegt die *symphysis ossium pubis* und hinter dieser bildet der untere Rand dieser Wand den *angulus* oder *arcus pubis*; an beiden Seiten der Schambeinfuge sieht man ein *foramen obturatorium.* — *d.* Der **Beckeneingang,** *apertura pelvis superior*, die obere Oeffnung des kleinen Beckens, durch welche dieses mit dem grossen Becken zusammenhängt, wird von der *linea arcuata s. innominata* umgränzt und ist nach oben und vorn gerichtet. Er hat bei der Frau die Gestalt eines querliegenden Ovals, mit einer schwachen, vom *promontorium* gebildeten Einbiegung; beim Manne ist sie mehr herzförmig und mit einem stärker vorspringenden Promontorium versehen. — *e.* **Beckenhöhle, mittlerer Beckenraum,** *cavum pelvis s. apertura pelvis media*, wird von den angegebenen 4 Wänden eingeschlossen, ist oval, aber von vorn nach hinten nur wenig länger als breit; oben ist sie am geräumigsten, nach unten zu verengert sie sich und zwar im männlichen Becken weit mehr als im weiblichen. — *f.* Der **Beckenausgang,** *apertura pelvis inferior*, die untere Oeffnung des kleinen Beckens, ist gebildet: hinten von der Spitze und den Seitenrändern des *os coccygis*, seitlich vom *lig. tuberoso-* und *spinoso-sacrum, tuber* und *ramus adscendens ischii,* vorn vom *arcus pubis* und *lig. arcuatum.* Er ist schräg nach unten und hinten gerichtet und der engste Theil des Beckens, kann aber durch das Zurückweichen des *os coccygis* nach hinten erweitert werden, wodurch er eine abgerundete viereckige Gestalt erhält.

C. Ossa extremitatum, Knochen der Gliedmaaßen.

Die Gliedmaassen, *extremitates*, hängen zu beiden Seiten des Rumpfes, entweder oben zur Seite des *thorax* (*extremitates superiores*) oder unten vom Becken (*extremitates inferiores*), herab und sind vermöge ihrer Construction geschickt, mit Hülfe der Muskeln schnell und nach den mannichfaltigsten Richtungen hin bewegt zu werden. Wegen dieser Fähigkeit und dieses Zweckes bilden sie nicht, wie der Kopf und Rumpf, Höhlen für Eingeweide.

I. *Ossa extremitatis superioris,* Knochen des Armes.

Die oberen Gliedmaassen, Brustglieder, Arme, *extremitates superiores s. thoracicae, brachia*, sind viel dünner und weit beweglicher, als die untern Extremitäten und vorzüglich dazu bestimmt, ergriffene Gegenstände oder die Hand dem Körper zu nähern und alle Stellen desselben betasten zu können. — Wenn die Arme bei aufrechter Stellung frei am Körper herabhängen, so reichen sie mit den Spitzen der Finger bis ungefähr zur Mitte der Schenkel. Man theilt jeden Arm ein: in die Schulter, den Oberarm, den Vorderarm und die Hand.

I. Ossa humeri, Knochen der Schulter.

Die Schulter, *humerus*, ist der oberste Theil des Armes und besteht aus dem Schulterblatte und dem Schlüsselbeine. Ersteres dient als platter Knochen nicht nur vielen Muskeln als Anheftungspunct, sondern auch zugleich dem Brustkasten an seiner hintern Fläche zur Decke, und vermehrt die Beweglichkeit des an ihm anhängenden Oberarms, indem es selbst, zwischen Muskeln aufgehangen, mannichfaltiger Bewegungen nach allen Richtungen hin fähig ist. — Die *clavicula* dagegen, welche ihre Lage zwischen Schulterblatt und Brustbein hat, befestigt den Arm an den Rumpf und verleiht ersterem insofern einen grössern Spielraum zu seinen Bewegungen, weil sie das Armgelenk seitwärts vom Rumpfe abhält.

1) **Scapula**, Schulterblatt (*omoplata*), mit: 2 Flächen, 2 Rändern und 3 Winkeln.

a) **Superficies externa s. posterior:** *spina scapulae*, Schultergräte, mit *labium externum* und *internum* und *superficies triangularis* (für *m. cucullaris*); — *acromion*, Schulterhöhe, Grätenecke (für *m. cucullaris* und *deltoideus*), mit *superficies articularis s. clavicularis* (für *pars acromialis claviculae*); — *fossa supraspinata* (für *m. supraspinatus*); — *fossa infraspinata* (für *m. infraspinatus*).

b) **Superficies interna s. anterior**, auch *fossa subscapularis* genannt (für *m. subscapularis*).

c) **Margines:** α) *M. superior* (für *m. omo-hyoideus*): *incisura scapulae s. lunula* (durch *lig. scapulae transversum* zum Loche für *art.* und *ven. transversa scapulae*, *nerv. suprascapularis*); — *processus coracoideus s. rostriformis*, rabenschnabelförmiger Fortsatz (für *lig. coraco-acromiale*, *ligg. coraco-clavicularia; m. biceps brachii* und *coraco-brachialis, pectoralis minor*); — β) *M. posterior s. basis scapulae: labium externum et internum*, äussere und innere Lefze (für *mm. rhomboidei, serratus anticus major*); — γ) *M. anterior s. externus s. inferior* (für *m. teres major* und *minor, caput longum m. tricipitis*).

d) **Anguli:** α) *A. superior s. posterior* (für *m. levator anguli scapulae*); — β) *A. inferior;* — γ) *A. anterior s. externus: collum* und *condylus scapulae; incisura colli scapulae;* — *cavitas glenoidalis* (für *caput ossis brachii*).

Verbindungen des Schulterblatts. Mit dem Schlüsselbeine, durch das *acromion*, mittels des *lig. capsulare externum* u. *acromio-claviculare* u. der *ligg. coraco-clavicularia;* — mit dem Oberarm, welcher durch das *lig. capsulare* in der *fossa glenoidalis* gehalten wird.

Muskeln am Schulterblatte. Es setzen sich an: *m. serratus anticus major*, an die Basis; *m. pectoralis minor*, an d. *proc. coracoideus; m. levator anguli scapulae*, an d. obern Winkel; *mm. rhomboidei*, an die Basis; *m. cucullaris*, an d. *spina* und das *acromion*. — Es entspringen: *m. omo-hyoideus*, v. obern Rande; *m. supraspinatus*, aus d. *fossa supraspinata*; *m. infraspinatus*, aus d. *fossa infrasp.*; *m. subscapularis*, v. d. innern Fläche; *m. teres major, minor* u. *caput longum tricipitis*, v. vordern Rande; *m. deltoideus*, v. d. *spina* und d. *acromion; m. coraco-brachialis* u. d. kurze Kopf des *biceps*, v. *proc. coracoideus; caput longum m. bicipitis*, vom obern Rande der Gelenkgrube.

2) **Clavicula**, Schlüsselbein (*furcula, os jugulare*, Drosselbein), mit: Körper, einer äussern und einer innern Extremität.

a) **Extremitas sternalis** *s. interna*, inneres Ende; verb. mit *manubrium sterni* (für *m. sterno-cleido-mastoideus* und *pectoralis major*).

b) **Corpus**, Körper, Mittelstück: rauhe Linie (für *m. subclavius*).

c) **Extremitas acromialis** *s. scapularis s. externa*, äusseres Ende; verb. mit dem *acromion scapulae* (für *m. cucullaris* und *deltoideus*): *tuberculum* an der untern Fläche (für *ligg. coraco-clavicularia*).

Verbindungen des Schlüsselbeins. Mit dem Schulterblatte: durch das *lig. capsulare externum* u. *claviculo-acromiale* a. d. *acromion;* durch das *lig. trapezoideum* und *conoideum* an dem *proc. coracoideus;* mit dem Brustbeine: durch das *lig. capsulare internum* und *interclaviculare;* mit der 1. Rippe: durch d. *lig. rhomboideum*.

Muskeln am Schlüsselbeine. *M. subclavius*, an der untern Fläche; *m. sterno-cleido-mastoideus*, am Brustende; *m. pectoralis major*, an der vordern Fläche des Körpers und Brustendes; *m. trapezius* und *deltoideus*, an d. *pars acromialis*.

II. Os brachii, Knochen des Oberarms.

Der Oberarm, *brachium*, welcher mit dem Schulterblatte das freieste Gelenk des ganzen Körpers bildet, hat nur einen einzigen Knochen, den Oberarmknochen, *os brachii s. humeri*, zu seiner Grundlage, der an der Seite der Brust bis in die Gegend des 2. Lendenwirbels frei herabhängt.

1) **Os brachii** (*humeri*), Oberarmknochen mit: Körper, oberer und unterer Extremität.

a) **Extremitas** (*s. apophysis*) **superior**, oberes Ende: *caput brachii*, Oberarmkopf (in *fossa glenoidalis scapulae*); — *collum brachii;* — *tuberculum majus s. externum* (für *m. subscapularis* und *teres major*) *et minus s. internum* (für *m. supra-* und *infraspinatus, teres minor*); — *sulcus longitudinalis s. intertubercularis* (für Sehne des *caput longum m. bicipitis*); — *spina tuberculi majoris* (für *m. pectoralis major*) und *minoris* (für *m. latissimus dorsi*).

b) **Corpus** (*s. diaphysis*), Körper, Mittelstück: *foramen nutritium;* — vorderer, innerer und äusserer Winkel; — innere, äussere und hintere Fläche.

c) **Extremitas inferior**, unteres Ende: *condylus externus* (*s. extensorius*) *et internus* (*flexorius*), äusserer und innerer Knorren; — *processus cubitalis*, Ellenbogenfortsatz, mit *trochlea*, Rolle (für *ulna*) und *rotula s. eminentia capitata* (für *radius*); — *fossa anterior major* (für *processus coronoideus ulnae*) und *minor* (für *capitulum radii*) und *fovea posterior s. maxima* (für *olecranon*).

Verbindungen des Oberarmknochens. Mit dem Schulterblatte, indem der Kopf an der *cavitas glenoidalis* anliegt und durch ein *lig. capsulare* befestigt wird; mit dem Vorderarme: durch ein *lig. capsulare* und zwei *ligg. lateralia*.

Muskeln am Oberarmknochen. Es setzen sich an: *m. supra-* und *infraspinatus, teres minor*, an d. *tubercul. majus; m. subscapularis* und *teres major*, an dem *tubercul. minus; m. pectoralis major*, a. d. *spina tuberculi maj.; m. latissimus dorsi*, a. d. *spina tuberculi min.; m. deltoideus* und *coraco-brachialis*, an d. Körper. — Es entspringen: *m. brachialis internus*, v. d. vorderen Fläche; *m. anconaeus externus* und *internus*, vom äussern und innern Winkel; v. *condylus externus:* der *m. anconaeus quartus, supinator longus* und *brevis, extensor carpi ulnaris* und die *extensores carpi radiales, extensor digitorum communis* und *digiti quinti proprius;* v. *condylus internus: m. pronator teres, palmaris longus, flexor carpi radialis* und *ulnaris, m. flexor digitorum sublimis*.

III. Ossa antibrachii, Knochen des Vorderarms.

Der Vorder- oder der Unterarm, *antibrachium s. cubitus*, ist der zwischen dem Oberarme und der Hand gelegene Theil der obern Extremität und besteht aus 2 parallel neben einander liegenden Knochen, welche sowohl mit dem Oberarme, als unter sich articuliren. — Das Ellenbogenbein, *ulna*, hängt fester mit dem Oberarme zusammen und ist deshalb an seinem obern Ende stark, während die oben dünne Speiche, *radius*, mehr mit ihrem breiten untern Ende zur Bildung des Handgelenkes beiträgt. — In der natürlichen Lage des Armes befindet sich die *ulna* an der innern, hintern oder Kleinfingerseite, der *radius* an der vordern, äussern oder Daumenseite. Wendet sich der bewegliche *radius* über die feststehende *ulna*, so dass sich beide Knochen kreuzen und der Daumen nach innen zu liegen kommt, so heisst diese Bewegung *pronatio*, die entgegengesetzte *supinatio*.

1) **Ulna s. cubitus**, Ellenbogenbein (*focile majus s. internum*), mit: Körper, oberem und unterem Ende.

a) **Apophysis s. extremitas superior**, oberes Ende: *fossa sigmoidea major*, grosse halbmondförmige Grube (für *trochlea processus cubitalis brachii*); — *olecranon s. processus anconaeus*, Ellenbogen, mit *tuberositas olecrani* (für *m. triceps brachii*); — *processus coronoideus*, krähenschnabelförmiger Fortsatz (für *m. brachialis internus*); — *fossa sigmoidea minor* (für *capitulum radii*).

b) **Corpus s. diaphysis**, Körper, Mittelstück: vorderer, innerer und äusserer (*crista s. spina ulnae*) Winkel; — hintere oder äussere, innere oder Dorsal-, und vordere oder Volarfläche.

c) **Extremitas inferior**, unteres Ende: *capitulum* (*s. condylus ulnae*), Köpfchen; — *processus styloideus ulnae.*

2) **Radius**, Speiche, Spindel (*focile minus s. externum*), mit: Körper, oberer und unterer Extremität.

a) **Extremitas superior**, oberes Ende: *capitulum radii*, Köpfchen, mit der *circumferentia articularis* (in *fossa sigmoidea minor ulnae*); — *collum*, Hals; — *tuberositas s. tuberculum radii* (für *m. biceps brachii*).

b) **Corpus**, Körper: vorderer, äusserer und innerer (*crista s. spina radii*) Winkel; — vordere oder Volar-, hintere oder Dorsal-, und äussere Fläche.

c) **Extremitas inferior**, unteres Ende: *processus styloideus radii* (für *m. supinator longus*); — *incisura semilunaris s. ulnaris*; — *cavitas glenoidalis* (*pro carpo*); *sulcus anterior* (*pro mscl. extensore carpi radial. long. et brev.*) und *posterior* (*pro mscl. extensore digitor. comm., indicis et pollic. long.*).

Verbindungen der Vorderarmknochen. Mit dem *processus cubitalis* des Oberarms: durch das *lig. capsulare cubiti* und die *ligg. lateralia*; — unter einander: durch das *lig. annulare, transversale, interosseum* und *sacciforme*; — mit der Hand: durch ein *lig. capsulare carpi et antibrachii*, nebst dessen Verstärkungsbändern.

Muskeln am Vorderarme. Es setzen sich an: an den *radius*: *m. biceps*, an d. *tuberositas*; *m. pronator teres* an d. vordere Fläche des Körpers; *m. pronator quadratus*, an d. vordern Winkel der untern Extremität; *m. supinator longus*, an d. *proc. styloideus*; *m. supinator brevis*, an d. vordere Fläche des obern Theils. — An die *ulna*: *m. brachialis internus*, an d. *proc. coronoideus*; *mm. anconaei*, an d. *olecranon*. — Es entspringen: am *radius*: *m. flexor digitorum sublimis*, von d. innern Fläche des obern Theils; *m. flexor pollicis longus*, v. d. innern Fläche; *m. abductor pollicis longus*, v. d. hintern Fläche. — An d. *ulna*: *m. pronator quadratus*, v. d. innern Fläche des untern Endes; *m. flexor carpi ulnaris*, zum Theil v. d. hintern Winkel; *m. extensor carpi ulnaris*, zum Theil von der äussern Fläche des *olecranon*; *m. flexor digitorum sublimis* und *profundus*, von der innern Fläche; *m. extensor indicis* und *digiti minimi proprius*, von der äussern Fläche und Winkel; *m. abductor pollicis longus*, v. d. äussern Fläche; *m. extensor pollicis longus* und *brevis*, v. d. äussern Fläche und Winkel.

IV. Ossa manus, Knochen der Hand.

Die Hand, *manus*, ist der unterste Theil der obern Extremität; man unterscheidet an ihr eine äussere gewölbte Fläche, den Handrücken, *dorsum manus*, und eine innere flach ausgehöhlte, die Hohlhand, *vola manus*. Beide Flächen gehen durch 2 Seitenränder in einander über, von denen der vordere oder äussere, in der Richtung des Daumens und *radius* liegende, *margo externus s. anterior s. radialis*, benannt wird, der innere oder hintere aber *margo ulnaris s. internus*. — Die ganze Hand zerfällt in 3 Theile, in die Handwurzel, *carpus*, Mittelhand, *metacarpus*, und die Finger, *digiti*.

1) **Ossa carpi**, Handwurzelknochen (8 St.), jeder mit einer *superficies dorsalis* und *volaris*, *brachialis* und *digitalis*, *radialis* und *ulnaris*.

a) **Handwurzelknochen der I. oder obern Reihe:**

1) *Os naviculare*, Kahnbein: *tuberculum naviculare* (*s. eminentia carpi radialis superior*).

2) *Os lunatum* (*s. semilunare*), Mondbein.

3) *Os triquetrum* (*s. triangulare*), dreieckiger Knochen.

4) *Os pisiforme* (*s. lenticulare s. subrotundum*), Erbsenbein (d. i. die *eminentia carpi ulnaris superior*).

b) **Handwurzelknochen der 2. oder untern Reihe:**

5) *Os multangulum majus* (*s. trapezoides*), grosser vielwinkliger Knochen: mit *eminentia carpi radialis inferior.*

6) *Os multangulum minus* (*s. pyramidale*), kleines vieleckiges Bein.

7) *Os capitatum*, Kopfbein: *capitulum ossis capitati*, Köpfchen.

8) *Os hamatum* (*s. unciforme*), Hakenbein, *hamulus s. processus uncinatus* (d. i. die *eminentia carpi ulnaris inferior*).

Verbindungen der Handwurzelknochen. Mit dem Vorderarme: die 1. Reihe durch das *lig. capsulare carpi et antibrachii*; die beiden Reihen mit einander: durch d. *lig. capsulare commune binorum ordinum ossium carpi*; die einzelnen Handwurzelknochen unter einander: durch die *ligg. carpi propria volaria* und *dorsalia*; mit den Mittelhandknochen: durch d. *ligg. carpea metacarpi volaria* und *dorsalia*; der Daumen mit dem *os multangulum majus*: durch ein *lig. capsulare* und *accessorium ossis metacarpi pollicis dorsale, volare, radiale* und *ulnare*.

Muskeln an den Handwurzelknochen. *M. flexor carpi ulnaris*, setzt sich an das *os pisiforme*; *m. abductor digiti minimi*, entspringt v. *os pisiforme*; *m. flexor, brevis* und *opponens digiti minimi*, v. d. *hamulus ossis hamati*; *m. abductor pollicis*, v. d. *os capitatum*; *m. opponens pollicis*, v. d. *os multangulum majus*; *m. abductor pollicis brevis*, v. d. *os multangulum majus*; *m. flexor pollicis brevis*, v. d. *superf. volar.* des *os multangulum minus* und *capitatum*.

2) **Ossa metacarpi**, Mittelhandknochen (5 St.):

a) **Basis**, oberes Ende (verb. mit Carpusknochen). —

b) **Corpus** *s. diaphysis*, Körper oder Mittelstück. —

c) **Capitulum**, Köpfchen oder unteres Ende, mit 4 *tubercula* und 2 *sinus* (verb. mit erster Phalanx der Finger).

Verbindungen der Mittelhandknochen. Mit dem *carpus*: durch d. *ligg. carpea metacarpi dorsalia* und *volaria*: die obern Enden unter einander: durch d. *ligg. capsularia ossium metacarpi, baseos metacarpi* [*dorsalia* und *lateralia*]; die untern Enden mit einander: durch d. *ligg. capitulorum ossium metacarpi*. Mit dem 1. Fingergliede: durch d. *ligg. capsularia* und *accessoria*.

Muskeln an den Mittelhandknochen. Es setzen sich an: *m. flexor carpi radialis*, an die Basis des 2.; *m. extensor carpi ulnaris*, an d. Volarfläche der Basis des 5.; *m. extensor carpi radialis longus* und *brevis*, an d. *s. dorsal.* der Basis des 2. und 3.; *m. abductor pollicis longus*, an das obere Ende des 1.; *m. opponens pollicis*, am untern Ende des 1.; *m. opponens digiti minimi*, am Köpfchen des 5. — Es entspringen: *mm. interossei externi* und *interni*, an den Seitenflächen; *m. abductor pollicis*, v. d. *s. volar.* des 3.

3) **Ossa phalangum s. digitorum**, Fingerknochen. (Am Daumen 2, an jedem andern Finger 3 St.)

a) **Phalanx prima**: α) *basis*, oberes Ende; — β) *corpus*, Mittelstück; — γ) *capitulum*, unteres Ende, mit *tubercula* und *sinus*.

b) **Phalanx secunda**: wie bei der *prima*.

c) **Phalanx tertia** *s. unguicularis*, Nagelglied.

4) **Ossa sesamoidea manus**, Sesambeine, Erbsenbeine (2 St., am ersten Gelenke des Daumens).

Verbindungen der Finger. Mit den Mittelhandknochen verbinden sich die 1. Phalangen, diese mit der 2. und an sie reihen sich die 3. Alle diese Verbindungen geschehen durch Kapselbänder, welche von seitlichen unterstützt werden.

Muskeln an den Fingern. Es setzen sich an: am Daumen: *m. flexor pollicis longus*, an das 2. Glied; *m. flexor brevis*, an das äussere Sesambein und obere Ende des 1. Gliedes; *m. extensor longus*, an das obere Ende des 2. Gliedes; *m. extensor brevis*, an das obere Ende des 1. Gliedes; *m. abductor brevis*, an das obere Ende des 1. Gliedes und an das innere Sesambein. — An den kleinen Finger: *m. abductor* und *flexor brevis*, an das obere Ende des 1. Gliedes. — An den 2.—5. treten gemeinschaftlich: *m. flexor digitorum communis sublimis* und *profundus*, ersterer an die 2., letzterer an die 3. Phalanx. Mit den Sehnen des *profundus* hängen die *mm. lumbricales* zusammen, die sich an die Radialseite des 1. Gliedes ansetzen, wo auch die *mm. interossei* befestigt sind.

II. *Ossa extremitatis inferioris*, Knochen des Beines.

Die Füsse oder Bauchglieder, *extremitates inferiores*, *pedes*, hängen von beiden Seiten des Beckens herab und sind die Organe des Stehens und Fortschreitens. Beide Füsse sind völlig symmetrisch gebildet und zerfallen in den Oberschenkel, Unterschenkel und Fuss, welche Theile so ziemlich ähnliche Knochen zur Grundlage haben, wie der Oberarm, Unterarm und die Hand an der obern Extremität, nur dass diese hier und da ihrer verschiedenen Bestimmung gemäss einige Abweichungen machen. In der aufrechten Stellung ruhen die Fusssohlen auf der Erde, die grossen Zehen liegen neben einander und das Knie ist vorwärts gewandt. An jedem Beine unterscheidet man dann eine vordere und eine hintere Fläche, einen innern, der grossen Zehe und dem Schienbeine parallel laufenden, und einen äussern Rand, welcher letztere in der Richtung der kleinen Zehe und des Wadenbeins verläuft.

I. Os femoris, Knochen des Oberschenkels.

Der Oberschenkel, *femur*, der oberste Theil des Beins, hat wie der Oberarm nur einen Knochen, das Oberschenkelbein, *os femoris*, zur Grundlage, der aber der längste und grösste des ganzen Gerippes ist.

1) **Os femoris**, Oberschenkelbein, mit: Körper, oberer und unterer Extremität.

a) **Extremitas** (*s. apophysis*) **superior**, oberes Ende: *caput ossis femoris*, Schenkelkopf (im *acetabulum ossis pelvis*), mit *fossa pro ligamento terete*; — *collum femoris*, Schenkelhals; — *trochanter major s. externus*, grosser Rollhügel (für die Roll- und Streckemuskeln des Oberschenkels), mit *fossa trochanterica*; — *trochanter minor s. internus*, kleiner Rollhügel (für die Beuger des Oberschenkels); — *linea intertrochanterica anterior* (für *m. cruralis*) *et posterior* (für *m. quadratus femoris*), vordere und hintere Zwischenrollhügelleiste.

b) **Corpus** (*s. diaphysis*), Körper, Mittelstück: *linea aspera*, rauhe Linie, mit *labium externum* und *internum* (für *mm. adductores*, *glutaeus maximus*, *vastus externus* und *internus*, *biceps*); — *foramen nutritium*; — vordere und hintere Fläche.

c) **Extremitas inferior**, unteres Ende: *condylus femoris externus* und *internus*, jeder mit einer *tuberositas externa* und *interna* (für *m. gastrocnemius*, *poplitaeus* und *plantaris*); — *fossa intercondyloidea*; — *fossa poplitaea s. poples*, Kniekehlengrube.

Verbindungen des Oberschenkelknochens. Mit den Beckenknochen: durch das *lig. capsulare* und *teres*; — mit den Unterschenkelknochen: durch ein *lig. capsulare*, durch *ligg. lateralia* und *cruciata*. Zwischen dem *os femoris* und der *tibia* liegen noch 2 *cartilagines semilunares*.

Muskeln am Oberschenkelbeine. Es setzen sich an: an den *trochanter major*: der *m. glutaeus medius* und *minimus*, *pyriformis*, *mm. gemelli* und *obturatores*, *m. quadratus femoris* (mehr an die *linea intertrochanterica posterior*). An den *trochanter minor*: der *m. iliacus internus*, *psoas* und *pectinaeus*. An die *linea aspera*: der *m. glutaeus maximus*, *adductor longus*, *brevis* und *magnus*. — Es entspringen: *m. cruralis*, v. d. *linea intertrochanterica anterior*; *m. vastus externus*, *internus* und d. kurze Kopf des *biceps*, v. d. *linea aspera*; *m. cruralis*, v. d. vordern Fläche; *m. gastrocnemius*, v. d. Condylen; *m. poplitaeus*, v. d. *condylus externus*; *m. plantaris*, v. d. äussern Condylus.

II. Ossa cruris, Knochen des Unterschenkels.

Der Unterschenkel, *crus*, wird wie der Unterarm von 2 Knochen gebildet, die aber nicht beweglich mit einander verbunden sind und von denen der eine, nämlich das Schienbein, *tibia*, den andern, das Wadenbein, *fibula*, weit an Stärke übertrifft. Ersterer, der Hauptknochen des Unterschenkels, welcher allein mit dem Oberschenkel das Kniegelenk bildet, nimmt die innere und vordere Seite des Unterschenkels ein; letzterer dagegen liegt an der äussern und hintern Seite, in der Richtung der kleinen Zehe und ragt weiter nach unten, als die *tibia* hinab, dafür aber geht er nicht bis zum Oberschenkelknochen in die Höhe.

1) **Tibia**, Schienbein, mit: Körper, oberer und unterer Extremität.

a) **Extremitas superior**, oberes Ende: *caput tibiae* mit *condylus tibiae externus* und *internus*; — *cavitates glenoidales* (für die *condyli ossis femoris*); — *eminentia intercondyloidea s. media* (für *ligg. cruciata*); — *superficies glenoidalis lateralis s. peronaea* (für *capitulum fibulae*); — *tuberositas s. spina tibiae* (für *lig. patellae*).

b) **Corpus**, Mittelstück: *crista tibiae*, Schienbeinkamm (vorderer Winkel); — *linea obliqua* (für *m. soleus*); — vorderer, innerer und äusserer Winkel; — innere, äussere und hintere Fläche.

c) **Extremitas inferior, basis tibiae**, unteres Ende: *malleolus internus*, innerer Knöchel, mit *sulcus malleoli interni* (*pro mscl. flexore digitor. commun. long. et tibial. postic.*); — *incisura fibularis s. peronaea*; — *fossa glenoidalis* (*pro astragalo*).

2) **Fibula s. perone**, Wadenbein, mit: Körper, oberer und unterer Extremität.

a) **Capitulum fibulae, extremitas superior**, oberes Ende, Köpfchen (für *biceps femoris*).

b) **Corpus**, Mittelstück: *foramen nutritium*; — 3 undeutliche Ränder und 3 Winkel.

c) **Extremitas inferior**, unteres Ende: *malleolus externus*, äusserer Knöchel, mit *tuberculum anterius* und *posterius*, *fossa malleoli externi*, und *sulcus malleoli externi* (*pro mscl. peronaeo long. et brev.*).

3) **Patella**, Kniescheibe, mit: Basis, Spitze, Seitenrändern, innerer und äusserer Fläche.

Verbindungen der Unterschenkelknochen. Mit dem Oberschenkelbeine: durch das *lig. capsulare genu*, *ligg. lateralia* und *cruciata*; die Kniescheibe mit dem Schienbeine: durch das *lig. patellae*; das Wadenbein mit dem Schienbeine: oben durch das *lig. capsulare capituli fibulae*; der Körper durch das *lig. interosseum*; unten: durch die *ligg. tibio-fibularia antica* und *postica*; mit dem Fusse: durch d. *lig. capsulare*, *deltoideum*, *fibulare tali anticum* und *posticum*, *fibulare calcanei*.

Muskeln am Unterschenkel. Am Schienbeine. Es setzen sich an: die gemeinschaftliche Sehne der *extensores cruris* (als: *rectus femoris*, *vastus externus* und *internus*, *cruralis*), an die *tuberositas*; *m. sartorius*, *gracilis*, *semitendinosus*, an die obere innere Fläche; *m. semimembranosus*, a. d. *condylus internus*; *m. poplitaeus*, an die *linea obliqua*. — Es entspringen: *m. soleus*, an d. *linea obliqua*; *m. tibialis posticus*, v. d. hintern Fläche; *m. tibialis anticus*, v. d. vordern Fläche; *m. extensor digitorum communis longus*, v. d. vordern Fläche; *m. flexor digitor. commun. longus*, v. d. innern Fläche. — Am Wadenbeine. Es setzen sich an: *m. biceps*, an das *capitulum*. — Es entspringen: *m. peronaeus longus* und *brevis*, an der äussern Fläche des obern Endes; *m. peronaeus tertius*, v. d. innern Fläche; *m. flexor hallucis longus*, v. d. hintern Fläche; *m. extensor hallucis longus*, v. d. innern Fläche.

III. Ossa pedis, Knochen des Fusses.

Der Fuss, *pes*, ist der unterste Theil der untern Extremität und liegt so unterhalb des Unterschenkels, dass sein hinterer Theil nur wenig, sein vorderer dagegen weiter hervorragt. Der obere gewölbte und nach

aussen abhängige Theil heisst der Fussrücken, *dorsum pedis*, ihm entgegen an der untern Fläche liegt die Fusssohle, *planta pedis*, welche der Länge und Quere nach ausgehöhlt ist, so dass sie beim Auftreten nur hinten, vorn und aussen den Boden berührt. Ihr hinterer, nach unten hervorragender rundlicher Theil ist die Ferse, *calx*, welche sich nach vorn in einen äussern, gegen die kleine Zehe hinziehenden Rand, *margo externus s. peronaeus*, und in einen innern oder Grosszehenrand, *margo tibialis s. internus*, verliert, durch welche Ränder der Rücken von der Sohle geschieden wird. — Der Fuss besteht aus 36 Knochen, welche, wie bei der Hand, in 3 Abtheilungen zerfallen, in die der Fusswurzel, des Mittelfusses und der Zehen.

1) **Ossa tarsi,** Fusswurzelknochen (7 St.). Jeder mit einer *superficies dorsalis* und *plantaris, cruralis* und *digitalis, tibialis* und *peronaea.*

a) **Fusswurzelknochen der hintern Reihe** (zwischen ihnen der *sinus tarsi*).

1) *Astragalus s. talus*, Knöchel- oder Sprungbein: mit einem *corpus*, Körper, und einem *caput*, Kopf.

2) *Calcaneus, os calcis*, Fersenbein: Körper mit *tuber calcanei; — processus anterior* mit *sustentaculum tali, sulcus sustentaculi superior* und *inferior.*

b) **Fusswurzelknochen der vordern Reihe.**

3) *Os naviculare s. scaphoideum*, Kahnbein: *tuber ossis navicularis.*

4) *Os cuneiforme s. sphenoideum primum*, erstes Keilbein.

5) *Os cuneiforme secundum*, zweites Keilbein; und

6) *Os cuneiforme tertium*, drittes Keilbein.

7) *Os cuboideum*, Würfelbein: *sulcus ossis cuboidei.*

Verbindungen der Fusswurzelknochen. Mit dem Unterschenkel: durch ein *lig. capsulare;* d. *lig. deltoideum* an der innern Seite; aussen durch d. *lig. fibulare tali anticum* und *posticum* und *fibulare calcanei.* — Unter einander: durch *ligg. capsularia tarsi propria, auxiliaria* (*propria dorsalia, plantaria* und *lateralia*). — Mit dem Mittelfusse: durch *ligg. capsularia; ligg. tarsi et metatarsi plantaria, dorsalia* und *lateralia.*

Muskeln an der Fusswurzel. Es setzen sich an: *m. tibialis anticus*, an das 1. *os cuneiforme; m. tibialis posticus*, an das *os naviculare; m. plantaris, soleus* und *gastrocnemius*, an das *tuber calcanei;* die beiden letztern in die *tendo Achillis* vereinigt; *m. peronaeus longus*, mit einzelnen Fasern an das 1. *os cuneiforme.* — Es entspringen: *m. extensor digitorum communis* und *hallucis brevis*, v. d. *processus anterior* des *calcaneus; m. flexor digitorum communis* und *hallucis brevis*, v. d. untern Fläche des *calcaneus; m. abductor hallucis*, von der innern Seite des *calcaneus* und des 1. *os cuneiforme; m. abductor digiti minimi*, von der untern äussern Fläche des *tuber calcanei; caro quadrata Sylvii*, von der untern Fläche des Körpers des *calcaneus; m. abductor hallucis*, mit seinem langen Kopfe vom 3. *os cuneiforme.*

2) **Ossa metatarsi**, Mittelfussknochen (5 St.), mit Körper, Basis und Köpfchen.

a) **Basis,** hinteres Ende; mit dem *tuberculum plantare* am 1. Mittelfussknochen, und der *tuberositas* am 5. *os metatarsi.* — b) **Corpus** *s. diaphysis*, Mittelstück. — c) **Capitulum,** Köpfchen, vorderes Ende, mit 4 *tubercula* und 2 *sinus.*

Verbindungen der Mittelfussknochen. Mit der Fusswurzel: durch *ligg. capsularia*, d. *ligg. tarsi et metatarsi plantaria, dorsalia* und *lateralia;* die hintern Enden unter einander: durch die *ligg. baseos metatarsi dorsalia, plantaria* und *lateralia*; — die vordern Enden unter einander: durch d. *ligg. capitulorum ossium metatarsi;* — die Köpfchen mit den Zehen: durch *ligg. capsularia* und *lateralia.*

Muskeln an den Metatarsusknochen. Es setzen sich an: *m. peronaeus longus*, an d. *tuberculum plantare* des 1. Mittelfussknochens; *m. peronaeus brevis*, an der *tuberositas* des 5. Mk.; *m. tibialis anticus*, zum Theil an die innere Fläche der Basis des 1.; *m. peronaeus tertius*, an die obere Fläche der Basis des 5. — Es entspringen: *m. flexor hallucis brevis*, theilweise v. d. untern Fläche des 1.; *m. abductor hallucis*, mit einer Portion v. d. hintern Ende des 1.; *m. flexor brevis digiti* V., v. d. untern Fläche der Basis des 5.; *m. abductor digiti minimi*, v. d. *tuberositas* des 5.; *m. abductor hallucis*, mit dem langen Kopfe v. d. hintern Ende des 3. und 4., mit dem kurzen Kopfe (*m. transversalis pedis*) v. d. vordern Ende des 4. und 5.; *mm. interossei: externi* und *interni*, v. d. Seitenflächen der Körper.

3) **Ossa phalangum s. digitorum pedis**, Zehenknochen. (An der grossen Zehe 2, an jeder andern Zehe 3; wie bei den Fingern.)

3) **Ossa sesamoidea pedis,** Sesambeine, Erbsenbeine (2 St. am 1. Gelenke der grossen Zehe, und 1 Stück am 2. Gelenke desselben).

Verbindungen der Zehenknochen. Ihre 1. Phalanx wird mit dem Köpfchen ihres Mittelfussknochens und die Glieder unter einander verbunden durch *ligg. capsularia* und *lateralia.* Die Sesambeinchen besitzen noch einige Bänder.

Muskeln setzen sich an die Zehen folgende an: An die grosse Zehe: *m. extensor brevis*, an d. *superf. dorsal.* des hintern Endes des 1. Gliedes; *m. flexor brevis*, an d. *s. plantar.* des hintern Endes des 1. Gliedes; *m. abductor*, an das innere Sesambein; *m. abductor*, an das äussere Sesambein; *m. extensor* und *flexor longus*, an d. *s. dorsal.* und *plantar.* des hintern Endes des 2. Gliedes. — An die kleine Zehe: *m. flexor brevis*, an d. *s. plantar.* des hintern Endes des 1. Gliedes; *m. abductor*, an d. äussere Seite desselben Endes. — An die 2.—5. Zehe gemeinschaftlich; *m. extensor digitorum communis longus* und *brevis*, an d. *s. dorsal.* aller 3 Glieder; *m. flexor communis longus*, an die Basis des 3. Gliedes; *m. flexor communis brevis*, an das 2. Glied; *mm. lumbricales* und *interossei*, an das 1. Glied.

Syndesmologia, Bänderlehre.

Die **Knochenbänder**, aus geformtem Bindegewebe gebildet und von weisslicher, bläulicher oder gelblicher silberglänzender Farbe, geben ein festes, wenig elastisches, aber biegsames Vereinigungsmittel ebenso für die beweglich wie unbeweglich mit einander verbundenen Knochen und Knorpel ab, so dass sie trotz ihrer Festigkeit doch die erforderliche Beweglichkeit jener an einander nicht hindern. Sie treten von einem Knochen zum andern, entweder direct oder über einen Knorpel hinweg, oder sind zwischen zwei Punkten frei ausgespannt. Mit ihren Enden gehen sie in das Periosteum des Knochens über, an welchen sie sich anheften. — Das **Gewebe** der Knochenbänder, welches sehr arm an Gefässen und nervenlos ist, besteht aus festem Bindegewebe und ist aus parallelen, durch lockeres Bindegewebe zu grösseren Strängen vereinten Bindegewebsbündeln zusammengesetzt, zwischen denen sich eine verhältnissmässig nur geringe Zahl feiner elastischer Fasern und Fasernetze, sowie netzförmig verbundene Bindegewebskörperchen hindurchziehen. Die weissen glänzenden Bänder bestehen vorzugsweise aus lockigem Bindegewebe, die von strohgelben Ansehen vor allem aus elastischem Gewebe. — Die Bindegewebsbündel, welche meist einen geschlängelten oder leicht wellenförmig gebogenen Verlauf haben und unter spitzen Winkeln zusammenhängen, sind aus sehr feinen, hellen, glatten, rundlichen Fäserchen zusammengesetzt, welche Bindegewebsfibrillen heissen. Die elastischen Fasern, feinere und stärkere, zeichnen sich vor den Bindegewebsfasern durch ihre dunklen Contouren und ihre platte Gestalt aus.

Was die **Gestalt** der Knochenbänder betrifft, so gibt es, nach der Anordnung der Bindegewebsbündel in ihnen zu Membranen oder Strängen, theils kapsel-, theils strangförmige Bänder. Die Kapselbänder (s. S. 3) stellen häutige Cylinder dar, welche mit ihren beiden offenen Enden die überknorpelten Gelenkenden zweier, beweglich mit einander verbundenen Knochen umfassen und so eine Gelenkhöhle zwischen diesen bilden. An ihrer innern, der Gelenkhöhle zugekehrten Fläche sind sie mit der gefässarmen Synovialhaut bekleidet, welche die durchsichtige, gelbliche, dickliche, eiweissförmige Gelenkschmiere oder Synovia absondert, aber nicht auf die Gelenkknorpel übergeht (also keinen geschlossenen Sack darstellt). — Die strangförmigen Hülfs- oder Faserbänder, von platter oder rundlicher, drei- oder viereckiger, auch prismatischer und ringförmiger Gestalt, befinden sich entweder ausserhalb oder innerhalb der Gelenkhöhle; im letztern Falle sind sie mit einer Lage pflasterförmiger Epithelialzellen bedeckt. — Die überknorpelten Gelenkflächen sämmtlicher Gelenke bestehen grösstentheils aus ächter Knorpelsubstanz (welche aus vollkommen homogener und structurloser, hyaliner Grundsubstanz und Knorpelhöhlen mit Knorpelkörperchen [Kerne und Zellen] zusammengesetzt ist), die dadurch mit dem Knochen so fest verbunden ist, dass ihre Grundsubstanz in die zahlreichen Vertiefungen der knöchernen Gelenkfläche eingesenkt ist. An der freien, der Gelenkhöhle zugekehrten Fläche des knorpligen Gelenküberzugs findet sich niemals ein Synovialhautüberzug, nur nehmen hier die Knorpelzellen das Ansehen von Epithelialzellen an. — Die Zwischengelenkknorpel, *cartilagines interarticulares s. menisci*, welche sich in manchen Gelenken (wie im Unterkiefer-, Hand-, Knie- und Sternoclavicular-Gelenke) zwischen den Apophysen der Knochen und mit dem Kapselbande verwachsen befinden, dienen als elastische, biegsame Unterlagen, die entweder den Druck und die Reibung von beiden Gelenkenden auf und an einander verhüten, oder die Gelenkgruben vergrössern und vertiefen sollen. Sie gehen entweder durch das ganze Gelenk hindurch und theilen dieses in zwei Höhlen oder ragen nur eine Strecke weit in dasselbe hinein; sie haben keinen Synovialhautüberzug, nur mit Epithelium sind sie bekleidet, welches aber auch nicht bis zu ihrem freien Rande geht. Ihre Structur ist eine faserknorplige (mit einer Grundsubstanz aus verdichtetem Bindegewebe und kernhaltigen Knorpelzellen); nur der Meniscus des Kiefergelenks ist ein Netzknorpel (aus grobkörniger, verfilzter Grundsubstanz und Knorpelhöhlen mit Knorpelzellen). — Auch die *labra cartilaginea*, Bandringe, welche die Gelenkgruben umgeben und zur Vergrösserung derselben beitragen, haben eine faserknorplige Structur und stehen theils mit dem Periost, theils mit den Gelenkknorpeln und Gelenkbändern in Verbindung. — Die bisweilen in die Gelenkhöhle hineinragenden Gelenkfalten, *ligamenta mucosa*, bestehen entweder aus grösseren Fettanhäufungen in einem formlosen Bindegewebe (*glandulae synoviales Haversianae*), bestimmt zur Ausfüllung von Räumen, welche sich bei den verschiedenen Stellungen der Knochen zu einander während der Bewegung bilden, oder aus eigenthümlichen strangähnlichen Fortsätzen der Synovialhaut (aus Bindegewebe und Pflasterepithel), welche wegen ihres Gefässreichthums als röthliche, weiche, grössere oder kleinere Massen in allen Gelenken zu finden sind, während die Fettanhäufungen nur in den grossen Gelenken vorkommen (s. S. 3).

A. Ligamenta capitis, Bänder am Kopfe.

Die Gelenke, welche am Kopfe getroffen werden, dienen entweder zur Bewegung des Unterkiefers oder des ganzen Kopfes auf der Wirbelsäule. Die Bänder der letzteren Gelenke befinden sich nicht blos zwischen Hinterhauptsbein und Atlas, sondern auch noch zwischen Atlas und Epistropheus, sowie überhaupt zwischen dem Schädel und den oberen Halswirbeln. — Auch gibt es noch einige dem Zungenbein angehörige Bänder am Kopfe.

I. Ligg. articulationis maxillaris, Bänder des Kiefergelenks.

Das Unterkiefergelenk, welches bei den Carnivoren ein Ginglymusgelenk ist, hat beim Menschen den Charakter eines freien Gelenkes. Es liegt zu beiden Seiten des Schädels zwischen dem äussern Gehörgange und der Wurzel des Jochbogens und wird vom *processus condyloideus* des Unterkiefers gebildet, der in der *fossa articularis* des Schläfenbeins, mittels eines Kapsel- und eines äussern und eines innern Seitenbandes, eingelenkt ist. Zwischen den Gelenkknopf und die Grube, die beide mit einem nur sehr dünnen knorpligen Ueberzuge versehen sind, ist ein biconcaver, aus dichtverfilztem Bindegewebe bestehender Meniscus oder Zwischenknorpel eingeschoben, um das Hin- und Hergleiten des Gelenkknopfes zu erleichtern und den Druck beim heftigen Beissen zu mindern. Durch die Verwachsung der Synovialhaut mit dem Rande des Meniscus wird der Raum des Gelenkes in zwei Kammern geschieden. — Vermöge des Mechanismus seiner Bildung und Verbindung ist dem Unterkiefer eine bedeutende Beweglichkeit verliehen; jedoch ist diese freie Bewegung nach ab- und aufwärts grösser, als die Verschiebung vor-, rück- und seitwärts; sie ist also eine beschränkte Arthrodie zu nennen. Die Bewegungen bestehen: *a*) in einer Ab- und Anziehung, bei welcher der Unterkiefer wie ein doppelter Hebel, der in den Gelenken seine Unterlagen hat, mit dem Kinne einen Kreisbogen beschreibt. Beim Herabziehen gleiten die Gelenkknöpfe etwas vorwärts unter die *tubercula articularia*; beim Hinaufziehen gleiten sie wieder zurück in die Gruben. Ausserdem ist dem Unterkiefer noch *b*) eine Bewegung nach der Seite, welche aber, der Stellung der Condylen wegen, keine einfache horizontale, sondern eine etwas kreisförmige ist, und durch die Kaumuskeln beschränkt wird, und *c*) ein Vor- und Rückwärtsschieben gestattet. Bei den letztern Bewegungen werden die *condyli* mit ihren ganzen Gelenkflächen in der Grube vorwärts geschoben und zurückgezogen. Die geringste Bewegung ist nach hinten, wegen des vordern Blattes des äussern Gehörganges, möglich. Durch das rasche Aufeinanderfolgen der genannten Bewegungen entsteht die drehende oder reibende Bewegung, wobei die Condylen in der Gelenkgrube Kreise beschreiben. Bei geschlossenem Munde ruhen die *condyli* auf dem hintern Theile der Gelenkhöcker, so dass die obere Zahnreihe etwas über die untere hervorsteht. — Das Kiefergelenk ist von einem dichten Venengeflechte (*plexus articularis*) umgeben, welches die Bedeutung eines sogen. compressibeln cavernösen Gewebes zu haben und zur Ausgleichung der räumlichen Veränderungen beim Bewegen des Unterkiefers zu dienen scheint.

1) *Lig. capsulare s. articulare maxillae*, Kapselband (mit *cartilago interarticularis*, Zwischenknorpel). Anheftp.: Rand der *fossa articularis;* Rand des Meniscus (mit *tenaculum menisci*, vom vordern Rande des Knorpels zur *sutura spheno-squamosa*); — Umfang des *condylus maxillae inferioris*. Verstärkt durch:

α) *Lig. laterale s. maxillare externum.* Anheftp.: Wurzel des *process. zygomat. ossis temporal.;* — Hals des *ramus maxillae inferioris.*

β) *Lig. laterale internum s. spheno-maxillare.* Anheftp.: *process. spinosus*; — Rand des *foramen alveolare inferius.* — Verstärkt durch *lig. stylo-maxillare s. stylo-myloideum*, welches vom *processus styloideus*, neben der innern Seite des *m. pterygoideus internus*, zum *angulus maxillae inferioris* tritt.

II. Ligg. articulationis capitis, Bänder des Kopfgelenks.

Die Beweglichkeit des Kopfes auf der Wirbelsäule ist hauptsächlich auf 2 Gelenke vertheilt; die Beuge- und Streckbewegung geschieht mittels des (Ginglymus-) Gelenkes zwischen Kopf (Hinterhaupt) und Atlas, die Seitwärtsdrehung wird zwischen Atlas und Epistropheus ausgeführt. Diese Einrichtung vertritt die Stelle eines, und zwar sehr freien Gelenkes; ausserdem verschaffen aber auch noch die übrigen beweglich unter einander verbundenen Halswirbel dem Kopfe grosse Beweglichkeit. — Die Verbindung zwischen Kopf und Atlas geschieht durch ein ziemlich lockeres (rechtes und linkes) Kapselband, und durch das vordere und hintere Ausfüllungsband, welche letzteren Bänder den Raum zwischen den Bögen des Atlas und dem Rande des *foramen magnum* ausfüllen. Ausserdem helfen bei dieser Verbindung auch noch der *apparatus ligamentosus* und das *lig. nuchae* mit, sowie indirect das Aufhängeband und die Flügelbänder des Zahnfortsatzes. — Die Verbindung zwischen Atlas und Epistropheus, durch weite Kapselbänder, das quere, das Aufhänge- und rechte und linke Flügelband des Zahnfortsatzes, sowie durch den *apparatus ligamentosus* vermittelt, ist ein Drehgelenk und gestattet dem Atlas sammt dem Kopfe sich um den Zahn des Epistropheus nach rechts und links um 45° zu drehen. Diese Drehbewegung beeinträchtigt das Rückenmark nicht im geringsten, da dem Atlas ein Körper fehlt und auf diese Weise viel Raum gewonnen ist.

a) **Bänder zwischen Kopf und Atlas.**

1) *Lig. capsulare capitis cum atlante* (*s. articulare capitis*), Kapselband des Kopfes. Anheftp.: Umfang des *condylus ossi occipital.;* — Rand der *fossa condyloidea* des Atlas. Verstärkt durch:

α) *Lig. accessoria.* Anheftp.: *processus transversus atlantis*; — seitlicher Rand des *foramen magnum.*

2) *Lig. obturatorium* (*s. latum*) *atlantis anticum* (*s. membrana annuli anterioris atlantis*), vorderes Ausfüllungsband. Anheftp.: vorderer Bogen des Atlas; — vorderer Rand des *foramen magnum.* Verstärkt durch:

α) *Lig. rectum s. lacertus medius* (Weitbrecht). Anheftp.: Mitte des vordern Umfanges des *foramen magnum;* — *tuberculum atlantis anticum.*

3) *Lig. obturatorium* (*s. latum*) *atlantis posticum* (*s. membrana annuli posterioris*), hinteres Ausfüllungsband. Anheftp.: hinterer Bogen des Atlas; — hinterer Rand des *foramen magnum.*

b) **Bänder zwischen Kopf und Epistropheus.**

4) *Ligg. lateralia dentis epistrophei* (*inferiora* und *superiora s. alaria Maucharti*), Seiten- oder Flügelbänder des Epistropheus. Anheftp.: seitliche Fläche des *processus odontoideus epistrophei;* — Vertiefung zwischen dem innern Rande des *condylus ossis occipitis* und vordern Umfange des *foramen magnum.*

5) *Lig. suspensorium dentis epistrophei* (*anticum* u. *posticum*), Aufhängeband des Zahnfortsatzes. Anheftp.: Spitze des *processus odontoideus;* — vorderer Umfang des *foramen magnum.*

c) **Band im Atlas, zur Befestigung des Zahnfortsatzes.**

6) *Lig. transversum atlantis*, Querband des Atlas. Anheftp.: *tubercula laterâlia* an der innern Fläche der *partes s. massae lateràles atlantis.* Es bildet mit seinem *appendix superior* (Anheftp.: vorderer Rand des *foramen magnum*) und *inferior* (Anheftp.: innere Fläche des Körpers des 2. Halswirbels) das *lig. cruciatum.*

d) **Bänder zwischen Kopf und mehrern Halswirbeln.**

7) *Apparatus ligamentosus* (*capitis et vertebrarum colli*), Bandmasse des Kopfes und der Halswirbel. Anheftp.: innere Fläche der *pars basilaris ossis occipitis;* — innere Fläche des Körpers des 3. u. 4. Halswirbels.

8) *Lig. nuchae s. cervicis*, Nackenband. Es ist eine fibroide Zellstofflamelle, welche eine Art von Scheidewand zwischen den Nackenmuskeln der rechten und linken Seite bildet und diesen mit zur Anheftung dient. Anheftp.: *spina* und *crista occipitalis externa;* — Einschnitte der *processus spinosi* der Halswirbel (sich in das *lig. apicum s. supraspinale* verlierend).

III. Ligg. ossis hyoidei, Bänder des Zungenbeins.

Das Zungenbein ist nach oben mit dem Schädel (durch *ligg. stylo-hyoidea*), nach unten mit dem Kehlkopfe (durch *ligg. hyo-thyreoidea*) verbunden. Ausserdem geschieht die Verbindung der einzelnen Theile des Zungenbeins unter einander durch straffe Kapselbänder.

1) *Lig. stylo-hyoideum* (*s. suspensorium ossis hyoidei*), Griffel-Zungenbeinband. Anheftp.: Spitze des *processus styloideus* des Schläfenbeins; — kleines Horn des Zungenbeins. — Es könnte auch *lig. stylo-mylo-hyoideum* genannt und als Fortsetzung des *lig. stylo-maxillare* betrachtet werden.

2) *Lig. capsulare cornu majoris*, ein sehr straffes Kapselband, welches das grosse Horn mit dem Körper des Zungenbeins vereinigt.

3) *Lig. capsulare cornu minoris*, zur Befestigung des kleinen Horns an den Körper und das grosse Horn des Zungenbeins.

B. Ligamenta trunci, Bänder am Rumpfe.

Die Bänder am Rumpfe vermitteln theils bewegliche, theils unbewegliche Verbindungen von Rumpfknochen unter einander und zerfallen in die Bänder der Wirbelsäule, des Brustkastens und des Beckens.

I. Ligg. columnae vertebrarum, Bänder der Wirbelsäule.

Die Verbindung der Wirbel unter einander ist eine Amphiarthrose und geschieht durch die Zwischenwirbelknorpel, durch die *ligg. longitudinalia, capsularia, flava, interspinalia* (und *apicum*) und *intertransversalia.* Die Beweglichkeit der Wirbelsäule hängt vorzugsweise von den Zwischenwirbelbandscheiben ab, denn diese bilden elastische Polster, welche dem darauf liegenden Wirbel eine geringe Bewegung nach allen Seiten hin erlauben, ihn aber zugleich mit dem nächst folgenden Wirbel fest verbinden. Der Grad der Beweglichkeit, wenn auch zwischen den einzelnen Wirbeln ein geringer, ist doch bedeutend, wenn sämmtliche Bewegungen der Wirbel zusammengenommen werden; er ist übrigens nicht an allen Stellen der Wirbelsäule derselbe. Da, wo der Canal für das Rückenmark am engsten ist (am Brusttheile), findet sich die wenigste Beweglichkeit (es ist nur eine ganz geringe Verschiebung möglich), während mit dem Weiterwerden dieses Canales am Hals- und Lendentheile die Beweglichkeit zunimmt. Es beruht diese grössere und geringere Beweglichkeit auf der Höhe der Wirbelkörper und der Zwischenwirbelbandscheiben; je niedriger die ersteren, und je höher die letzteren, desto grösser ist die Beweglichkeit; auch übt auf diese die Stellung und Länge der Fortsätze Einfluss aus; vorzüglich sind es die Gelenk- und Dornfortsätze, welche dies thun. — Was die Bewegungen der Wirbelsäule betrifft, so kann dieselbe gebogen, gestreckt, nach den Seiten geneigt und um ihre Achse gedreht werden. Die grösste Beug- und Streckbewegung findet zwischen dem 3. und 7. Halswirbel, zwischen dem 11. Brust- und 2. Lendenwirbel, und an der Verbindung zwischen dem 5. Lendenwirbel und Kreuzbein statt. Die Seitwärtskrümmung ist ebenfalls im Hals- und Lendentheile am bedeutendsten, im ersteren grösser als im letztern. Die Achsendrehung, auf der Torsionsmöglichkeit der Zwischenwirbelbandscheiben beruhend, nimmt, wie die Breite der Scheiben zunimmt, vom Halse an nach abwärts fortwährend ab.

a) **Bänder der Wirbelkörper.**

1) *Cartilagines intervertebrales* und *ligg. intervertebralia*, Zwischenwirbelknorpel und Bänder. Anheftp.: untere Fläche und unterer Rand des höhern Wirbelkörpers; — obere Fläche und oberer Rand des nächstfolgenden Wirbelkörpers.

2) *Lig. longitudinale* (*s. commune*) *anticum* (*s. fascia communis anterior*), vorderes Längenband. Anheftp.: *tuberculum atlantis anticum;* — die vordere Fläche der Wirbelkörper (bis zum 3.—4. Lendenwirbel).

3) *Lig. longitudinale* (*s. commune*) *posticum* (*s. fascia communis posterior*), hinteres Längenband. Anheftp.: hintere Fläche der Wirbelkörper (vom 3. oder 4. Halswirbel an) und Zwischenwirbelknorpel.

b) **Bänder der Wirbelbogen,** *ligg. arcum.*

4) *Ligg. subflava* (*flava s. intercruralia*), gelbe Bänder. Anheftp.: unterer Rand des höhern Wirbelbogens; — oberer Rand des nächstfolgenden Wirbelbogens.

c) **Bänder der Gelenkfortsätze.**

5) *Ligg. capsularia* (*s. articularia processuum obliquorum*), Kapselbänder der Wirbel. Anheftp.: der Umfang zweier an einander liegender *processus obliqui.*

d) **Bänder der Stachelfortsätze.**

6) *Ligg. interspinalia*, Zwischendornbänder. Anheftp.: unterer Rand des höhern Stachelfortsatzes; — oberer Rand des nächstfolgenden.

7) *Ligg. apicum*, Stachelspitzenbänder. Anheftp.: die Spitzen zweier über einander liegender *processus spinosi.* Der oberste Rand eines *lig. apicum* wird auch *lig. supraspinale* genannt und kann als Ausläufer des Nackenbandes angesehen werden.

e) **Bänder der Querfortsätze.**

8) *Ligg. intertransversalia*, Zwischenquerfortsatzbänder. Anheftp.: die Spitzen zweier über einander liegender *processus transversi.*

II. Ligg. thoracis, Bänder am Brustkasten.

Ausser den Bändern zwischen den Brustwirbeln finden sich hier noch solche, welche der Vereinigung der Rippen mit den Wirbeln (den Rippenwirbelgelenken), der Rippenknorpel mit dem Brustbeine (den Rippenbrustbeingelenken) und dem Brustbeine eigenthümlich angehören. — Die Rippenköpfchen articuliren an der Brustwirbelsäule in einer Vertiefung, die je von 2 Wirbelkörpern gemeinschaftlich gebildet wird; der Kopf der 1. Rippe legt sich an den 7. Hals- und 1. Brustwirbel; während die 11. und 12. Rippe blos an einem Wirbel, am 11. und 12. Brustwirbel, und nur am Körper derselben, articuliren. Diese Verbindung ist eine Amphiarthrose, mit ginglymusartiger Bewegung nach auf- und abwärts, und wird durch das *lig. capsulare* und *conjugale* vermittelt. — Das Tuberculum der 10 obern Rippen ist durch Amphiarthrose (mit Hülfe der *ligg. transversaria*) noch an den Querfortsatz des gleichnamigen Brustwirbels geheftet. Die zwei untersten entbehren dieser Befestigung. — Was die Befestigung der vordern Enden der Rippen betrifft, so verbindet sich die erste Rippe ohne Gelenk, blos durch Knorpelmasse mit dem *manubrium sterni;* die Knorpel der übrigen wahren Rippen dagegen stossen mit rundlichen Gelenkflächen an die Gelenkgruben des Brustbeins, sind an diese durch die *ligg. sterno-costalia radiata*, befestigt, und bilden ein Amphiarthrosengelenk. Die Knorpel der (grösstentheils falschen) Rippen, welche sich an einander anlegen (der 5. bis 9.) articuliren mit einander durch lange glatte Knorpelflächen (bisweilen mit Kapselbändern und Synovialkapseln), die im Alter mit einander verschmelzen.

a) **Ligg. articulationis costo-vertebralis,** Bänder am hintern Ende der Rippen.

1) *Lig. capsulare* (*radiatum*) *capituli costae*, Kapselband des Rippenköpfchens (nach Einigen noch mit einem *lig. interarticulare capituli costae*). Anheftp.: Rand der Gelenkfläche des Rippenköpfchens; — Umfang der Gelenkgrube (zwischen 2 Wirbelkörpern und 1 Zwischenwirbelknorpel).

2) *Lig. costarum conjugale*, Jochband der Rippen (mit einer runden und einer queren Portion). Heftet die entsprechenden Rippenköpfchen beider Seiten an einander, quer hinter den Wirbelkörpern hinweglaufend.

3) *Lig. transversarium externum*, äusseres Querband. Anheftp.: das stumpfe Ende des *processus transversus* eines Brustwirbels; — der obere hintere Theil des *tuberculum* der anliegenden Rippe. Unter diesem das

4) *Lig. capsulare tuberculorum*, Kapselband der Rippenhöcker. Anheftp.: der Umfang der Gelenkfläche am Querfortsatze der Brustwirbel und der *tubercula* der Rippen.

5) *Lig. colli costae internum* (*s. transversarium internum*), inneres Rippenhalsband. Anheftp.: oberer Rand des *collum costae;* — unterer Rand der Spitze des Querfortsatzes des nächst obern Wirbels.

6) *Lig. colli costae externum*, äusseres Rippenhalsband (fehlt an der 1. Rippe). Anheftp.: hintere Fläche des Rippenhalses; — Wurzel des Querfortsatzes und hinterer äusserer Rand des *processus obliquus* des nächst obern Wirbels.

7) *Lig. lumbo-costale* (*s. tenaculum costae ultimae*). Anheftp.: letzte Rippe; — Querfortsatz des 1. und 2. Lendenwirbels.

b) **Ligg. articulationis sterno-costalis,** Bänder am vordern Ende der Rippen.

8) *Lig. capsulare cartilaginis costae*, Kapselband des Rippenknorpels. Anheftp.: vorderes Ende des Rippenknorpels; — Umfang der *fovea articularis* am Brustbein.

9) *Lig. radiatum*, strahlenförmiges Band. Anheftp.: die äussere und innere (?) Fläche des Rippenknorpels einer Seite; — die äussere und innere Fläche des Brustbeins und des nächst höhern Rippenknorpels der andern Seite.

10) *Ligg. coruscantia* (*s. intercartilaginea, cartilaginum costarum propria*), Zwischenknorpelbänder. Anheftp.: der untere Rand des höhern und der obere des nächst untern Rippenknorpels.

c) **Ligg. sterni,** Bänder des Brustbeins.

11) *Membrana sterni propria* (*anterior* u. *posterior*), eigene Brustbeinhaut; überzieht die vordere und hintere Fläche des Brustbeins.

12) *Ligg. processus xiphoidei*, Bänder des Schwertfortsatzes. Anheftp.: der untere Rand des 7. Rippenknorpels; die vordere Fläche des *processus xiphoideus.*

13) Knorpelscheibe zwischen *corpus* u. *manubrium sterni*, verb. mit dem Gelenkknorpel des *sinus costalis* der 2. Rippe.

III. Ligg. pelvis, Bänder am Becken.

Die Knochen des Beckens sind theils durch Faserknorpelmasse (Symphyse), theils durch straffe, faserige Bänder unbeweglich mit einander verbunden. Ausser diesen Verbindungsbändern gibt es dann noch solche, welche aus Einschnitten Löcher bilden oder Oeffnungen theilweise verschliessen und Muskeln zum Ansatze dienen.

a) **Symphysis ossium pelvis,** Faserknorpelverbindungen zwischen Knochen des Beckens.

1) *Symphysis sacro-coccygea*, Kreuzsteissbeinsymphyse. Das Steissbein ist mit der Spitze des Kreuz-

beins durch eine kleine Faserknorpelscheibe und die *ligg. sacro-coccygea* verbunden, und ebenso vereinigen sich auch die einzelnen Steissbeinstücke unter einander. Auf diese Weise ist dem Steissbeine eine ziemliche Beweglichkeit verliehen, welche besonders beim Gebären von grossem Vortheil ist, insofern der gerade Durchmesser des Beckenausgangs dadurch (um fast 1″) vergrössert werden und die sonst herzförmige Gestalt des Beckenausganges in eine mehr ovale umgewandelt werden kann.

2) *Symphysis sacro-iliaca*, Kreuzhüftbeinsymphyse, gebildet zwischen der *superficies auricularis* der *ossa ilei* und des *os sacrum* und durch die *ligg. ilio-sacra, ilio-lumbalia* und *vaga* verstärkt, bedingt eine feste Einkeilung des Kreuzbeins zwischen den beiden Hüftbeinen, so dass eine Trennung dieser Knochen von einander höchst selten, und nur durch bedeutende Gewalt zu Stande kommt.

3) *Symphysis ossium pubis*, Schambeinsymphyse, zwischen den beiden eiförmigen Flächen des obern Theiles des absteigenden Schambeinastes gebildet und vom *lig. annulare* und *arcuatum* verstärkt, erleidet während der Schwangerschaft eine Auflockerung und Erweichung. Im Innern des Schambeinknorpels findet sich in der Regel eine Höhle und eine Synovialkapsel, so dass ein wahres Schoossgelenk gebildet wird.

b) **Ligg. inter os sacrum et os coccygis,** Bänder zwischen Kreuz- und Steissbein.

4) *Ligg. sacro-coccygea antica*, vordere Kreuzsteissbeinbänder. Anheftp.: vordere Fläche der Spitze des *os sacrum;* — vordere Fläche des *os coccygis.*

5) *Ligg. sacro-coccygea postica longa*, lange hintere Kreuzsteissbeinbänder. Anheftp.: Rand der untern Oeffnung des *canalis sacralis;* — hintere Fläche des *os coccygis.*

6) *Ligg. sacro-coccygea postica brevia*, kurze hintere Kreuzsteissbeinbänder. Anheftp.: *cornua sacralia;* — *cornua coccygea.*

c) **Ligg. inter ossa ilei et vertebram lumbarem quintam,** Bänder zwischen Hüftbein und letztem Lendenwirbel

7) *Lig. ileo-lumbale superius* (*s. pelvis anticum superius*), oberes Hüftlendenband. Anheftp.: hinterer Theil des *labium internum cristae ilei;* — Spitze des *processus transversus* des 5. Lendenwirbels.

8) *Lig. ileo-lumbale inferius* (*s. pelvis anticum inferius*), unteres vorderes Beckenband. Anheftp.: hinterer Theil der innern Fläche des Hüftbeins; — unterer Rand des Querfortsatzes des 5. Lendenwirbels.

d) **Ligg. symphyseos sacro-iliacae,** Bänder zwischen Hüft- und Kreuzbein.

9) *Ligg. vaga postica s. lateralia ossis sacri.* Anheftp.: *tuberositas ossis ilei;* — hintere Fläche des *os sacrum.*

10) *Lig. ileo-sacrum* (*s. sacro-iliacum*) *longum s. pelvis posticum longum*, oberes Hüftkreuzbeinband. Anheftp.: *spina ilei posterior superior;* — *processus transversus spurius quartus* (an der hintern Fläche des *os sacrum*).

11) *Lig. ileo-sacrum* (*s. sacro-iliacum*) *breve s. posticum breve*, kurzes hinteres Beckenband. Anheftp.: *spina ilei posterior superior;* — Querfortsatz des 3. falschen Wirbels (an der hintern Fläche des *os sacrum*).

e) **Ligg. symphyseos ossium pubis,** Bänder zwischen beiden Schambeinen.

12) *Lig. annulare ossium pubis*, Ringband der Schambeinfuge. Anheftp.: Rand der Verbindungsfläche des *os pubis* (*ramus descendens*) der einen Seite; — derselbe Rand der andern Seite.

13) *Lig. arcuatum*, bogenförmiges Band. Anheftp.: der innere Rand des *ramus descendens* beider Schambeine und der untere Rand des Schambeinfugenknorpels.

f) **Ligg. sacro-ischiadica s. incisurae ischiadicae majoris et minoris,** Bänder zwischen Sitz- und Kreuzbein.

14) *Lig. tuberoso-sacrum s. sacro-ischiadicum majus*, Knorrenkreuzband (mit der *falx ligamentosa s. productio falciformis*). Anheftp.: *tuber ischii;* — Rand des 3.—5. Kreuzbeinwirbels, bis zur *spina ilei posterior inferior* hin.

15) *Lig. spinoso-sacrum s. sacro-ischiadicum minus*, Stachelkreuzband. Anheftp.: *spina ischii;* — Rand des 3.—5. Kreuzbeinwirbels.

g) **Lig. foraminis obturatorii,** Ausfüllungsband des Hüftlochs.

16) *Lig. obturatorium s. membrana obturatrix*, Hüftlochmembran (mit *hiatus obturatorius*). Anheftp.: die Ränder des *foramen ovale s. obturatorium.*

C. Ligamenta extremitatis superioris, Bänder am Arme.

An der obern Extremität findet sich der vielen und verschiedenartigen Gelenke wegen eine bedeutende Anzahl von Bändern und diese gehören danach an: der Claviculo-Sternal- und Scapularverbindung, dem Schulterblatte, dem Schulter-, Ellenbogen- (Humero-Radial- und Ulnar-), Vorderarm- und Handgelenke, den Handwurzel-, Mittelhand- und Fingerverbindungen.

I. Ligg. humeri, Bänder an der Schulter.

Sie gehören der Brustbein-Schlüsselbein-, sowie der Schlüsselbein-Schulterblattverbindung und dem Schulterblatte eigenthümlich an. — Das Schlüsselbein verbindet sich durch sein inneres oder Sternalende mit dem Handgriffe des Brustbeins (*articulatio sterno-clavicularis*), so dass ihm Bewegungen nach allen Seiten hin, allerdings in sehr beschränktem Maasse, zustehen; es ist dies deshalb nöthig, weil das Schlüsselbein allen Bewegungen des Schulterblattes, dem es zur Stütze dient, folgen muss. Dieses Arthrodiegelenk besitzt einen Zwischenknorpel und wird durch das *lig. capsulare, rhomboideum* und *interclaviculare* vermittelt. Die Bewegungen im Sterno-Claviculargelenke sind von dreierlei Art: die Clavicula hebt und senkt sich (Bewegung nach oben und unten), sie bewegt sich vor- und rückwärts, und dreht sich auch etwas um ihre Achse. Das Letztere ist der Fall, wenn das Schulterblatt mit seinem untern Winkel sich nach vorn oder hinten dreht. Alle diese Bewegungen

combiniren sich mit einander bei jeder Erhebung des Arms, weil hier das Schulterblatt und Schlüsselbein eine Bewegung nach vorn und oben mitmachen und zugleich eine Rotation erfahren. — Die Gelenkverbindung zwischen dem äussern Ende der Clavicula und dem Acromion des Schulterblattes (*articulatio claviculo-acromialis*), welche mitten auf der Schulterhöhe, gerade über dem Oberarmgelenke, ihre Lage hat, ist eine straffe Amphiarthrose und wird zuvörderst durch das *lig. capsulare* und *claviculo-acromiale* hergestellt, und dann durch die beiden *ligg. coraco-clavicularia* (*trapezoideum* und *conoideum*), in deren Concavität das sehnige Ende des *m. subclavius* liegt, unterstützt. Die Bewegungen des Schulterblattes am Schlüsselbeine sind von nur geringem Umfange, denn es ist im Claviculo-Acromialgelenke blos eine geringe Verschiebung nach oben und unten, nach aussen und innen, und einige Rotation nach vorn und hinten möglich.

a) **Ligg. articulationis claviculo-sternalis,** Bänder am innern Ende des Schlüsselbeins.

1) *Lig. capsulare claviculae internum*, inneres Kapselband des Schlüsselbeins (mit einer *cartilago interarticularis* und 2 Synovialkapseln). Anheftp.: der Rand der *incisura clavicularis manubrii sterni;* — der Umfang der *extremitas sternalis claviculae.*

2) *Lig. interclaviculare*, Zwischenschüsselbeinband. Anheftp.: vordere und hintere Fläche der *extremitas sternalis claviculae* der einen und der andern Seite, und der obere Rand (*incisura semilunaris*) des *manubrium sterni.*

3) *Lig. rhomboideum*, rautenförmiges Band. Anheftp.: oberer Rand des 1. Rippenknorpels; — Rauhheit an der untern Fläche der *extremitas sternalis claviculae.*

b) **Ligg. articulationis acromio-clavicularis,** Schlüsselbein-Schulterblattbänder.

4) *Lig. capsulare claviculae externum*, äusseres Kapselband des Schlüsselbeins. Anheftp.: der Rand der Gelenkfläche am *acromion* und — an der *extremitas acromialis claviculae.*

5) *Lig. claviculo-acromiale*, Schlüsselgrätenband. Anheftp.: obere Fläche des *acromion* und — der *extremitas acromialis claviculae.*

c) **Ligg. coraco-clavicularia,** Bänder zwischen Schlüsselbein und Rabenschnabelfortsatz.

6) *Lig. trapezoideum*, trapeziumförmiges Band. Anheftp.: hinterer oberer Theil (Wurzel) des *processus coracoideus;* — Höcker an der untern Fläche der *extremitas acromialis claviculae.*

7) *Lig. conoideum*, kegelförmiges Band. Anheftp.: innerer Rand der Wurzel des *processus coracoideus;* — hinterer Rand der *extremitas acromialis claviculae.*

d) **Ligg. scapulae propria,** eigene Bänder des Schulterblatts.

8) *Lig. coraco-acromiale* (*s. triangulare s. scapulae proprium anticum*), Hakengrätenband. Anheftp.: äusserer Rand des *processus coracoideus;* — vordere stumpfe Spitze des *acromion.*

9) *Lig. transversum scapulae* (*s. proprium posticum*). Anheftp.: oberer Rand des Schulterblatts (an der *incisura scapulae*); — Wurzel des *processus coracoideus.*

II. Ligg. articulationis humeri, Bänder des Schultergelenks (zwischen Oberarm und Schulterblatt).

Das Schultergelenk, welches vom *caput ossis brachii* und der *cavitas glenoidalis scapulae* gebildet wird, hat wegen der Bestimmung des Armes die freiste Arthrodie des Körpers. Die nach allen Richtungen hin mögliche Bewegung und Drehung des Oberarmknochens um seine Achse ist durch den geringen Umfang der Gelenkfläche, in welcher der grössere Gelenkkopf mehr eine Anlehnung als Aufnahme findet, und durch seine Befestigung mittels eines lockern, weiten Kapselbandes begründet. (Der Oberarmkopf bildet beinahe 2 Drittel einer Kugel von etwa $1\frac{1}{2}''$ Dm. und seine knorplige Gelenkfläche hat eine wenigstens 3mal grössere Ausdehnung als die Gelenkgrube des Schulterblattes.) — Das Kapselband bekommt durch einige, vom *processus coracoideus* gegen die *tubercula* ziehende accessorische Faserbündel und durch mehrere um dieses Gelenk gelagerte Muskeln Unterstützung, so an der innern Seite vom *m. subscapularis*, *coraco-brachialis* und kurzen Kopfe des *biceps;* die äussere Seite schützt der *m. supra-, infraspinatus* und *teres minor;* oben und vorn, wo das *acromion*, der *processus coracoideus* und das *lig. coraco-acromiale* ein Dach bilden, hält der *m. deltoideus* und der lange Kopf des *biceps* den Oberarmkopf an der Grube fest. Nur am untern Theile des Gelenkes befindet sich ausser dem Kapselbande kein anderes Unterstützungsmittel, weshalb hier (zwischen *m. teres minor* und *subscapularis*) für eine Verrenkung die günstigsten Bedingungen gegeben sind. Um das Ausweichen des Kopfes aus der Grube in etwas zu verhindern, ist an den Rand derselben ein sehnig-knorpliger Ring, *lig. glenoideum s. limbus cartilagineus scapulae*, *labium cartilagineum, labrum glenoideum*, befestigt, welcher durch sein Hervorragen die flache Gelenkgrube etwas tiefer macht. Ausserdem bewirkt auch noch der Druck der atmosphärischen Luft auf die, von den benachbarten Muskeln ausgedehnt erhaltene, luftleere Kapsel, dass der Oberarmkopf, unbeschadet der Beweglichkeit, an die Gelenkgrube angedrückt erhalten wird. — Mit der Synovialkapsel des Schultergelenks communicirt sehr häufig die *bursa subscapularis s. coracoidea*, welche zwischen dem *processus coracoideus*, der Sehne des *subscapularis* und dem Gelenke liegt.

1) *Lig. capsulare* (*s. membrana capsularis*) *humeri*, Kapselband des Oberarmknochens (mit der Sehne des *caput longum mscl. bicipitis* im Innern). Anheftp.: Rand der *cavitas glenoidalis scapulae* und *lig. glenoideum;* — Hals des *os brachii.*

2) *Lig. accessorium humeri s. coracoideo-capsulare*, Verstärkungsfasern des Kapselbandes. Anheftp.: äusserer Rand des *processus coracoideus* und *lig. coraco-acromiale;* — Kapselband.

III. Ligg. antibrachii, Bänder am Vorderarm.

Diese Bänder dienen entweder zur Verbindung der Vorderarmknochen mit dem Oberarmbeine (also zur Bildung des Ellenbogengelenkes mit dem Humero-Radial- und Ulnargelenke) oder der Vorderarmknochen unter sich (im obern und untern Radio-Ulnargelenke). — Das **Ellenbogengelenk** ist eigentlich aus einem Ginglymus- und einem Rotationsgelenke zusammengesetzt; ersteres wird zwischen beiden Vorderarmknochen und dem Oberarmbeine, letzteres zwischen Radius und Ulna gebildet. Eine gemeinschaftliche Kapsel kommt beiden Gelenken zu, doch wird das Oberarm-Vorderarmgelenk noch durch die beiden Seitenbänder (*lig. laterale cubiti externum* und *internum*), das Radio-Ulnargelenk durch das Ringband

unterstützt. Man könnte am Ellenbogengelenke drei Abtheilungen annehmen, nämlich: das Humero-Ulnar-, das Humero-Radial- und das Radio-Ulnargelenk. Die das Gelenk umgebenden Weichtheile (Muskeln) sind vorn der *brachialis*, aussen der *supinator brevis*, hinten der *triceps* und nach innen der *anconaeus quartus* mit den Flexoren der Hand. — Das **Humero-Ulnargelenk** wird von der das mittlere Drittel des untern Endes des Oberarmbeins bildenden *trochlea* (des *processus cubitalis*) und von dem obern Ende der Ulna mit der *fossa sigmoidea major* gebildet. Oberhalb der Rolle befindet sich vorn und hinten eine Grube (*fossa supratrochlearis*), von denen die vordere seichtere bei starker Beugung des Armes den *processus coronoideus ulnae*, die hintere tiefere bei starker Streckung das Olecranon aufnimmt. — Das **Humero-Radialgelenk** wird vom Köpfchen des Radius und der *rotula* des *processus cubitalis* des Oberarmbeines gebildet; ersterer bewegt sich mit seiner seichten napfförmigen Vertiefung, wenn die Ulna ihre Beuge- und Streckbewegungen ausführt, an der Rotula vor- und rückwärts. — Das **obere Radio-Ulnargelenk** wird dadurch gebildet, dass die *circumferentia articularis* des Radialköpfchens an die *fossa sigmoidea minor* der Ulna durch das *lig. orbiculare* so angedrückt ist, dass sich hier der Radius um seine Achse drehen kann. Es ist übrigens dieses Rotationsgelenk so eingerichtet, dass bei jedem Grade von Beugung oder Streckung des Armes die Pro- und Supination möglich wird. — Das **untere Radio-Ulnargelenk**, die Verbindung des untern dicken Endes des Radius mit der Ulna, welches mit einer seitlichen Gelenkgrube für das Köpfchen der Ulna versehen ist, geschieht einestheils durch ein weites Kapselband (*lig. sacciforme*), anderntheils durch die *cartilago triangularis*. Die Ulna ist hier der feste Punct, um welchen sich der Radius dreht und bei dieser Rotation die Hand mitnimmt.

a) **Ligg. articulationis cubiti,** Bänder des Ellenbogengelenks (zwischen Ober- und Vorderarm).

1) *Lig. capsulare cubiti*, Kapselband des Ellenbogengelenks. Anheftp.: über den Gruben oberhalb des *processus cubitalis* und den Rändern der Condylen des *os brachii; — olecranon,* Rand der *fossa sigmoidea major, processus coronoideus ulnae* und *lig. annulare radii.*

2) *Lig. laterale cubiti externum s. brachio-radiale*, äusseres Seitenband. Anheftp.: *condylus externus brachii; — lig. annulare radii.*

3) *Lig. laterale cubiti internum s. brachio-cubitale*, inneres Seitenband. Anheftp.: *condylus internus brachii;* — Rauhheit unter dem innern Rande der *fossa sigmoidea major ulnae.*

b) **Ligg. articulationis cubito-radialis,** Bänder zwischen den beiden Vorderarmknochen.

4) *Lig. annulare s. orbiculare radii*, Ringband der Speiche. Anheftp.: vorderer und hinterer Rand der *fossa sigmoidea minor ulnae.* (Es umgibt die *circumferentia articularis capituli radii* und hängt nach oben mit dem *lig. laterale externum* und *capsulare* zusammen.)

5) *Lig. cubiti teres s. chorda transversalis cubiti.* Anheftp.: Rauhheit der *ulna* (unterhalb des *processus coronoideus*); — unterhalb der *tuberositas radii.*

6) *Lig. interosseum cubiti*, Zwischenknochenband des Vorderarms (mit Lücken für die *rami perforantes art. interosseae internae*). Anheftp.: *crista radii;* — *crista ulnae.*

7) *Lig. capsulare sacciforme*, sackförmiges Kapselband. Anheftp.: Rand der *incisura ulnaris radii;* — Umfang des *capitulum ulnae* und *cartilago triangularis intermedia.*

IV. *Ligg. manus*, Bänder an der Hand.

Die Bänder gehören an: dem Antibrachial-Carpalgelenke, den Carpal-Carpalgelenken, Carpal-Metacarpalgelenken, Metacarpal-Metacarpalgelenken und Fingergelenken. — An der Verbindungsstelle zwischen Vorderarm und Hand (Handgelenk im weitern Sinne) befinden sich zwei Gelenke, nämlich das untere Radio-Ulnargelenk und das Antibrachio-Carpalgelenk oder das Handgelenk im engern Sinne. Letzteres ist eine beschränkte Arthrodie und wird oben von den beiden Vorderarmknochen, unten vom *os naviculare, lunatum* (welche sich beide an den Radius anlegen) und vom *os triquetrum* gebildet. Zwischen dem letztern Knochen und dem *capitulum ulnae* befindet sich die *cartilago triangularis.* Ein weites schlaffes Kapselband mit Verstärkungsfasern auf der Volar- und Dorsalfläche, sowie am Radial- und Ulnarrande des Gelenkes vermittelt (nebst den Sehnen der Beuge- und Streckmuskeln) die Verbindung zwischen Vorderarm und Hand. Die Beugung (Volarflexion, Näherung der Hohlhand dem Vorderarme) und Streckbewegung (Dorsalflexion) der Hand in diesem Gelenke ist in einem Bogen von 180° gestattet, die Abduction (Radialflexion, Seitenbewegung nach der Daumenseite) beträgt (wegen des *processus styloideus radii*) nur etwa 45°, die Abduction (Ulnarflexion) wegen der Zusammendrückbarkeit des dreieckigen Zwischenknorpels etwas mehr; eine Drehung findet hier nicht statt (nur mit Hülfe des Radius). — Im **Handwurzel-** oder **Carpal-Carpalgelenke** verbinden sich die beiden Reihen der Handwurzelknochen mit einander; es ist hier nicht nur Beugung und besonders Streckung, sondern selbst ein geringer Grad von Achsendrehung möglich. Die Bänder, welche diese Verbindung bewerkstelligen, sind: ein Kapselband mit Verstärkungsbändern an der Volar-, Dorsal-, Radial- und Ulnarfläche. — Die **Handwurzel-Mittelhand-** oder **Carpal-Metacarpalgelenke** befinden sich zwischen der 2. Reihe der Carpusknochen und den obern Enden (Basen) der Mittelhandknochen. Die Verbindung zwischen diesen Knochen (mit Ausnahme der Arthrodie zwischen *os multangulum majus* und 1. Mittelhandknochen) ist eine sehr feste Amphiarthrose und gestattet nur eine ganz geringe Beugung und Streckung.— **Zwischenmittelhandgelenke.** Die Mittelhandknochen sind sowohl an ihren obern Enden (Basen), wie an den untern (Köpfchen), unter einander so verbunden (durch die *ligg. baseos* und *capitulorum ossium metacarpi*), dass nur eine sehr geringe Verschiebung (bei Wölbung und Abflachung der Hand der Breite nach) möglich ist. — **Fingergelenke.** Die 1. Phalanx der Finger ist mit den Köpfchen der Mittelhandknochen durch Arthrodie verbunden (mit Ausnahme des Daumens, welcher hier ein Ginglymusgelenk hat), während sich die einzelnen Phalangen unter einander durch Ginglymus (mittels der *ligg. capsularia* und *lateralia*) vereinigen.

a) **Ligg. articulationis carpi,** Bänder des Handgelenks (zwischen Hand und Vorderarm).

1) *Lig. capsulare carpi et antibrachii*, Kapselband des Handgelenks (mit der *cartilago triangularis intermedia*). — Anheftp.: Umfang der Gelenkgrube des untern Endes des Vorderarms und der *cartilago triangularis;* — Dorsal- und Volarfläche des *os naviculare, lunatum* und *triquetrum.*

2) *Ligg. accessoria fibrosa articulationis carpi*, Hülfsbänder des Handgelenks.

α) *Lig. fibrosum dorsale s. rhomboideum*, Rückenhülfsband. Anheftp.: äusserer Rand der *cavitas glenoidalis radii;* — Rückenfläche des *os triquetrum.*

β) *Lig. fibrosum volare s. obliquum et rectum* (*Weitbrechtii*), Hohlhandhülfsband. Anheftp.: unteres Ende des *radius* und *processus styloideus ulnae;* — Volarfläche der obersten Reihe der Carpusknochen.

γ) *Lig. laterale radiale*, Speichenhülfsband. Anheftp.: *processus styloideus radii;* — Radialfläche des *os naviculare.*

δ) *Lig. laterale ulnare*, Ellenbogenhülfsband. Anheftp.: *processus styloideus ulnae;* — Ulnarfläche des *os triquetrum.*

b) **Ligg. binorum ordinum ossium carpi,** Bänder zur Vereinigung der beiden Reihen der Carpusknochen.

3) *Lig. capsulare commune binorum ordinum ossium carpi.* Anheftp.: die erste Reihe der Carpusknochen (*os naviculare, lunatum* und *triquetrum*) mit Ausnahme des *os pisiforme*; — die 2. Reihe der Carpusknochen (*os multangulum majus* und *minus, capitatum* und *hamatum*). — Es wird verstärkt durch

4) *Lig. accessoria fibrosa*, Hülfsbänder, als:

α) *Lig. fibrosum carpi volare.* Anheftp.: *os naviculare* und *triquetrum; — os capitatum* und *multangulum majus.*

β) *Lig. fibrosum carpi dorsale.* Anheftp.: *os naviculare, lunatum* und *triquetrum;* — oberer Rand aller Carpusknochen der 2. Reihe.

γ) *Lig. radiale carpi s. laterale externum.* Anheftp.: äussere Fläche des *os naviculare;* — äussere Fläche des *os multangulum majus.*

δ) *Lig. ulnare carpi s. laterale internum.* Anheftp.: innere Fläche des *os triquetrum; — os hamatum.*

c) **Ligg. ossium carpi propria s. interossea,** Bänder zwischen den einzelnen Handwurzelknochen.

5) *Ligg. volaria ossium carpi propria*, eigenthümliche Hohlhandbänder der Carpusknochen.

α) *Lig. capsulare ossis pisiformis.* — β) *Lig. volare ossis pisiformis et hamati.* — γ) *Lig. volare ossis navicularis et capitati.* — δ) *Lig. volare ossis multanguli minoris et capitati.* — ε) *Lig. volare ossis lunati et triquetri.* — ζ) *Lig. volare ossis triquetri et capitati.* — η) *Lig. volare ossis capitati et hamati.* — ϑ) *Lig. volare triangulare ossis multanguli majoris et capitati.*

6) *Ligg. dorsalia ossium carpi propria*, eigene Rückenbänder der Carpusknochen.

α) *Membrana communis carpi dorsalis.* — β) *Lig. dorsale ossis multanguli majoris et minoris.* — γ) *Lig. dorsale ossis multanguli minoris et capitati.* — δ) *Lig. dorsale ossis capitati et hamati.*

d) **Ligg. ossium carpi et metacarpi,** Bänder zwischen Handwurzel- und Mittelhandknochen.

7) *Lig. capsulare ossium carpi et metacarpi.* Anheftp.: Rand der *superficies digitalis* des *os multangulum minus, capitatum* und *hamatum;* — Basis des 2.—5. *os metacarpi.*

8) *Ligg. communia dorsalia ossium carpi et metacarpi* (*s. carpeu metacarpi dorsalia*).

α) *Lig. dorsale ossis multanguli majoris et metacarpi indicis.* — β) *Lig. dorsale ossis multanguli minoris et II. metacarpi.* — γ) *Lig. dorsale ossis multanguli minoris et III. metacarpi.* — δ) *Lig. dorsale ossis capitati et IV. metacarpi.* — ε) *Lig. dorsale ossis hamati et IV. metacarpi.* — ζ) *Lig. dorsale ossis hamati et V. metacarpi.*

9) *Ligg. communia volaria ossium carpi et metacarpi* (*s. carpea metacarpi volaria*).

α) *Lig. volare sublime ossis multanguli majoris et II. metacarpi.* — β) *Lig. volare profundum ossis multanguli minoris et II. metacarpi.* — γ) *Lig. volare sublime majus ossis navicularis et III. metacarpi.* — δ) *Lig. volare sublime minus ossis multanguli majoris et minoris et III. metacarpi.* — ε) *Lig. volare profundum ossis multanguli majoris et III. metacarpi.* — ζ) *Lig. volare ossis hamati et III. metacarpi.* — η) *Lacertus reflexus lig. volaris recti ossis pisiformis.*

10) *Lig. capsulare ossis metacarpi pollicis.* Anheftp.: Umfang der *superficies digitalis* des *os multangulum majus;* — Rand der *basis ossis I. metacarpi.* Verstärkt durch:

α) *Lig. accessorium ossis metacarpi pollicis dorsale;* — β) *volare;* — γ) *radiale;* und — δ) *ulnare.*

e) **Ligg. metacarpi propria,** eigene Mittelhandknochen-Bänder.

11) *Ligg. capsularia ossium metacarpi.* Anheftp.: Umfang der seitlichen, einander zugekehrten Gelenkflächen an der Basis der Mittelhandknochen.

12) *Ligg. baseos metacarpi volaria, dorsalia* und *lateralia* (fehlen zwischen dem 1. und 2. Mittelhandknochen). Anheftp.: obere Enden zweier neben einander liegender Mittelhandknochen.

13) *Ligg. capitulorum ossium metacarpi* (nur *volaria* und nicht zwischen dem 1. und 2. Mittelhandknochen). Anheftp.: äussere Seite der Volarfläche des *capitulum* des einen Metacarpusknochen; — innere Seite des folgenden.

f) **Ligg. phalangum digitorum,** Bänder an den Fingergelenken.

14) *Ligg. capsularia digitorum.* Anheftp.: Umfang des *capitulum;* — Rand der Basis des folgenden Gliedes.

15) *Ligg. lateralia s. accessoria phalangum* (*radialia* und *ulnaria*). Anheftp.: *sinus; — tubercula* der Phalangen.

D. Ligamenta extremitatis inferioris, Bänder am Beine.

An der untern Extremität finden sich ebenso zahlreiche Bänder wie an der obern, ja sie gleichen sich an beiden Extremitäten, sowie auch die Gelenke derselben, in vielen Puncten. Man trifft hier das Hüft-, Knie- und Fussgelenk, sowie die Fusswurzel-, Mittelfuss- und Zehengelenke.

I. Ligg. articulationis coxae, Bänder des Hüftgelenkes (zwischen Oberschenkel und Pfanne).

Das Hüftgelenk, welches ebensowohl dem Oberschenkel Beweglichkeit gegen den Rumpf, als auch diesem bei Fixirung des Schenkels Bewegung gegen den Schenkel gestattet, ist ein Nussgelenk (*enarthrosis*) und wird von der, durch das *labrum cartilagineum* vertieften Pfanne und vom Oberschenkelkopfe gebildet. Letzterer wird durch das *lig. capsulare* (verstärkt durch accessorische Faserbündel und die *zona orbicularis*) und das *lig. teres*, sowie durch die benachbarten Muskeln und den atmosphärischen Luftdruck im Acetabulum festgehalten. Die Synovialkapsel des Hüftgelenkes communicirt bisweilen mit der *bursa iliaca*, welche da unter dem *m. iliacus internus* und *psoas* liegt, wo diese Muskeln über den horizontalen Ast des Schambeins zum *trochanter minor* treten.

1) *Lig. capsulare femoris*, Kapselband des Hüftgelenks. Anheftp.: *labrum cartilagineum* und *supercilium acetabuli; — collum femoris.* Es wird verstärkt durch die

α) *Zona orbicularis*, Ringband des Schenkelhalses. Anheftp.: *spina ilei anterior inferior* und geht um den Schenkelhals herum wieder zu derselben *spina ilei.*

β) *Ligg. accessoria: lig. ilio-femorale; lig. pubo-femorale; lig. ischio-capsulare.*

2) *Lig. teres s. rotundum femoris*, rundes Schenkelband (im *lig. capsulare*). Anheftp.: die *fovea acetabuli*; — *fossa pro lig. terete* auf dem *caput femoris*.

II. Ligg. cruris, Bänder am Unterschenkel.

Zu diesen Bändern gehören die, welche die Verbindung der Tibia mit dem Oberschenkel und der Kniescheibe (das Kniegelenk), sowie zwischen den Unterschenkelknochen (das obere und untere Tibiofibulargelenk) bewerkstelligen. — Das Kniegelenk, von den Condylen des Oberschenkels und der Tibia, sowie von der Kniescheibe gebildet, wird durch ein Kapselband (mit dem *lig. poplitaeum*), die *ligg. cruciata* und *lateralia* vermittelt und enthält zwei Zwischengelenkknorpel (*cartilagines semilunares s. falcatae*). Es ist dieses Gelenk vorwaltend ein Ginglymusgelenk, erlaubt aber auch, doch nur bei gebogenem Knie, eine Rotation, wobei das Schienbein um seine Achse gedreht werden kann. Man muss übrigens am Kniegelenke die Articulation zwischen Schenkelknochen und Tibia, sowie die zwischen Schenkelknochen und Patella trennen. Denn der Mechanismus dieser beiden Articulationen ist sehr verschieden, obgleich beide sich zusammen bewegen und von demselben Kapselbande umschlossen werden. Die Bewegung der Patella besteht nämlich blos in einem einfachen Auf- und Abgleiten, während die Tibia bei der Beugung, Streckung und Rotation ihre Lage beträchtlich verändert.

a) **Ligg. articulationis genu**, Bänder am Kniegelenke.

1) *Lig. capsulare genu*, Kapselband des Kniegelenks (mit den *ligg. cruciata* im Innern, und den 2 *cartilagines semilunares s. falcatae s. lunatae*, welche vorn durch das *lig. transversale commune cartilaginum semilunarium* vereinigt sind). Anheftp.: Umfang der überknorpelten Gelenkflächen der *condyli ossis femoris* (vorn etwas höher); — Ränder und innere Fläche der Kniescheibe und äusserer convexer Rand der Zwischenknorpel; — Umfang der Gelenkfläche der *tibia*. Es wird verstärkt durch:

α) *Lig. poplitaeum s. posticum genu*, Kniekehlenband. Anheftp.: *condylus externus femoris*; — *condylus internus tibiae* und innerer Rand der Tibia.

Die Synovialkapsel im *lig. capsulare* bildet 2 Einstülpungen, *lig. alare externum* (*s. minus*) und *alare internum* (*s. majus*), welche beide in das *lig. mucosum* zusammenfliessen, das sich im hintern Theile der *fossa intercondyloidea* anheftet.

2) *Lig. laterale genu internum*, inneres Seitenband. Anheftp.: Rauhheit des *condylus internus femoris*; — *condylus internus tibiae*.

3) *Lig. laterale genu externum longum*, langes äusseres Seitenband. Anheftp.: Rauhheit des *condylus externus femoris*; — äussere rauhe Fläche des *capitulum fibulae*.

4) *Lig. laterale genu externum breve*, kurzes äusseres Seitenband. Anheftp.: unterer hinterer Theil der äussern Fläche des *condylus externus femoris*; — obere und hintere rauhe Stelle des *capitulum fibulae*.

5) *Lig. cruciatum genu anticum*, vorderes Kreuzband. Anheftp.: Grube vor der *eminentia intercondyloidea tibiae*; — innere Fläche des *condylus externus femoris*.

6) *Lig. cruciatum genu posticum*, hinteres Kreuzband. Anheftp.: Grube hinter der *eminentia intercondyloidea tibiae*, dicht am hintern Rande der *tibia*; — die gegen die *fossa intercondyloidea* gewendete Fläche des *condylus internus femoris*.

7) *Lig. patellae*, Kniescheibenband (Fortsetzung des *tendo communis extensorius*). Anheftp.: unterer Rand der *patella*; — *tuberositas tibiae*.

b) **Ligg. tibio-fibularia**, Bänder zwischen Schien- und Wadenbein.

8) *Lig. capsulare capituli fibulae*, Kapselband des Wadenbeinköpfchens. Anheftp.: Umfang des *capitulum fibulae*; — Rand der *superficies glenoidalis lateralis s. peronaea* (*condyli externi*) *tibiae*.

9) *Lig. interosseum* (*s. membrana interossea*) *cruris*, Zwischenknochenband des Unterschenkels (mit Lücken für *art.* und *ven. tibialis antica* und *peronaea perforans*). Anheftp.: äusserer Rand der *tibia*; — innerer Rand der *fibula*.

10) *Lig. tibio-fibulare anticum superius* (*s. malleoli externi anticum superius*). Anheftp.: Höcker an der vordern Seite der *incisura peronaea tibiae*; — vorderer abgerundeter Winkel des äussern Knöchels der *fibula*.

11) *Lig. tibio-fibulare anticum inferius*. Anheftp.: vorderer unterer Rand der *incisura peronaea tibiae*; — vorderer Höcker des äussern Knöchels.

12) *Lig. tibio-fibulare* (*s. malleoli externi*) *posticum superius*. Anheftp.: hinterer Höcker der *incisura peronaea tibiae*; — hinterer Höcker des *malleolus externus*.

13) *Lig. tibio-fibulare posticum inferius*. Anheftp.: unterer Theil des hintern Randes der *incisura peronaea*; — dicht unter dem hintern Höcker des äussern Knöchels.

III. Ligg. pedis, Bänder am Fuße.

Am Fusse sind die Bänder zur Bildung des Fussgelenkes, der Fusswurzel- und Tarso-Metatarsalgelenke, der Mittelfuss- und Zehengelenke bestimmt. — Die Bewegung des Fusses ist, fast auf ähnliche Weise wie die des Kopfes auf dem Atlas und Epistropheus, auf 2 Gelenke vertheilt, nämlich auf das Unterschenkel-Sprungbeingelenk und auf das Fersen-Sprungbeingelenk. Das Sprungbein bildet beide Gelenke, das eine oben mit dem Unterschenkel, das andere unten mit dem Fusse; der Unterschenkel bewegt sich daher in dem einen Falle auf dem Sprungbeine, während dieses am übrigen Fusse festgehalten wird und mit ihm ein einziges Ganze ausmacht; im andern Falle wird das Sprungbein am Unterschenkel festgehalten, macht mit diesem ein Ganzes aus und bewegt sich gemeinschaftlich mit ihm auf dem übrigen Fusse. Der erste Fall findet statt, wenn sich der Fuss gegen den Unterschenkel streckt oder beugt; der zweite, wenn der Fuss adducirt oder abducirt wird. Ausser diesen beiden Bewegungen ist im Fussgelenke noch eine dritte möglich, die horizontale Drehung des Fusses (Rotation); diese Bewegung kommt keinem der Gelenke ausschliesslich, sondern beiden gemeinschaftlich zu. — Das Unterschenkel-Sprungbeingelenk ist zwischen den untern Enden beider Unterschenkelknochen (die sich durch die *ligg. tibio-fibularia* sehr fest mit einander verbinden) und dem Astragalus gebildet und wird von einem Kapselbande und mehrern starken Seitenbändern vermittelt. Die Bewegung in diesem Gelenke ist, der Bildung der Knochen wegen, fast nur in der Richtung von vorn nach hinten (Beugung und Streckung) und auch nur in beschränktem Grade möglich, während die Ab- und Adduction, welche in dem Gelenke zwischen Astragalus und Calcaneus vor sich geht, hier ganz unmöglich ist. — Das Fersen-Sprungbeingelenk, zwischen dem Astragalus und Calcaneus, erlaubt dem Fusse die Ab- und Adduction, sowie eine Drehung desselben um seine horizontale Achse. — Die übrigen Tarso-Tarsalgelenke sind straffe Amphiarthrosen und von vielen starken Bändern umgeben. — Die Metatarsusknochen vereinigen sich mit den Fuss-

wurzelknochen (*ossa cuneiformia* und *os cuboideum*) durch Amphiarthrose und diese (Tarso-Metatarsal-) Gelenke liegen, da der eine Mittelfussknochen weiter nach hinten reicht als der andere, nicht in einer geraden Linie neben einander, sondern winkelig, fast im Zickzack; vorzüglich springt das 2. Gelenk sehr weit zurück. Uebrigens ist am Fusse der 1. Mittelfussknochen (*os cuneiforme primum*) nicht wie der 1. Metacarpusknochen mit seinem Carpusknochen durch Arthrodie, sondern ebenfalls durch Amphiarthrose vereinigt. — Die Mittelfuss- und Zehengelenke verhalten sich ziemlich eben so wie die entsprechenden Gelenke an der Hand.

a) **Ligg. articulationis pedis s. tali,** Bänder am Fussgelenke.

1) *Lig. capsulare articuli pedis s. tali*, Kapselband des Fussgelenks. Anheftp.: Umfang der Gelenkgrube am untern Ende des Unterschenkels; — Rand der obern Gelenkfläche am Körper des *astragalus*.

2) *Lig. deltoideum s. laterale internum*, dreieckiges inneres Seitenband. Anheftp.: unterer Rand des *malleolus internus;* — innere Fläche des *astragalus*, *calcaneus* und *os naviculare*.

3) *Lig. laterale internum anterius*, vorderes inneres Seitenband. Anheftp.: vorderer Rand der untern Fläche der *tibia;* — rauhe Grube des *astragalus* und Dorsalfläche des *os naviculare*.

4) *Lig. laterale externum anterius* (*s. fibulare tali anticum*), vorderes äusseres Seitenband. Anheftp.: vorderer Rand des äussern Knöchels; — äussere Fläche des *collum astragali*.

5) *Lig. laterale externum posticum* (*s. fibulare tali*) *superficiale*. Anheftp.: Grube am hintern Rande des äussern Knöchels; — Höcker an der hintern Fläche des *corpus astragali*.

6) *Lig. laterale externum posticum profundum*. Anheftp.: innere Fläche des äussern Knöchels; — hintere Fläche des *astragalus*.

7) *Lig. laterale externum medium* (*s. fibulare calcanei s. perpendiculare*). Anheftp.: Mitte des untern Randes des *malleolus externus;* — äussere Fläche des *calcaneus*.

b) **Ligg. ossium tarsi propria,** eigene Bänder zwischen den Fusswurzelknochen.

8) *Ligg. capsularia tarsi propria*, eigene Kapselbänder der Fusswurzelknochen. Anheftp.: die Ränder einander berührender Gelenkflächen. Es sind:

α) Lig. capsulare astragalo-calcaneum. — β) Lig. capsulare astragalo-naviculare. — γ) Lig. capsulare calcaneo-cuboideum. — δ) Lig. capsulare inter os naviculare et ossa cuneiformia. — ε) Lig. capsulare commune s. astragalo-calcaneo-cuboideum.

9) *Ligg. auxiliaria tarsi propria*, eigene Bänder der Tarsusknochen.

a) Ligg. tarsi propria dorsalia: α) apparatus ligamentosus tarsi; — β) lig. dorsale astragalo-naviculare; — γ) lig. dorsale calcaneo-naviculare; — δ) lig. dorsale calcaneo-cuboideum; — ε) lig. dorsale cuboideo-naviculare; — ζ) lig. dorsale inter os naviculare et os I. cuneiforme, et η) os II. cuneiforme et ϑ) os III. cuneiforme; — ι) ligg. III. inter os cuboideum et III ossa cuneiformia.

b) Ligg. tarsi propria plantaria: α) lig. plantare calcaneo-cuboideum longum (s. infimum); β) medium (s. obliquum) et γ) summum (s. rhomboideum); — δ) lig. plantare calcaneo-naviculare cartilagineum (s. trochlea cartilaginea tarsi), ε) planum et ζ) teres; — η) lig. plantare cuboideo-naviculare transversale; — ϑ) lig. plantare inter os naviculare et os I. cuneiforme; — ι) lig. plantare inter os cuboideum et os III. cuneiforme.

c) Ligg. tarsi propria lateralia: α) lig. latum ossis III. cuneiformis et cuboidei; — β) massa cartilaginosa cuboideo-navicularis; — γ) ligg. lateralia ossium cuneiformium.

c) **Ligg. ossium tarsi et metatarsi,** Bänder zwischen Fusswurzel- und Mittelfussknochen.

10) *Ligg. capsularia inter tarsum et metatarsum:*

α) Lig. capsulare inter os I. cuneiforme et os metatarsi hallucis. — β) Lig. capsulare inter os III. cuneiforme et os II. et III. metatarsi. — γ) Lig. capsulare inter os cuboideum et os IV. et V. metatarsi.

11) *Ligg. auxiliaria inter ossa tarsi et metatarsi.*

α) Ligg. dorsalia tarsi et metatarsi. Anheftp.: Rückenfläche der 3 *ossa cuneiformia* und des *os cuboideum;* — Rückenfläche der Basis der entsprechenden Mittelfussknochen.

β) Ligg. plantaria tarsi et metatarsi. Anheftp.: Volarfläche der Metatarsus- und entsprechenden Tarsusknochen.

γ) Ligg. lateralia s. interossea tarsi et metatarsi. Anheftp.: die seitlichen Flächen der Mittelfuss- und anstossenden Fusswurzelknochen.

d) **Ligg. metatarsi propria,** eigene Bänder der Mittelfussknochen.

12) *Ligg. baseos metatarsi*, Bänder zwischen den hintern Enden der Mittelfussknochen (fehlen zwischen 1. und 2. Metatarsusknochen). Es sind 3 Stück, nämlich:

α) dorsalia; — β) plantaria; — γ) lateralia.

13) *Ligg. capitulorum ossium metatarsi*, Bänder zwischen den vordern Enden der Mittelfussknochen (nur *plantaria*). Es giebt 4 Stück.

e) **Ligg. phalangum digitorum pedis,** Bänder der Zehenglieder.

14) *Ligg. capsularia*, Kapselbänder. Anheftp.: Umfang des Köpfchens und der anstossenden Basis eines Gliedes.

α) Ligg. capsularia ossium sesamoideorum, zwischen Sesambeinchen und dem 1. Gelenke der grossen Zehe.

β) Lig. subcartilagineum ossium sesamoideorum, zwischen beiden Sesambeinchen.

15) *Ligg. lateralia*, Seitenbänder. Anheftp.: *sinus;* — *tubercula lateralia* der Phalangen.

Myologia, Muskellehre.

Die Muskeln, *musculi*, die activen Bewegungsorgane des Körpers, sind Organe von verschiedener Gestalt und faseriger Structur, deren weiche, feuchte und röthliche Substanz, Fleisch, *caro*, genannt wird und die Eigenschaft besitzt, sich während des Lebens auf gewisse Reize (und kurz nach dem Tode durch Galvanismus) zusammenzuziehen, eine Eigenschaft, welche man jetzt Contractilität, früher Irritabilität genannt hat. Das Fleisch besteht nun zum allergrössten Theile aus dem faserigen, röthlichen und contractilen Muskelgewebe, und sodann noch aus Bindegewebe, Sehnenfasern, Fett, vielen Gefässen und Nerven. Die mit blossem Auge wahrnehmbaren Elemente des Muskelgewebes zeigen sich als parallel neben einander liegende Fasern, d. s. die Muskelfasern, *fibrae musculares* (Muskelprimitivbündel). — Die **chemischen Bestandtheile** des Muskelgewebes gehören theils der eigentlichen Muskelsubstanz, theils den accessorischen Geweben derselben (Bindegewebe, Fett, Gefässen und Nerven) an. Den Hauptbestandtheil der Muskelmasse (des Muskelplasma) bildet eine Reihe von Eiweisskörpern (Muskeleiweissstoffe, Producte der progressiven Stoffmetamorphose), welche theils in flüssiger, theils in fester Form auftreten; es sind: das Syntonin (Liebig'sche Fleischfibrin), das Myosin (Kühne's, dessen freiwillige Gerinnung nach dem Tode die Todtenstarre bedingt), lösliches Albumin (Serumeiweiss), Kali albuminat (Caseïn) und ein peptonartiger Eiweisskörper (Pepsin, ein eiweissverdauendes Ferment). Neben diesen Eiweisskörpern findet sich auch noch rother Farbestoff (Hämoglobin) vor. Als Zersetzungsproducte, als Producte der regressiven Stoffmetamorphose im Muskel (Ermüdungsstoffe) sind anzusehen: Kreatin, Kreatinin, Inosinsäure, Ameisen-, Essig-, Butter- und Milchsäure. Den accessorischen Geweben gehören an: Fette (auch phosphorhaltige der Nerven), Collagen (leimgebende Substanz des Bindegewebes), Elastin und Keratin. Unter den Mineralbestandtheilen herrschen das Chlorkalium und die phosphorsauren Alkalien wie Erden vor, gegenüber dem Chlornatrium und den schwefelsauren Alkalien. — Die **Muskelfaser** findet sich ihrem äussern Ansehen nach unter zweierlei Form: entweder gleichartig als glatte, oder deutlich gestreift, als gestreifte. Erstere Fasern kommen den Muskeln zu, welche dem Willenseinflusse entzogen sind (den Eingeweidemuskeln) und heissen deshalb auch unwillkürliche oder vegetative; letztere sind, mit Ausnahme der Herzmuskeln, dem Willen unterthan und werden deshalb auch willkürliche oder animale genannt. — Die Elemente des **glatten** Muskelgewebes sind rundliche oder abgeplattete, spindelförmige, verschieden lange Fasern (muskulöse oder contractile Faserzellen), welche aus einfachen, in die Länge wachsenden Zellen hervorgegangen sind. Was den Bau der Faserzellen betrifft, so erscheinen sie membranartig abgegrenzt, allein Inhalt und Hülle sind gewöhnlich nicht von einander zu unterscheiden. Charakteristisch für diese Zellen ist ihr Kern (ein dunkelconturirtes, cylindrisches, an den Enden abgerundetes, oft leichtgeschlängeltes Stäbchen). — Das Element des **willkürlichen** Muskelgewebes ist die **quergestreifte** Muskelfaser (Muskelprimitivbündel, Muskelprimitivschlauch), welche (nach *Kölliker*) aus einer Hülle (Sarcolemma), aus den zusammenziehungsfähigen (aus Muskelsäulchen und einem Querbindemittel zusammengesetzten) Fibrillen, und aus einer Zwischensubstanz mit den sogen. interstitiellen Körnchen und Zellenkernen besteht. Es ist übrigens nicht unwahrscheinlich, dass jede Muskelfaser einen Schlauch darstellt, welcher mit einem zähflüssigen Muskelplasma erfüllt ist, der durch sein Gerinnen in der Länge und Quere die Streifung, sowie die scheinbare Bildung von Fibrillen und Scheibchen veranlasst. Daher vielleicht die Fibrillen- und Scheibentheorie. — Die willkürlichen Muskelfasern sind durch Bindegewebe zu secundären Bündeln vereinigt und dann von einer Bindegewebshülle (*perimysium internum*) umgeben; diese Bündel werden schliesslich durch eine festere elastische Muskelscheide (*vagina muscularis s. perimysium externum*) zum Muskel verbunden.

Structur der quergestreiften Muskeln. Die gröberen Elemente dieses Muskelgewebes sind lange, cylindrische, nur an sehr wenig Stellen (Herz) verzweigte Fäden mit Quer- und Längsstreifung (die Muskelfasern, Primitivbündel) von verschiedener Dicke (0,005—0,03'''), welche aus einer wasserhellen, sehr elastischen, homogenen Hülle (Myo- oder Sarcolemma, Primitivscheide), an deren Innenfläche kernkörperchenhaltige Kerne anlagern, und aus einem contractilen, quer- und längsgestreiften Inhalte (Fleischmasse) bestehen. Ueber diesen Inhalt existiren zweierlei Ansichten. Einige lassen denselben aus den parallel (gegen 2000) nebeneinander liegenden (so die Längsstreifung erzeugenden), durch ein homogenes (nach *Kölliker* aus kleinen, runden, blassen, interstitiellen Körnern, die bisweilen Fett- oder Pigmentkörner enthalten, zusammengesetztes), vollkommen durchsichtiges Bindemittel miteinander vereinigten und ein zierliches quergebändertes Ansehen zeigenden Muskelfibrillen oder Muskelprimitivfasern (von 0,0005''' Dicke im Mittel) bestehen, welche in regelmässigen Intervallen varicös angeschwollen zu sein scheinen (dunklere und hellere kleine Abschnitte zeigen) und so die Querstreifung veranlassen. Nach Andern besteht die Fleischmasse aus einem Aggregat kleiner Partikelchen (primitive Fleischtheilchen), welche in der Querrichtung verbunden und zusammenhängend das Bild eines Scheibchens oder einer dünnen Platte gewähren, und in der Längsrichtung aneinander gereiht, dasjenige der Fibrille. Beide, Fibrille wie Scheibe, sollen jedoch nicht wirklich existiren, sondern nur durch Zerspaltung der Fleischmasse entstehen, ein Kunsterzeugniss sein. — Nach *Kölliker* sind die Fibrillen in ihrer ganzen Länge aus einer und derselben, chemisch wie physiologisch gleichen Substanz gebildet, an welcher jedoch im Zusammenhange mit den Zusammenziehungen dichtere (die dunklen Abschnitte) und weniger dichte Stellen sich ausbilden. In Folge der geringern Dichtigkeit der hellen Abschnitte brechen hier die Fibrillen und Fasern leichter. — Was die Länge der

Muskelfasern betrifft, so sind dieselben nur in sehr kleinen Muskeln so lang wie diese selbst; in grössern Muskeln sind sie viel kürzer als diese und vereinigen sich mit einander in der Weise, dass sie sich einfach neben und hinter einander legen, wobei die Enden immer zwischen andere Fasern eingeschoben sind und so rundlich-eckige (secundäre) Bündel von der Länge des ganzen Muskels entstehen. Diese secundären, von einer zarten mattweissen Bindegewebshülle (mit feinen elastischen Fasern und Fettzellen) umgebenen Bündel vereinigen sich dann zu tertiären Bündeln, welche nun eine stärkere Hülle besitzen und sich schliesslich in grösserer oder geringerer Anzahl zu den einzelnen grössern Muskelportionen und Muskeln verbinden. Das diese Bündel verbindende (innere) Perimysium bildet sonach ein zusammenhängendes Fächerwerk, welches nach aussen mit der Vagina (äusseres Perimysium) des Muskels im Zusammenhange steht und die Gefässe und Nerven des Muskels trägt.

Die Blutgefässe des Muskelgewebes, die sehr zahlreich vorhanden sind und deren Hauptzweige entweder schief oder quer in den Muskel eintreten und sich hier baumförmig unter spitzen oder stumpfen Winkeln theilen, verlaufen im Perimysium zwischen den secundären und tertiären Bündeln in der Richtung der Muskelfasern und bilden endlich ein Capillarnetz mit rechteckigen, langgestreckten, die Fäden umspinnenden Maschen. Die Capillaren des Muskelgewebes gehören zu den feinsten des menschlichen Körpers. Der Verlauf der Venen innerhalb der Muskeln ist ganz jener der Arterien analog; an Lymphgefässen sind die Muskeln im Allgemeinen sehr arm und sie scheinen nur im Perimysium der grössern Muskelabtheilungen zu verlaufen. — Die Nerven, deren Anzahl nicht nur in verschiedenen Muskeln, sondern auch in den verschiedenen Partieen desselben Muskels verschieden ist, kommen nur an einigen wenigen beschränkten Stellen mit den Muskelfasern in Berührung und verbinden sich durchaus nicht in der Gesammtlänge derselben mit ihnen. Die feineren Endäste der Nerven bilden Anastomosen, sogenannte Endplexus, mit bald engeren, bald weiteren Maschen, aus denen Nervenprimitivfasern hervorgehen, die nach Einigen sich in Endschlingen vereinigen, nach Andern dagegen frei endigen sollen. In dem unwillkürlichen Muskelgewebe sind Theilungen der Nervenprimitivfasern beobachtet worden. — In den verschiedenen Thiergattungen ist die Endigungsweise der Muskelnerven eine verschiedene. Constant tritt jedoch die Nervenfaser, die aus einer Theilung einer Primitivfaser in einen sogen. Endbusch hervorgegangen ist, durch das Sarcolemma hindurch und endet innerhalb des Muskelschlauches in einer zwischen Scheide und Inhalte gelegenen granulirten einfach lichtbrechenden Substanz, welche mit ihren Kernen auf dem contractilen Inhalte entweder eine hügelförmige rundliche Erhebung, den Nervenhügel, oder eine kuchenartige Nervenendplatte, oder lang ausgezogene schmale Stränge bildet, oder gelappte Ränder mit kolbigen Endigungen zeigt. Von diesen Endungen aus findet der Erregungsvorgang des Muskels statt, sie sind die Uebertragungsmechanismen der Kraft, welche durch die Nerven von den zugehörigen Ganglienzellen aus erregt wird.

Verbindungstheile und Hülfsorgane der Muskeln. Die Muskeln verbinden sich mit den beweglichen Gebilden (Knochen, Knorpeln, Gelenkkapseln, Haut) entweder direct, oder durch Vermittelung von fibrösen Organen (Sehnen, Sehnenhäuten, Muskelbinden und Bändern). Bei der directen Verbindung enden die Muskelfasern stumpfzugespitzt an der Knochen- oder Knorpelhaut, ohne in deren Fasern sich fortzusetzen; gehen sie in die Haut über, dann strahlen sie mit divergirenden Bündeln in dieselbe aus. — Die Sehnen oder Flechsen, *tendines*, welche aus sehr verdichtetem Bindegewebe mit einigen elastischen Fasern bestehen, kommen als strangförmige (die eigentlichen Sehnen) und als hautartige (Aponeurosen) vor und haben eine glänzende weisse, bläuliche oder gelbliche Farbe. Sie besitzen nur spärliche Blutgefässe, keine Lymphgefässe und keine Nerven. Die Verbindung der Sehnen mit dem Muskelgewebe geschieht entweder so, dass Sehnen und Muskeln geradlinig in einander übergehen, wobei die Muskelbündel sich unmittelbar (ohne scharfe Grenze) in Sehnenbündel fortsetzen, oder dass die Muskelfasern mit abgerundeten Enden unter spitzen Winkeln an die Ränder und Flächen von Sehnen und Aponeurosen anstossen. Im letztern Falle zeigt sich eine scharfe Grenze zwischen Muskel- und Sehnengewebe und die Muskelfasern enden hier meist schief abgestutzt mit leicht kegelförmig vortretender Endfläche. Die Verbindung zwischen beiden Geweben ist dadurch eine sehr innige, dass sich die Enden der Primitivmuskelbündel in kleine Grübchen der Sehnenoberfläche einsenken und das Bindegewebe der ersteren sich continuirlich in das der letzteren fortsetzt. Die Verbindung der Sehnen mit Knochen, Knorpeln, fibrösen Häuten, Bändern und Synovialhäuten geschieht entweder indirect (durch die Knochen- und Knorpelhaut) oder direct, wo dann die Sehnenbündel unter schiefen oder rechten Winkeln an der Oberfläche der Knochen, Knorpel etc. anhaften. — Die Muskelbinden, *fasciae*, sind dünne fibröse, mehr oder weniger elastische Häute, welche theils alle Muskeln eines Gliedes, theils grössere Muskelpartieen und auch einzelne Muskeln umhüllen, um diese genauer in ihrer Lage zu befestigen und Fasern derselben zum Ursprunge zu dienen. Die Scheidewände, welche Fascien zwischen einzelnen Muskelpartieen nach einwärts machen und die sich an Knochenrändern anheften, werden *ligamenta intermuscularia* genannt, während man die bandartig gebildeten Fascien, welche Sehnen einpferchen, *ligamenta muscularia* nennt. Zu ihnen gehören die *ligg. carpi volaria*, die *trochlea*, *retinacula tendinum*, *ligg. vaginalia tendinum* (der Zehen- und Fingerbeuger). Die dünne Muskelbinde, welche dicht unter der Haut liegt und die ganze äussere Fläche des Muskelsystems überzieht, heisst *Fascia superficialis s. subcutanea.* — Sehnenscheiden, *vaginae tendinum*, umgeben röhrenartig die langen Sehnen gewisser Muskeln der Extremitäten. Sie bestehen aus verdichtetem Bindegewebe, dessen innere, der Sehne zugewendete Fläche mit einer Schicht pflasterförmiger Epithelialzellen überzogen ist, was aber auch mit der äussern Fläche der sich in der Scheide bewegenden Sehne der Fall ist. Man hielt früher diese Röhren für seröse, geschlossene Synovial- oder Schleimscheiden (*vaginae synoviales*), weil sich in ihnen eine colloide Flüssigkeit vorfindet. Schleimbeutel, *bursae synoviales s. mucosae*, stellen mit einer zähen, colloiden Flüssigkeit erfüllte Säcke aus Bindegewebe mit einem pflasterförmigen Epithelialüberzuge an ihrer innern Oberfläche dar, welche sich da im Muskelsysteme finden, wo Muskeln oder Sehnen an Hartgebilden oder an andern Muskeln und Sehnen sich reiben. — Faser- oder Sesamknorpel sind faserknorplige Massen, welche in den Sehnen einiger Muskeln da vorkommen, wo diese in Sehnenscheiden verlaufen.

Gestaltung der Muskeln. — A. Die **hohlen** oder **organischen Muskeln** erscheinen in 3 Formen, nämlich 1) als Hohlmuskeln, welche ununterbrochene Schichten sich in verschiedener Richtung durchkreuzender Fasern bilden und eine Mengung des Inhalts ihrer Höhle bewirken; — 2) als Ringmuskeln, deren Fasern einzeln genommen den Abschnitt eines Ringes bilden, in der Wandung eines Canales mehr schräg als quer liegen und bei ihrer Contraction den Inhalt des Canales fort- und austreiben; — 3) als Längenmuskeln, welche sich der Länge nach in der Wand eines Canales hinerstrecken und dessen Inhalt langsam forttreiben. — B. Bei den **soliden** oder sogenannten **animalischen Muskeln** heisst diejenige Stelle, welche bei der Zusammenziehung des Muskels in unveränderter Lage bleibt, der

feste oder Befestigungspunct, *punctum fixum s. adhaesionis*, oder weil der Muskel hier entspringt, der Ursprung, *origo;* gewöhnlich ist dieser ein Knochen, seltener ein Knorpel oder sehniger Theil. Die zu bewegende, also der festen entgegengesetzte Stelle, an welcher sich der Muskel endigt und ansetzt, heisst der Ansatzpunct, *punctum mobile s. insertionis.* Bisweilen sind beide Puncte beweglich und dann hat der Muskel eine doppelte Wirkung, indem jeder Punct sowohl den festen als den beweglichen abgeben kann. An jedem dieser Muskeln (mit Ausnahme der ringförmigen) unterscheidet man 3 Theile, die beiden Enden und den Körper. — *a.* **Kopf**, *caput*, des Muskels, ist sein oberes, an den festen Punct angeheftetes Ende, sein Anfang. Er kann ein- und mehrfach sein; im letztern Fall bleiben die von 2 oder mehrern Puncten entstehenden Theile des Muskels in einer kürzern oder längern Strecke getrennt, ehe sie sich zu einem gemeinsamen Bauche vereinigen. Kommen solche Köpfe von gleichartigen Theilen, so heissen sie gewöhnlich Zacken, *dentationes, fasciculi, digitationes. b.* **Bauch**, *venter s. corpus*, wird der mittlere Theil des Muskels genannt, und kann ebenfalls ein- oder mehrfach sein. *c.* **Schwanz**, *cauda*, heisst das mit dem beweglichen Puncte verbundene Ende und ist gewöhnlich sehnig (Flechse), ein- oder mehrfach. — Man zählt im männlichen Körper 315 (347 nach *Theile*), im weiblichen 314 (346) willkürliche Muskeln, von welchen die Mehrzahl wegen der symmetrischen Anordnung der beiden Körperhälften doppelt vorhanden ist. Die unpaaren Muskeln (6 Stück, nämlich: *m. orbicularis oris, azygos uvulae, arytaenoideus transversus, sphincter ani externus, constrictor urethrae, diaphragma*) liegen in der Mittellinie, bestehen aus 2 völlig gleichen und verschmolzenen Hälften und dienen meistens zur Verengerung von Oeffnungen. — Die animalischen Muskeln, von denen fast jeder einzelne in Volumen, Gestalt und Verbindung von den übrigen unterschieden ist, theilt man nach ihren Hauptformen in Längen-, Flächen- und Schliessmuskeln. 1) **Längenmuskeln**, *mm. longi*, lange oder längliche Mm., welche sich vorzüglich an der Wirbelsäule und an den Extremitäten finden, am vollkommensten entwickelt und dem Willen am meisten untergeordnet sind. Sie können in einfache, nur mit einem Ursprunge und einem Ansatzpuncte, und in zusammengesetzte getrennt werden. 2) **Flächen-** oder **breite Muskeln**, *mm. lati*, sind dünn und platt, mehr oder weniger membranartig, kommen vorzugsweise an den Wänden von Höhlen vor, haben meist gekrümmte Fasern und wirken häufig ohne den Einfluss des Willens. Ihr Ursprung ist gewöhnlich an Fascien oder langen Knochenrändern; die Köpfe sind entweder Aponeurosen oder fleischige kurze Zacken, *dentationes s. digitationes*, ihre Schwänze sind meist aponeurotisch und gehen in Fascien über. 3) **Schliess-** oder **ringförmige Muskeln**, *mm. orbiculares s. sphincteres*, bestehen aus gekrümmten Fasern, die mit ihrem Schwanze an den Kopf stossen und entweder gar nicht oder nur mit einem Ende an einen festen Punct geheftet sind. Sie liegen an den natürlichen Oeffnungen der Oberfläche des Körpers, welche sie verengern und verschliessen können. Da sie nahe an die Schleimhaut gelagert sind, auch nicht ganz parallele, sondern hin und wieder sich kreuzende Fasern haben, so nähern sie sich den plastischen (organischen, unwillkürlichen) Muskeln, mit denen sie auch hinsichtlich ihrer Wirkung und Gestalt übereinstimmen. — Nach den verschiedenen Arten der einfachen willkürlichen Muskelbewegungen lassen sich die willkürlichen Muskeln auch noch wie folgt eintheilen und benennen. — Unter den Gruppen willkürlicher Muskeln, welche für die Bewegung eines Gliedes bestimmt sind, entsprechen sich meistentheils 2 verschieden gelagerte Muskeln so, dass der eine die entgegengesetzte Bewegung von der hervorbringt, welche der andere erzeugt, und dass der eine davon in Ruhe sein muss, wenn der andere thätig ist; diese Muskeln heissen in Beziehung auf einander gegenwirkende Muskeln, Antagonisten, *antagonistae*, z. B. Beuger und Strecker, An- und Abzieher etc. Wirken beide zugleich, so machen sie das Glied steif und unbeweglich. Wirken dagegen 2 an einem Theile sich ansetzende Muskeln nach verschiedenen, sich aber nicht entgegengesetzten Richtungen, so bringen sie (nach der Regel vom Parallelogramme der Kräfte) eine mittlere Bewegung hervor, und diese Muskeln, welche gemeinschaftlich und zu gleicher Zeit wirken, heissen *socii*, zusammenwirkende Muskeln. — Das Gesetz des Antagonismus und der Association ist aber keineswegs so allgemein, dass jeder Muskel seinen Antagonisten und Socius nothwendig haben müsste. — Die Elemente aller Ortsbewegung sind die Annäherung und Entfernung; zur erstern gehören: die Anziehung, Beugung und Einwärtsdrehung; zur letztern: die Abziehung, Streckung und Auswärtsdrehung. Die Anziehung, *adductio*, besteht darin, dass die zu bewegenden Theile durch *mm. adductores*, Anzieher, einander von einer Seite des Körpers zur andern genähert werden; bei der Abziehung, *abductio*, entfernen Abzieher, *mm. abductores*, diese Theile seitwärts von der Mittellinie des Körpers. Bleiben bei der Annäherung und Entfernung zweier bewegter Theile dieselben in der Längenrichtung des Körpers und nähern oder entfernen sie sich nur nach oben oder unten von einander, so nennt man diese Art der Annäherung Beugung, *flexio*, und die Entfernung Streckung, *extensio;* die hierzu dienenden Muskeln werden Beuger, *flexores*, und Ausstrecker, *extensores*, genannt. Wird ein Theil dem andern auf eine solche Weise genähert, dass sich der bewegte um den festen, wie um eine Axe dreht (*rotatio*), so geschieht dies durch die Ein- oder Vorwärtsdrehung, *pronatio;* entfernt sich der Theil durch eine ähnliche Drehung vom andern, so heisst dies Auswärts- oder Rückwärtsdrehung, *supinatio;* die hierbei wirkenden Muskeln sind *pronatores* und *supinatores*.

A. Musculi capitis, Muskeln am Kopfe.

Uebersicht der Kopfmuskeln.

a) Nach ihrer Lage. α) Die Schädeldecke ist von einer sehnigen Haube, *galea aponeurotica s. aponeurosis epicrania*, bedeckt, welche mit der behaarten Haut fest verbunden ist, und mit dieser zugleich durch Muskeln, welche an der Stirn (*mm. frontales*) und am Hinterhaupte (*mm. occipitales*) liegen, vor- und hinterwärts bewegt werden kann. Man beschreibt auch die Stirn- und Hinterhauptsmuskeln in Verbindung der Galea und der Ohrmuskeln als einen einzigen Muskel, als den Schädelmuskel, *m. epicranius*, und bezeichnet die Galea als centrales Sehnenblatt, als *partes carnosae* die genannten Muskeln, als *anteriores* die Stirnmuskeln, als *posteriores* die Hinterhauptsmuskeln, als *laterales* die *mm. attolens, attrahens* und *retrahentes*

auriculae. Der Schädelmuskel kann die Kopfschwarte gegen das Gewölbe des Schädels fest anpressen, sowie nach vorn und hinten schieben. — β) An jeder Schläfe liegt unter der *fascia temporalis* der *m. temporalis*, welcher die *fossa temporalis* ausfüllt und sich an den Unterkiefer befestigt. — γ) Vor der Augenhöhle findet sich der *m. orbicularis palpebrarum*, der nach oben und innen mit dem *m. frontalis* verschmilzt und hier den *m. corrugator supercilii* bedeckt. — δ) In der Augenhöhle liegen 4 *mm. recti* (*superior*, *inferior*, *externus* und *internus*) und 2 *obliqui* (*superior* und *inferior*), der *m. levator palpebrae superioris* und *m. sacci lacrymalis.* — ε) Die Nase wird auf dem Rücken ihrer Wurzel von einer Portion der Stirnmuskeln, *m. procerus Santorini* bedeckt, seitlich an ihrem Flügel vom *m. levator labii superioris alaeque nasi* und vom *m. compressor* und *depressor nasi;* mit der Nasenscheidewand hängt ein Theil (*m. depressor septi mobilis*) vom Schliessmuskel des Mundes zusammen und am äussern Schenkel der *cartilago pinnalis* liegt der *m. apicis nasi.* — ζ) Rings um den Mund verbreitet sich in den Lippen der *m. orbicularis oris*, in dessen oberm Theile sich vom untern Augenhöhlenrande her die *mm. levator labii superioris alaeque nasi*, *levator labii superioris proprius* und *zygomaticus minor* (die letztern 3 Muskeln werden auch als eine Gesammtheit zusammengefasst und *m. quadratus labii superioris proprius* genannt) und etwas weiter auswärts die *mm. levator anguli oris* und *zygomaticus major* verlieren. Er hängt bisweilen mit dem *m. risorius Santorini* zusammen. — η) Mit der in der Unterlippe liegenden Portion des *m. orbicularis oris* vereinigt sich der *m. quadratus menti* und *m. triangularis menti*, welche am Kinne und zur Seite desselben am Unterkiefer ihre Lage einnehmen. Zwischen den beiden *mm. quadrati menti* verliert sich der *m. levator menti* in der Haut des Kinnes. — ϑ) In der Backengegend schliesst der *m. buccinator* den bis jetzt durch die genannten Muskeln noch offen gelassenen Raum zwischen Ober- und Unterkiefer; er gränzt an den *m. masseter*, welcher sich dicht vor dem Ohre zum Winkel des Unterkiefers herabzieht. An derselben Stelle hinter dem Unterkiefer würde man die *mm. pterygoidei* finden. — ι) In der Ohrengegend zeigen sich: *m. attollens*, *attrahens* und die *mm. retrahentes auriculae.* Die Muskeln am Ohre selbst und in demselben s. bei Ohr in der Eingeweidelehre. — κ) Am Hinterhaupt finden sich die *mm. occipitales.*

b) Nach ihrer Function. α) *Mm.* zur Bewegung der Sehnenhaube und Kopfhaut: *mm. frontales* und *procerus nasi*, zum Vorziehen; *mm. occipitales*, zum Hinterziehen; *mm. corrugatores supercilii*, zum Runzeln der Augenbrauen. — β) *Mm.* zur Bewegung des Augapfels und der Augenlidspalte: 4 *mm. recti* (*superior*, *inferior*, *externus* und *internus*), von welchen der *rectus superior* den Augapfel nach oben und innen, der *inferior* nach unten und innen, der *externus* und *internus* aber gerade nach aussen und innen zieht; 2 *mm. obliqui* (*superior* und *inferior*), von welchen der erstere den Augapfel so dreht, dass die Pupille nach unten und aussen, der letztere so, dass sie nach oben und aussen sieht; *m. orbicularis palpebrarum*, zum Verengern und Schliessen der Augenlidspalte; *m. levator palpebrae superioris* zum Oeffnen des Auges. — γ) *Mm.* zur Bewegung des äussern Ohres (nach Andern zur Bewegung der *galea aponeurotica*): *m. attolens auriculae*, zum Heben; *m. attrahens auriculae*, zum Vorwärtsziehen; *mm. retrahentes auriculae*, zum Rückwärtsziehen. — δ) *Mm.* zur Bewegung der Nase: *m. levator labii superioris alaeque nasi* und *compressor alae nasi*, zum Erweitern der Nasenlöcher; *m. depressor alae nasi* und *septi mobilis*, zum Verengern derselben; zur Verschmälerung der Nasenspitze der *m. apicis nasi.* — ε) *Mm.* zur Bewegung des Mundes und der Lippen: *m. orbicularis oris*, zum Verengern und Schliessen der Mundspalte; *mm. levator labii superioris alaeque nasi*, *levator labii superioris proprius* und *zygomaticus minor*, zum Heben der Oberlippe; *mm. levator anguli oris* und *zygomaticus major*, zum Heben des Mundwinkels; *m. depressor anguli oris s. triangularis menti*, zum Herabziehen des Mundwinkels; *m. depressor labii inferioris s. quadratus menti*, zum Herabziehen der Unterlippe; *mm. incisivi*, zum Andrücken der Lippen an die Schneidezähne. — ζ) *M.* zum Verengern der Backenhöhle: *m. buccinator.* — η) *M.* des Kinnes: *m. levator menti*, zum Heben desselben. — ϑ) *Mm.* zur Bewegung des Unterkiefers, zum Kauen, *mm. manducatores: m. temporalis* und *masseter* zum Heben des Unterkiefers und Anpressen der Zahnreihen an einander; *pterygoideus externus* und *internus* zum seitlichen Verschieben der Kinnlade.

Fasciae musculares am Kopfe: 1) *Galea aponeurotica*, Sehnenhaube. Anheftp.: *margo supraorbitalis*, *linea semicircularis superior ossis occipitis*, *linea semicircularis temporalis.* — 2) *Fascia s. aponeurosis temporalis* (mit oberflächlichem und tiefem Blatte). Anheftp.: oberer Rand des *arcus zygomaticus*, *processus zygomaticus* und *crista externa ossis frontalis*, *linea semicircularis.* — 3) *Fascia buccalis*, mit: α) *fascia parotideo-masseterica*, oberflächlichem Blatte; Anheftp.: Parotis und *m. masseter*, unterer Rand des *arcus zygomaticus*, äusseres Ohr, *basis* und *angulus maxillae inferioris;* und β) *fascia buccopharyngea*, tiefem Blatte; Anheftp.: *m. buccinator*, Mundwinkel, Seitenwand des Pharynx, *fascia cervicalis profunda.*

I. Mm. cranii, Muskeln am Schädel.

a) Muskeln an der Stirn.

1) *M. frontalis*, Stirnmuskel. Anheftp.: innerer Theil des *margo supraorbitalis*, *arcus superciliaris*, *processus nasalis ossis maxillaris superioris*, Wurzel des *os nasi;* — *galea aponeurotica.*

α) *M. procerus nasi*, Fortsetzung der beiden Stirnmuskeln. Anheftp.: Haut des Nasenrückens; geht nach oben in den *m. frontalis* über.

2) *M. corrugator supercilii*, Augenbrauenrunzler. Anheftp.: *glabella* und *arcus superciliaris;* — Haut der Augenbrauen, *m. frontalis* und *orbicularis palpebrarum.*

b) Muskeln am Hinterhaupte.

3) *M. occipitalis*, Hinterhauptsmuskel. Anheftp.: *linea semicircularis superior ossis occipitis*, *pars mastoidea;* — *galea aponeurotica.*

c) Muskeln an den Schläfen.

4) *M. temporalis*, Schläfenmuskel. Anheftp.: *linea semicircularis*, *planum semicirculare* und *fascia temporalis; processus coronoideus maxillae inferioris.*

d) **Muskeln am Ohre.**

5) *M. attollens auriculae*, Heber des Ohres. Anheftp.: *galea aponeurotica;* — Rückenfläche der *scapha auriculae.*

6) *M. attrahens auriculae*, Vorzieher des Ohres. Anheftp.: *processus zygomaticus* des Schläfenbeins und *aponeurosis temporalis;* — Rückenfläche der *helix auriculae.*

7) *Mm. retrahentes auriculae*, Zurückzieher des Ohres (2 St.) Anheftp.: *pars mastoidea;* — Rückenfläche der *concha auriculae.*

II. *Mm. faciei*, Muskeln im Gesichte.

a) **Muskeln vor und in der Augenhöhle.**

1) *M. orbicularis palpebrarum*, Ringmuskel der Augenlider (mit *stratum externum s. orbitale* und *internum s. palpebrale*). Anheftp.: *lig. palpebrale internum* und *processus frontalis* des *os maxillare superius.*

2) *M. sacci lacrymalis, s. Horneri*, Thränensackmuskel. Anheftp.: *crista lacrymalis* des Thränenbeins; — innere Commissur der Augenlider.

3) *M. levator palpebrae superioris*, Augenlidheber. Anheftp.: oberer Rand des *foramen opticum;* — oberer Rand des obern Augenlidknorpels.

4) *Mm. recti bulbi oculi* (*superior, inferior, externus* und *internus*), gerade Augenmuskeln. Anheftp.: Umfang des *foramen opticum;* — vorderer Theil der *sclerotica.*

5) *Mm. obliqui oculi*, schiefe Augenmuskeln:

α) *M. obliquus superior* (*s. trochlearis s. patheticus*) Anheftp.: innerer oberer Umfang des *foramen opticum;* — hinterer oberer Theil der *sclerotica* (unter der Sehne des *m. rectus superior*).

β) *M. obliquus inferior.* Anheftp.: *superficies orbitalis* des Oberkieferbeines; — hinterer äusserer Theil der *sclerotica* (zwischen Sehne des *m. rectus superior* und *externus*).

b) **Muskeln an der Nase.**

6) *M. levator labii superioris alaeque nasi, m. pyramidalis* (*Santorini*), Heber der Oberlippe und des Nasenflügels. Anheftp.: oberer Theil des *processus nasalis maxillae superioris;* — Haut des Nasenflügels und der Oberlippe.

7) *M. compressor alae nasi*, Zusammendrücker des Nasenflügels. Anheftp.: *superficies facialis* des Oberkiefers, über dem 1. Backzahne; — Nasenrücken.

8) *M. depressor alae nasi*, Niederzieher des Nasenflügels. Anheftp.: *processus alveolaris* des Oberkiefers (nach aussen neben dem *jugum alveolare* des Eckzahns); — Nasenflügel.

9) *M. depressor septi mobilis nasi*, Niederzieher der Nasenscheidewand (bildet die obere Spitze des *m. orbicularis oris*). Anheftp.: unterer Rand des *septum mobile nasi.*

c) **Muskeln am Munde.**

10) *M. orbicularis oris s. sphincter labiorum*, Ringmuskel des Mundes (mit *stratum externum* und *internum*). Anheftp.: die äussere Haut und Schleimhaut der Lippen. Nur die als *depressor septi nasi* und als *mm. incisivi Cowperi* beschriebenen Fasern desselben inseriren sich am Knochen.

11) *M. levator labii superioris proprius*, eigener Heber der Oberlippe. Anheftp.: *margo infraorbitalis;* — Oberlippe.

12) *M. zygomaticus minor*, kleiner Jochmuskel. Anheftp.: *superficies facialis* des *os zygomaticum;* — Oberlippe.

13) *M. zygomaticus major*, grosser Jochmuskel. Anheftp.: *superficies facialis ossis zygomatici;* — Mundwinkel.

14) *M. levator anguli oris*, Heber des Mundwinkels. Anheftp.: *fovea maxillaris* — Mundwinkel.

15) *M. depressor anguli oris s. triangularis menti*, Herabzieher des Mundwinkels. Anheftp.: unterer Rand des *corpus maxillae inferioris;* — Mundwinkel.

16) *M. depressor labii inferioris s. quadratus menti*, Herabzieher der Unterlippe. Anheftp.: unterer Rand des Kinnes; — Unterlippe.

17) *Mm. incisivi Cowperi* (2 *superiores* und 2 *inferiores*), Schneidezahnmuskeln. Anheftp.: *margo alveolaris* des Ober- und Unterkiefers (*jugum* der äussern Schneidezähne); — Lippen (*m. orbicularis oris*).

18) *M. levator menti*, Heber des Kinnes. Anheftp.: *jugum* des *dens caninus* des Unterkiefers; — Haut des Kinnes.

d) **Muskeln der Backe und der Kaumuskelgegend.**

19) *M. buccinator*, Backenmuskel (vom *ductus Stenonianus* durchbohrt). Anheftp.: *processus alveolaris* des Ober- und Unterkiefers, *processus pterygoideus* und *linea obliqua externa* des Unterkiefers; — *m. orbicularis* und *pharynx* (*bucco-pharyngeus*).

20) *M. masseter*, Kaumuskel (mit *stratum externum* und *internum*). Anheftp.: *arcus zygomaticus;* — äussere Fläche des *ramus* und *angulus maxillae inferioris.*

21) *M. pterygoideus externus*, äusserer Flügelmuskel. Anheftp.: *ala externa processus pterygoidei, processus pyramidalis* des Gaumenbeins und *tuber maxillare;* — innere Seite des *collum processus condyloidei maxillae inferioris.*

22) *M. pterygoideus internus*, innerer Flügelmuskel. Anheftp.: *fossa pterygoidea, hamulus pterygoideus* und *processus pyramidalis* des Gaumenbeins; — innere Fläche des *ramus* und *angulus maxillae inferioris.*

B. Musculi colli, Muskeln am Vorderhalse.

Uebersicht der Halsmuskeln.

a) Nach ihrer Lage sind es entweder oberflächliche oder tiefe Halsmuskeln. *I.* Oberflächliche Schicht. α) Gleich unter der Haut findet sich das *platysma myoides* und unter ihm — β) zur Seite des Halses der *m. sternocleido-mastoideus.* — γ) Zwischen beiden Kopfnickern, in der Gegend oberhalb des Zungenbeins, liegen von aussen nach innen: (in der Mitte) der vordere Bauch des *m. digastricus,*

mm. mylo-hyoideus, genio-hyoideus, genio-glossus und *hyo-glossus;* (seitlich) der hintere Bauch des *m. digastricus, mm. stylo-hyoideus, stylo-glossus* und *stylo-pharyngeus.* — δ) Unterhalb des Zungenbeins liegen: *mm. sterno-hyoideus, sterno-thyreoideus, omo-hyoideus* und *thyreo-hyoideus* (und bisweilen *m. thyreoideus*). Hinter diesen Muskeln stösst man auf die Zunge (mit *m. lingualis* und *transversus linguae*), den Gaumen (mit *mm. levator* und *circumflexus palati mollis, azygos uvulae, glosso-* und *pharyngo-palatinus*), das Zungenbein, den Kehlkopf (mit *mm. crico-thyreoidei, thyreo-arytaenoidei, crico-arytaenoidei laterales* und *postici, arytaenoidei obliqui* und *transversi*), Schilddrüse, Luftröhre, Pharynx (mit 3 *mm. constrictores pharyngis*) und Speiseröhre, viele grosse Gefässe und Nerven. Zwischen den genannten Muskeln entstehen folgende Räume:

Trigonum cervicale superius (*trigonum inframaxillare*). Gränzen: Bogen des Unterkiefers, hinterer Bauch des *m. digastricus*, vorderer Rand des obern Theils vom *m. sternocleido-mastoideus*, oberer Bauch des *m. omo-hyoideus*, Zungenbein.

Trigonum cervicale inferius. Gränzen: Zungenbein, oberer Bauch des *m. omo-hyoideus*, vorderer Rand des untern Theils vom *m. sternocleido-mastoideus*, oberer Rand des *Sternum.* — Die Vertiefung über der *incisura jugularis sterni* und zwischen den Ansatzpuncten der *mm. sternocleido-mastoidei* heisst *fossa jugularis.*

Fovea supraclavicularis. Gränzen: Schlüsselbein, vorderer Rand des *m. cucullaris*, äusserer Rand des *m. sternocleido-mastoideus.*

II. Tiefe Schicht der Halsmuskeln. Sie liegen hinter den genannten Organen des Halses, dicht an der vordern und seitlichen Fläche der Halswirbel. Es sind: *mm. rectus capitis anticus major, minor* und *lateralis; longus colli; scalenus anticus, medius* und *posticus.*

b) Nach ihrer Function. α) Für die Haut des Halses: *m. platysma-myoides*, zur Anspannung der Haut des Halses (und zum Herabziehen des Unterkiefers). Die Hauptaufgabe dieses platten Halsmuskels scheint zu sein (nach *Foltz*): die Continuität und Regelmässigkeit des venösen Blutlaufs am Halse und die freie und leichte Bewegung des Kehlkopfs dem Drucke der Atmosphäre entgegen zu sichern. — β) Zur Bewegung des Zungenbeins: *m. sterno-hyoideus, m. omo-hyoideus* und *thyreo-hyoideus*, zum Herabziehen; *m. digastricus, mylo-* und *genio-hyoideus, stylo-hyoideus*, zum Hinaufziehen. Der *m. mylo-hyoideus* stellt einen contractilen, eines activen Widerstandes fähigen Boden der Mundhöhle dar, welcher die beim Kauen, Schlucken und Sprechen eintretenden veränderten Stellungen der Theile sofort wieder auszugleichen und zugleich einen die Speichelausscheidung aus den Sublingualdrüsen begünstigenden Druck auszuüben im Stande ist. — γ) Zum Herabziehen des Unterkiefers: *m. digastricus, genio-hyoideus.* — δ) Zur Bewegung der Zunge: *m. lingualis* und *transversus linguae*, für die kleinern Bewegungen und zur Veränderung ihrer Form; *m. genio-glossus*, zum Vorziehen; *m. hyo-glossus*, zum Niederdrücken; *m. stylo-glossus*, zum Rück- und Aufwärtsziehen. — ε) Zur Bewegung des Pharynx: *mm. constrictores pharyngis*, zur Verengerung; *m. stylo-pharyngeus*, zum Heben desselben. — ζ) Zur Bewegung des weichen Gaumens: *m. levator palati mollis*, zum Heben; *m. circumflexus palati mollis*, zum Anspannen; *m. glosso-* und *pharyngo-palatinus*, zum Herabziehen; *m. azygos-uvulae*, zum Krümmen und Verkürzen des Zäpfchens. — η) Zur Bewegung des ganzen Kehlkopfs (ausser den Hebern des Zungenbeins): *m. thyreo-hyoideus*, zum Heben; *m. sterno-thyreoideus*, zum Herabziehen desselben. — ϑ) Zur Bewegung des Kopfes: *mm. sternocleido-mastoidei; mm. recti capitis antici* und *laterales*, zur Beugung. Die Hauptaufgabe des Kopfnickers ist auf die Erzielung verschiedener Stellungen des Kopfes berechnet. Ist er nur auf einer Seite thätig, dann dreht er den Kopf so um seine Axe, dass das Gesicht nach der entgegengesetzten Seite sieht. Bei Thätigkeit beider Muskeln wird der Kopf nicht geneigt, sondern im Gegentheil (weil der Muskel seine Insertion fast ganz hinter dem Stützpuncte des Kopfes hat) das Antlitz erhoben und das Hinterhaupt gegen den Nacken herabgezogen. — ι) Zur Beugung des Halstheiles der Wirbelsäule: *mm. longi colli* und *scaleni* (letztere bei fixirten Rippen, während sie bei fixirtem Kopfe als Rippenheber dienen).

Fascia cervicalis s. colli, bekleidet mit einem oberflächlichen und einem tiefen Blatte die beiden Schichten der Halsmuskeln, wickelt den *m. sternocleido-mastoideus* ein und bildet für *art. carotis communis, ven. jugularis interna* und *nerv. vagus* eine gemeinschaftliche Scheide.

I. Mm. colli superficiales, oberflächliche Halsmuskeln.

1) *Platysma myoides* (*s. latissimus s. subcutaneus s. quadratus colli*), breiter Halsmuskel. Anheftp.: Unterhautzellgewebe (Binde) der Brust- und vordern Schultergegend (in der Gegend der 2. und 3. Rippe); — *fascia parotideo-masseterica* und Gesichtshaut in der Gegend des Unterkieferrandes und dieser Knochenrand selbst. Von ihm gehen 2 Bündel als die folg. *Mm.* ab:

α) *M. risorius Santorini.* Anheftp.: Haut neben dem Mundwinkel und *m. orbicularis oris.*

β) *M. transversalis menti* (quer unter dem Kinne). Anheftp.: innerer Rand beider *mm. latissimi colli.*

2) *M. sternocleido-mastoideus,* Kopfnicker (mit *caput sternale* und *claviculare*). Anheftp.: oberer Rand des *manubrium sterni* und *extremitas sternalis claviculae;* — *processus mastoideus* und *linea semicircularis superior ossis occipitis.*

a) **Oberflächliche Halsmuskeln oberhalb des Zungenbeins.**

3) *M. digastricus s. biventer maxillae inferioris,* zweibäuchiger Kiefermuskel (mit *venter anterior* und *posterior*). Anheftp.: *incisura mastoidea;* — sein *tendo intermedius* ist durch ein fibröses Blatt angeheftet an die *basis ossis hyoidei;* — mittlerer Theil der *basis maxillae inferioris.*

4) *M. mylo-hyoideus,* (*s. transversus mandibulae*), Kiefer-Zungenbeinmuskel. Anheftp.: *linea obliqua interna* des Unterkiefers; — *basis* (*s. corpus*) *ossis hyoidei.*

5) *M. genio-hyoideus,* Kinn-Zungenbeinmuskel. Anheftp.: *spina mentalis interna;* — *basis ossis hyoidei.*

6) *M. hyo-glossus,* Zungenbein-Zungenmuskel (mit 3 Portionen: *baseo-, kerato-* und *chondro-glossus*). Anheftp.: *basis, cornu majus* und *minus* des Zungenbeins; — Wurzel der Zunge (*m. lingualis*).

7) *M. genio-glossus,* Kinn-Zungenmuskel. Anheftp.: *spina mentalis interna;* — Zungenwurzel (*m. lingualis*).

8) *M. stylo-hyoideus*, Griffel-Zungenbeinmuskel. Anheftp.: äussere Seite des mittlern Theiles des *processus styloideus;* — äusserer Rand des *corpus ossis hyoidei.*

9) *M. stylo-glossus*, Griffel-Zungenmuskel. Anheftp.: Spitze des *processus styloideus;* — seitlicher Theil der Zungenwurzel (*m. lingualis*).

10) *M. stylo-pharyngeus*, (*s. levator pharyngis*), Griffel-Schlundkopfmuskel. Anheftp.: innere Fläche des *processus styloideus;* — Pharynx (im *m. constrictor pharyngis superior* und *medius*).

b) **Oberflächliche Halsmuskeln unterhalb des Zungenbeins.**

11) *M. sterno-hyoideus*, Brust-Zungenbeinmuskel. Anheftp.: oberer Theil der innern Fläche des *manubrium sterni;* — mittlerer unterer Theil des *corpus ossis hyoidei.*

12) *M. sterno-thyreoideus*, Brustbein-Schildknorpelmuskel. Anheftp.: oberer Theil der hintern Fläche des *manubrium sterni;* — *linea obliqua* der *cartilago-thyreoidea.*

13) *M. omo-hyoideus*, Schulter-Zungenbeinmuskel. Anheftp.: oberer Rand der *scapula;* — *corpus ossis hyoidei.*

14) *M. hyo-thyreoideus*, Zungenbein-Schildknorpelmuskel. Anheftp.: unterer Rand des *corpus* und *cornu majus ossis hyoidei;* — *linea obliqua* der *cartilago thyreoidea.*

(NB. Die Muskeln des weichen Gaumens, Kehlkopfs, der Zunge, Schilddrüse s. in der Eingeweidelehre).

II. Mm. colli profundi, tiefe Halsmuskeln.

1) *M. longus colli*, langer Halsmuskel, zerfällt in 3 Portionen:

α) Gerade Portion (*m. rectus colli*). Anheftp.: die Körper des 6. und 7. Hals- und 1.—3. Brustwirbels, sowie die vordere Wurzel der Querfortsätze des 4.—6. Halswirbels; — Körper des 2.—4. Halswirbels.

β) Untere schiefe Portion (*m. obliquus colli inferior*). Anheftp.: Körper des 1.—3. Brustwirbels; — vordere Wurzel des Querfortsatzes des 6. und 7. Halswirbels.

γ) Obere schiefe Portion (*m. obliquus colli superior*). Anheftp.: vordere Wurzel des Querfortsatzes des 3. und 4. Halswirbels; — *tuberculum atlantis anticum.*

2) *M. rectus capitis anticus major*, grosser vorderer gerader Kopfmuskel. Anheftp.: *processus transversi* des 3. bis 6. Halswirbels; — *pars basilaris ossis occipitis* (gleich vor dem *foramen magnum*).

3) *M. rectus capitis anticus minor*, kleiner vorderer gerader Kopfmuskel. Anheftp.: *arcus anterior* und *processus transversus* des *atlas;* — *pars basilaris ossis occipitis.*

4) *M. rectus capitis lateralis*, seitlicher gerader Kopfmuskel. Anheftp.: *processus transversus atlantis;* — *processus jugularis ossis occipitis.*

5) *M. scalenus anticus*, vorderer Rippenhalter. Anheftp.: *processus transversus* des 3. bis 6. Halswirbels; — oberer Rand der 1. Rippe.

6) *M. scalenus medius*, mittlerer Rippenhalter. Anheftp.: *processus transversi* aller Halswirbel; — oberer Rand der 1. Rippe.

7) *M. scalenus posticus*, hinterer Rippenhalter. Anheftp.: *processus transversus* des 5. bis 7. Halswirbels, — oberer Rand der 2. Rippe.

C. Musculi pectoris, Brustmuskeln.

Uebersicht der Brustmuskeln.

a) Nach ihrer Lage. α) Wird die Haut der Brust und die unter ihr liegende *fascia superficialis* weggenommen, so erscheint der *m. pectoralis major*, an dessen unterm Rande der *m. serratus anticus major* etwas hervorsieht und dessen äusserer Rand an den *m. deltoideus* stösst. Zwischen letzterem und dem *m. pectoralis major* bleibt die dreieckige *fossa infraclavicularis.* — β) Nach Hinwegnahme des *m. pectoralis major* kommt der *m. pectoralis minor*, seitlich von diesem der *m. serratus anticus major* und dicht unter dem Schlüsselbeine der *m. subclavius* zum Vorscheine; am obern und hintern Umfange der mittlern Hälfte der Clavicula befindet sich nicht selten noch der *m. supraclavicularis.* — γ) Bedeckt von diesen Muskeln liegen in den Zwischenrippenräumen die *mm. intercostales externi* und *interni.* — δ) Innerhalb der Brusthöhle findet man am Brustbeine den *m. triangularis sterni*, und an den Rippen einige unbeständige *mm. intracostales.*

b) Nach ihrer Function. α) Zur Bewegung der Schulter und des Armes: *m. pectoralis major*, zum Anziehen des Armes; *m. pectoralis minor*, zum Herab- und Vorziehen des Schulterblattes; *m. serratus anticus major*, zum Vorziehen des Schulterblattes und Heben des Armes; *m. subclavius*, zum Herabziehen des Schlüsselbeins. Die genannten Muskeln wirken aber auch beim tiefen Einathmen mit, indem sie die Rippen heben und nach aussen ziehen können. — β) Zur Bewegung der Rippen: *mm. intercostales externi* und *interni*, sowohl zum Ein- und Ausathmen, je nachdem ihr oberer oder unterer Ansatzpunct fixirt ist (die *externi* sind vorzugsweise Inspirationsmuskeln); *m. triangularis sterni*, zum Ausathmen, weil er die Rippen herabzieht. — γ) Als Sustentatoren des Sternoclaviculargelenks, während der Bewegung die Coaptation an den verschiedenen Articulationsflächen dieses Gelenkes in activer Weise zu sichern, dienen die *m. subclavius* und *supra-clavicularis.*

Fascia coraco-clavicularis. Anheftp.: Schlüsselbein, 1. Rippe, *processus coracoideus;* wickelt den *m. subclavius* ein, überzieht innerhalb der *fossa infraclavicularis* den *m. pectoralis minor* und hängt mit der *fascia cervicalis* und *brachialis* zusammen.

I. Muskeln an der äussern Fläche des Thorax.

a) **Brustmuskeln an der vordern Fläche des Thorax.**

1) *M. pectoralis major*, grosser Brustmuskel (mit *portio clavicularis* und *sternalis*). Anheftp.: *extremitas sternalis claviculae, sternum* und 2. bis 7. Rippenknorpel; — *spina tuberculi majoris ossis brachii.*

2) *M. pectoralis minor* (*s. serratus anticus minor*), kleiner Brustmuskel, Anheftp.: vorderes Ende der 3. bis 5. Rippe; — *processus coracoideus.*

3) *M. subclavius*, Schlüsselbeinmuskel. Anheftp.: 1. Rippe und Rippenknorpel; — Rauhheit der untern Fläche der *clavicula.*

b) **Brustmuskeln an der seitlichen Fläche des Thorax.**

4) *M. serratus anticus major*, grosser vorderer Sägemuskel (mit 9 bis 10 *dentationes*). Anheftp.: äussere Fläche des mittlern Theiles der 1. bis 8. Rippe; — *labium internum* der *basis scapulae.*

c) **Muskeln zwischen den Rippen.**

1) *Mm. intercostales*, Zwischenrippenmuskeln. Anheftp.: unterer Rand der höher gelegenen Rippe; — oberer Rand der nächst folgenden Rippe.

α) *Mm. intercostales externi* (mit schräg vor- und abwärts laufenden Fasern); vom Rippenhals bis Rippenknorpel. — Die *mm. levatores costarum* sind als integrirende Bestandtheile der äussern Intercostalmuskeln, als die stark ausgeprägten Anfänge derselben zu betrachten.

β) *Mm. intercostales interni* (mit schräg hinter- und abwärts laufenden Fasern); vom Rippenwinkel bis Brustbein. — Die *mm. intracostales* sind Fasern von der Richtung der *intercostales interni*, welche über die innere Fläche einer oder mehrerer Rippen hinweglaufen, sich aber sonst wie die innern Zwischenrippenmuskeln verhalten.

II. Muskeln an der Innenfläche des Thorax (in der Brusthöhle).

6) *M. triangularis sterni*, *s. transversus thoracis*, dreieckiger Brustmuskel (aus 4 bis 5 Zacken). Anheftp.: Rand der innern Fläche des *corpus sterni* und *processus xiphoideus;* — innere Fläche des vordern Endes der 2. bis 5. Rippe und ihrer Knorpel. — Er stellt die unmittelbare Fortsetzung des *m. transversus abdominis* dar und wird mit diesem zusammen auch *m. sterno-abdominalis* genannt.

D. Musculi abdominales, Bauchmuskeln.

Uebersicht der Bauchmuskeln.

a) Nach ihrer Lage. α) Vorn läuft in der Mitte der Bauchwand ein, durch die Verschmelzung der Aponeurosen der seitlichen Bauchmuskeln entstandener weisser sehniger Streif, die *linea alba* (mit *annulus umbilicalis*, Nabelring, in der Mitte, und *lig. triangulare s. adminiculum lineae albae* am untern Ende) vom *processus xiphoideus* gerade herab zur *symphysis ossium pubis*, wo sie mit den *mm. pyramidalis abdominis* zusammenhängt. Neben dieser Linie, parallel mit ihr, liegt in einer sehnigen Scheide (*vagina recto-abdominalis*) der *m. rectus abdominis.* — β) Die Seitenwand des Bauches wird von 3 breiten, platten Muskeln, deren jeder eine von der des andern verschiedene Faserrichtung hat, nämlich vom *m. obliquus abdominis externus*, *obliquus internus* und *transversus*, gebildet, welche in drei Schichten geordnet, über einander liegen und durch Zellgewebe unter sich zusammenhängen. Nach vorn gehen sie in breite Aponeurosen über, welche in der *linea alba* zusammenfliessen; ihr hinterer Theil hängt theils mit der *fascia lumbo-dorsalis*, theils mit den Lendenwirbeln zusammen; mit ihren obern Portionen heften sie sich an die untern Rippen, mit den untern an die *crista ilei.* Ueber dem horizontalen Aste des Schambeins endigen sie sich in einen freien Rand, welcher am *m. obliquus externus* sehnig und etwas nach einwärts umgerollt ist. Er führt den Namen des *lig. Poupartii s. arcus cruralis*, ist von der *spina ilei anterior superior* zur *symphysis pubis* herüber gespannt und geht theils in die Fascien der Hüft- und Schenkelmuskeln über, theils ist er durch 2 Schenkel (*crus externum* und *internum*) an das rechte und linke *tuberculum pubis*, durch das *lig. Gimbernati* an die *crista pubis* und durch das *lig. Collesii* an die vordere Wand der Scheide des geraden Bauchmuskels befestigt. Am innern untern Theile dieses Bandes zeigt sich zwischen den beiden Schenkeln des *lig. Poupartii* ein Loch, der *annulus abdominalis*, Bauchring, welcher in einen schief zur Bauchhöhle auf- und auswärtssteigenden Canal, Leistencanal, *canalis inguinalis*, führt. Dieser Canal, welcher nach vorn und unten von dem ungerollten Rande des *lig. Poupartii* begrenzt wird, durchbohrt in schiefer Richtung nach aussen, oben und innen den *m. obliquus internus* und *transversus.* — Der Raum zwischen dem Poupartischen Bande und horizontalen Schambeinaste wird durch Muskeln, welche aus der Bauchhöhle heraustreten (*m. psoas* und *iliacus internus*) und durch die *fascia iliaca* bis auf eine Lücke, durch welche die grossen Schenkelgefässe herabsteigen (*lacuna vasorum*), geschlossen. Nach innen von den Gefässen bleibt der *annulus cruralis*, Schenkelring, übrig, welcher nach innen zu nur durch eine dünne *fascia* abgeschlossen ist. — γ) Die hintere Wand der Bauchhöhle, in deren Mitte die Lendenwirbel mit dem *m. psoas* liegen, helfen die *mm. quadrati lumborum* bilden, die sich neben der Wirbelsäule von der letzten Rippe zum Darmbeine erstrecken. — δ) Das Dach der Bauchhöhle ist das Zwerchfell, *diaphragma*, die Scheidewand zwischen Brust- und Bauchhöhle, welche gegen die letztere hin concav, nach oben convex ist.

b) Nach ihrer Function. α) Zur Verengerung der Bauchhöhle: alle genannten Bauchmuskeln mit Ausnahme des *m. quadratus lumborum.* — β) Zum Athmen: *mm. obliqui, transversus, rectus, pyramidalis* und *quadratus lumborum,* zum Ausathmen; *diaphragma,* zum Einathmen.

Fasciae musculares abdominis: 1) *Fascia superficialis,* zieht sich über den *annulus abdomialis* und *cruralis* herab zur *fascia lata.* — 2) *Fascia transversalis,* überzieht die innere Fläche des *m. transversus,* bildet am *annulus inguinalis internus* eine *plica semilunaris* und in den *canalis inguinalis* hinein eine trichterförmige Fortsetzung, die ausserhalb des Canals zur äussern Scheide des Samenstranges wird. — 3) *Fascia s. vagina recto-abdominalis,* d. i. eine Scheide um den *m. rectus abdominis,* bestehend aus 2 Platten, die vordere gebildet von der Aponeurose des *m. obliquus externus* und *internus,* die hintere kürzere und mit der *linea semicircularis Douglasii* endigende, von der Aponeurose des *m. obliquus internus* und *transversus.*

a) **Muskeln an der seitlichen Bauchwand.**

1) *M. obliquus externus s. descendens,* äusserer schiefer Bauchmuskel (mit schräg ein- und abwärts laufenden Fasern und mit seiner Aponeurose das *lig. Poupartii* und den *annulus abdominalis* bildend). Anheftp.: äussere Fläche der 8 untersten Rippen; — *linea alba* und *labium externum cristae ilei.*

2) *M. obliquus internus s. adscendens,* innerer schiefer Bauchmuskel. Anheftp.: *lig. Poupartii, linea intermedia cristae ilei;* — *linea alba,* untere Ränder der drei untersten Rippen.

3) *M. transversus abdominis,* querer Bauchmuskel. Anheftp.: innere Fläche der 7 oder 8 untersten Rippen, *processus transversi* der Lendenwirbel; — *labium internum cristae ilei, lig. Poupartii, processus transversi* der Lendenwirbel; — *linea alba.*

b) **Muskeln an der vordern Bauchwand.**

4) *M. rectus abdominis, s. m. rectus abdominis anticus major,* gerader Bauchmuskel (in der *vagina recto-abdominalis;* mit 3 oder 4 *inscriptiones tendineae*). Anheftp.: äussere Fläche des 5. bis 7. Rippenknorpels und *processus xiphoideus;* — *symphysis ossium pubis.*

5) *M. pyramidalis abdominis, s. m. rectus abdominis anticus minor,* dreieckiger Bauchmuskel. Anheftp.: oberer Rand der *symphysis* und des *ramus horizontalis ossis pubis;* — vorderes Blatt der *fascia recto-abdominalis* und *linea alba.*

c) **Muskel an der hintern Bauchwand.**

6) *M. quadratus lumborum, s. m. rectus abdominis posticus,* viereckiger Lendenmuskel (mit *pars lumbo-costalis, ileo-costalis* und *ileo-lumbalis*). Anheftp.: hinterer Theil des *labium internum cristae ilei, lig. ileo-lumbale, processus transversus* des 5. Lendenwirbels; — unterer Rand des hintern Endes der letzten Rippe und Querfortsätze der 4 obern Lendenwirbel.

d) **Muskel zwischen Brust- und Bauchhöhle** (*septum transversum*).

7) *Diaphragma, m. diaphragmaticus,* Zwerchfell, mit *superficies thoracica s. convexa* und *abdominalis s. concava;* mit *portio ascendens s. verticalis* (an der Bauch- und Brustwand) und *portio horizontalis s. phrenica* (Kuppel), bestehend aus:

a) Pars tendinea, centrum tendineum s. speculum Helmontii (mit *foramen quadrilaterum s. pro vena cava inferiore*).

b) Pars carnosa s. muscularis; zerfällt in:

α) Pars costalis, Rippentheil. Anheftp.: innere Fläche der 6 untersten Rippenknorpel, *processus xiphoideus* und *arcus tendineus fasciae lumbo-dorsalis.*

β) Crura diaphragmatis, pars vertebralis s. lumbalis (mit *hiatus aorticus* und *foramen oesophageum*). Anheftp.: Körper des 3. und 4. Lendenwirbels (*crura interna*), des 3. (*crura media*) und des 1. Lendenwirbels, sowie der *arcus tendineus fasciae lumbo-dorsalis* (*crura externa*).

E. Musculi cervicis et dorsi, Nacken- und Rückenmuskeln.

Uebersicht der Nacken-Rückenmuskeln.

a) Nach ihrer Lage theilt man diese Muskeln in 5 über einander liegende Schichten. — α) Gleich unter der Haut des Nackens und Rückens findet man nur 2, aber sehr grosse Muskeln, welche die 1. Schicht bilden: *m. cucullaris* (am Nacken und obern Theile des Rückens) und *latissimus dorsi* (am untern Theile des Rückens und am Kreuze). — β) In der 2. Schicht erscheint am weitesten oben, am Nacken, der *m. splenius capitis,* gleich nach aussen von demselben der *m. splenius colli* und neben diesem nach aussen der *m. levator anguli scapulae.* Zwischen der Wirbelsäule und der *basis scapulae* befindet sich der *m. rhomboideus minor* und unterhalb desselben der *m. rhomboideus major.* Diese beiden letztern Muskeln bedecken den *m. serratus posticus superior,* während der *serratus posticus inferior* in der Lendengegend unter dem *m. latissimus dorsi* seine Lage hat. — γ) Zur 3. Schicht gehören am Nacken: *m. biventer cervicis, complexus, trachelo-mastoideus, transversalis cervicis* und *cervicalis ascendens.* Diese Muskeln liegen in der genannten Ordnung von der Mitte der Wirbelsäule nach aussen bis zur Seite des Halses, wo der letzte an den *m. scalenus posticus* stösst. Am Rücken finden sich in dieser Schicht blos der *m. sacro-lumbaris* und *longissimus dorsi.* — δ) Die 4. Schicht wird gebildet vom *spinalis dorsi* und *cervicis, semispinalis dorsi* und *cervicis, mm. levatores costarum.* — ε) Die 5. Schicht, welche dicht auf der Wirbelsäule aufliegt, enthält: *mm. recti capitis postici* (*major* und *minor*), *obliqui capitis* (*superior* und *inferior*), *multi-*

fidus spinae, rotatores dorsi (Theile), interspinales und *intertransversales.* — Als *m. transverso-spinalis* werden auch die Muskeln zusammengefasst, welche in der Dorsalrinne zwischen den Dorn- und Querfortsätzen liegen, wie: der *m. semispinalis dorsi,* der Brusttheil des *m. multifidus spinae* und die *mm. rotatores dorsi.*

b) Nach ihrer Function. α) Zur Bewegung des Kopfes: *m. cucullaris, splenius capitis, biventer cervicis, complexus, trachelo-mastoideus, recti postici, obliquus capitis superior,* beider Seiten, zum Strecken; *m. splenius capitis, trachelo-mastoideus* etc., einer Seite, zum Seitwärtsneigen; *m. splenius capitis, trachelo-mastoideus, obliquus capitis inferior,* einer Seite, zum Drehen. — β) Zur Streckung der Wirbelsäule: am Brust- und Lendentheile: der *sacro-lumbaris* und *longissimus dorsi, spinalis* und *semispinalis dorsi*; am Halstheile der *m. splenius colli, transversalis cervicis, spinalis* und *semispinalis cervicis.* Ausserdem helfen diesen Muskeln, welche auf beiden Seiten activ sein müssen, wenn die Wirbelsäule gerade gestreckt werden soll, noch: *mm. interspinales* und *multifidus spinae.* Als *m. extensor dorsi communis* (*m. sacro-spinalis*), gemeinsamen Rückenstrecker, wird auch ein Complex von 5 Muskelabtheilungen bezeichnet, bestehend aus dem *m. longissimus dorsi, ilio-costalis, costalis dorsi, transversalis dorsi* und *spinalis dorsi.* — γ) Zur Seitwärtsbeugung der Wirbelsäule: am Halse: der *m. transversalis cervicis, cervicalis adscendens, spinalis* und *semispinalis cervicis,* am Brusttheile: der *m. spinalis* und *semispinalis dorsi.* Hierbei wirken nur die Muskeln der Seite, nach welcher hin die Beugung geschieht. — δ) Zur Drehung der Wirbelsäule: am Halse: der *m. splenius colli, transversalis cervicis* und *cervicalis ascendens, semispinalis cervicis* und *multifidus spinae;* am Brusttheile: die *mm. rotatores dorsi* (der Lendentheil dreht sich nicht), *semispinalis dorsi, multifidus spinae.* — ε) Zur Bewegung der Rippen: *mm. levatores costarum, serratus posticus superior, cervicalis ascendens* und *latissimus dorsi,* zum Heben (Einathmen); *m. serratus posticus inferior,* zum Herabziehen; und beim tiefen Ausathmen noch der *m. lumbo-costalis* vom *sacro-lumbaris.* — ζ) Zur Bewegung des Schulterblattes: *m. cucullaris, levator anguli scapulae, rhomboideus major* und *minor.*

Fasciae musculares cervicis et dorsi. — 1) *Fascia nuchae* (zwischen der 1. und 2. Schicht), geht nach vorn in die *fascia cervicis,* nach hinten in das *lig. nuchae* über. — 2) *Fascia lumbo-dorsalis* (eine Scheide für die 3. und 4. Schicht der Rückenmuskeln bildend). Anheftp.: hinteres Blatt: *processus spinosi* der (2.—12.) Brust-, Lenden- und Kreuzbeinwirbel, hinterer Theil der *crista ilei* (*labium externum*), *anguli costarum, fascia nuchae;* vorderes Blatt (den *arcus tendineus* zwischen dem Querfortsatze des 1. Lendenwirbels und der 12. Rippe bildend): hinterer Theil der *crista ilei* (*labium internum*), *processus transversi* der Lendenwirbel und 12. Rippe.

I. Erste Schicht der Nacken-Rückenmuskeln.

(Entspringen grösstentheils von den *processus spinosi* aller Wirbel.)

1) *M. cucullaris s. trapezius,* Kappenmuskel. Anheftp.: *linea semicircularis superior ossis occipitis; spina occipitalis externa, lig. nuchae* und *processus spinosi* aller Hals- und Brustwirbel; — *spina scapulae, acromion, extremitas acromialis claviculae.*

2) *M. latissimus dorsi,* breiter Rückenmuskel. Anheftp.: *processus spinosi* der 6—8 untern Brust-, aller Lenden- und Sacralwirbel, hinterer Theil der *crista ilei* und äussere Fläche der 8. bis 12. Rippe; — *spina tuberculi minoris ossis brachii.*

II. Zweite Schicht der Nacken-Rückenmuskeln.

(Entspringen alle, mit Ausnahme des *m. levator anguli scapulae,* von *processus spinosi* und zwar die meisten von denen der untern Hals- und obern Brustwirbel.)

a) **Muskeln der 2. Schicht am Nacken.**

3) *M. splenius capitis,* Bausch- oder Riemenmuskel des Kopfes. Anheftp.: *processus spinosi* des 3. bis 7. Hals- und 1. und 2. Brustwirbels; — *linea semicircularis superior ossis occipitis.*

4) *M. splenius colli,* Riemenmuskel des Halses. Anheftp.: *processus spinosi* des 3. bis 5. Brustwirbels; — hintere Höcker der *processus transversi* des 1. bis 3. Halswirbels.

5) *M. levator anguli scapulae,* Schulterblattheber. Anheftp.: hintere Höcker der *processus transversi* des 1. bis 4. Halswirbels; — *angulus superior scapulae.*

b) **Muskeln der 2. Schicht am hintern obern Theile des Thorax.**

6) *M. rhomboideus minor s. superior,* kleiner rautenförmiger Muskel. Anheftp.: *processus spinosi* des 6. und 7. Halswirbels; — *labium externum* des obern Theiles der *basis scapulae.*

7) *M. rhomboideus major s. inferior,* grosser rautenförmiger Muskel. Anheftp.: *processus spinosus* des 1. bis 4. Brustwirbels; — *labium externum* der *basis scapulae.*

8) *M. serratus posticus superior,* oberer hinterer Sägemuskel. Anheftp.: *processus spinosi* des 6. und 7. Hals- sowie des 1. und 2. Brustwirbels; — äussere Fläche der 2. bis 5. Rippe (am *angulus*).

c) **Muskeln der 2. Schicht am hintern untern Theile des Thorax.**

9) *M. serratus posticus inferior,* unterer hinterer Sägemuskel. Anheftp.: *processus spinosus* des 11. und 12. Brust- und 1. bis 3. Lendenwirbels; — unterer Rand und äussere Fläche (am *angulus*) der 9. bis 12. Rippe.

III. Dritte Schicht der Nacken-Rückenmuskeln.

(Entspringen grösstentheils von den *processus transversi* der obern Brustwirbel, einige auch mit von den *processus obliqui* der untern Halswirbel, und zwar in der folgenden Ordnung von aussen nach innen):

a) **Muskeln der 3. Schicht am Nacken.**

10) *M. biventer cervicis,* zweibäuchiger Nackenmuskel. Anheftp.: *processus transversi* des 4. bis 6. Brustwirbels sowie die Dornfortsätze des 3. und 4. Brustwirbels; *linea semicircularis superior ossis occipitis.*

11) *M. complexus cervicis,* durchflochtener Nackenmuskel. Anheftp.: *processus transversi* des 1. bis 3. Brustwirbels und *processus obliqui* des 3. bis 7. Halswirbels; — *linea semicircularis superior ossis occipitis.*

12) *M. trachelo-mastoideus,* Nacken-Warzenmuskel. Anheftp.: *processus transversi* des 5. bis 7. Hals- und 1. bis 3. Brustwirbels, und *processus obliqui* des 5. bis 7. Halswirbels; — *processus mastoideus.*

13) *M. transversalis cervicis*, querer Nackenmuskel. Anheftp.: *processus transversi* des 1. bis 6. Brustwirbels; — *processus transversi* des 2. bis 6. Halswirbels.

14) *M. cervicalis adscendens*, aufsteigender Nackenmuskel. Anheftp.: hinterer Theil der äussern Fläche der 3. bis 6. Rippe: — *processus transversi* des 3. bis 5. Halswirbels.

b) **Muskeln der 3. Schicht am Rücken.**

15) *M. sacro-lumbaris s. m. sacro-spinalis*, (*s. extensor trunci communis*), gemeinschaftlicher Rückgratstrecker. Anheftp.: hintere Fläche des *os sacrum* und der Lendenwirbel-Bögen, die *tuberositas* und der hintere Theil der *crista ossis ilei*. An der 12. Rippe spaltet er sich in die folgenden Muskeln:

α) *M. longissimus dorsi*, langer Rückenmuskel, innerer Rückgratstrecker. Anheftp.: *collum* der 3.—10. Rippe (mit 7—8 äussern aufsteigenden Zipfeln) und *processus transversi* des 1.—12. Brustwirbels (mit 12 innern aufsteigenden Zipfeln).

β) *M. lumbo-costalis*, Lenden-Rippenmuskel, äusserer Rückgratstrecker. Anheftp.: unterer Rand des *angulus costae* aller Rippen (mit 12 äussern aufsteigenden Zipfeln). Vom obern Rand der untern 7 Rippen bekommt er Verstärkungsbündel, welche mit den übrigen Fasern zu den höher gelegenen Rippen gehen.

IV. Vierte Schicht der Nacken-Rückenmuskeln.

a) **Muskeln der 4. Schicht am Nacken.**

16) *M. spinalis cervicis*, Dornmuskel des Nackens. Anheftp.: Seitenfläche der *processus spinosi* des 6. und 7. Hals- und des 1. und 2. Brustwirbels; — *processus spinosi* des 2. bis 4. Halswirbels.

17) *M. semispinalis cervicis*, Halbdornmuskel des Nackens. Anheftp.: *processus transversi* des 1. bis 6. Brustwirbels; — *processus spinosi* des 2. bis 5. Halswirbels.

b) **Muskeln der 4. Schicht am Rücken.**

18) *M. spinalis dorsi*, Dornmuskel des Rückens. Anheftp.: *processus spinosi* des 10. bis 12. Brust- und 1. und 2. Lendenwirbels; — *processus spinosi* des 2. bis 8. Brustwirbels.

19) *M. semispinalis dorsi*, Halbdornmuskel des Rückens. Anheftp.: *processus transversi* des 6. bis 11. Brustwirbels; — *processus spinosi* des 5. bis 7. Hals- und 1. bis 5. Brustwirbels.

20) *Mm. levatores costarum breves*, kurze Rippenheber (12 St.). Anheftp.: *processus transversi* des 7. Halswirbels und der 11 obern Brustwirbel; — oberer Rand des hintern Theiles der nächstfolgenden Rippe.

21) *Mm. levatores costarum longi*, lange Rippenheber (3 St.). Anheftp.: *processus transversi* des 8. bis 10. Brustwirbels; — oberer Rand des hintern Theils der 10. bis 12. Rippe.

V. Fünfte Schicht der Nacken-Rückenmuskeln.

a) **Muskeln der 5. Schicht am Nacken.**

22) *M. rectus capitis posticus major*, grosser hinterer gerader Kopfmuskel. Anheftp.: *processus spinosus* des 2. Halswirbels; — *linea semicircularis inferior ossis occipitis*.

23) *M. rectus capitis posticus minor*, kleiner hinterer gerader Kopfmuskel. Anheftp.: *tuberculum atlantis posticum*; — *linea semicircularis inferior*.

24) *M. obliquus capitis superior s. minor*, oberer schiefer Kofmuskel. Anheftp.: *processus transversus atlantis*; — Rauhheit des *os occipitis* unterhalb der *linea semicircularis inferior*.

25) *M. obliquus capitis inferior s. major*, unterer schiefer Kopfmuskel. Anheftp.: *processus spinosus* des 2. Halswirbels; — *processus transversus atlantis*.

b) **Muskeln der 5. Schicht längs der ganzen Wirbelsäule, zwischen den Fortsätzen zweier benachbarter Wirbel.**

26) *M. multifidus spinae*, vielgetheilter Rückgratsmuskel (mit 26 Bündeln). Anheftp.: *processus transversi spurii* des Kreuzbeins, *processus obliqui* der Lendenwirbel, *processus transversi* der Brustwirbel und *obliqui* der 4 untern Halswirbel; — die *processus spinosi* des 2. Hals- bis 5. Lendenwirbels.

27) *Mm. interspinales*, Zwischendornmuskeln. Anheftp.: *processus spinosi* zweier an einander grenzender Wirbel.

28) *Mm. intertransversarii*, Zwischenquermuskeln (*externi* und *interni* zwischen den Halswirbeln). Anheftp.: *processus transversi* zweier benachbarter Wirbel.

c) **Muskeln der 5. Schicht nur an den Brustwirbeln.**

29) *Mm. rotatores dorsi*, Achsendreher des Rückens. Anheftp.: *processus transversi* des 2. bis 12. Brustwirbels; — unterer Rand und hintere Fläche des *arcus* des nächst obern Wirbels.

F. Musculi ano-perineales, After-Damm-Muskeln.

Uebersicht der After-Damm-Muskeln.

a) Nach ihrer Lage. α) Nach Entfernung der Haut der After-Dammgegend zeigt sich am oberflächlichsten der *m. sphincter ani externus*, welcher den After (*anus*) ringförmig umgibt, hinterwärts mittels einer fibrösen Verlängerung an die Spitze des *os coccygis* befestigt ist, nach vorn aber mit dem, den hintern schwammigen Theil der Harnröhre umgebenden *m. bulbo-cavernosus* (beim Manne) verschmilzt. Anstatt des letztern findet sich bei der Frau der *m. constrictor cunni*, welcher einen ovalen Ring um den Eingang der Scheide bildet. Oberhalb des *m. sphincter ani externus* umgibt der *m. sphincter ani internus* ringförmig das

Ende des Mastdarms. — β) Zu beiden Seiten des *m. bulbo-cavernosus* liegt über der Wurzel der *corpora cavernosa* des *penis* oder der *clitoris* ein *m. ischio-cavernosus.* — γ) Seitlich vom *anus* und der *raphe,* zwischen ihnen und dem *tuber* und *ramus adscendens ossis ischii*, befindet sich eine tiefe, mit Fett ausgefüllte dreieckige Grube, die Mittelfleischgrube, *excavatio ischio-rectalis s. fossa perinei,* welche hinten bis zum *lig. tuberoso-sacrum* reicht, nach vorn und innen vom *m. levator ani* begrenzt und allenthalben von der *fascia perinei* ausgekleidet wird. An ihrem vordern Theile laufen oberflächlich in schräger Richtung vom *tuber ischii* etwas nach vorn die *mm. transversi perinei* (*superficialis s. posterior* und *profundus s. anterior*), welche mit denen der andern Seite in der Mittellinie zusammenstossen und mit der hintern Portion des *m. bulbo-cavernosus* verschmelzen. — δ) In der Tiefe dieser Grube, dieselbe nach oben schliessend, liegt der *m. levator ani;* etwas weiter nach hinten von diesem der *m. coccygeus.* — ε) Am Anfange der Harnröhre, welche hier beim Manne von der Vorsteherdrüse umgeben wird, findet sich noch der *m. compressor urethrae.*

b) Nach ihrer Function. α) Zur Bewegung des Afters und Mastdarms: *mm. sphincteres ani,* zum Schliessen; *m. levator ani,* zum Vor- und Aufwärts-Heben des Mastdarms gegen die vordere Beckenwand, so dass der After weiter nach rückwärts gekehrt, die hintere Wand des Rectum der andrängenden Kothsäule entgegengebracht und schliesslich über diese hinweggeschoben wird; *mm. transversi perinei* und *coccygeus*, zum Drücken auf den Mastdarm. — β) Zum Zusammendrücken der Harnröhre: *m. bulbo-cavernosus* und *constrictor urethrae membranaceae.* — γ) Zur Erection des Gliedes: *m. ischio-cavernosus.* — δ) Zum Verengern des Scheideneinganges: *m. constrictor cunni.*

Fasciae perinei. 1) *Fascia superficialis,* erstreckt sich von den Gesässmuskeln und der innern Fläche des Oberschenkels zum Damme, überzieht die *mm. transversi perinei,* heftet sich an den *sphincter ani externus* und vereinigt sich mit der eigentlichen *fascia perinei* und der *tunica dartos* des Hodensacks. — 2) *Fascia perinei.* Sie zerfällt in einen vordern zweiblättrigen und einen hintern einblättrigen Theil. Ersterer geht vom *ramus ascendens ossis ischii* und *descendens ossis pubis* der einen Seite zu den entsprechenden Theilen der andern Seite, und nimmt zwischen seine beiden Lamellen die Wurzel der *corpora cavernosa penis*, den *bulbus urethrae* und die *mm. transversi perinei* auf. Das oberflächliche Blatt geht nach vorn und oben in die *fascia* des *penis* oder der *clitoris* über. Das tiefere Blatt setzt sich an das *lig. arcuatum pubis* fest und wird von der *pars membranacea urethrae* durchbohrt. — Hinter den *mm. transversi perinei* liegt der einblättrige Theil der *fascia perinei;* er entspringt vom *lig. tuberoso-sacrum* und dem *tuber ischii,* überzieht den an der innern Fläche des *tuber ischii* liegenden *m. obturator internus* bis zum *arcus tendineus* der *fascia pelvis*, welchen er bilden hilft, wendet sich von hier nach innen und unten, überzieht die untere Fläche des *m. levator ani* bis zum *sphincter externus* hin und geht hier in die *fascia superficialis* über. Er kleidet somit die *fossa perinei* allseitig aus. — 3) *Fascia pelvis* (welche mit der *fascia perinei* in nächster Beziehung steht) entspringt rings von dem Eingang des kleinen Beckens bis zur *incisura ischiadica major* hin und steigt an der Seitenwand desselben in die Tiefe herab, indem sie den *obturator internus* und *pyriformis* überkleidet. Hinten setzt sie sich am Kreuzbein und Steissbein an. In der Tiefe des Beckens verlässt sie die seitliche Wand desselben, ihre beiden symmetrischen Hälften begegnen sich in der Mittellinie und bilden somit eine, den Beckenraum nach unten abschliessende, feste, fibröse Scheidewand, welche vom *rectum*, der *vagina* und *urethra* durchbohrt wird. Die Stelle, wo die *fascia* von der seitlichen Beckenwand gegen die Mittellinie des Beckens hin abgeht, erscheint als starker, sehniger Streif, *arcus tendineus fasciae pelvis,* an welchen sich die *fascia perinei* von unten her anheftet.

a) **Muskeln am Damme für den After.**

1) *M. sphincter ani externus*, äusserer Afterschliesser (bildet einen platten Ring um die Oeffnung des Mastdarms, After, *anus*). Anheftp.: Spitze des *os coccygis;* — Haut des Dammes und *m. bulbo-cavernosus* (*constrictor cunni* bei der Frau).

α) *M. sphincter ani internus*, bildet einen Ring um das untere Ende des Mastdarms, besteht aus glatten Muskelfasern.

2) *M. levator ani*, Afterheber. Anheftp.: innere Fläche des *ramus descendens ossis pubis,* der *arcus tendineus* der *fascia pelvis* und die *spina ischii;* — unteres Ende des Mastdarms und *sphincter ani.*

3) *Mm. transversi perinei* (*superficialis s. posterior* und *profundus s. anterior*), quere Damm-Muskeln. Anheftp.: innere Fläche des *tuber ischii;* — *m. sphincter ani externus* und *bulbo-cavernosus.*

4) *M. coccygeus*, Steissbeinmuskel. Anheftp.: *spina ischii;* — seitlicher Rand des *os coccygis.*

b) **Muskeln am Damme für Harn- und Geschlechtstheile.**

5) *M. ischio-cavernosus* (*erector penis vel clitoridis*), Aufrichter der Ruthe. Anheftp.: innere Seite des *tuber* und *ramus ascendens ossis ischii;* — die fibröse Hülle der *corpora cavernosa penis.*

6) *M. bulbo-cavernosus* (*accelerator urinae, ejaculator seminis*), Samen- oder Harnschneller (umgibt den *bulbus urethrae*). Anheftp.: ein sehniger Längsstreifen an der untern Fläche des *bulbus urethrae;* — *corpora cavernosa penis.*

7) *M. constrictor cunni s. vaginae*, Scheidenverengerer (umgibt das untere Ende der Scheide). Anheftp.: *m. sphincter ani externus* und *mm. transversi perinei;* — untere Fläche der *crura clitoridis.*

8) *M. constrictor urethrae membranaceae*, umgibt die *pars membranacea urethrae.* Anheftp.: die hintere Fläche der Schamfuge und *ramus descendens ossis pubis;* — die Muskelfasern vereinigen sich von beiden Seiten her bogenförmig, sowohl oberhalb als unterhalb der *pars membranacea urethrae.*



G. Musculi extremitatis superioris, Muskeln des Arms.

I. Muskeln an der Schulter.

Uebersicht der Schultermuskeln.

a) Nach ihrer Lage. α) Zunächst liegt über und vor dem Schultergelenke, dicht unter der Haut, der *m. deltoideus*, und hinter seinem innern Rande in der Achselhöhle, verdeckt vom *m. pectoralis major*, der *m. coraco-brachialis*. Beide Muskeln ziehen sich der Länge nach von der Schulter bis zur Mitte des Oberarms (*spina tuberculi majoris* und *minoris*) herab. — β) Mehr in querer Richtung liegen die von der äussern und innern Fläche des Schulterblatts anfangenden und zu den *tuberculis brachii* verlaufenden Rollmuskeln. Von ihnen befindet sich der *m. supraspinatus*, *infraspinatus* und *teres minor* an der äussern Seite des Schultergelenks, der *m. subscapularis* und *teres major* an der innern Seite. Die erstern (rollen den Arm nach aussen) heften sich an das *tuberculum majus*, die letztern (rollen nach innen) an das *tuberculum minus*.

b) Nach ihrer Function. α) Zum Heben des Armes: *m. deltoideus* (die vordere Portion [*portio clavicularis*] vermag den Arm vorwärts, die hintere Portion [*portio spinalis scapulae*] rückwärts, die mittlere Portion gerade seitwärts auszustrecken]; *m. coraco-brachialis* [hebt den Arm vor- und einwärts]). — β) Zum Rollen des Armes nach aussen (die von der äussern Fläche des Schulterblatts entspringen und sich an das *tuberculum majus* setzen): *m. supraspinatus*, *infraspinatus* und *teres minor*. — γ) Zum Rollen nach innen (welche an der innern Fläche des Schulterblattes entspringen und sich an das *tuberculum minus* heften): *m. subscapularis* und *teres major* (welcher den Arm im und sammt dem Schultergelenke herabzuziehen vermag).

Fovea axillaris, Achselhöhle, heisst die Grube zwischen Schulter, Oberarm und Brust, mit den folgenden Wänden: vordere Wand: *m. pectoralis major* und *minor*, *portio clavicularis* des *m. deltoideus;* — hintere Wand: *m. latissimus dorsi*, *subscapularis* und *teres major;* — innere Wand: Thorax mit *m. serratus anticus major;* — äussere Wand: Oberarm mit *m. biceps* und *coraco-brachialis*.

Fascia scapularis, bedeckt mit einem hintern Blatte (*fascia suprascapularis*), den *m. supra-* und *infraspinatus* und ist an die *spina scapulae* geheftet; mit einem vordern Blatte (*fascia subscapularis*) überzieht sie den *m. subscapularis*. Beide Blätter hängen an den Rändern des Schulterblatts mit einander zusammen und gehen in die *fascia lumbo-dorsalis* und *brachialis* über.

a) **Muskeln an der obern und vordern Seite des Schultergelenkes.**

1) *M. deltoideus*, Deltamuskel. Anheftp.: *extremitas acrominalis claviculae*, *acromion* und *spina scapulae; — spina tuberculi majoris.*

2) *M. coraco-brachialis*, Haken-Armmuskel (vom *nerv. musculo-cutaneus* durchbohrt). Anheftp.: *processus coracoideus; — spina tuberculi minoris* und *lig. intermusculare internum.*

b) **Muskeln an der äussern Seite der Schulter (rollen den Arm nach aussen).**

3) *M. supraspinatus*, Obergrätenmuskel. Anheftp.: *fossa supraspinata* des Schulterblatts; — obere Fläche des *tuberculum majus brachii.*

4) *M. infraspinatus*, Untergrätenmuskel. Anheftp.: *fossa infraspinata;* — mittlere Fläche des *tuberculum majus brachii.*

5) *M. teres minor*, kleiner runder Armmuskel. Anheftp.: Mitte des vordern Randes des Schulterblattes; — untere Fläche des *tuberculum majus brachii.*

c) **Muskeln an der innern Seite der Schulter (rollen den Arm nach innen).**

6) *M. subscapularis*, Unterschulterblattmuskel. Anheftp.: *fossa subscapularis; — tuberculum minus brachii.*

7) *M. teres major*, grosser runder Armmuskel. Anheftp.: *angulus inferior* und unterer Theil des *margo anterior scapulae; — spina tuberculi minoris.*

II. Muskeln am Oberarme.

Uebersicht der Oberarm-Muskeln.

a) Nach ihrer Lage. α) An der innern Fläche des Oberarms liegen der Länge nach, zunächst unter der Haut, der *m. biceps brachii*, und unter diesem, dicht auf dem Knochen auf, der *m. brachialis internus*. — β) An der äussern Fläche des Oberarms befindet sich blos der *m. triceps*. Zu diesem gehört der *anconaeus quartus*, welcher am Unterarm, nach aussen über dem Ellenbogenbein liegt.

b) Nach ihrer Function. α) Zur Beugung des Vorderarms: *m. biceps* (welcher auch bei der Supination hilft) und *brachialis internus*. — β) Zur Streckung des Vorderarms: *m. triceps* und *anconaeus quartus*.

Fascia brachialis, hängt oben mit der *fascia scapularis* und *coraco-clavicularis* zusammen, überzieht den *m. deltoideus* mit einem dünnen Blatte, bildet eine Scheide um die *art.* und *ven. brachialis* und trennt den *m. biceps* und *brachialis* vom *triceps* durch das *lig. intermusculare externum* (Anheftp.: äusserer Winkel und *condylus externus* des *os brachii*) und *internum* (Anheftp.: innerer Winkel und *condylus internus brachii*).

a) **Muskeln an der innern Fläche des Oberarms (Beuger des Vorderarms).**

1) *M. biceps brachii*, zweiköpfiger Armmuskel. Anheftp.: oberer Rand der *cavitas glenoidalis scapulae* (*caput longum s. externum*) und *processus coracoideus* (*caput breve s. internum*); — *tuberositas radii* und *fascia antibrachii.*

2) *M. brachialis internus*, innerer Oberarmmuskel. Anheftp.: innere Fläche der untern Hälfte des *os brachii* und *ligg. intermuscularia;* — *processus coronoideus ulnae.*

b) **Muskeln an der äussern Fläche des Oberarms (Strecker des Vorderarms).**

3) *M. triceps* (*s. brachialis externus s. anconaeus magnus*), dreiköpfiger Armmuskel. Anheftp.: vorderer Rand der *scapula* (*caput longum s. anconaeus longus*), äusserer Winkel des *os brachii* und *lig. intermusculare externum* (*caput externum s. anconaeus externus*), innerer Winkel des *os brachii* und *lig. intermusculare internum* (*caput internum s. anconaeus internus*); — *olecranon*, hintere Fläche und äusserer Winkel der *ulna.*

4) *M. anconaeus quartus s. parvus*, kleiner Ellenbogenmuskel. Anheftp.: *condylus externus humeri;* — äussere Fläche und äusserer Winkel der *ulna* (am obern Ende).

III. Musculi antibrachii, Muskeln am Vorderarme.

Uebersicht der Vorderarm-Muskeln.

a) Nach ihrer Lage. Sie werden durch das *lig. interosseum* und die Vorderarmknochen in 2 Partieen getrennt, welche in besondere Scheiden der *fascia antibrachii* eingeschlossen sind, und von denen die eine an der innern oder Volarfläche des Vorderarms, die andere an der äussern oder Rückenfläche desselben liegt. Die erstere besteht aus Flexoren und Pronatoren, und entspringt grösstentheils vom *condylus internus humeri*, die letztere, aus Extensoren und Supinatoren, nimmt zum grössten Theile ihren Ursprung vom *condylus externus humeri.* — α) Die Muskeln an der Volarfläche des Vorderarms bilden eine oberflächliche und zwei tiefere Schichten. In der oberflächlichen Schicht liegen die Muskeln von aussen nach innen in folgender Ordnung: *m. pronator teres* (an der innern Seite des *m. biceps*), *flexor carpi radialis*, *palmaris longus*, *flexor carpi ulnaris.* Die folgende Schicht bildet der *m. flexor digitorum communis sublimis.* Die tiefste Schicht besteht aus dem *m. flexor digitorum communis profundus*, *flexor pollicis longus* und dicht über dem Handgelenke unter den Sehnen der genannten Muskeln der *m. pronator quadratus.* — β) Auf der Rückenfläche des Vorderarms liegt zunächst am Radialrande der *m. supinator longus* und unter seinem obern Theile der *m. supinator brevis.* Neben diesen Muskeln, nach dem Ulnarrande hin, findet sich der *m. extensor carpi radialis longus* und *brevis*, dann der *m. extensor digitorum communis* und *digiti minimi*, und am weitesten nach innen zu der *m. extensor carpi ulnaris.* In der Mitte dieser Fläche treten unter dem äussern Rande des *m. extensor digitorum communis* folgende Muskeln hervor: *m. abductor pollicis longus*, *extensor pollicis longus* und *brevis*, und *extensor indicis proprius*, welche schräg von innen nach aussen, über die Sehnen der beiden *mm. extensores carpi radiales* hinweglaufen.

b) Nach ihrer Function. α) Zur Rotation des Radius: *m. pronator teres* und *quadratus* zum Einwärtsrollen; *m. supinator longus* und *brevis* zum Auswärtsrollen. — β) Zur Bewegung der Hand: *m. flexor carpi radialis* und *ulnaris*, *palmaris longus*, zum Beugen derselben; *m. extensor carpi radialis longus* und *brevis*, *extensor carpi ulnaris*, zum Strecken. — γ) Zur Bewegung des 2. bis 4. Fingers: *m. flexor digitorum communis sublimis* und *profundus*, zum Beugen; *m. extensor digitorum communis* (und *extensor indicis* und *digiti minimi*) zum Strecken. — δ) Zur Bewegung des Daumens: *m. flexor pollicis longus*, zum Beugen; *m. extensor pollicis longus* und *brevis*, zum Strecken; *m. abductor pollicis longus*, zum Abziehen des Daumens vom Zeigefinger.

Fascia antibrachii. Sie ist die Fortsetzung der *fascia brachii*, heftet sich an die *condyli humeri* und das *olecranon*, an den innern Winkel des *radius* und die innere Fläche der *ulna*, so dass sie eine Scheide auf der Dorsalfläche des Vorderarms für die Extensoren, und eine an der Volarfläche für die Flexoren bildet. Am Handgelenke hat sie 2 stärkere Querstreifen, d. s. die beiden folgenden Bänder:

a) *Lig. carpi volare commune*, welches mit dem *lig. carpi volare proprium* und der *aponeurosis palmaris* zusammenhängt. Anheftp.: vorderer Winkel des untern Theiles des *radius;* — hinterer Winkel des untern Theiles der *ulna.*

b) *Lig. carpi dorsale commune.* Anheftp.: vorderer Winkel des untern Theiles des *radius* und *processus styloideus radii;* — hinterer Winkel und *processus styloideus* der *ulna*, *os triquetrum* und *pisiforme.* Es bildet 6 Scheiden: 1) für *m. abductor longus* und *extensor brevis pollicis;* — 2) für *m. extensor pollicis longus;* — 3) für *m. extensor carpi radialis longus* und *brevis;* — 4) für *m. extensor digitorum communis* und *indicis proprius;* — 5) für *m. extensor digiti minimi;* — 6) für *m. extensor carpi ulnaris.*

a) **Oberflächliche Muskelschicht an der Volarfläche des Vorderarms.**

Diese Muskeln entspringen vom *condylus internus* (*s. flexorius*) *humeri* und liegen in der folgenden Ordnung von aussen nach innen:

1) *M. pronator teres*, runder Vorwärtsdreher. Anheftp.: *condylus internus humeri;* — vordere äussere Fläche des *radius* (in dessen Mitte).

2) *M. flexor carpi radialis* (*s. radialis internus*), äusserer Handbeuger. Anheftp.: *condylus internus humeri;* — *basis ossis II. metacarpi* (Volarfläche).

3) *M. palmaris longus*, langer Hohlhandmuskel. Anheftp.: *condylus internus humeri;* — *aponeurosis palmaris.*

4) *M. flexor carpi ulnaris* (*s. ulnaris internus*), innerer Handbeuger. Anheftp.: *condylus internus* und innere Fläche des *olecranon;* — *os pisiforme.*

5) *M. flexor digitorum communis sublimis s. perforatus* (weil er vom *flexor profundus*, in der Gegend der 1. Phalanx, durchbohrt wird), oberflächlicher gemeinschaftlicher Fingerbeuger (mit 4 Sehnen).

Anheftp.: *condylus internus humeri*, innere Fläche des obern Endes der *ulna* und des *radius;* — Basis des 2. Gliedes des 2., 3., 4. und 5. Fingers (Volarfläche).

b) **Tiefe Muskelschicht an der Volarfläche des Vorderarms.**

6) *M. flexor digitorum communis profundus s. perforans* (weil er den *flexor sublimis* durchbohrt), tiefer gemeinschaftlicher Fingerbeuger (mit 4 Sehnen). Anheftp.: innere Fläche der *ulna* und *lig. interosseum;* — Basis des 3. Gliedes des 2., 3., 4. und 5. Fingers (Volarfläche).

7) *M. flexor pollicis longus*, langer Daumenbeuger. Anheftp.: innere Fläche des *radius* und *lig. interosseum;* — Basis der 2. Phalanx des Daumens.

8) *M. pronator quadratus*, viereckiger Vorwärtsdreher. Anheftp.: innerer Winkel und innere Fläche des untern Endes der *ulna;* — vorderer Winkel und innere Fläche des untern Endes des *radius.*

c) **Oberflächliche Muskelschicht an der Dorsalfläche des Vorderarms.**

Diese Muskeln entspringen vom *condylus externus* (*s. extensorius*) *humeri* und liegen von aussen nach innen in der folgenden Ordnung:

9) *M. supinator longus*, langer Rückwärtsdreher. Anheftp.: äusserer Winkel des *os brachii* und *lig. intermusculare externum; — processus styloideus radii.*

10) *M. extensor carpi radialis* (*s. radialis externus*) *longus*, langer äusserer Handstrecker. Anheftp.: äusserer Winkel des *os brachii* und *condylus externus humeri;* — Basis des 2. *os metacarpi* (Dorsalfläche).

11) *M. extensor carpi radialis* (*s. radialis externus*) *brevis*, kurzer äusserer Handstrecker. Anheftp.: *condylus externus humeri;* — Basis des 3. *os metacarpi* (Dorsalfläche).

12) *M. extensor digitorum communis*, gemeinschaftlicher Fingerstrecker (mit 4 Sehnen). Anheftp.: *condylus externus humeri;* — Basis der 2. und 3. Phalanx des 2., 3., 4. und 5. Fingers (Dorsalfläche).

13) *M. extensor digiti minimi proprius* (fehlt oft). Anheftp.: *condylus externus humeri;* — Dorsalfläche des 5. Fingers.

14) *M. extensor carpi ulnaris* (*s. ulnaris externus*), innerer Handstrecker. Anheftp.: *condylus externus humeri* und äussere Fläche des *olecranon; — tuberculum* an der *basis ossis V. metacarpi* (Dorsalfläche).

d) **Tiefe Muskelschicht an der Dorsalfläche des Vorderarms.**

15) *M. supinator brevis*, kurzer Rückwärtsdreher. Anheftp.: *condylus externus humeri* und *lig. annulare radii;* — vordere innere Fläche des *radius* (in dessen Mitte).

16) *M. extensor indicis proprius* (*s. indicator*), eigener Strecker des Zeigefingers. Anheftp.: äussere Fläche und *crista* der *ulna, lig. interosseum;* — Dorsalfläche des Zeigefingers.

17) *M. extensor pollicis longus*, langer Daumenstrecker. Anheftp.: äussere Fläche der *ulna* (etwas unter ihrer Mitte); — *tuberculum* an der Basis des 2. Gliedes des Daumens.

18) *M. extensor pollicis brevis*, kurzer Daumenstrecker. Anheftp.: äusserer Rand der *ulna* und *lig. interosseum;* — Basis der 1. Phalanx des Daumens.

19) *M. abductor pollicis longus*, langer Abzieher des Daumens. Anheftp.: *crista ulnae* und *lig. interosseum;* — Basis des *os metacarpi pollicis.*

IV. Musculi manus, Muskeln der Hand.

Uebersicht der Handmuskeln.

a) Nach ihrer Lage. α) In der Hohlhand, wo sich zunächst unter der Haut, am Ulnarrande, der *m. palmaris brevis* zeigt, sind Muskeln hauptsächlich um den 1. und 5. Mittelhandknochen angehäuft und bilden hier den Ballen des Daumens und kleinen Fingers (*thenar et hypothenar*). An beiden Ballen liegt zunächst am Rande ein *m. abductor* (*pollicis brevis* und *digiti minimi*), neben diesen, nach der Mitte der Hand hin, ein *m. flexor brevis* und *opponens* (*pollicis* und *digiti minimi*), und dann beim Daumenballen noch der *m. adductor pollicis.* — Zwischen den Ballen finden sich in der Mitte der Hohlhand, an den Radialrändern der Sehnen des *m. flexor digitorum communis profundus*, die 4 *mm. lumbricales.* Unter denselben, zwischen den Mittelhandknochen, haben 3 *mm. interossei interni* ihre Lage. — β) Auf dem Handrücken befinden sich unter den Sehnen der Fingerstrecker, zwischen den Mittelhandknochen, die 4 *mm. interossei externi.*

b) Nach ihrer Function. α) Zum Beugen der Finger: *m. flexor pollicis brevis*, für den Daumen; *m. flexor digiti minimi*, für den kleinen Finger; *mm. lumbricales*, für den 2. bis 5. Finger. — β) Zum Abziehen der Finger: *m. abductor pollicis brevis*, für den Daumen; *m. abductor digiti minimi*, für den kleinen Finger; *m. interosseus externus I.*, für den Zeigefinger; *m. interosseus externus II.* und *III.*, für den Mittelfinger (welchen sie beim Spreizen der Finger feststellen, indem sie sich gegenseitig in ihrer Wirkung aufheben); *m. interosseus externus IV.*, für den Ringfinger. — γ) Zum Anziehen der Finger: *m. adductor pollicis*, für den Daumen; *m. interosseus internus I.*, für den Zeigefinger; *m. interosseus internus II.*, für den Ringfinger; *m. interosseus internus III.*, für den kleinen Finger. — δ) Zum Hohlmachen der Hand: *m. opponens pollicis* und *digiti minimi.* — ε) Zum Anziehen der Haut des Kleinfingerballens gegen die Aponeurose der Hohlhand: *m. palmaris brevis.*

Fasciae, vaginae und **ligg. muscularia manus.** 1) *Lig. carpi volare proprium* (quer über den Carpus liegend). Anheftp.: *eminentiae carpi radiales* (*tuberculum ossis navicularis* und *multangulum majus*); — *eminentiae carpi ulnares* (*os pisiforme* und *hamulus ossis hamati*). — 2) *Aponeurosis s. fascia palmaris*, liegt dicht unter der Haut der Hohlhand und theilt sich in 4 durch Querfasern (die *ligg. palmaria transversa*) zusammenhängende Zipfel. Anheftp.: *lig. carpi volare proprium;* — Sehnenscheiden der Flexoren und *ligg. capitulorum ossium metacarpi* (des 2. bis 5. Fingers). — 3) *Fascia dorsalis manus* hängt mit dem *lig. carpi dorsale commune* zusammen, bedeckt den Handrücken und heftet sich am 1. Fingergliede an die Scheiden der Extensoren. — 4) *Vaginae tendinum mm. flexorium*, d. s.

sehnige, mit Synovialscheiden ausgekleidete Canäle an der Volarfläche der Finger, für die Sehnen der Fingerbeuger. Sie werden an ihrer Aussenfläche durch quere Fasern (*ligg. annularia*) und durch schief sich durchkreuzende Fasern (*ligg. cruciata*) verstärkt. Da, wo solche Verstärkungsfasern fehlen, bezeichnet man die Sehnenscheiden als *ligg. vaginalia*. — Als Haltbändchen, *vincula tendinum*, bezeichnet man die sehnigen Faserbündel, welche die Sehnen der Fingerbeuger innerhalb ihrer Synovialscheiden an die Fingerknochen befestigen.

a) **Hautmuskel der Hohlhand.**

1) *M. palmaris brevis*, kurzer Hohlhandmuskel (über dem Ballen des kleinen Fingers). Anheftp.: die Haut am Ulnarrande; — Ulnarrand der *aponeurosis palmaris*.

b) **Muskeln des Daumen-Ballens.**

Sie sind für den Daumen bestimmt, entspringen, mit Ausnahme des *m. adductor*, vom *lig. carpi volare proprium* und liegen von aussen nach innen in der folgenden Ordnung:

2) *M. abductor pollicis brevis*, kurzer Daumen-Abzieher. Anheftp.: *lig. carpi volare proprium* und *tuberositas ossis multanguli majoris;* — Basis der 1. Phalanx des Daumens (Radialrand).

3) *M. flexor pollicis brevis*, kurzer Daumen-Beuger. Anheftp.: *lig. carpi volare proprium* (oberflächlicher Kopf) und *os multangulum minus* und *capitatum* (tiefer Kopf); — Basis der 1. Phalanx des Daumens und die beiden *ossa sesamoidea*.

4) *M. opponens pollicis*, Gegensteller des Daumens. Anheftp.: *lig. carpi volare proprium; — capitulum ossis I. metacarpi* (Radialrand).

5) *M. adductor pollicis*, Anzieher des Daumens. Anheftp.: *os capitatum* und *os III. metacarpi* (Volarfläche); — *os sesamoideum internum*.

c) **Muskeln am Ballen des kleinen Fingers.**

Sie sind für den kleinen Finger bestimmt, entspringen vom *lig. carpi volare proprium* und liegen vom Ulnarrande nach der Mitte der Hand in der folgenden Ordnung:

6) *M. abductor digiti minimi*, Abzieher des kleinen Fingers. Anheftp.: *lig. carpi volare proprium* und *os pisiforme;* — Basis der 1. Phalanx des kleinen Fingers (Ulnarrand).

7) *M. flexor brevis digiti minimi*, kurzer Beuger des kleinen Fingers. Anheftp.: *lig. carpi volare proprium* und *hamulus ossis hamati;* — Basis des 1. Gliedes des kleinen Fingers (Ulnarrand).

8) *M. opponens digiti minimi*, Gegensteller des kleinen Fingers. Anheftp.: *lig. carpi volare proprium* und *hamulus ossis hamati; — capitulum ossis V. metacarpi* (Ulnarfläche).

d) **Muskeln der Hohlhand, zwischen den Ballen und in der Tiefe.**

9) *Mm. lumbricales*, Spulmuskeln der Hand (4 St.). Anheftp.: Radialränder der 4 Sehnen des *m. flexor digitorum communis profundus;* — Radialseite der 1. Phalanx des 2. bis 5. Fingers.

10) *Mm. interossei interni* (*s. volares*); innere Zwischenknochenmuskeln (3 St.). Es sind:

a) *M. interosseus internus I.* (*adductor indicis*). Anheftp.: Ulnarseite des 2. Metacarpusknochens; — Ulnarseite der 1. Phalanx des Zeigefingers.

b) *M. interosseus internus II.* (*adductor digiti IV.*). Anheftp.: Radialseite des 4. Metacarpusknochens; — Radialseite der 1. Phalanx des 4. Fingers.

c) *M. interosseus internus III.* (*adductor digiti V.*). Anheftp.: Radialseite des 5. Metacarpusknochens; — Radialseite der 1. Phalanx des kleinen Fingers.

e) **Muskeln auf dem Handrücken.**

11) *Mm. interossei externi* (*s. dorsales*), äussere Zwischenknochenmuskeln.

a) *M. interosseus externus I.* (*abductor indicis*). Anheftp.: 1. Zwischenknochenraum; — Radialseite der 1. Phalanx des Zeigefingers.

b) *M. interosseus externus II.* (*abductor digiti medii externus*). Anheftp.: 2. Zwischenknochenraum; — Radialseite der 1. Phalanx des Mittelfingers.

c) *M. interosseus externus III.* (*abductor digiti medii internus*). Anheftp.: 3. Zwischenknochenraum; — Ulnarfläche der 1. Phalanx des Mittelfingers.

d) *M. interosseus externus IV.* (*abductor digiti quarti*). Anheftp.: 4. Zwischenknochenraum; — Ulnarseite der 1. Phalanx des 4. Fingers.

H. Musculi extremitatis inferioris, Muskeln des Beines.

I. *Musculi ad coxam*, Hüftmuskeln.

Uebersicht der Hüftmuskeln.

a) Nach ihrer Lage. Diese Muskeln sind zur Bewegung des Oberschenkels bestimmt, nehmen ihren Ursprung vom Becken und setzen sich an den obern Theil des *os femoris* an. α) Vor dem Hüftgelenke stösst man auf die Schwänze von 2 Muskeln, welche hinter dem *lig. Poupartii* aus der Bauchhöhle hervortreten und von denen der äussere der *m. iliacus internus* und der nach innen neben diesem liegende der *m. psoas major* (bisweilen mit einem *psoas minor*) ist; an den innern Rand des letztern gränzt ausserhalb des Bauches der *m. pectineus*. — β) An der hintern Fläche des Hüftgelenks finden sich die 3 *mm. glutaei* (*maximus*, *medius* und *minimus*), welche in 3 Schichten über einander liegend das Gesäss bilden. — γ) Bedeckt vom *m. glutaeus maximus* liegen in querer Richtung zwischen der hintern Wand des Beckens und dem *trochanter major* die Rollmuskeln des Oberschenkels, von oben nach unten in folgender Ordnung: *m. pyriformis*, welcher nach oben an den untern Rand des *glutaeus medius* stösst, *m. gemellus superior*, *obturator internus*, *gemellus inferior*, *quadratus femoris* und *obturator externus*. — δ) An der äussern

Seite der Hüfte neben dem vordern Rande des *m. glutaeus medius* hat der *m. tensor fasciae latae* seine Lage.

Fossa ilio-pectinea (*plica inguinalis s. cruralis*). Gränzen sind: äusserer Rand: der *m. sartorius;* innerer Rand: der *m. pectineus;* Grund: der *m. psoas* und *iliacus internus*. Nach oben hängt sie mit dem *annulus cruralis*, nach unten mit der Rinne zwischen *mm. adductores* und *vastus internus* zusammen.

b) Nach ihrer Function. α) Zum Beugen des Oberschenkels: *m. iliacus internus, psoas* und *pectineus*. — β) Zum Strecken desselben: *mm. glutaei*. — γ) Zum Auswärtsrollen: *mm. pyriformis, gemelli, obturatores* und *quadratus femoris*. — δ) Zum Einwärtsrollen: die vordere Portion des *m. glutaeus medius* und *tensor fasciae latae*. — ε) Zum Abziehen: *m. glutaei* und *pyriformis*.

Fasciae musculares der Hüfte: 1) *Fascia iliaca* überzieht den *m. iliacus internus* und *psoas major* sowohl innerhalb als ausserhalb der Bauchhöhle, hängt mit dem hintern Rande des *lig. Poupartii* fest zusammen und geht an dieser Stelle in die *fascia transversa abdominis* (s. S. 41) über. Indem sie sich mit ihrem innern Rande an das *tuberculum ileo-pectineum* ansetzt, bildet sie die Scheidewand zwischen der *lacuna muscularis* (für *m. psoas* und *iliacus internus*) und *lacuna vasorum* (für die grossen Schenkelgefässe), welche beide Lücken vom *lig. Poupartii* überbrückt werden. Ausserhalb der Bauchhöhle geht die *fascia iliaca* in das tiefe Blatt der *fascia lata femoris* über. — 2) *Fascia glutaea*, heftet sich an die *processus spinosi* des *os sacrum* und das *labium externum cristae ilei*, zieht sich mit einem oberflächlichen Blatte über den *m. glutaeus maximus*, mit einem tiefen zwischen diesem *m.* und dem *glutaeus medius* hinweg, nimmt dann den *m. tensor fasciae latae* in eine besondere Scheide auf und geht in die *fascia lata* über.

a) **Muskeln an der vordern Fläche des Hüftgelenks (Beuger des Oberschenkels).**

1) *M. iliacus internus*, innerer Hüftbeinmuskel. Anheftp.: innere Fläche des *os ilium*, *labium internum cristae ilei* und *lig. ileo-lumbale; — trochanter minor.*

2) *M. psoas major*, grosser runder Lendenmuskel (vom *plexus lumbalis* durchbohrt). Anheftp.: Seitenfläche der Körper und die *processus transversi* des 12. Brust- und des 1. bis 4. Lendenwirbels; — *trochanter minor.*

α) *M. psoas minor*, kleiner runder Lendenmuskel. Anheftp.: Seitenfläche des Körpers des 12. Brust- und 1. Lendenwirbels; — *fascia iliaca* und *pelvis.*

3) *M. pectineus*, Schamkamm-Muskel. Anheftp.: *crista pubis* (*s. pecten*); — *linea aspera* (dicht unter dem *trochanter minor*).

b) **Muskeln an der hintern Fläche des Hüftgelenks (Strecker des Oberschenkels).**

4) *M. glutaeus maximus*, grosser Gesässmuskel. Anheftp.: hinterer Theil des *labium externum cristae ilei*, hintere Fläche des *os sacrum* und *coccygis, ligg. ilio-sacra* und *tuberoso-sacrum; — linea aspera* (dicht unter dem *trochanter major*) und *fascia lata.*

5) *M. glutaeus medius*, mittlerer Gesässmuskel. Anheftp.: die äussere Fläche des *os ilei*, der vordere Theil vom *labium externum cristae ilei*, der hintere von dem Gebiet zwischen *crista ilei* und *linea semicircularis externa; — trochanter major.*

6) *M. glutaeus minimus*, kleiner Gesässmuskel. Anheftp.: *linea semicircularis externa* des Hüftbeins; — *trochanter major.*

c) **Muskeln, bedeckt vom** *m. glutaeus maximus*, **welche den Schenkel nach aussen rollen.**

7) *M. pyriformis*, birnförmiger Muskel (kommt durch die *incisura ischiadica major* aus dem Becken heraus). Anheftp.: vordere seitliche Fläche des *os sacrum* (am 2. bis 4. falschen Wirbel); — Spitze des *trochanter major.*

8) *M. gemellus superior*, oberer Zwillingsmuskel. Anheftp.: *spina ischii; — fossa trochanterica.*

9) *M. obturator internus*, innerer Hüftlochmuskel (kommt durch die *incisura ischiadica minor* aus dem Becken heraus). Anheftp.: innerer Umfang des *foramen obturatorium* und innere Fläche der *membrana obturatrix; — fossa trochanterica.*

10) *M. gemellus inferior*, unterer Zwillingsmuskel. Anheftp.: *tuber ischii; — fossa trochanterica.*

11) *M. quadratus femoris*, viereckiger Schenkelmuskel. Anheftp.: *tuber ischii; — trochanter major* und *linea intertrochanterica posterior.*

12) *M. obturator externus*, äusserer Hüftlochmuskel. Anheftp.: äusserer Umfang des *foramen obturatorium* und äussere Fläche der *membrana obturatrix; — fossa trochanterica.*

d) **Muskeln an der äussern Seite der Hüfte.**

13) *M. tensor fasciae latae*, Schenkelbinden-Spanner. Anheftp.: *spina ilei anterior superior; — fascia lata* (äusserer Theil).

II. Musculi femoris, Muskeln am Oberschenkel.

Uebersicht der Oberschenkel-Muskeln.

a) Nach ihrer Lage. α) Die vordere Fläche des Schenkels nimmt der gemeinschaftliche Unterschenkelstrecker, *m. quadriceps femoris* ein, und zwar liegt von dessen 4 Köpfen der *m. rectus femoris* in der Mitte des Oberschenkels und unter ihm der *m. cruralis;* an der äussern Seite dieser beiden Muskeln findet man den *m. vastus externus*, und am untern Theil der innern Seite, dicht über dem Knie, den *m. vastus internus.* Letzterer grenzt nach oben an die *mm. adductores* und den *m. pectineus.* Zwischen den Insertionspuncten des letztern und den *m. quadriceps femoris* am *os femoris* bleibt eine schräg von oben und aussen (von der *fossa ileo-pectinea*) anfangende, nach innen sich herabziehende Furche, welche die Schenkelgefässe aufnimmt und vom *m. sartorius* bedeckt wird. Dieser zieht sich Sförmig an der vordern Fläche des Oberschenkels von aussen (von der *spina ilei anterior superior*) nach innen zur innern Fläche des Knies und Unterschenkels herab. — β) Die innere Seite des Oberschenkels nehmen oben die 3 *mm. adductores*, am weitesten nach vorn der *longus*, der

brevis in der Mitte und der *magnus* am weitesten nach hinten, unten der *m. vastus internus* ein; längs des innern Randes liegt der *m. gracilis* herab. — γ) An der hintern Fläche des Oberschenkels trifft man auf den *m. biceps femoris, semitendinosus* und *semimembranosus*, die sich vom *tuber ischii* divergirend zum Unterschenkel herabziehen, so dass der erstere nach aussen (zur *fibula*), die beiden letztern nach innen (zur *tibia*) gehen und so den obern Theil der *fossa poplitea*, Kniekehlengrube, zwischen sich lassen. In dem untern Theil derselben liegt der *m. popliteus*.

b) Nach ihrer Function. α) Zum Anziehen des Oberschenkels: *m. adductor longus, brevis* und *magnus* und *m. pectineus*. — β) Zum Strecken des Unterschenkels: *m. quadriceps femoris*. — γ) Zum Beugen desselben: *m. biceps femoris, semitendinosus, semimembranosus* und *popliteus*. — δ) Zum Adduciren und nach innen Rollen des Unterschenkels: *m. sartorius* und *gracilis*.

Fascia lata, breite Schenkelbinde. Sie bildet eine vollkommen abgeschlossene Scheide für die gesammte Musculatur des Oberschenkels. Sie entspringt vom *labium externum cristae ilei*, geht am Kreuzbein in die *fascia lumbo-dorsalis* über und setzt sich vorn und innen an die Aeste des *os pubis* und *os ischii* an. — Von dem am äussern Umfang des Oberschenkels gelegenen Theil der *fascia*, wo dieselbe die grösste Stärke besitzt, dringt ein Fortsatz zwischen den *m. tensor fasciae latae* und *rectus femoris*, weiter nach unten zwischen den *m. vastus externus* und *m. biceps femoris* ein, um sich als *lig. musculare externum* an das *labium externum* der *linea aspera femoris* anzusetzen und in der Kniegegend mit den Bändern des Kniegelenks zu verschmelzen. — Die schwächere innere Portion der *fascia lata* bildet eine Scheide, in welcher der *m. gracilis* liegt und schickt einen Fortsatz zwischen den *m. vastus internus* und die *mm. adductores* an das *labium internum* der *linea aspera femoris* (*lig. musculare internum*). — Der Theil der *fascia lata*, welcher den Oberschenkel an dessen hinterer Fläche überzieht, geht brückenartig über die Kniekehle hinweg und hängt nach innen mit dem *lig. intermusculare internum*, nach aussen mit dem *lig. intermusculare externum* zusammen. — Derjenige Theil der *fascia lata*, welcher die vordere Fläche des Oberschenkels überzieht, entspringt theils von der *crista ilei* und dem *lig. Poupartii*, theils als *fascia pectinea* von dem horizontalen und absteigenden Schambeinaste. Er bildet eine besondere Scheide für den *m. sartorius*, hüllt die Streckmuskeln des Unterschenkels ein und geht nach innen und aussen in das *lig. musculare externum* und *internum* über. — Ein eigenthümliches Verhalten zeigt dieser Theil der *fascia* in der Gegend des *triangulus subinguinalis*, d. h. in dem Raume, welcher vom *lig. Poupartii* nach oben, dem *m. sartorius* nach aussen, dem *m. pectineus* nach innen begrenzt wird. Derjenige Theil des *Fascie*, welcher die obere Portion des *m. sartorius* eingehüllt hatte, theilt sich einwärts von diesem in 2 Blätter. Das untere derselben kleidet die *fossa ileo-pectinea* aus, in welcher die *art.* und *vena cruralis* liegt, und ist identisch mit demjenigen Theil der *fascia iliaca*, welcher den *m. ilio-psoas* ausserhalb der Bauchhöhle überkleidet und unter den genannten Gefässen hinweg in die *fascia pectinea* übergeht. Das oberflächliche Blatt dagegen legt sich vorn auf die genannten Gefässe auf, hört aber gleich unter dem Poupart'schen Bande mit einem freien halbmondförmigen Rande auf, welcher mit seiner Concavität nach innen sieht und den Namen *processus falciformis fasciae latae* erhalten hat. Nach oben hängt derselbe mit dem *lig. Poupartii*, nach unten mit der *fascia pectinea* zusammen. Der rundliche Raum nach innen vor dem freien Rande des *processus falciformis* heisst *fossa ovalis*.

a) **Muskeln an der vordern Fläche des Oberschenkels.**

1) *M. sartorius*, Schneidermuskel. Anheftp.: *spina ilei anterior superior; — condylus internus tibiae* (bis zur *tuberositas* hin).

2) *M. extensor cruris quadriceps*, gemeinschaftlicher Unterschenkelstrecker. Anheftp.: der lange vordere Kopf (*m. rectus femoris*, gerader Schenkelmuskel), von der *spina ilei anterior;* der äussere Kopf (*vastus externus*) vom *labium externum lineae asperae femoris;* der innere Kopf (*vastus internus*) vom *labium internum lineae asperae femoris;* der mittlere tiefe Kopf (*m. cruralis*) von der *linea intertrochanterica anterior* und vordere Fläche des *os femoris;* — alle 4 Köpfe gehen durch eine gemeinschaftliche Sehne (*tendo communis extensorius*) an die Kniescheibe.

3) *Mm. subcruralis*, Spanner der Kniegelenkskapsel. Anheftp.: der untere Theil der vordern Fläche des *os femoris;* — die obere Wand der Kniegelenkskapsel.

b) **Muskeln an der innern Fläche des Oberschenkels.**

4) *M. adductor longus*, langer Schenkelanzieher. Anheftp.: *ramus descendens ossis pubis;* — mittlerer Theil der *linea aspera* (*labium internum*).

5) *M. adductor brevis*, kurzer Schenkelanzieher. Anheftp.: *ramus descendens pubis;* — oberer Theil der *linea aspera* (*labium internum*).

6) *M. adductor magnus*, grosser Schenkelanzieher (mit einer Spalte an seinem untern Ende für die Schenkelgefässe). Anheftp.: *ramus descendens pubis, ramus ascendens* und *tuber ischii;* — ganze *linea aspera* (*labium externum*) und *condylus internus femoris* (bis zur *tuberositas* hin).

7) *M. gracilis*, schlanker Schenkelmuskel. Anheftp.: *ramus descendens pubis* und *ascendens ischii;* — *condylus internus tibiae*.

c) **Muskeln an der hintern Fläche des Oberschenkels.**

8) *M. biceps femoris*, zweiköpfiger Schenkelmuskel. Anheftp.: *tuber ischii* (langer Kopf) und *linea aspera* (kurzer Kopf); — *capitulum fibulae*.

9) *M. semitendinosus*, halbsehniger Muskel. Anheftp.: *tuber ischii;* — *condylus internus tibiae* (bis zur *tuberositas* hin).

10) *M. semimembranosus*, halbhäutiger Muskel. Anheftp.: *tuber ischii;* — *condylus internus tibiae*.

11) *M. popliteus*, Kniekehlenmuskel. Anheftp.: *condylus externus femoris;* — *linea obliqua tibiae*.

III. *Musculi cruris*, Muskeln am Unterschenkel.

Uebersicht der Unterschenkel-Muskeln.

a) Nach ihrer Lage. α) An der vordern Fläche des Unterschenkels, wo man die innere Fläche des Schienbeins ohne alle Muskelbekleidung findet, liegt zunächst an der innern Seite der *m. tibialis anticus* und an dessen äusserem Rande der *m. extensor digitorum communis longus.* Zwischen beiden kommt in der untern Hälfte des Unterschenkels der *m. extensor hallucis longus* hervor; am weitesten nach dem Fibularrande hin stösst man auf den *m. peroneus tertius.* — β) An der hintern Fläche des Unterschenkels fällt sogleich die Wade auf, welche vom *m. gastrocnemius* und von dem unter diesem liegenden *m. soleus* gebildet wird. Zwischen beiden Wadenmuskeln befindet sich der *m. plantaris.* Unter diesen Muskeln an der hintern Fläche der Tibia liegen: der *m. tibialis posticus, flexor digitorum communis longus* und *flexor hallucis longus;* längs der Fibula herab haben die *mm. peronei* (*longus* und *brevis*) ihre Lage.

b) Nach ihrer Function. α) Zur Beugung des Fusses: *m. tibialis anticus* und *peroneus tertius.* — β) Zur Streckung desselben: *m. gastrocnemius, soleus, tibialis posticus, peroneus longus* und *brevis.* — γ) Zum Anziehen desselben: *m. tibialis anticus* und *posticus.* — δ) Zum Abziehen desselben: *m. peroneus longus, brevis* und *tertius.* — ε) Zum Beugen der Zehen: *m. flexor digitorum communis longus* (der 2. bis 5. Zehe) und *flexor hallucis longus* (der grossen Zehe). — ζ) Zum Strecken derselben: *m. extensor digitorum communis longus* (der 2. bis 5. Zehe) und *extensor hallucis longus* (der grossen Zehe).

Fascia s. vagina cruris, Unterschenkelbinde. Sie hängt nach oben continuirlich mit der *fascia lata* zusammen und hüllt den Unterschenkel bis auf die von Muskeln unbekleidete innere Fläche der *tibia* vollständig ein. Vorn heftet sie sich an die vordere Kante der *tibia* und *fibula* und bildet so eine Scheide für die Muskeln an der vordern Fläche des Unterschenkels. Hinten überkleidet sie als *fascia surae* den *m. gastrocnemius* und *soleus,* dringt mit einem tiefern Blatt unter die letztere ein und scheidet somit die Wadenmuskeln von der tiefen Muskellage an der hintern Unterschenkelfläche. Die *mm. peronei* liegen zwischen 2 Fortsätzen, welche die *fascia cruris* nach der *fibula* hinschickt. In der Gegend der Knöchel, wo die Unterschenkelbinde in die *fascia pedis* übergeht, wird sie durch sehnige Fasern beträchtlich verstärkt und bildet folgende Muskelbänder: a) *Lig. transversum cruris,* an der vordern Fläche des Unterschenkels, dicht über dem Fussgelenke. Anheftp.: *crista tibiae;* — äussere Fläche der *fibula.* — b) *Lig. cruciatum tarsi,* an der Dorsalfläche des Fussgelenks, aus 2 schrägen, sich durchkreuzenden Lagen gebildet. Anheftp.: die eine Lage vom *malleolus internus* zum *calcaneus,* die andere vom *malleolus externus* zum *os naviculare.* Dieses Band bildet 3 Scheiden: 1) die innere für *m. tibialis anticus;* 2) die mittlere für *m. extensor hallucis longus;* 3) die äussere für *m. extensor digitorum communis longus* und *peroneus tertius.* — c) *Lig. laciniatum tarsi externum.* Anheftp.: *malleolus externus;* — äussere Fläche des *calcaneus.* Bildet 2 Scheiden: für *m. peroneus longus* und *brevis.* — d) *Lig. laciniatum tarsi internum.* Anheftp.: *malleolus internus;* — innere Fläche des *calcaneus.* Bildet 3 Scheiden: für *m. tibialis posticus, flexor digitorum communis* und *hallucis longus.*

a) **Muskeln an der vordern Fläche des Unterschenkels.**

1) *M. tibialis anticus,* vorderer Schienbeinmuskel. Anheftp.: vordere äussere Fläche der *tibia* (oberes Ende) und *lig. interosseum; — os cuneiforme primum* und *basis* des 1. Mittelfussknochens (innere Fläche).

2) *M. extensor digitorum communis longus,* langer gemeinschaftlicher Zehenstrecker (mit 4 Sehnen). Anheftp.: vordere äussere Fläche der *tibia, lig. interosseum* und *capitulum fibulae;* — Dorsalfläche des 2. und 3. Gliedes der 2. bis 5. Zehe.

3) *M. peroneus tertius s. parvus,* dritter Wadenbeinmuskel. Anheftp.: vordere innere Fläche der *fibula* (untere Hälfte); — Basis des 5. Mittelfussknochens (Dorsalfläche).

4) *M. extensor hallucis longus,* langer Strecker der grossen Zehe. Anheftp.: vordere innere Fläche der *fibula* (etwas über der Mitte); — Dorsalfläche des 2. Gliedes der grossen Zehe.

b) **Oberflächliche Muskeln an der hintern Fläche des Unterschenkels (Wadenmuskeln).**

5) *M. gastrocnemius* (*s. gemelli surae*), zweiköpfiger Wadenmuskel. Anheftp.: *condylus externus* (äusserer Kopf) und *internus femoris* (innerer Kopf); — *tendo Achillis* (*tuberositas calcanei*).

6) *M. soleus,* grosser Wadenmuskel. Anheftp.: *linea obliqua tibiae* und hintere Fläche des obern Endes der *fibula; — tendo Achillis* (*tuberositas calcanei*).

7) *M. plantaris,* langer Sohlenmuskel. Anheftp.: *condylus externus femoris; — tuberositas calcanei* und *lig. capsulare tali.*

c) **Tiefe Muskeln an der hintern Fläche des Unterschenkels.**

8) *M. tibialis posticus,* hinterer Schienbeinmuskel. Anheftp.: *linea obliqua tibiae, lig. interosseum* und innerer Winkel der *fibula; — tuber ossis navicularis* (*trochlea cartilaginea*) und *os I. cuneiforme.*

9) *M. flexor digitorum communis longus* (*s. perforans*), langer gemeinschaftlicher Zehenbeuger (mit *caro quadrata Sylvii* und *mm. lumbricales* in der Fusssohle). Anheftp.: hintere Fläche der *tibia* und *lig. interosseum.* — Basis des 3. Gliedes der 2. bis 5. Zehe (Plantarfläche).

10) *M. flexor hallucis longus,* langer Beuger der grossen Zehe. Anheftp.: hintere Fläche der *fibula;* — Basis des 2. Gliedes der grossen Zehe (Plantarfläche).

11) *M. peroneus longus* (*s. primus*), langer Wadenbeinmuskel. Anheftp.: *capitulum* und äussere Fläche der *fibula; — tuberculum plantare ossis I. metatarsi* und *os I. cuneiforme.*

12) *M. peroneus brevis* (*s. secundus*), kurzer Wadenbeinmuskel. Anheftp.: vordere äussere Fläche der *fibula; — tuberculum* an der Basis des 5. Mittelfussknochens.

IV. Musculi pedis, Muskeln am Fuße.

Uebersicht der Fussmuskeln.

a) Nach ihrer Lage. α) Auf dem Rücken des Fusses liegen, unter den Sehnen der langen Zehenstrecker, der *m. extensor digitorum communis brevis* und neben diesem nach innen der *m. extensor hallucis brevis.* Beide erstrecken sich vom hintern äussern Theile des Fussrückens schräg ein- und vorwärts zu den Zehen. Sie bedecken die zwischen den Mittelfussknochen befindlichen *mm. interossei externi.* — β) In der Fusssohle liegen die Muskeln schichtweise über einander. In der oberflächlichsten Schicht folgen sie von innen nach aussen in dieser Ordnung: *m. abductor hallucis, flexor hallucis brevis, flexor digitorum communis brevis, flexor* und *abductor digiti minimi.* Die mittlere Schicht enthält (ausser den Sehnen der langen Zehenbeuger) die *mm. lumbricales* und *caro quadrata Sylvii.* In der Tiefe der Fusssohle stösst man auf den *m. adductor hallucis, transversalis pedis* und die *mm. interossei interni.*

b) Nach ihrer Function. α) Zum Strecken der Zehen: *m. extensor hallucis brevis* (für die grosse Zehe), *extensor digitorum communis brevis* (für die 2. bis 4. Zehe). — β) Zum Beugen derselben: *m. flexor digitorum communis brevis, caro quadrata Sylvii* und *mm. lumbricales* (für die 2. bis 5. Zehe), *flexor hallucis brevis* (für die grosse Zehe). — γ) Zum Anziehen derselben: *m. adductor hallucis* (für die grosse Zehe), *mm. interossei interni* (für die 3., 4. und 5. Zehe). — δ) Zum Abziehen der Zehen: *m. abductor hallucis* und *digiti minimi* (für die grosse und kleine Zehe), *mm. interossei externi* (für die 2., 3. und 4. Zehe).

Fasciae musculares pedis. a) *Fascia dorsalis pedis,* überzieht den Fussrücken, hängt mit der *vagina cruris* und *fascia plantaris* zusammen, und verliert sich an den 1. Zehengliedern in die Sehnenscheiden. — b) *Fascia s. aponeurosis plantaris,* hängt hinterwärts am *tuber calcanei* fest, und spaltet sich vorn in 5 Zipfel, von denen sich jeder mit 3 Schenkeln an die Sehnenscheide einer Zehe befestigt. Diese Aponeurose bildet in die Tiefe der Fusssohle hinein 2 Scheiden, wodurch 3 Abtheilungen entstehen: 1) eine innere für *m. abductor* und *flexor brevis hallucis;* 2) eine äussere für den *m. abductor* und *flexor digiti minimi;* 3) eine mittlere für die übrigen Sohlenmuskeln. — c) Die *vagina* und *ligamenta tendinum mm. flexoriorum* an den Zehen sind dieselben, wie bei den Fingern (s. S. 47).

a) **Muskeln auf dem Rücken des Fusses.**

1) *M. extensor digitorum communis brevis,* kurzer gemeinschaftlicher Zehenstrecker (mit 3 Sehnen). Anheftp.: äussere obere Fläche des *processus anterior calcanei;* 1. Glied der 2. bis 4. Zehe (Sehnen des langen Streckers).

2) *M. extensor hallucis brevis,* kurzer Strecker der grossen Zehe. Anheftp.: äussere obere Fläche des *processus anterior calcanei;* — Basis des 1. Gliedes der grossen Zehe (Dorsalfläche).

3) *Mm. IV interossei pedis externi* (*s. dorsales*), äussere Zwischenknochenmuskeln. Anheftp.: äussere und innere Wand der *interstitia interossea metatarsi;* 1. Glied der 2. bis 5. Zehe.

a) *M. interosseus externus I.* (*abductor digiti II. internus*). Anheftp.: Fibularseite des 1. und Tibialseite des 2. Mittelfussknochens; — Tibialseite des 1. Gliedes der 2. Zehe.

b) *M. interosseus externus II.* (*abductor digiti II. externus*). Anheftp.: Fibularseite des 2. und Tibialseite des 3. Mittelfussknochens; — Fibularseite des 1. Gliedes der 2. Zehe.

c) *M. interosseus externus III.* (*abductor digiti III.*). Anheftp.: Fibularseite des 3. und Tibialseite des 4. Mittelfussknochens; — Fibularseite des 1. Gliedes der 3. Zehe.

d) *M. interosseus externus IV.* (*abductor digiti IV.*). Anheftp.: Fibularseite des 4. und Tibialseite des 5. Mittelfussknochens; — Fibularseite des 1. Gliedes der 4. Zehe.

b) **Muskeln der Fusssohle. Oberflächlichste Schicht.**

4) *M. flexor digitorum communis brevis* (*s. perforatus*), kurzer gemeinschaftlicher Zehenbeuger. Anheftp.: untere Fläche des *tuber calcanei;* — Seitenränder des 2. Gliedes der 2. bis 5. Zehe (Plantarfläche).

5) *M. flexor hallucis brevis,* kurzer Beuger der grossen Zehe. Anheftp.: untere Fläche des *processus anterior calcanei* und *lig. calcaneo-cuboideum* (langer Kopf), Plantarfläche des 2. und 3. *os cuneiforme* (kurzer Kopf); — Basis des 1. Gliedes der grossen Zehe und *os sesamoideum internum.*

6) *M. abductor hallucis,* Abzieher der grossen Zehe. Anheftp.: innere Fläche des *tuber* und *corpus calcanei* (langer, hinterer Kopf), und das *os I. cuneiforme* und *basis ossis I. metatarsi* (kurzer, vorderer Kopf); — *os sesamoideum internum* und Basis des 1. Gliedes (*tuberculum internum*) der grossen Zehe.

7) *M. flexor brevis digiti minimi,* kurzer Beuger der kleinen Zehe. Anheftp.: *lig. calcaneo-cuboideum* und Basis des 5. Mittelfussknochens (Plantarfläche); — Basis des 1. Gliedes der 2. Zehe (Plantarfläche).

8) *M. abductor digiti minimi,* Abzieher der kleinen Zehe. Anheftp.: äussere untere Fläche des *tuber calcanei* (hinterer, langer Kopf) und *tuberculum ossis V. metatarsi* (vorderer, kurzer Kopf); — Basis des 1. Gliedes der kleinen Zehe.

c) **Mittlere Lage der Fusssohlenmuskeln.**

9) *Caro quadrata Sylvii* (*m. quadratus plantae*), viereckiger Fussmuskel. Anheftp.: untere Fläche des *corpus calcanei* und *lig. calcaneo-cuboideum;* — äusserer Rand der Sehne des *m. flexor digitorum communis longus.*

10) *Mm. lumbricales* (*digitorum pedis*), Spulmuskeln der Zehen (4 St.). Anheftp.: innerer Rand der 4 Sehnen des *m. flexor digitorum communis longus;* — innere Seite der Basis 1. Gliedes der 2. bis 5. Zehe.

d) **Tiefe Fusssohlenmuskeln.**

11) *M. adductor hallucis,* Anzieher der grossen Zehe. Anheftp.: *lig. calcaneo-cuboideum, os III. cuneiforme* und *basis ossis III. metatarsi* (Plantarfläche); — *os sesamoideum externum* und Basis des 1. Gliedes der grossen Zehe.

12) *M. transversalis pedis,* Quermuskel der Fusssohle. Anheftp.: *capitulum ossis IV.* und *V. metatarsi* (Plantarfläche); — *os sesamoideum externum* und Basis des 1. Gliedes der grossen Zehe.

13) *Mm. interossei interni* (*s. plantares*), innere Zwischenknochenmuskeln (3 St.). Anheftp.: Tibialseite des 3., 4. und 5. Mittelfussknochens; — Tibialseite der Basis des 1. Gliedes der 3., 4. und 5. Zehe.

a) *M. interosseus internus I.* (*adductor digiti III.*). Anheftp.: Tibialseite des 3. Mittelfussknochens; — Tibialseite des 1. Gliedes der 3. Zehe.

b) *M. interosseus internus II.* (*adductor digiti IV.*). Anheftp.: dieselben Seiten wie vorher, nur am 4. Mittelfussknochen und an der 4. Zehe.

c) *M. interosseus internus III.* (*adductor digiti V.*). Anheftp.: wie vorher, nur am 5. Mittelfussknochen und an der 5. Zehe.

Angiologia, Gefäßlehre.

Gefässe, *vasa*, sind häutige, durch den ganzen Körper verbreitete, vielfach verzweigte, aber unter einander zusammenhängende Röhren oder Canäle, **Adern**, welche zur Erhaltung des Körpers in seinen Mischungs- und Formverhältnissen bestimmte Flüssigkeiten, d. s. Nahrungssäfte, enthalten, die sie nach allen seinen Theilen hin- und zurückleiten, damit hier etwas aus ihnen abgesetzt oder von ihnen aufgenommen werde. Diese Röhren stehen alle in ununterbrochenem Zusammenhange und enthalten entweder eine rothe Flüssigkeit, d. i. Blut (Blutgefässe), oder einen weissen milchigen Saft, der sich auf dem Wege in's Blut befindet und erst in dieses umgewandelt werden soll, d. i. Lymphe und Chylus (Lymph- und Chylusgefässe). — α) **Blutgefässe,** *vasa sanguifera.* In ihnen bewegt sich das Blut ununterbrochen in einem Kreise herum, indem es, durch die Pulsadern (Arterien), Haargefässe (Capillaren) und Blutadern (Venen) hindurchfliessend, unaufhörlich zu dem Puncte (Herz) zurückkehrt, von welchem es auslief. Man nennt dies den Kreislauf des Blutes, während welches das Blut an allen Theilen des Körpers durch die Wände der feinsten Gefässchen (Haarröhrchen) hindurch (mittels Endosmose und Exosmose) Nahrungsstoff zur Erhaltung der gehörigen Mischung des Körpers absetzt, an einigen Stellen aber neue brauchbare Materie zu seiner eigenen Erhaltung empfängt oder unbrauchbare Stoffe, um sich zu reinigen, absondert. Der Mittelpunct und die Haupttriebfeder des Kreislaufes ist das **Herz.** — β) **Lymphgefässe,** *vasa lymphatica*, enthalten kein Blut, sondern eine weissliche Flüssigkeit, welche erst zu Blut umgewandelt werden soll, indem sie diesem beigemischt wird und demselben neuen Nahrungsstoff darbietet. Diese Flüssigkeit besteht entweder aus den bei der Ernährung überflüssig abgesetzten plastischen Stoffen des Blutes, d. i. Lymphe (*vasa lymphatica*), oder aus dem nahrhaften, aus den verdauten Speisen gezogenen Safte, d. i. Speisesaft, *chylus* (*vasa chylifera*). Auf endosmotischem Wege treten die genannten Säfte in diese Gefässe ein, oder letztere saugen die Säfte gleichsam auf (deshalb auch *vasa ab-* oder *resorbentia* genannt), schaffen sie aus kleinern in immer grössere Röhrchen und endlich in 2 Hauptstämme (*ductus thoracici*), die sich in die Venen dicht oberhalb des Herzens ergiessen. Die in den Lymphgefässen befindliche Flüssigkeit bewegt sich also nicht im Kreise herum, wie das Blut, sondern wird diesem einfach und auf geradem Wege zugeführt. Ihre Anfänge finden sich frei in der Substanz und an der Oberfläche der Organe. Die Lymphgefässe bilden in ihrem Verlaufe hier und da knäuelartige Verwickelungen, welche Lymphdrüsen genannt werden.

Gefässe im Allgemeinen. *a*) Die **Form** der Gefässe ist die biegsamer, cylindrischer Röhren, so dass sie im Querdurchschnitte eine runde Oeffnung zeigen, welche man das Lumen der Ader nennt. — *b*) **Vertheilung,** *ramificatio.* Betrachtet man die allgemeine Anordnung der Gefässe vom Herzen aus, so finden sich die grössten Gefässstämme (*trunci*) in der Nähe desselben, und verbreiten sich von hier aus baumförmig bis zu den entferntesten Theilen des Körpers, indem sich die Hauptstämme in kleinere Stämmchen, diese in Aeste (*rami*), Zweige und Reiser (*ramuli*) spalten, und endlich in ihren feinsten Ausbreitungen verschieden geformte Netze (Haargefässnetze) bilden, die an der Zusammensetzung der Organe einen sehr grossen Antheil nehmen. — *c*) Die **Weite** jeder Ader nimmt in ihrem Verlaufe vom Herzen aus bis zu ihrem Endstücke in dem Verhältnisse ab, als sie Aeste abgegeben hat. Denkt man sich jedoch die Lumina aller aus einem Stamme entsprungenen Zweige zusammen, so bilden sie eine bedeutend weitere Höhle, als die des Stammes war. — *d*) Die **Richtung des Verlaufs** der Adern ist vorwaltend die der Länge, vom Herzen abwärts. Der Lauf der grössern Stämme geht gewöhnlich in der kürzesten Richtung gegen die Organe hin, für welche sie bestimmt sind, vor dem Eintritte in dieselben verzweigen sie sich aber und die kleineren Aeste machen verschiedene Biegungen. Die Gefässe solcher Organe, deren Volumen und Lage häufigen Veränderungen ausgesetzt ist, zeigen einen sehr geschlängelten Verlauf; dasselbe findet da statt, wo der Blutumlauf verlangsamt werden soll. — *e*) **Verbindungen der Gefässe.** Sehr oft fliessen Adern durch grössere oder kleinere Aeste wieder zusammen, so dass eine ununterbrochene Communication zwischen verschiedenen Abtheilungen entsteht, worauf sie sich von Neuem verzweigen. Die Arten der Verbindung sind folgende: 1) *Anastomosis,* Zusammenmündung, die gewöhnliche Art der Verbindung, wo 2 Aeste von einem oder auch von verschiedenen Stämmen, unmittelbar in einander übergehen, so dass das Blut in ihnen aus einem in den andern einen freien Uebergang hat. 2) *Rete vasculosum*, Adernetz. Verbinden sich mehrere kleinere Aeste durch mannichfaltige Anastomosirung, so entsteht ein Adernetz, auf welche Art hauptsächlich die Endigungen der Gefässe zusammenhängen, wie in den Capillargefässen. 3) *Plexus vasculosus*, Adergeflecht. Stehen mehrere, in paralleler Richtung neben einander laufende Gefässe unter sich durch Anastomosen in Seitenverbindung, so nennt man dies ein Adergeflecht. Gefässverbindungen kommen vorzüglich in den kleinen Gefässen vor und werden um so häufiger, je weiter sich diese vom Herzen entfernen, so dass die kleinsten Aestchen ein vielfach verschlungenes Netz bilden. Die Anastomosen zwischen grossen Gefässen sind selten (am häufigsten noch am Darmcanale und an den Extremitäten). Der Nutzen der Gefässverbindungen ist bedeutend, denn durch sie wird der Kreislauf erleichtert, und werden Hindernisse in demselben ausgeglichen, indem sich bei Verengerung oder Verschliessung, selbst eines Hauptstammes, die anastomosirenden Aeste erweitern (einen Collateral-Kreislauf bildend) und das Blut ungehindert zu den, von jenem früher mit Blut versehenen Theilen leiten. — *f*) Die **Anordnung des Gefässsystems** ist zwar im Allgemeinen symmetrisch, es entspricht sich die rechte und linke Hälfte desselben, allein immer ist doch diese Symmetrie unvollkommener als in anderen Systemen. Denn häufig finden sich Varietäten in der Verästelung und im Laufe der Gefässe auf der rechten und linken Körperhälfte; auch liegen die unpaaren Gefässstämme nicht in der Mittellinie. Die allerkleinsten Verästelungen haben gar keine bestimmte Norm. — *g*) **Bau** der Gefässe. Die Structur des Gefässsystems ist in den verschiedenen Abtheilungen dieses Apparates eine sehr verschiedene und nur die innerste Auskleidung kommt so ziemlich allen Theilen des Gefässsystems zu. Gehen wir von den feinsten Gefässen (Capillaren) aus, so bestehen dieselben nur aus einem einfachen structurlosen, vollkommen wasserhellen, sehr elastischen Häutchen ohne Epithel. Etwas stärkere Capillaren

besitzen an ihrer Innenfläche schon eine einfache Lage von rundlichen oder länglichen Zellenkernen (die ersten Anfänge einer Epithelialformation). In den feinsten Arterien- und Venenästchen beginnt sodann die Bildung eines einfachen Plattenepithels, welches sich durch das gesammte Gefässsystem, auch durch die Saugadern und das Herz, fortsetzt. — Die von dieser Epithelschicht überkleidete innere Gefässhaut (*Tunica intima*) beginnt mit der structurlosen Capillarmembran, indem sich in der Substanz derselben theils länglich-ovale, theils quer-ovale Kerne bilden, von welchen sich die ersteren zu Längenfasern, die letzteren zu Kreis- oder Spiralfasern ausbilden. So entsteht durch allmälige Zunahme dieser Faserschichten (besonders der longitudinalen) die elastische innere Gefässhaut der grössern Gefässchen und das dieser Intima entsprechende Endocardium. — Die äussere Gefässhaut (*Tunica externa s. adventitia*) erscheint in ihren ersten Spuren an den Capillaren als eine sich äusserlich an die structurlose Membran derselben anlegende Hülle, die entweder ebenfalls kernlos ist oder einzelne Kerne in longitudinaler Richtung zeigt. Sie wird an den grössern Gefässchen zu einer fibrillären Bindegewebsmembran mit länglichen Kernen oder spindelförmigen Bindegewebskörperchen, die immer mehr an Masse und elastischen Fasernetzen zunimmt. Am Endocardium entspricht dieser Gefässhaut eine ungleich entwickelte Lage von Bindegewebe, welche das Endocardium mit der unterliegenden Muskulatur verbindet. — Die mittlere Gefässhaut (*Tunica media s. musculo-elastica*) zeigt sich zuerst an den feinsten arteriellen und venösen Capillaren als eine dünne Lage vereinzelter, quergestellter, contractiler (quer-ovaler) Faserzellen. Nach und nach steigert sich die Mächtigkeit dieser Media durch übereinander liegende Schichten von glatten Muskelfasern, von Bindegewebe und transversal verlaufendem elastischen Gewebe. — Ernährende Blutgefässe, *Vasa vasorum*, erhalten die Gefässe schon von kleinen Stämmchen aus, die sich jedoch nur auf die mittlere und ganz besonders auf die äussere Gefässhaut (wo sie sehr zahlreich sind) beschränken. — Die Nerven, welche aber den Capillaren fehlen, stammen vom Sympathicus und den Rückenmarksnerven und breiten sich in der äussern und mittlern Gefässhaut aus.

Herz, cor.

Das Herz, welches theils auf dem Zwerchfelle ruht, theils an dem zu ihm hinführenden und von ihm ausgehenden grossen Gefässen gleichsam aufgehängt ist, stellt sich als ein in 4 Abtheilungen getheilter, musculöser, zwischen 8 und 10 Unzen schwerer Schlauch dar, der aussen von einer serösen Membran (dem Herzbeutel) umkleidet ist und als innere Auskleidung eine Fortsetzung der Wandungen der grossen Gefässe (das Endocardium) besitzt. Das Herz besteht aus 2 symmetrischen Hälften, von welchen die rechte (*cor venosum s. pulmonale*) das venöse Blut aus dem Körper aufnimmt und zu den Lungen schafft, die linke (*cor arteriosum s. aorticum*) dagegen arterielles Blut aus den Lungen zugeführt bekommt und durch die Aorta in alle Theile des Körpers treibt. Jede dieser, durch eine Längenscheidewand von einander getrennten Hälften ist durch eine Querwand in eine obere (*Atrium*) und eine untere Abtheilung (*Ventriculus*) geschieden. Durch ein Loch in dieser Querwand (*Ostium venosum s. atrio-ventriculare*) communicirt das Atrium mit dem Ventrikel. Beim Embryo findet sich eine Oeffnung (*Foramen ovale*) in der Scheidewand zwischen beiden Atrien. — **Form des Herzens:** die eines von der Spitze nach der Basis durchschnittenen hohlen Kegels und hat: Basis (mit 2 *venae cavae* und 4 *pulmonales*, *arteria aorta* und *pulmonalis*); Spitze, *mucro s. apex* (mit Eindruck oder seichter Kerbe, *vallecula*); convexe vordere oder obere Fläche (mit vorderer Hälfte des *sulcus transversus s. circularis s. atrio-ventricularis* und *sulcus longitudinalis anterior*); abgeplattete hintere oder untere Fläche (mit hinterer Hälfte des *sulcus circularis* und mit *sulcus longitudinalis posterior*); 2 abgerundete Seitenränder. — **Lage des Herzens:** im mittlern und linken Theile der Brusthöhle, schief von rechts, hinten und oben nach links, vorn und unten, mit der rechten Hälfte mehr vorwärts gewendet. Basis: hinter dem Körper des Sternum und 4. und 5. rechten Rippenknorpel, vor dem 6. und 7. Brustwirbel; Spitze: hinter dem Knorpel und vordern Ende der 5. und 6. Rippe (und Zwischenraum der 5. und 6. Rippe) der linken Seite.

Textur des Herzens: musculös. Die Hauptmasse des Herzens ist eine braunrothe, ziemlich feste und trockene Muskelsubstanz, welche aus quergestreiften Muskelfasern (s. S. 33) besteht, die aber, der geringern Entwickelung des Perimysiums wegen, nicht so deutlich, wie die willkürlichen Muskeln, in gröbere und feinere Bündel vereinigt sind. Die primitiven, mit einem überaus zarten, schwer isolirbaren Sarcolemma versehenen Muskelschläuche sind feiner (um $^1/_3$ dünner) als die der gewöhnlichen Muskelsubstanz und gehen durch Vermittelung dünner, schiefer und querer Fasern so vielfache Anastomosen ein, dass dadurch ein muskulöses Netzwerk entsteht. Innerhalb der Muskelschläuche liegen, hauptsächlich in der Axe derselben, zwischen den primitiven Fibrillen oblonge Kerne und gewöhnlich auch einzelne Fettmolecüle (die bei der Verfettung des Herzfleisches enorm vermehrt sind). — Sowohl die Vorhöfe wie die Kammern besitzen theils eine jeder Abtheilung speciell zukommende, theils eine beiden gemeinschaftliche Muskulatur, so dass man ganz im Allgemeinen sagen könnte: die Herzabtheilungen stellen 4 muskulöse Säcke dar, von welchen die beiden obern (Atrien) noch mit einem muskulösen Ringe umgeben, die untern (Ventrikel) gemeinschaftlich in einen Sack eingeschlossen sind. Durch Vermittelung der venösen Faserringe wird das Fleisch der Vorhöfe vollständig von dem der Kammern geschieden. Der Verlauf der Muskelfasern des Herzens ist sehr verwickelt und noch immer nicht in all seinen Einzelheiten vollkommen gekannt. Sicher ist es, dass Vorkammer- und Herzkammermuskulatur gänzlich von einander getrennt sind und dass die Ursprungsstelle beider die *annuli fibro-cartilaginei* (die dichten sehnigen Ringe, welche die Ostien umkreisen) sind. Es bilden die Muskelbündel fast überall grosse Schleifen, die sich in ihren Richtungen auf das Mannichfaltigste durchkreuzen und fast alle mehr oder weniger um sich gedreht sind. Ein Theil der Fasern gelangt nicht mehr ganz zu ihrem Ausgangspunkte zurück, sondern endet in den Papillarmuskeln und an den Sehnenfäden der Klappen. — Die Kammerscheidewand ist sonst überall fleischig, nur an einer kleinen Stelle hat sie eine membranöse (weissliche, durchscheinende) Beschaffenheit, nämlich in ihrem obersten, an die Vorhofsscheidewand grenzenden Theile. Sie besteht aus einem derben fibroiden Gewebe, welches zwischen zwei Endocardiumlamellen eingeschlossen ist. Anstatt dieser dünnen Stelle kann sich eine (angeborne oder erworbene) Communicationsöffnung zwischen beiden Ventrikeln, oder eine aneurysmatische Ausbuchtung derselben finden. — Die sogen. *Foramina Thebesii* in der Vorhofsscheidewand sind nicht Venenmündungen, sondern blinde Lacunen (kleine Ausstülpungen

des Endocardium). — Die (arteriellen und venösen) Faserringe des Herzens stellen die festeren Einfassungen der 4 Mündungen dar und haben den Zweck, diesen Ostien eine gleichbleibende Weite zu sichern, den Klappen eine feste Stütze und den Fleischbündeln fixe Ansatzpunkte zu gewähren. Sie bestehen aus dichtem Bindegewebsfaserknorpel und ihre Grundlage ist ein starres Gerüste, welches in Form eines Netzwerkes (mit Zellen und Kernen) erscheint. Die Elemente desselben sind breitere Fasern und bandartige, gleichsam in der Zersplitterung zu dünneren Fibrillen begriffene Lamellen. Die arteriellen Faserringe stellen die wallartige Verdickung des angewachsenen Randes der Semilunarklappen dar und sind an der Grenze von Herzfleisch und Gefässwand eingelagert. Die venösen Faserringe sind platt-cylindrische, mit dem Fleische der Vorhöfe und der Kammern, welches sie von einander scheiden, innig verwachsene Streifen. — Am Endocardium (valvulare und parietale) lassen sich wie an der Gefässwand 3 Schichten bemerken: eine bindegewebige Adventitia, welche Gefässe und Nerven enthält, und den Zusammenhang mit dem Herzfleische, in dessen Perimysium sie übergeht, vermittelt; eine elastische Media, welche in den Vorhöfen besonders dick ist, aber keine contractilen Faserzellen besitzt; eine Intima, aus einer longitudinalen Faserschicht mit einem Plattenepithel an der Innenfläche. Die Klappen sind Duplicaturen des *Endocardium valvulare*, zwischen deren Lamellen ein, hauptsächlich von dem Gewebe der Faserringe (und Sehnenfäden) abstammendes Balkengerüste eingelagert ist. Blutgefässe kommen in allen Klappen vor, ja die venösen Klappen sind sogar sehr reich daran. — Die äussere Herzhaut, das *Pericardium viscerale*, zeichnet sich durch *Plicae adiposae* (kleinere und grössere, rundliche, gestielte oder hahnenkammähnliche, mit Fett erfüllte Duplicaturen), sowie durch *Villi* aus. Die letzteren sind kleine, gänzlich fettlose, kolbige oder blattförmige Auswüchse, welche zottenartige Verlängerungen des Pericardialgewebes darstellen. — **Gefässe und Nerven des Herzens**: *arteria coronaria cordis dextra* und *sinistra* (aus der *aorta adscendens*), Capillarnetze mit länglichen, aber engen Maschen; *vena coronaria magna cordis* (in das rechte Atrium einmündend), *coronaria media* und *vv. parvae cordis;* Lymphgefässe zeigen sich unter der Visceralplatte des Pericardiums ziemlich zahlreich, verlaufen mit den Blutgefässen und treten in die Drüsen hinter und unter dem Aortenbogen. Ob die Herzsubstanz und das Endocardium Lymphgefässe besitzen, wie Einige annehmen, ist noch unentschieden. Die Nerven des Herzens sind zahlreich, mit kleinen Ganglien versehen und stammen aus dem vom *vagus* und *sympathicus* gebildeten *plexus cardiacus;* ihre Endigungen sind noch unbekannt.

Der **Herzbeutel**, *pericardium*, hat ein äusseres oder Parietal- und ein inneres, das Herz bekleidendes Visceralblatt. Das viscerale Blatt ist durch sehr kurzes und straffes subseröses (stellenweise fetthaltiges) Bindegewebe an die äussere Oberfläche des Herzens und die Wurzeln der grossen Gefässe fest angeheftet und geht etwa in der Mitte des 2. Rippenknorpels (am Arcus aortae in der Nähe des Ursprungs der Anonyma, an der Theilungsstelle der Pulmonalarterie, an der Einsenkungsstelle der Azygos in die obere Hohlader) in die innere seröse Platte des parietalen Blattes über. Die äussere fibröse Platte des Parietalblattes wird vorzugsweise von der *Fascia endothoracica* gebildet, hängt besonders am vordern Rande des *Centrum tendineum* fest an, ist durch das *Ligamentum sterno-cardiacum superius* und *inferius* (*Luschka*) an die Hinterfläche des Sternum geheftet und geht oben, wo es sich von seiner serösen Platte trennt, in die äussere Haut der grossen Arterien über. Aorta und Pulmonalarterie erhalten zusammen einen vollkommenen scheidenartigen Ueberzug vom Pericardium, während Hohl- und Lungenvenen nur an ihrer vordern Wand einen solchen Ueberzug haben. — Zwischen den Fasern des Zwerchfells, die vom 7. Rippenknorpel entspringen, und denen, die sich an den Schwertfortsatz heften, bleibt eine dreieckige Lücke, durch welche das subseröse Bindegewebe der Pleura und des Herzbeutels mit dem des Peritonäum in Berührung steht.

A. Cor dextrum s. venosum, rechte Herzhälfte.

I. Atrium dextrum (*s. sinus venarum cavarum*), rechter Vorhof, Hohlvenensack; zerfällt in den *sinus* und die *auricula cordis dextra* (in dieser *musculi pectinati*). Hat folgende Oeffnungen:

a) *Ostium venae cavae superioris*, Mündung der obern Hohlvene.

b) *Ostium venae cavae inferioris*, mit *valvula Eustachii*.

c) *Ostium venae coronariae magnae cordis*, mit *sinus coronarius* und *valvula Thebesii*.

d) *Foramina Thebesii*, d. s. blinde Lacunen (kleine Ausstülpungen des Endocardium).

e) *Ostium venosum*, Eingang in den rechten Ventrikel.

f) *Foramen ovale* im *septum atriorum*, beim Embryo, dafür beim Gebornen die *Fossa ovalis* (mit *isthmus Vieussenii s. limbus fossae ovalis* und *tuberculum Loweri*).

II. Ventriculus dexter s. pulmonalis, rechte Herzkammer, Lungenkammer. Wird durch das *septum ventriculorum* von der linken Herzkammer getrennt, hat *trabeculae carneae*, *musculi papillares* und *chordae tendineae* (*trabeculares*) an den Wänden, einen *conus arteriosus* (*s. pulmonalis*) und folgende Oeffnungen:

a) *Ostium venosum*, Vorhofsmündung (in das rechte Atrium führend), mit *valvula tricuspidalis* (mit einem vordern, innern und hintern Zipfel).

b) *Ostium arteriosum s. pulmonale*, Arterienmündung, mit 3 *valvulae semilunares* (mit *noduli Arantii s Morgagnii*), eine linke vordere, linke hintere und eine rechte, führt in die

Arteria pulmonalis, Lungenarterie.

B. Cor sinistrum s. arteriosum, linke Herzhälfte.

III. Atrium sinistrum (*s. sinus venarum pulmonalium*), linker Vorhof, Lungenvenensack, wird durch das *septum atriorum* vom rechten Atrium getrennt, und zerfällt in den *sinus* und die *auricula cordis sinistra* (mit *musculi pectinati*). Hat folgende Oeffnungen:

a) *Ostia venarum pulmonalium IV*, die klappenlosen Mündungen der 4 Lungenvenen, welche sich an der Gränze zwischen der obern und hintern Wand des linken Atrium befinden; die beiden rechten liegen dicht neben dem *septum atriorum*, die beiden linken an der linken Wand.

b) *Ostium venosum*, Eingang in die linke Herzkammer.

c) *Foramen ovale*, im *septum atriorum*, mit *valvula foraminis ovalis*, beim Embryo. Beim Gebornen dafür die *Fossa ovalis* mit dem *sinus septi*.

IV. Ventriculus sinister s. aorticus, linke Herzkammer, Aortenkammer; durch das *septum ventriculorum* vom rechten Ventrikel getrennt, mit *trabeculae carneae*, *musculi papillares* und *chordae tendineae* an den Wänden (die 3 mal dicker sind als im rechten Ventrikel), einem *conus arteriosus* (*s. aorticus*) und folgende 2 Oeffnungen:

a) *Ostium venosum*, Vorhofsmündung (führt in das linke Atrium), mit *valvula mitralis s. bicuspidalis* (mit einem obern und einem untern Zipfel).

b) *Ostium arteriosum s. aorticum*, mit 3 *valvulae semilunares* (mit *noduli Arantii*), eine rechte hintere, eine rechte vordere und eine linke, führt in die

Arteria aorta, grosse Körperarterie.

Vasa sanguifera, Blutgefäße.

Die blutführenden Röhren sind dreierlei Art, nämlich Pulsadern (*arteriae*), Blutadern (*venae*) und Haargefässe (*vasa capillaria*). Die letzteren, welche stete Netze mikroscopisch feiner Röhrchen bilden, vermitteln den Zusammenhang der Arterien mit den Venen, denn sie gehen auf der einen Seite allmälig aus den feinsten Arterienästchen (arteriellen Uebergangsgefässen) hervor und setzen sich auf der andern Seite unmerklich durch venöse Uebergangsgefässe in die Venen fort. Nur in den *corpora cavernosa* der Geschlechtsorgane und der *placenta uterina* hängen Arterien und Venen ohne Vermittelung von Capillaren zusammen. Die Haargefässe sind von allen Blutgefässen die physiologisch wichtigsten, weil durch ihre Wände Alles, was aus dem Blute heraustritt und auch fast Alles, was in das Blut hineintritt, hindurchströmt; sie unterhalten die Ernährung, die Se- und Excretion. Die Pulsadern leiten das Blut vom Herzen nach allen Theilen des Körpers hin, während die Blutadern dasselbe von da zum Herzen zurückbringen.

a) Die **Capillargefässe** treten stets zu Netzen zusammen, deren Gestalt fast in jedem Gewebe eine andere, constante, characteristische und von der Ausdehnung und Gestalt ihrer Maschen, sowie von der Grösse des Lumens der Capillaren selbst, und den Elementartheilen der Gewebe abhängig ist. Was den Bau der Haarröhrchen betrifft, so wurde derselbe auf S. 54 besprochen. — In Bezug auf die Capillarnetze ergibt sich als allgemeines Gesetz, dass, je grösser die Thätigkeit eines Organes, um so dichter diese Netze, um so reichlicher die Blutmenge. Am engsten sind die Capillarnetze in den secernirenden Organen, wie in den Drüsen, vorzüglich in den Lungen, der Leber und den Nieren, dann in den Häuten; viel weiter in den Organen, die nur behufs ihrer Ernährung Blut erhalten. Der Durchmesser der Capillaren und die Dicke ihrer Wandung verhalten sich gerade fast umgekehrt, denn die dünnwandigsten und feinsten Capillaren finden sich in den Muskeln und Nerven u. s. f. (vielleicht nach der Beschaffenheit des abzusondernden Materials?).

b) Die **Arterien**, welche der bedeutenderen Entwickelung ihrer mittleren Haut wegen eine weit stärkere Wand als die Venen besitzen, sind aus einer innern, mittlern und äussern Haut gebildet. — Die Intima, welche an ihrer innern Fläche mit einem einfachen Plattenepithel bekleidet ist, besteht überwiegend aus longitudinalen elastischen Fasern, die sich mit der Zunahme der Stärke der Arterien immer mehr lagenfömig übereinander häufen und theils zu einem elastischen Längsnetze verdichten, theils gefensterte Membranen darstellen. — Die Externa ist eine Bindegewebshaut, in welcher unter steigender Zunahme des Bindegewebes elastische Netze auftreten. — Die Media besteht aus übereinander liegenden Schichten von glatter Muskulatur, von Bindegewebe und elastischen Fasernetzen, mit transversaler Verlaufsweise. Im Allgemeinen schieben sich elastische hautartige Lagen (deren Menge an grossen Arterien auf 30 bis 50 steigen kann) ziemlich regelmässig zwischen die Schichten der Muskulatur. Nach *Henle* lassen sich in der mittlern Arterienhaut 4 differente Häute unterscheiden, welche von innen nach aussen so aufeinander folgen: die gefensterte Haut (ist fein, durchsichtig und aus breiten elastischen Fasern gewebt, welche sich zu Netzen mit offenen Interstitien verbinden); die Längenfaserhaut (aus elastischen Longitudinalfasern, die sich durch Anastomosen zu rhombischen Maschen verbinden); die Ringfaserhaut (aus organischen Muskelfasern und breiten elastischen Fasern, mit querem Verlauf); die elastische Haut (aus dicht genetzten, elastischen, starken Fibrillen, welche auch in die Externa eingreifen). — Ernährende Gefässe und Nerven finden sich in der äussern und mittlern Haut schon von kleinen Stämmchen an.

c) Die **Venen** sind dünnwandiger, schlaffer und der Zusammenziehung weniger fähig als die Arterien, weil die muskulösen und elastischen Elemente in ihnen weniger massenhaft auftreten. Im Allgemeinen bestehen sie wie die Arterien aus einer Innenhaut, *tunica intima*, einer mittlern oder Ringsfaserhaut, *tunica media*, und einer äussern Haut, *tunica adventitia*. Die Venen zeigen je nach ihrer Weite einen verschiedenen Bau. Bei grossen Venen trägt die dünne, aus einer streifigen kernhaltigen Lage und einer elastischen Längshaut bestehende Intima ein Pflasterepithelium; die *media* ist weniger entwickelt als bei mittelstarken Venen und besteht zunächst der *intima* aus einer von Bindegewebe und feinen elastischen Netzen gebildeten Längsfaserschicht, auf welche nach aussen eine dünne Schicht querer, glatter Muskelfasern folgt. Die *adventitia* ist am stärksten und besteht aus Bindegewebe mit der Länge nach eingelagerten glatten Muskelfasern. Die Venen von mittlerer Grösse zeichnen sich durch stärkere Entwickelung der *media* aus, welche aus einer queren und längsverlaufenden Schicht besteht. Letztere folgt zunächst auf die Intima und besteht aus netzförmig vereinigten elastischen Fasern; die Querschicht liegt nach aussen von dieser und wird von wellenförmigem Bindegewebe und vereinzelten elastischen Fasern, hauptsächlich aber von glatten Muskelfasern zusammengesetzt. Die Zellen des Epithels der Innenhaut sind weniger platt als bei grossen Venen. Die *adventitia* entbehrt der Längsmuskelfasern. Die kleinsten Venen bestehen nur aus undeutlich faserigem Bindegewebe und aus einem Epithelium. — An den Venen des schwangern Uterus finden sich an allen Häuten sehr zahlreiche glatte, quergelagerte Muskelfasern, während die Venen des Gehirns, der harten Hirnhaut, die Knochenvenen, und die der *corpora cavernosa* gar keine Muskelfasern enthalten. — Die Venenklappen sind eine Fortsetzung der Innenhaut und bestehen aus Bindegewebe mit eingestreuten elastischen Fasern; sie besitzen ein Epithelium, entbehren aber der Muskelfasern.

Arteriae, Puls- oder Schlagadern.

Pulsadern sind diejenigen Blutgefässe, welche das Blut aus dem Herzen nach den Haargefässnetzen aller Theile des Körpers hin leiten und, da sie zunächst den Druck des vom Herzen fortgepressten Blutes auszuhalten haben, mit weit dickeren, contractileren und elastischeren Wänden als alle übrigen Gefässe versehen sind, damit sie nicht widernatürlich ausgedehnt werden können. Einer solchen Ausdehnung wird hauptsächlich durch die Muskelfasern der Gefässe in entsprechender Weise entgegengetreten. Trotzdem aber, dass der Umfang der Arterien stets so ziemlich derselbe bleibt, scheinen sie für unser Gefühl sich bedeutend auszudehnen und zusammenzuziehen: sie pulsiren. Dieses Gefühl ist abhängig von der Wellenbewegung, welche sich in Folge jeder Herzcontraction durch die Blutmasse in den Arterien fortpflanzt. — Die Arterien des grossen Kreislaufs liegen im Allgemeinen entfernter von der Oberfläche des Körpers in langen, zelligen Zwischenräumen, die von einer Lage von Weichtheilen bedeckt sind; an den Gelenken nehmen sie ihren Lauf an der Beugeseite hin; ihre Aeste lagern sich in die Räume, welche die Organe oder deren Theilchen von einander trennen (wie zwischen die Fasern der Muskeln, Nerven, *acini* der Drüsen u. s. w.). — **Unterschiede der Arterien von den Venen.** Ausser dass die Arterien *a*) das Blut vom Herzen zu den einzelnen Theilen des Körpers hinschaffen und *b*) wegen der grössern Mächtigkeit der contractilen und elastischen Elemente weit dickere Wände besitzen, unterscheiden sie sich von den Venen auch noch dadurch: *c*) dass sie, die *art. pulmonalis* ausgenommen, hellrothes, sauerstoffreicheres und nahrhafteres Blut (arterielles) enthalten; *d*) dass ihre innere Haut, ausser den halbmondförmigen Klappen an ihren Ursprüngen, keine Klappen weiter bildet; *e*) dass sie, im Vergleich zu den Venen, enger, weniger zahlreich sind und mehr entfernt von der Oberfläche des Körpers laufen. Anastomosen finden sich bei den Arterien seltener zwischen den grössern Aesten als bei den Venen, indess kommen sie sehr häufig zwischen den kleinen Zweigen vor.

Arterien des kleinen Kreislaufes.

Als kleiner Kreislauf oder richtiger Lungenblutbahn, dessen Zweck die Umwandelung des venösen Blutes innerhalb der Lunge in arterielles ist, wird der Lauf des Blutes aus der rechten Herzhälfte durch die Lungenarterie, die Capillarnetze derselben, welche die Lungenbläschen umspinnen, und durch die Lungenvenen zurück zum linken Herzen bezeichnet. Diese Bahn besitzt in der *arteria pulmonalis* das Gefäss, welches das vom rechten Ventrikel ausgetriebene Blut zu den Lungen schafft und sich von allen übrigen Arterien dadurch unterscheidet, dass es kein hochrothes, sondern dunkelrothes (venöses) Blut führt, weshalb diese Pulsader auch *arteria venosa* genannt wird. Dagegen bringen die Pulmonalvenen arterielles Blut von der Lunge zum Herzen zurück und heissen daher auch *venae arteriosae.* Während des Durchganges des Blutes durch die Pulmonalcapillaren tritt Kohlensäure und Wasser aus dem Blute heraus in die Lungenbläschen, Sauerstoff dagegen aus der eingeathmeten atmosphärischen Luft hinein in das Blut. — Die Lungenblutbahn ist aber keineswegs ganz isolirt von der Körperblutbahn (vom grossen Kreislaufe), da Zweige der *art.* und *ven. pulmonalis* mit denen der *artt.* und *vv. bronchiales* anastomosiren.

Arteria pulmonalis s. venosa, Lungenpulsader.

Der **Stamm** der *art. pulmonalis,* etwa 2″ lang, entspringt aus dem rechten Ventrikel, wo sein *ostium* (*pulmonale*) durch 3 *valvulae semilunares* verschlossen werden kann. Er liegt anfangs zwischen beiden Herzohren und steigt dann im Herzbeutel, vor dem Anfangsstück der Aorta und dem linken Atrium, schräg von rechts nach links in die Höhe und spaltet sich vor dem 2. oder 3. Brustwirbel unter dem Aortenbogen in 2 Aeste, in einen rechten und einen linken Ast für die rechte und linke Lunge. An der Theilungsstelle befindet sich das *lig. arteriosum* oder beim Embryo der *ductus arteriosus Botalli*, welcher mit dem Aortenbogen in Verbindung steht.

Die **Aeste** der Lungenarterie, von denen ein jeder vor dem Bronchus seiner Seite in querer Richtung zu seiner Lunge tritt, verzweigen sich in dieser baumförmig, die Bronchia begleitend, und lösen sich schliesslich zu Capillarnetzen auf, welche die Lungenbläschen umspinnen und aus denen die Lungenvenen ihren Ursprung nehmen.

1) *Ramus dexter*, der längere und weitere Ast, läuft unter dem Aortenbogen und der *vena azygos,* vor dem rechten Bronchus, hinter der *aorta adscendens* und *vena cava superior* zur rechten Lunge und spaltet sich in 2 oder 3 Zweige.

a) *Ramus superior*, für den obern Lappen.
b) *Ramus inferior*, für den mittlern und untern Lappen.

2) *Ramus sinister*, der kürzere und engere Ast, tritt vor der *aorta descendens* und vor und über dem linken Bronchus zur linken Lunge mit:

a) *Ramus superior*, für den obern, und
b) *Ramus inferior*, für den untern Lappen.

Arterien des grossen Kreislaufes.

Nachdem das Blut als arterielles durch die Lungenvenen zum linken Vorhofe zurückgekehrt und aus diesem in den linken Ventrikel geflossen ist, treibt es dieser in die Aorta, durch deren Zweige es im ganzen Körper vertheilt wird, um, nachdem es während seines Durchganges durch die Capillargefässe dunkelroth geworden ist, durch die *venae cavae* und *vena magna cordis* zum rechten Atrium zurückzukehren. Dieser Theil des Kreislaufs heisst die Körperblutbahn oder der grosse Kreislauf und der Hauptstamm aller zu ihm gehörigen Pulsadern ist die *arteria aorta.*

Arteria aorta, Körperpulsaderstamm.

Die Aorta *s. arteria magna*, nimmt ihren Anfang (Wurzel oder Zwiebel, *bulbus aortae*, genannt), welcher hinter den der *art. pulmonalis* zu liegen kommt, aus dem linken Ventrikel, wo ihr Eingang (*ostium arteriosum*) durch 3 *valvulae semilunares* geschlossen werden kann. Der Theil ihrer Wand, welcher mit zur Bildung der halbmondförmigen Klappen-Säckchen beiträgt, ist erweitert und diese Erweiterungen, *sinus Valsalvae,* geben sich an dem äussern Umfange ihres Anfangstheiles als Erhöhungen, *tubera*, zu erkennen. — Anfangs steigt die Aorta hinter der Lungenarterie von links nach rechts in die Höhe und kommt dann zwischen *art. pulmonalis* und *vena cava superior* zu liegen; hinter ihr findet man das linke Atrium. Dieser aufsteigende Theil, *aorta adscendens*, welcher nach rechts und vorn eine bis zur Mitte allmälig zu- und von da wieder abnehmende Ausbuchtung (*sinus quartus s. maximus*) zeigt, krümmt sich bald von rechts und vorn nach links und hinten, über den rechten Ast der Lungenarterie und den linken Luftröhrenzweig hinweg, in den hintern Raum der Brusthöhle (*cavum mediastini postici*). So ist von ihr ein schräg liegender Bogen, *arcus aortae,* beschrieben worden, dessen Convexität nach oben und die Concavität nach unten gerichtet ist. Sein höchster Punct liegt vor dem 2. Brustwirbel, sein Ende reicht bis zur linken Seite des 4.—5. herab und kommt hinter den linken Ast der Lungenarterie zu liegen. Von hier steigt die Aorta als absteigende Aorta, *aorta descendens*, auf der linken Seite dicht an der Wirbelsäule herab, bedeckt vom linken Brustfellsacke (*pleura*) und links neben der Speiseröhre. Hinter dem Herzbeutel herablaufend, wendet sie sich allmälig weiter nach rechts hinter die Speiseröhre und tritt durch den *hiatus aorticus* des Zwerchfells in die Bauchhöhle, an die linke Seite der *vena cava inferior*, wo sie sich vor dem 4. Lendenwirbel in 2 Endäste, *arteriae iliacae*, spaltet. Der in der Brusthöhle verlaufende Theil der *aorta descendens* erhält den Beinamen *thoracica*, der in der Bauchhöhle liegende heisst *abdominalis.*

A. Aorta adscendens, aufsteigende Aorta.

Entspringt aus dem linken Ventrikel, ist 2—2½" lang, anfangs angeschwollen (*bulbus aortae*, Wurzel oder Zwiebel der Aorta, mit 3 *sinus Valsalvae* innen und 3 *tubera* aussen), liegt im Herzbeutel hinter dem Anfange der Lungenarterie schräg von links nach rechts und gibt:

1) **Art. coronaria cordis dextra** (*s. anterior*), rechte Kranzarterie des Herzens; für die rechte Herzhälfte, mit:

a) *Ramus circumflexus*, im rechten Theile des *sulcus circularis;* und

b) *Ramus descendens*, im *sulcus longitudinalis posterior* des Herzens.

2) **Art. coronaria cordis sinistra** (*s. posterior*), linke Kranzarterie des Herzens; für die linke Herzhälfte, mit:

a) *Ramus descendens s. anterior* (*art. coronaria media*, wenn er aus der Aorta selbst entspringt), im *sulcus longitudinalis anterior;* und

b) *Ramus circumflexus s. coronarius s. posterior*, im linken Theile des *sulcus transversus.*

B. Arcus aortae, Aortenbogen.

Ist die Fortsetzung der *aorta adscendens*, 2—2½" lang, liegt in der Brusthöhle (vom linken *nerv. vagus* und *recurrens* umschlungen) schräg von vorn und rechts nach links und hinten, vor dem 2.—5. Brustwirbel und der Spaltung der Luftröhre, über der rechten *art. pulmonalis* und dem linken *bronchus;* gibt aus seiner Concavität (die nach unten sieht): *artt. bronchiales superiores anteriores, mediastinae, thymicae* und *pericardiacae*, und nimmt den *ductus arteriosus Botalli* beim Embryo (*lig. arteriosum* beim Gebornen) auf. Aus seiner Convexität (obere Fläche) kommen:

1) **Art. anonyma s. innominata,** *truncus brachio-cephalicus*, ungenannte Arterie (bis 1" lang); wird von der *vena anonyma sinistra* begleitet und spaltet sich in die

a) *Art. carotis dextra*, rechte Kopfschlagader; u.

b) *Art. subclavia dextra*, rechte Schlüsselbeinarterie.

2) **Art. carotis sinistra,** linke Kopfschlagader und

3) **Art. subclavia sinistra,** linke Schlüsselbeinschlagader.

I. Art. carotis (communis), gemeinschaftliche Kopfschlagader.

Entspringt auf der rechten Seite aus der *art. anonyma*, auf der linken aus dem *arcus aortae,* liegt theils im obern Theile der Brusthöhle, theils an der Seite des Halses neben der Luft- und Speiseröhre, wird vom *nerv. vagus* und von der *vena jugularis interna* begleitet (die an ihrer äussern Seite liegen), hat den *ramus descendens nervi hypoglossi* vor sich, und spaltet sich in der Höhe des obern Kehlkopfrandes vor dem 3. Halswirbel in die *carotis externa* und *interna.*

Ia. Carotis externa s. facialis, äussere Kopfschlagader.

Sie liegt im *trigonum cervicale* (s. S. 38), hinter dem *m. digastricus* (hinterem Bauche) und *stylo-hyoideus*, wird von der *vena facialis communis* (*s. cephalica anterior*) begleitet, und gibt 8 Zweige (3 vordere, 3 hintere und 2 obere) ab.

a) Vordere Zweige der *carotis externa.*

1) **Art. thyreoidea superior,** obere Schilddrüsenarterie. Sie ist bestimmt: für die Schilddrüse, den Kehlkopf und die benachbarten Muskeln. Sie gibt:

a) *Art. laryngea superior,* obere Kehlkopfarterie, begleitet vom *nerv. laryngeus superior vagi;* verzweigt sich mit einem *ramus superior* und *inferior:* an der Schleimhaut der Epiglottis und der Stimmbänder, an den Knorpeln und Muskeln des Larynx.

b) *Rami musculares,* Zweige für die Muskeln, welche sich ans Zungenbein ansetzen.

c) *Rami glandulares* (ein *anterior s. crico-thyreoideus* und ein *posterior*); für die Schilddrüse und einige noch für den Kehlkopf.

2) **Art. lingualis,** Zungenarterie. Sie wird vom *nerv. hypoglossus* begleitet und ist bestimmt: für die Zunge und die Muskeln unter derselben; sie gibt:

a) *Ramus hyoideus,* Zungenbeinast (bildet auf dem Zungenbein mit dem der andern Seite den *arcus hyoideus*); für die Zungenbeinmuskeln.

b) *Art. sublingualis,* Unterzungenarterie; für die Muskeln auf dem Boden der Mundhöhle.

c) *Art. dorsalis linguae,* Zungenrückenarterie: für die Schleimhaut der Zunge und die Geschmackswärzchen.

d) *Art. lingualis profunda s. ranina,* tiefe Zungenarterie; Endast der *art. lingualis;* für die Substanz der Zunge.

3) **Art. maxillaris externa s. facialis,** äussere Kieferarterie. Sie wird von der *vena facialis anterior* begleitet und gibt sowohl Zweige ab, ehe sie ins Gesicht tritt, als auch im Gesichte.

α) Zweige aus dem Halstheile der *art. maxillaris externa:*

a) *Art. palatina adscendens* (*s. pharyngo-palatina*), aufsteigende Gaumenarterie; für den Pharynx, die Mandeln (gewöhnlich kommt eine *art. tonsillaris* direct aus der *maxillaris externa*), Gaumenbögen, Zungenwurzel, *m. stylo-glossus* und *stylo-pharyngeus.*

b) *Art. submentalis,* Unterkinnarterie; für die Haut und Muskeln unter dem Kinne (*m. digastricus, mylo-hyoideus, platysma-myoides*).

c) *Rami glandulares* (für *glandula submaxillaris* und *parotis*) und *musculares* (für *m. digastricus, stylo-hyoideus, masseter* und *pterygoideus internus*).

β) Zweige des Gesichtstheiles der *art. maxillaris externa:*

d) *Rami musculares faciales*; für die Gesichtsmuskeln.

e) *Art. coronaria labii inferioris* (*s. labialis inferior*), Kranzarterie der Unterlippe.

f) *Art. coronaria labii superioris* (*s. labialis superior*), Kranzarterie der Oberlippe; mit

α) *Art. septi mobilis nasi;* für die Nasenscheidewand; und

β) *Art. pinnalis;* für den untern Rand des Nasenflügels.

g) *Art. angularis* (*s. nasalis lateralis*), seitliche Nasenarterie (begleitet vom *ramus superficialis* der *ven. facialis anterior*); mit

α) *Artt. pinnales s. alares nasi;* für den Nasenflügel.

β) *Artt. dorsales nasi;* zum Nasenrücken.

γ) *Artt. palpebrales inferiores;* für das untere Augenlid.

b) Hintere Zweige der *carotis externa:*

4) **Art. pharyngea adscendens,** aufsteigende Schlundkopfarterie; an der Seite des Schlundkopfes, mit:

a) *Ramus pharyngeus descendens;* für den untern Theil des Schlundkopfes; und

b) *Ramus pharyngeus adscendens* (*s. pharyngo-basilaris*); für den obern Theil des Pharynx, die Mandel, Ohrtrompete und das Gaumensegel.

5) **Art. occipitalis,** Hinterhaupsarterie. Sie gibt folgende Zweige ab:

a) *Rami cervicales,* kleinere Zweige für die Nackenmuskeln.

b) *Art. mastoidea s. meningea posterior,* hintere Hirnhautarterie; tritt durch das *foramen mastoideum* oder *jugulare* zur *dura mater.*

c) *Ramus adscendens* (*s. occipitalis*); für die Haut und Muskeln am Hinterhaupte.

d) *Ramus descendens* (*s. cervicalis*); für die obern Schichten der Nackenmuskeln.

6) **Art. auricularis posterior,** hintere Ohrarterie. Ihre Zweige sind:

a) *Rami glandulares* (für *gl. parotis*) und *musculares* (für *m. digastricus, stylo-hyoideus, stylo-glossus, stylo-pharyngeus* und *sterno-cleido-mastoideus*).

b) *Art. stylo-mastoidea,* Griffelwarzenlocharterie. Tritt durch das *foramen stylo-mastoideum* in den *canalis Fallopii* und die Paukenhöhle.

c) *Ramus anterior* (*s. auricularis*); für die hintere Fläche des äussern Ohres.

d) *Ramus posterior* (*s. occipitalis*); für die Hinterhaupts- und Scheitelgegend.

c) Obere oder Endzweige der *carotis externa.*

7) **Art. temporalis** (*superficialis*), Schläfenarterie; läuft durch die Parotis zur Schläfe in die Höhe und gibt:

a) *Rami parotidei* und *articulares,* kleine Zweige zur Ohrspeicheldrüse und zum Kiefergelenke.

b) *Art. transversa faciei* (*s. facialis transversa*), quere Antlitzarterie; für die Parotis, Wange und Gesichtsmuskeln.

c) *Artt. auriculares anteriores* (*inferior* und *superior*), vordere Ohrarterien; für die vordere Fläche des äussern Ohres.

d) *Ramus anterior* (*s. temporalis frontalis*); für die Stirn- und Scheitelgegend.

e) *Ramus posterior* (*s. temporalis occipitalis*): für die Scheitel- und Hinterhauptsgegend.

8) **Art. maxillaris interna,** innere Kieferarterie. Der untere, hinter dem Unterkiefer verlaufende Theil dieser Arterie wird vom *ramus profundus venae facialis posterioris* und grösstentheils von Zweigen des 3. Astes des 5. Gehirnnervenpaares begleitet; der obere in der *fossa spheno-maxillaris* befindliche Theil entspricht dem *ramus profundus venae facialis anterioris* und dem 2. Aste des 5. Nervenpaares. Sie gibt:

α) Zweige des untern Theiles der *art. maxillaris interna.*

a) *Art. tympanica* (*s. ramulus acusticus*) Paukenarterie; tritt durch die *fissura Glaseri* in die Paukenhöhle und zum Paukenfelle.

b) *Art. auricularis profunda,* für den äussern Gehörgang.

c) *Art. meningea media* (*s. spinosa*), mittlere Hirnhautarterie; tritt durchs *foramen spinosum* zur *dura mater,* und schickt den

α) *Ramulus acusticus s. petrosus superficialis* in den *hiatus canalis Fallopii* (begleitet vom *nerv. Vidianus superficialis*).

d) *Art. alveolaris inferior* (*s. maxillaris s. dentalis inferior*), untere Zahnarterie; für die Zähne des Unterkiefers; sie tritt durch das *foramen maxillare posterius* in den *canalis alveolaris inferior,* und spaltet sich vorn in den

α) *Ramus dentalis s. internus;* für die untere Zahnreihe u.

β) *Ramus mentalis s. externus,* der durch das *foramen mentale* zum Kinne tritt.

e) *Rami manducatorii,* Zweige für die Kaumuskeln, nämlich:

α) *Artt. pterygoideae.*

β) *Artt. temporales profundae* (*anterior* und *posterior*).

γ) *Art. masseterica.*

δ) *Art. buccinatoria.*

β) Zweige des obern Theiles der *art. maxillaris interna.*

f) *Art. alveolaris posterior* (*superior*), hintere Zahn-

arterie; für die obern Backzähne (durch das *foramen alveolare posterius*), das Zahnfleisch derselben und die Schleimhaut des *sinus maxillaris*.

g) *Art. infraorbitalis*, Unteraugenhöhlenarterie; läuft durch den *canalis infraorbitalis* ins Gesicht, gibt aber vorher im Canale Zweige zum *sinus maxillaris*, Thränensacke, und die

α) *Art. alveolaris superior anterior*, vordere Zahnarterie; für die obern Schneidezähne.

h) *Art. pterygo-palatina* (*s. palatina descendens*), Flügelgaumenarterie; kommt mit 3 Zweigen durch die *canales palatini* zu dem Gaumen und Pharynx, den Mandeln und Gaumenbögen. Sie gibt bisweilen die

α) *Art. pharyngea suprema*, oberste Schlundkopfarterie (durchbohrt das Gaumenbein).

i) *Art. spheno-palatina* (*s. nasalis posterior communis*), hintere Nasenarterie. Sie tritt durch das *foramen sphenopalatinum* in die Nasenhöhle und gibt:

α) *Ramus externus* (mit *artt. nasales posteriores*); für die obere und mittlere Nasenmuschel.

β) *Ramus internus s. art. naso-palatina* (*s. septi narium*), Nasenscheidewandarterie; tritt durch den *canalis incisivus* zum Gaumen.

k) *Art. Vidiana*, geht rückwärts durch den *canalis Vidianus* zum obern Theile des Schlundkopfes.

Ib. Carotis interna s. cerebralis, innere Kopfpulsader.

Sie läuft, 4 Biegungen beschreibend, durch den *canalis caroticus* in die Schädelhöhle zum grossen Gehirn, und gibt, nachdem sie durch den *sinus cavernosus* hindurchgetreten ist, folgende Zweige:

1) **Art. ophthalmica,** Augenarterie. Sie tritt durch das *foramen opticum* in die Augenhöhle und gibt hier:

α) Zweige der *art. ophthalmica* innerhalb der Augenhöhle:

a) *Art. lacrymalis*, Thränenarterie; für die Thränendrüse, den *m. rectus superior* und *externus*, *levator palpebrae superioris*, und die Augenlider (*artt. tarseae*).

b) *Art. centralis retinae*, Netzhautarterie; läuft durch den *porus opticus* im Sehnerven zur Retina und gibt die

α) *Art. capsularis*, durch den *canalis hyaloideus* zur hintern Wand der Linsenkapsel (nur beim Embryo).

c) *Artt. ciliares posticae*, hintere Blendungsarterien, 2 *longae* und 4 *breves*.

α) *Artt. ciliares posticae breves;* für die Choroidea und

β) *Artt. ciliares posticae longae* (*externa* und *interna*); für das *corpus ciliare* und den äussern Rand der Iris.

d) *Artt. ciliares anticae*, vordere Blendungsarterien; dringen durch das *lig. ciliare* und bilden in der Iris den

α) *Circulus arteriosus iridis major* (am Ciliarrande) und

β) *Circulus iridis minor* (am Pupillarrande).

e) *Artt. musculares oculi*, Augenmuskelarterien; für alle Muskeln in der Augenhöhle (s. S. 36). Bisweilen entspringen sie aus 2 grössern Aesten (einer *superior* und einer *inferior*, aus letzterer noch die *art. ethmoidalis posterior*).

f) *Art. sacci lacrymalis*, Thränensackarterie; für den *saccus lacrymalis* und *m. orbicularis palpebrarum*.

g) *Art. supraorbitalis*, Oberaugenhöhlenarterie, tritt durch das *foramen supraorbitale* zur Stirn.

h) *Art. ethmoidalis anterior*, vordere Siebbeinarterie; läuft (mit *nerv. ethmoidalis*) durch das *foramen ethmoidale anterius* und die *sinus ethmoidales* auf die *lamina cribrosa* (in die Schädelhöhle) und gibt:

α) *Art. meningea anterior* (*ramus adscendens*), vordere Hirnhautarterie; für die *dura mater*, und

β) *Art. nasalis anterior* (*ramus descendens*); läuft durch ein *foramen cribrosum* in die Nasenhöhle.

β) Zweige der *art. ophthalmica*, die am innern Augenwinkel von ihr abgehen:

i) *Artt. palpebrales s. tarseae* (*superior* und *inferior*), Augenlidarterien; bilden mit Zweigen der *art. lacrymalis* den *arcus tarseus superior* und *inferior*.

k) *Art. nasalis s. dorsalis nasi*, Nasenrückenarterie.

l) *Art. frontalis*, Stirnarterie; entsteht durch den Zusammenfluss der *art. ophthalmica* mit der *angularis*.

2) **Art. communicans posterior** (*s. ramus communicans*); anastomosirt mit der *art. profunda cerebri* der *art. basilaris* und hilft den *circulus arteriosus Willisii* bilden (auf und neben der *sella turcica*, rings um das *chiasma nervorum opticorum*).

3) **Art. choroidea,** Adernetzarterie; geht vom *tractus opticus* zum *plexus choroideus* des Seitenventrikels.

4) **Art. corporis callosi** (*s. cerebralis anterior*), Balkenarterie; steht mit derselben Arterie der andern Seite durch die *art. communicans anterior* in Verbindung.

5) **Art. fossae Sylvii** (*cerebralis media*), mittlere Hirnarterie; tritt in die *fossa Sylvii* zum vordern und mittlern Lappen des grossen Gehirns.

II. Art. subclavia, Schlüsselbeinarterie.

Entspringt auf der rechten Seite aus der *art. anonyma*, auf der linken aus dem *arcus aortae* (als 3. Ast); liegt in einem Bogen über die erste Rippe hinweg, zwischen *m. scalenus anticus* und *medius*, vor dem *plexus brachialis* und hinter der *vena subclavia;* läuft aus in die *art. subclavia* (*stricte sic dicta*), *axillaris*, *brachialis*, und diese letztere in die *radialis* und *ulnaris*.

IIa. Art. subclavia (*stricte sic dicta*), Schlüsselbeinarterie;

gibt 9 Zweige (4 obere, 3 äussere und 2 untere).

a) Obere Zweige der *art. subclavia:*

1) **Art. vertebralis,** Wirbelarterie; läuft durch den *canalis vertebralis* zum *foramen magnum* und durch dieses in die Schädelhöhle, wo sich beide *artt. vertebrales* zur *art. basilaris* vereinigen.

α) Zweige der *art. vertebralis* innerhalb des Wirbelcanals:

a) *Rami spinales*, Rückenmarkszweige; treten durch die *foramina intervertebralia* (quer) zum Halstheile des Rückenmarks und seiner Häute.

b) *Rami musculares dorsales*, Zweige für die tiefen Nackenmuskeln (besonders für die an den *processus transversi* der Halswirbel befestigten).

β) Zweige der *art. vertebralis* innerhalb der Schädelhöhle:

c) *Art. meningea posterior* (*interna*), hintere Hirnhautarterie; für die *dura mater*.

d) *Artt. spinales* (*anterior* und *posterior*), Rückenmarksarterien; laufen längs der vordern und hintern Fläche des Rückenmarks herab.

e) *Art. cerebelli inferior posterior;* für den hintern untern Theil des kleinen Gehirns.

γ) Zweige der *art. basilaris:*

f) *Art. cerebelli inferior anterior;* für den vordern untern Theil des kleinen Gehirns.

g) *Art. auditoria interna*, innere Ohrarterie; tritt in den *meatus auditorius internus* und mit der

α) *Art. cochleae* in den *modiolus* der Schnecke; mit der

β) *Art. vestibuli* in den Vorhof.

h) *Art. cerebelli superior;* für den obern Theil des kleinen Gehirns.

i) *Art. cerebri profunda* (*s. cerebralis posterior*), tiefe Hirnhautarterie; hauptsächlich für den hintern Lappen des grossen Gehirns. Sie hilft durch ihre Anastomose mit dem *ramus communicans posterior* der *carotis interna* den *circulus arteriosus Willisii* bilden.

2) **Art. thyreoidea inferior,** untere Schilddrüsenarterie; vom *nervus recurrens vagi* begleitet, ist für Schilddrüse, Kehlkopf, Luftröhre, Speiseröhre und Pharynx bestimmt; sie gibt:

a) *Art. laryngea inferior*, untere Kehlkopfarterie; für den untern Theil des Kehlkopfs.

b) *Rami tracheales, pharyngei* und *oesophagei posteriores;* für Luftröhre, Schlundkopf und Speiseröhre.

c) *Rami glandulares* (*thyreoidei*); für den untern Theil der Schilddrüse. — Bisweilen noch:

d) *Art. thyreoidea infima;* läuft vorn an der Luftröhre zur Schilddrüse.

3) **Art. cervicalis adscendens,** aufsteigende Nackenarterie; für die seitlichen Halsmuskeln; sie steigt neben dem *nerv. phrenicus* in die Höhe.

4) **Art. cervicalis profunda,** tiefe Nackenarterie; läuft hinter der *art. thyreoidea inferior* zu den tiefen Nackenmuskeln hinauf.

b) Aeussere Zweige der *art. subclavia:*

5) **Art. cervicalis superficialis,** oberflächliche Halsarterie; läuft oberhalb der folgenden Arterie durch das *interstitium supraclaviculare* schräg nach aussen zu den oberflächlichen Nackenmuskeln in die Höhe.

6) **Art. transversa colli,** quere Halsarterie; läuft unterhalb der vorigen quer nach hinten zu den Nackenmuskeln (hauptsächlich zur 2. Schicht), und gibt:

a) *Art. cervicalis suprema* (*ramus adscendens*); für *mm. splenii, levator scapulae* und *cucullaris.*

b) *Art. dorsalis scapulae* (*ramus descendens*); an der Basis des Schulterblattes; für *mm. rhomboidei, serratus* und *cucullaris.*

7) **Art. transversa scapulae** (*s. suprascapularis*), quere Schulterblattarterie; läuft quer hinter dem Schlüsselbeine zur *incisura scapulae* und durch diese in die *fossa supraspinata.*

c) Untere Zweige der *art. subclavia:*

8) **Art. intercostalis suprema,** obere Zwischenrippenarterie; läuft mit einem *ramus anterior*, sowohl im 1. als 2. Zwischenrippenraume von hinten nach vorn; ihre *rami posteriores* treten theils zu den Rückenmuskeln (*rami dorsales*), theils durch die beiden nächsten *foramina intervertebralia* zum Brusttheile des Rückenmarks (*rami spinales*). Entspringt mit der *art. cervicalis profunda* aus dem *truncus costocervicalis.*

9) **Art. mammaria** (*s. thoracica*) **interna,** innere Brustarterie; läuft an der vordern Brust- (dicht hinter den Rippenknorpeln) und Bauchhöhlenwand (an der hintern Fläche des *m. rectus*) bis gegen den Nabel herab. Sie gibt:

α) Zweige der *art. mammaria interna* für die Organe in der Brusthöhle:

a) *Artt. bronchiales anteriores;* für die Luftröhrenzweige.

b) *Artt. thymicae;* für die Thymusdrüse.

c) *Artt. mediastinae* und *pericardiacae anteriores;* für die vordern Mittelfelle und die vordere Herzbeutelwand.

d) *Art. pericardiaco-phrenica;* begleitet vom *nerv. phrenicus*, zum Herzbeutel und Zwerchfelle.

β) Zweige der *art. mammaria interna* für die vordere Thoraxwand.

e) *Artt. intercostales anteriores*, vordere Zwischenrippenarterien; laufen in den 5—6 obersten Zwischenrippenräumen von vorn nach hinten.

f) *Artt. mammariae externae* (*rami perforantes*) äussere Brustarterien; durchbohren die *mm. intercostales* und treten zu den Muskeln und der Haut der Brust.

γ) Endäste der *art. mammaria interna* (am *processus xiphoideus* entspringend):

g) *Art. musculo-phrenica*, Muskelzwerchfellarterie; läuft an den falschen Rippen im Rande des Zwerchfells und gibt:

α) *Artt. intercostales anteriores*, in den 6.—8. Zwischenrippenraum.

h) *Ramus epigastricus* (*s. art. epigastrica superior*), obere Bauchdeckenarterie; läuft an der hintern Fläche des *m. rectus abdominis* bis gegen den Nabel herab.

IIb. Art. axillaris, Achselarterie.

Sie liegt in der Achselhöhle, umgeben vom *plexus brachialis*, und gibt:

1) **Artt. thoracicae externae,** äussere Brustkastenarterien; für den seitlichen Theil des Thorax und die Schulter. Es sind:

a) *Art. thoracica externa I.* (*s. superior*); für *m. pectoralis major*, Brust- und Achseldrüsen.

b) *Art. thoracica externa II.* (*s. media s. thoracico-acromialis*); sie spaltet sich in

α) *Rami pectorales;* für den grossen und kleinen Brustmuskel.

β) *Ramus deltoideus;* begleitet von *vena cephalica.*

γ) *Ramus acromialis;* bildet mit Zweigen der *art. transversa scapulae* und *colli* um das *acromion* ein *rete acromiale.*

c) *Art. thoracica externa III.* (*s. inferior s. longa s. mammaria externa*); für *m. serratus anticus major.*

2) **Art. subscapularis,** Unterschulterblattarterie; geht an den vordern Rand des Schulterblattes und spaltet sich in die

a) *Art. circumflexa scapulae*, umgeschlagene Schulterblattarterie, die sich zwischen *m. teres major* und *minor* um den vordern Rand der *scapula* in die *fossa infraspinata* schlägt; und in die

b) *Art. thoracico-dorsalis;* sie läuft an der Seitenwand des Thorax zum Rücken.

3) **Art. circumflexa humeri** (*s. articularis*) **anterior,** vordere Kranzarterie des Armes; für das Schultergelenk, *m. deltoideus, biceps* und *coraco-brachialis;* schlägt sich dicht unter dem Oberarmknochen um die vordere Fläche des *os brachii* herum.

4) **Art. circumflexa humeri** (*s. articularis*) **posterior,** hintere Kranzarterie des Armes; schlägt sich in Begleitung des *nerv. axillaris* um die hintere Fläche des *os brachii*, und ist für das Schultergelenk und den *m. deltoides* bestimmt.

IIc. Art. brachialis, Armarterie.

Sie liegt am innern Rande des *m. biceps*, begleitet von 2 *venae brachiales* (oder nur 1 am innern Rande) und vom *nerv. medianus*, der sich anfangs an ihrer äussern vordern Seite befindet, dann aber über sie hinweg an die innere Seite tritt. Ihre Zweige sind:

1) **Art. profunda brachii,** tiefe Armarterie; tritt begleitet vom *nerv. radialis*, an die hintere Fläche des Oberarms zum *m. triceps* und gibt:

a) *Art. collateralis ulnaris posterior* (*s. prima*), hintere Ellenbogennebenarterie; für die hintere innere Seite des Ellenbogengelenks; hilft das *rete articulare cubiti* bilden. Eben so die

b) *Art. collateralis radialis posterior* (*s. prima*), hintere Speichennebenarterie; an der äussern hintern Seite des Ellenbogengelenks.

2) **Art. nutritia magna brachii** (bisweilen aus der *art. profunda brachii*); für das *os brachii*.

3) **Art. collateralis radialis** (*inferior*), vordere Speichennebenarterie, bildet mit der

4) **Art. collateralis ulnaris** (*anterior s. secunda*), vordere Ellenbogennebenarterie, das *rete articulare cubiti* an der vordern Fläche des Ellenbogengelenks.

III. Art. radialis, Speichenarterie.

Sie läuft oberflächlich, den *nerv. radialis* an ihrer äussern Seite, längs dem *m. supinator longus* zur Hand herab, in welche sie (am *processus styloideus radii*) mit einem *ramus dorsalis* (d. i. die Fortsetzung des Stammes) und *volaris* tritt. Sie gibt ausser den *rami musculares* für die benachbarten Muskeln, noch:

1) **Art. recurrens radialis,** zurücklaufende Speichenarterie; hilft an der äussern Seite des Ellenbogengelenks das *rete articulare cubiti* bilden.

2) **Ramus volaris,** Hohlhandast der *art. radialis;* gibt einen *ramus carpeus* für die Handwurzel (*rete carpeum volare*) ab, hilft dann der *art. ulnaris* etwas weniges zur Bildung des *arcus volaris sublimis*, und schickt ab:

a) *Art. volaris pollicis radialis*, für den äussern Rand der Volarfläche des Daumens.

3) **Ramus dorsalis,** Rückenast (die Fortsetzung des Stammes) der *art. radialis;* tritt zunächst auf den Rücken der Hand, dann aber durch den *m. interosseus externus I.* in die Tiefe der Hohlhand.

α) Zweige der *art. radialis* auf dem Rücken der Hand:

a) *Art. dorsalis radialis pollicis;* für den äussern Rand des Daumenrückens.

b) *Art. dorsalis ulnaris pollicis;* für den innern Rand des Daumenrückens.

c) *Ramus carpeus* (und *metacarpeus*) *dorsalis;* zur Bildung des *rete carpeum dorsale s. arcus dorsalis.* Aus diesem Bogen entspringen:

α) *Artt. interosseae metacarpi dorsales* (3 St.), laufen über dem 2., 3. und 4. Zwischenknochenraume bis zu den Köpfchen der Mittelhandknochen und jede spaltet sich hier gabelförmig in 2

αα) *Artt. digitales dorsales* (eine *radialis* und eine *ulnaris*); für die 2 neben einander liegenden Finger.

d) *Art. dorsalis radialis indicis;* für die äussere und Dorsalseite des Zeigefingers.

β) Zweige der *art. radialis* in der Tiefe der Hohlhand:

c) *Arcus volaris profundus*, tiefer Hohlhandbogen; liegt auf der Basis der Mittelhandknochen und gibt:

α) *Artt. interosseae metacarpi volares* (4 St.); für die *mm. interossei* und *lumbricales.*

β) *Rami interossei perforantes;* durchbohren die *mm. interossei* und dringen zum Handrücken.

IV. Art. ulnaris s. cubitalis, Ellenbogenarterie.

Sie läuft (mit dem *nerv. ulnaris* an ihrer innern Seite) anfangs in der Tiefe der obern Hälfte des Vorderarms, kommt erst etwa in der Mitte der *ulna* wieder oberflächlich zu liegen und tritt mit einem *ramus volaris* (d. i. die Fortsetzung des Stammes) und *dorsalis* zur Hand. Sie gibt ausser Muskelzweigen noch:

1) **Art. recurrens ulnaris,** zurücklaufende Ellenbogenarterie; hilft an der innern Fläche des Ellenbogengelenks das *reta articulare cubiti* bilden.

2) **Art. interossea communis,** gemeinschaftliche Zwischenknochenarterie; ist nur kurz und spaltet sich in die folgenden 2 Zweige:

a) *Art. interossea externa s. perforans* (*s. dorsalis*), äussere Zwischenknochenarterie; sie tritt durch das *lig. interosseum* hindurch zu den Muskeln auf dem Rücken des Vorderarms, und gibt hier (wo sie vom *nerv. interosseus externus s. radialis profundus* begleitet ist):

α) *Art. recurrens interossea;* zur Bildung des *rete articulare cubiti*, an der hintern Fläche des Ellenbogengelenks.

b) *Art. interossea interna* (*s. volaris*), innere Zwischenknochenarterie; läuft (in Begleitung des *nerv. interosseus internus mediani*) an der innern Fläche des *lig. interosseum* herab und gibt durch dieses

α) *Rami perforantes* für die Muskeln an der Dorsalfläche des Vorderarms.

3) **Ramus dorsalis,** Rückenast der *art. ulnaris;* hilft den *arcus dorsalis s. rete carpeum dorsale* (s. vorher bei *ram. dorsal. art. radial.*) bilden und gibt:

a) *Art. dorsalis digiti V. ulnaris* für die innere Seite des kleinen Fingerrückens.

4) **Ramus volaris,** Hohlhandast (d. i. die Fortsetzung des Stammes) der *art. ulnaris;* tritt mit dem *nerv. ulnaris* neben dem *os pisiforme* über das *lig. carpi volare proprium* in die Hohlhand, und bildet hier mit einem oberflächlichen Aste den *arcus volaris sublimis*, mit einem tiefen hilft sie der *art. radialis* den *arcus volaris profundus* bilden, nachdem sie vorher die *art. volaris digiti V. ulnaris* abgegeben hat.

a) *Arcus volaris sublimis*, oberflächlicher Hohlhandbogen; liegt dicht unter der *aponeurosis palmaris*, und gibt:

α) *Artt. digitales communes volares* (3 St.), welche zwischen den 4 Sehnen der gemeinschaftlichen Fingerbeuger bis zu den Köpfchen der Mittelhandknochen laufen, wo sich jede spaltet: in 2

αα) *Artt. digitales volares* (eine *radialis* und eine *ulnaris*); für die 2 benachbarten Finger.

C. *Aorta descendens thoracica*, Brustaorta.

Sie ist (7—8″ lang) die Fortsetzung des *arcus aortae*, liegt in der hintern Mittelfellhöhle, an der linken Seite des 4. bis 12. Brustwirbel-Körpers und hat den *ductus thoracicus* und die *vena azygos* nach rechts neben sich; die Speiseröhre befindet sich an der obern Hälfte an ihrer rechten Seite, an der untern Hälfte dagegen vor derselben. Sie gibt folgende Zweige ab:

I. Vordere Zweige der **aorta thoracica** für die Brustorgane.

1) **Artt. bronchiales posteriores s. inferiores** (*dextrae* und *sinistrae*), hintere untere Luftröhrenarterien (2 oder 4 St.); treten an der hintern Fläche der *bronchi* in die Lungen, und verbreiten sich mit den *bronchis*, aber nicht bis zu den Lungenbläschen. Sie ernähren die Lungen und stehen auch der Absonderung in den Brustfellsäcken und auf der Bronchialschleimhaut vor. Ihre Capillargefässe gehen ebensowohl in die *venae bronchiales* wie *pulmonales* über.

2) **Art. oesophageae,** Schlundarterien (3—6 St.); für die Speiseröhre.

3) **Artt. pericardiacae posteriores** und **mediastinae posticae;** für die hintere Wand des Herzbeutels und die hintern Mittelfelle. Es sind sehr kleine, aber zahlreiche Zweigelchen, die auch noch dem Schlunde und der Aortenwand selbst Aestchen zukommen lassen.

II. Seitliche Zweige der **aorta thoracica** für die Brusthöhlenwand.

4) **Artt. intercostales** (*posteriores*), hintere Zwischenrippenarterien (8—9 St.). Jede spaltet sich in einen vordern und einen hintern Ast.

a) *Ramus anterior s. intercostalis* (*s. thoracicus*), die Fortsetzung des Stammes; theilt sich wieder in 2 Zweige:

α) *Ramus superior s. infracostalis*, der stärkere Zweig; läuft im *sulcus costalis* am untern Rande der Rippe.

β) *Ramus inferior s. supracostalis*, ein schwächerer Zweig; läuft am obern Rande der nächst folgenden Rippe.

b) *Ramus posterior s. dorsalis;* theilt sich auch sogleich wieder in 2 Zweige:

α) *Ramus spinalis;* tritt durch das nächste *foramen intervertebrale* zum Brusttheile des Rückenmarks.

β) *Ramus muscularis;* begibt sich zwischen den Querfortsätzen hindurch zu den Rückenmuskeln.

5) **Artt. phrenicae superiores,** obere Zwerchfellarterien; für die obere convexe Fläche des Zwerchfells.

D. *Aorta descendens abdominalis*, Bauchaorta.

Sie ist (5½″ lang) die Fortsetzung der *aorta thoracica*, liegt dicht vor dem 1. bis 4. Lendenwirbel-Körper (nur etwas weniges links von der Mittellinie) an der linken Seite der *vena cava inferior*, und spaltet sich vor dem 4. Lendenwirbel (oder vor dem Zwischenknorpel zwischen dem 4. und 5. Lendenwirbel) in die beiden *artt. iliacae*, nachdem sie vorher die 4 folgenden Ordnungen von Zweigen abgegeben hat:

I. Zweige der **aorta abdominalis** für die Wände der Bauchhöhle.

1) **Artt. phrenicae inferiores,** untere Zwerchfellarterien (2 St.); für die untere concave Fläche des Zwerchfells; bisweilen aus der *art. coeliaca.* Jede spaltet sich in einen äussern und einen innern Ast.

a) *Ramus externus* (*s. posterior*); hauptsächlich für den Lendentheil; gibt *artt. suprarenales superiores* zu den Nebennieren.

b) *Ramus internus* (*s. anterior*); zu *pars costalis* und *centrum* des *diaphragma.*

2) **Artt. lumbales,** Lendenarterien (4—5 St.); es spaltet sich jede in einen vordern und einen hintern Zweig.

a) *Ramus anterior* (*s. lumbalis s. abdominalis*); für die seitlichen Bauchmuskeln.

b) *Ramus posterior* (*s. dorsalis*); theilt sich wieder in 2 Zweige:

α) *Ramus spinalis;* tritt durch das nächste *foramen intervertebrale* zum Lendentheile des Rückenmarks.

β) *Ramus muscularis;* begibt sich zwischen 2 Querfortsätzen zu den Rückenmuskeln.

II. Zweige der **aorta abdominalis** für die Eingeweide der Bauchhöhle ausserhalb des Bauchfellsackes.

3) **Artt. suprarenales** (*mediae*), Nebennierenarterien (2—4 auf jeder Seite), für die Nebennieren, das Zwerchfell und die *capsula adiposa* der Nieren.

4) **Artt. renales** (eine *dextra* und eine *sinistra*), Nierenarterien. Sie geben die *artt. suprarenales inferiores* ab und nicht selten auch die *art. spermatica interna.*

5) **Artt. spermaticae internae** (*s. seminales*), innere Samenarterien (eine rechte und eine linke). Sie begeben sich beim Manne durch den Leistencanal und im Samenstrange zum Hoden, bei der Frau zu den Eierstöcken.

III. Zweige der **aorta abdominalis** (vordere) für die Verdauungsorgane.

6) **Art. coeliaca,** grosse Eingeweidearterie; spaltet sich sogleich in 3 Aeste (*tripus Halleri*).

a) *Art. coronaria ventriculi sinistra,* linke Kranzarterie des Magens; läuft in der kleinen Curvatur des Magens von der *cardia* gegen den *pylorus* hin und gibt: *rami oesophagei inferiores*, *cardiaci posteriores* und bisweilen den *ramus hepaticus sinister.*

b) *Art. lienalis s. splenica*, Milzarterie; läuft am obern Rande des Pancreas, hinter dem Magen hinweg zur Milz und gibt:

α) *Artt. pancreaticae*, Bauchspeicheldrüsenarterien; für den Körper und Schwanz des Pancreas.

β) *Artt. gastricae breves s. rami breves* (5—6 St.); für den *fundus ventriculi.*

γ) *Art. gastro-epiploica sinistra,* linke Magennetzarterie; läuft an der grossen Curvatur des Magens von links nach rechts und gibt Zweige aufwärts zum Magen, abwärts zum grossen Netze.

c) *Art. hepatica*, Leberarterie. Sie läuft hinter der kleinen Curvatur nach rechts und gibt, ehe sie im *lig. hepatico-duodenale* zur *porta hepatis* tritt, folgende Zweige:

α) *Art. coronaria ventriculi dextra*, rechte Kranzarterie des Magens; läuft in der kleinen Curvatur des Magens vom *pylorus* gegen die *cardia* und gibt *artt. pyloricae* zum Pförtner.

β) *Art. gastro-duodenalis*, Magen-Zwölffingerdarmarterie; steigt an der hintern Fläche des Anfangstheiles des Duodenum herab und spaltet sich in 2 Aeste:

αα) *Art. pancreatico-duodenalis*, für das Duodenum und den Kopf des Pancreas.

ββ) *Art. gastro-epiploica dextra*, rechte Magennetzarterie; läuft an der grossen Curvatur des Magens von rechts nach links.

γ) *Ramus hepaticus dexter*, rechter Ast der Leberarterie; für den *lobulus dexter* und *quadratus* der Leber; gibt:

αα) *Art. cystica*, Gallenblasenarterie; läuft am Halse der Gallenblase zum Grunde derselben.

δ) *Ramus hepaticus sinister*, linker Ast der Leberarterie; für den *lobulus sinister* und *Spigelii*.

7) **Art. mesenterica** (*s. mesaraica*) **superior**, obere Gekrösarterie; tritt dicht vor der *pars horizontalis inferior* des Duodenum, hinter dem *mesocolon transversum*, in das Mesenterium, und steigt hier, nachdem sie kleine Aestchen an den untern Theil des Duodenum (*artt. duodenales inferiores*) abgegeben hat, in einem leichten, nach rechts concaven Bogen gegen das Coecum herab.

α) Zweige aus der Convexität der *art. mesenterica superior:*

a) *Artt. intestinales s. jejunales et ileae*, Dünndarmarterien (10—20 St.); bilden durch bogenförmige Anastomosen 3 Reihen Bögen im Mesenterium, ehe sie zum Jejunum und Ileum treten. Aus einem solchen *ramus intestinalis* kommt beim Embryo, der noch nicht 3 Monate alt ist, die

α) *Art. omphalo-mesaraica*, Nabelgekrösarterie; die zum Nabelbläschen läuft.

β) Zweige aus der Concavität der *art. mesenterica superior:*

b) *Art. ileo-colica* (*s. colica dextra inferior*), Hüftgrimmdarmarterie; entspringt der 8. *art. intestinalis* gegenüber, gibt einen *ramus dexter* zum Anfangstheile des *colon adscendens*, und einen *ramus sinister* zum *coecum* und Ende des *ileum*, dann noch die

α) *Art. appendicularis*, Wurmfortsatzarterie; für den *processus vermiformis*.

c) *Art. colica dextra* (*s. dextra superior*), rechte Grimmdarmarterie; für den aufsteigenden Grimmdarm; entspringt der 6. *art. intestinalis* gegenüber, und anastomosirt durch einen *ramus adscendens* mit der *art. colica media*, durch einen *ramus descendens* mit der *ileo-colica*.

d) *Art. colica media*, mittlere Grimmdarmarterie; für den Quergrimmdarm; entspringt der 2. *art. intestinalis* gegenüber und anastomosirt durch einen *ramus dexter* mit der *art. colica dextra*, durch einen *ramus sinister* mit der *art. colica sinistra*.

8) **Art. mesenterica** (*s. mesaraica*) **inferior**, untere Gekrösarterie; entspringt nahe über der Theilung aus der *aorta abdominalis*, wendet sich nach links in das *mesocolon sinistrum* und spaltet sich in 2 Zweige:

a) *Art. colica sinistra* (*ramus adscendens*), linke Grimmdarmarterie; für das absteigende Colon, anastomosirt durch einen *ramus adscendens* mit der *art. colica media* und tritt mit seinem absteigenden Aste, *art. colica sinistra inferior*, zum *S romanum*, wo sie mit der *art. haemorrhoidalis interna* anastomosirt.

b) *Art. haemorrhoidalis interna* (*s. superior s. descendens*), innere Mastdarmarterie für die hintere Wand des Mastdarms.

IV. Zweig der **aorta abdominalis** aus ihrer Theilungsstelle.

9) **Art. sacra s. sacralis media**, mittlere Kreuzbeinarterie (unpaar); kommt aus der Spitze der Bifurcation und läuft in der Mitte der innern Fläche des *os sacrum* bis zum Steissbeine, zum *m. sphincter ani*, herab.

E. Arteriae iliacae (communes), Hüftarterien

(eine *dextra* und eine *sinistra*).

In diese beiden (2—2½" langen) Arterien spaltet sich die *aorta abdominalis* (vor dem 4. Lendenwirbel) unter einem spitzigen Winkel. Die rechte Hüftarterie tritt über den Ursprung der *vena cava inferior* und vor der linken *vena iliaca* hinweg an die innere Seite der rechten *vena iliaca;* die linke Hüftarterie liegt gleich vom Anfange an der äussern Seite der linken *vena iliaca.* Dicht vor der *symphysis sacro-iliaca* spaltet sich jede Hüftarterie in die *art. hypogastrica* und *cruralis.*

I. Art hypogastrica (s. iliaca interna), Beckenarterie.

Sie liegt im kleinen Becken dicht vor der *symphysis sacro-iliaca* und spaltet sich entweder in einen *ramus anterior* (mit der *art. umbilicalis*, *ischiadica* und *pudenda communis*) und einen *ramus posterior* (mit der *art. ilio-lumbalis*, *sacra lateralis*, *obturatoria* und *glutaea*), oder sogleich in die folgenden 7 Zweige, die sich theils innerhalb, theils ausserhalb des Beckens verzweigen.

a) Zweige der *art. hypogastrica*, die sich innerhalb des Beckens verzweigen (3 St.).

1) **Art. ilio-lumbalis** (*s. iliaca anterior*), Hüftlendenarterie; spaltet sich in 2 Aeste.

a) *Ramus adscendens;* für den *m. quadratus lumborum.*

b) *Ramus descendens;* läuft mit einem oberflächlichen Aste an der *crista ilei* vorwärts und tritt mit einem tiefen Aste in den *iliacus internus.*

2) **Art. sacra lateralis**, seitliche Kreuzbeinarterie; läuft am Rande der innern Fläche des *os sacrum*, nach aussen von den *foramina sacralia anteriora* herab und gibt:

a) *Rami externi* in die *foramina sacralia anteriora*, von denen sich ein jeder in einen

α) *Ramus spinalis*, für die *cauda equina* und deren Häute, und in einen

β) *Ramus dorsalis* spaltet, welcher durch die *foramina sacralia posteriora* zu den Rückenmuskeln tritt.

b) *Rami interni;* für den *m. pyriformis*, *coccygeus*, *levator ani* und Kreuzknochen.

3) **Art. umbilicalis**, Nabelarterie (beim Embryo), oder **Art. vesicalis**, Blasenarterie (nach der Geburt). Die nach der Geburt obliterirten Enden dieser Arterien, welche von der Seite der Harnblase bis zum Nabel reichen, heissen *ligg. vesicae lateralia.* Sie gibt:

a) *Artt. vesicales* (*inferior s. vesico-vaginalis*, *superior* und *media*), Harnblasenarterien; für die *vesica urinaria*, Prostata, Samenbläschen, Scheide.

b) *Art. uterina*, Gebärmutterarterie; läuft an der Seite des *uterus* zu dessen Grunde und der Muttertrompete.

c) *Art. vaginalis*, Scheidenarterie; läuft an der Seite der Scheide herab.

d) *Art. spermatica deferens s. deferentialis;* läuft von den Samenbläschen aus am *vas deferens* bis zum Hoden herab.

e) *Art. haemorrhoidalis media*, mittlere Mastdarmarterie; für die vordere Fläche des Mastdarms. Entspringt oft aus der *art. pudenda communis* oder direkt aus der *art. hypogastrica*.

b) Zweige der *art. hypogastrica*, welche aus dem Becken heraustreten (4 St.).

4) **Art. obturatoria,** Hüftlocharterie; sie läuft (nachdem sie einen *ramulus pubicus* abgegeben hat) durch das *foramen obturatorium* zum Oberschenkel und verzweigt sich mit einem *ramus externus* und *internus* in den Muskeln der innern Fläche des Femur. Der erstere Ast schickt eine *art. acetabuli* durch die *incisura acetabuli* in die Pfanne.

5) **Art. glutaea** (*superior*) *s. iliaca posterior*, obere Gesässarterie; tritt oberhalb des *m. pyriformis* aus der *incisura ischiadica major* heraus und verzweigt sich in den Gesässmuskeln.

6) **Art. ischiadica** (*s. glutaea inferior*), Sitzbeinarterie; tritt unterhalb des *m. pyriformis* aus der *incisura ischiadica major* heraus und verzweigt sich im *m. glutaeus maximus*, in den Rollmuskeln des Oberschenkels und den Köpfen der Beuger des Unterschenkels.

7) **Art. pudenda communis s. interna,** gemeinschaftliche Schamarterie; tritt mit der vorigen Arterie unterhalb des *m. pyriformis* aus der *incisura ischiadica major* heraus, schlägt sich aber sogleich um das *lig. spinoso-sacrum* herum und zur *incisura ischiadica minor* wieder hinein ins Becken, wo sie nun unterhalb des *m. levator ani*, dicht an der innern Fläche des *os ischii* liegt. Sie gibt häufig die *art. haemorrhoidalis media* und

a) *Artt. haemorrhoidales externae* (*s. inferiores*), äussere Mastdarmarterien (2—3 St.); für das Ende des Mastdarms, After und *m. levator ani*.

b) *Art. transversa perinaei*, quere Mittelfleischarterie; für After, Damm, Scrotum (*artt. scrotales posteriores*), Schamlippen (*artt. labiales posteriores*) und Bulbus der Harnröhre (*art. cavernosa urethrae*).

c) *Art. bulbo-urethralis;* für das *corpus cavernosum urethrae* (*artt. helicinae* bildend).

d) *Art. dorsalis penis s. clitoridis*, Rückenarterie der Ruthe; läuft auf dem Rücken des Penis zur Eichel.

e) *Art. profunda penis s. clitoridis*, tiefe Ruthenarterie (mit *artt. helicinae Mülleri*); verbreitet sich im *corpus cavernosum penis*.

II. Art. cruralis s. iliaca externa, Schenkelarterie.

Sie läuft an der innern Seite des *m. psoas* im grossen Becken (als *art. iliaca externa*) herab, tritt zwischen *vena* und *nerv. cruralis* durch den *annulus cruralis* zur vordern Fläche des Oberschenkels, steigt hier (als *art. femoris s. cruralis*) schräg nach innen herab und begibt sich durch die Spalte des *m. adductor magnus* in die Kniekehle, durch die sie (als *art. poplitaea*) hindurch läuft und sich dann am Unterschenkel in die *art. tibialis antica* und *postica* spaltet.

IIa. Art. iliaca externa, äussere Hüftarterie.

Sie gibt innerhalb der Bauchhöhle nur kleine Zweige zum *m. psoas*, Bauchfelle und zu der *fascia iliaca*, im *annulus cruralis* aber die folgenden 2 stärkern Aeste:

1) **Art. epigastrica (inferior s. interna),** untere Bauchdeckenarterie; läuft hinter dem *canalis inguinalis*, sich um den Samenstrang schlingend, in die Höhe und hinter dem *rectus abdominis* bis zum Nabel hinauf. Sie gibt:

a) *Art. pubica s. cristae pubis;* für den *m. rectus* und *pyramidalis*. Sie gibt einen *ramulus obturatorius* zum *ramus pubicus* der *art. obturatoria*.

b) *Art. spermatica externa*, äussere Samenarterie; tritt durch den *annulus inguinalis internus* oder durch die hintere Wand in den Leistencanal zum Samenstrange oder *lig. uteri rotundum*.

2) **Art. circumflexa ilei** (*s. epigastrica externa*), Kranzarterie des Hüftbeins; läuft an der innern Fläche der *crista ilei* von vorn nach hinten, hier mit der *art. ilio-lumbalis* einen Kreis bildend. Sie gibt bisweilen die *art. abdominalis* an die äussere Fläche der seitlichen Bauchmuskeln.

IIb. Art. femoralis s. cruralis, Oberschenkelarterie.

Sie liegt in der *vagina vasorum cruralium*, anfangs in der *fossa ilio-pectinaea*, dann bedeckt vom *m. sartorius* in der Rinne zwischen den Adductoren und *m. vastus internus*. Sie gibt:

1) **Art. epigastrica superficialis,** oberflächliche Bauchdeckenarterie; läuft an der äussern Fläche der Bauchmuskeln so in die Höhe, wie an der innern Fläche die *art. epigastrica*.

2) **Artt. pudendae externae,** äussere Schamarterien (2—3 St.); für die Leistendrüsen, den Hodensack (*artt. scrotales anteriores*), die Schamlippen (*artt. labiales anteriores*) und den *mons Veneris*.

3) **Art. circumflexa femoris interna,** innere Kranzarterie des Oberschenkels; sie schlägt sich dicht um das obere Ende des *os femoris* nach innen herum und spaltet sich in 2 Zweige:

a) *Ramus superior;* für *mm. adductor magnus, obturatores*, Rollmuskeln, und gibt:

α) *Art. acetabuli;* für das *lig.-capsulare femoris*.

b) *Ramus inferior*, schlägt sich zwischen *m. adductor magnus* und *quadratus femoris* zu den Beugern des Unterschenkels und gibt:

α) *Ramus trochantericus*, der um den *trochanter major* zu den Rollmuskeln läuft.

4) **Art. femoris profunda,** tiefe Schenkelarterie; läuft anfangs dicht hinter dem Stamme der *art. cruralis* herab, gibt die *art. circumflexa femoris externa* und endet in 3—5 *artt. perforantes*.

a) *Art. circumflexa femoris externa*, äussere Kranzarterie des Oberschenkels; schlägt sich dicht um die vordere äussere Fläche des obern Endes des *os femoris* herum, und verbreitet sich mit einem *ramus adscendens* und *descendens* in den benachbarten Muskeln.

b) *Artt. s. rami perforantes* (3—5); durchbohren den *m. adductor magnus* an verschiedenen Stellen und treten zu den Muskeln an der hintern Fläche des Oberschenkels. Die 1. und 3. *art. perforans* gibt auch eine *art. nutritia femoris* (*superior* und *inferior s. magna*).

IIc. Art. poplitaea, Kniekehlenarterie.

Im obern Theile der Kniekehle liegt diese Arterie vor dem Nerven und der Vene, allmälig begibt sich aber der *nerv. tibialis* an ihre innere, die Vene an ihre äussere Seite. Sie gibt:

1) **Art articularis genu superior externa,** obere äussere Kniegelenkarterie. Gibt oft

a) *Art. articularis superior media s. azyga*, die in der Mitte der hintern Fläche in das Kniegelenk eintritt.

2) **Art. articularis genu superior interna,** obere innere Kniegelenkarterie.

3) **Art. articularis genu inferior interna,** untere innere Kniegelenkarterie. Gibt oft

a) *Art. articularis inferior media s. azyga*, die von unten so verläuft, wie die *art. articularis superior media* von oben.

4) **Art. articularis genu inferior externa,** untere äussere Kniegelenkarterie.

Diese Arterien bilden um das Kniegelenk herum das *rete articulare genu*, wozu auch noch die *arteria recurrens tibialis* beiträgt.

5) **Artt. surales s. rami gastrocnemici,** Wadenarterien (2—4 St.); für die Haut und Muskeln der Wade.

III. Art. tibialis antica, vordere Schienbeinarterie.

Sie tritt von der *art. poplitaea* sogleich vorwärts und über den obern Rand des *lig. interosseum* hinweg zur vordern Fläche des Unterschenkels, wo sie neben dem *m. tibialis anticus* zum Rücken des Fusses herabläuft. Hier heisst sie nun *art. dorsalis pedis* und endigt als *art. interossea pedis prima* und *ramus plantaris profundus.*

a) Zweige der *art. tibialis antica.*

1) **Art. recurrens tibialis,** zurücklaufende Schienbeinarterie; läuft zwischen dem *condylus externus tibiae* und *capitulum fibulae* zur Kniescheibe und zum Kniegelenke in die Höhe.

2) **Art. malleolaris externa** (*anterior*), innere Knöchelarterie; bildet am Fussgelenke und zwar am äussern Knöchel mit der *art. tarsea externa* und *peronaea anterior* das *rete malleolare externum.*

3) **Art. malleolaris interna** (*anterior*), innere Knöchelarterie; bildet mit der *art. tarsea interna* und *malleolaris posterior interna* am innern Knöchel das *rete malleolare internum* für das Fussgelenk.

b) Zweige der *art. dorsalis pedis s. pediaea.*

4) **Art. tarsea externa,** äussere Fusswurzelarterie; hilft durch einen hintern Ast das *rete malleolare externum* bilden, ein vorderer fliesst theils mit der *art. metatarsea* zum *arcus dorsalis pedis* zusammen, theils endigt er als:

a) *Art. dorsalis externa digiti minimi pedis*, am äussern Rande der Dorsalfläche der kleinen Zehe.

5) **Art. tarsea interna,** innere Fusswurzelarterie; bildet mit der *art. malleolaris interna* das *rete malleolare internum.*

6) **Art. metatarsea,** Mittelfussarterie; läuft bogenförmig nach aussen und verbindet sich mit einem Aste der *art. tarsea externa* zum

a) *Arcus dorsalis pedis* (*s. tarseus dorsalis*), Fussrückenbogen, aus dessen vorderer convexer Fläche folgende Arterien entspringen.

α) *Artt. interosseae metatarsi dorsales* (3 St.), und zwar die 2.—4., von welchen eine jede im *interstitium interosseum* (*II.—IV.*) bis zum *capitulum ossis metatarsi* verläuft und sich hier in 2

αα) *Artt. digitales dorsales*, eine *externa* und *interna*, für 2 neben einander liegende Zehen spaltet.

c) Endäste der *art. dorsalis pedis.*

7) **Art. interossea dorsalis prima** (*s. dorsalis hallucis*); läuft im 1. *interstitium interosseum* bis zum Köpfchen des 1. Mittelfussknochens und spaltet sich hier in 3 Aeste:

a) *Art. dorsalis hallucis interna;* für den innern Rand, und

b) *Art. dorsalis hallucis externa;* für den äussern Rand des Rückens der grossen Zehe.

c) *Art. dorsalis interna digiti II.;* für den innern Rand der zweiten Zehe.

8) **Ramus plantaris profundus** (*art. tibialis anticae*); dringt zwischen dem 1. und 2. Mittelfussknochen (an der Basis), den *m. interosseus externus I.* durchbohrend, hindurch und zur Fusssohle, wo sie mit der *art. plantaris externa* den *arcus plantaris profundus* bildet.

IV. Art. tibialis postica, hintere Schienbeinarterie.

Sie läuft mit dem *m. tibialis posticus* an der hintern Fläche des Unterschenkels herab, schlingt sich hinter dem innern Knöchel herum in die Fusssohle, und endigt sich hier in die beiden *artt. plantares.*

a) Zweige der *art. tibialis postica* am Unterschenkel.

1) **Art. peronaea s. fibularis** (*communis*), Wadenbeinarterie; läuft am innern Rande der *fibula* herab und spaltet sich über dem äussern Knöchel in 2 Aeste.

a) *Art. peronaea anterior s. perforans*, welche das *lig. interosseum* durchbohrt und in das *rete malleolare externum* eingeht.

b) *Art. peronaea posterior;* läuft zur Ferse herab und bildet hier ein *rete calcaneum.*

2) **Art. malleolaris posterior interna;** schlägt sich um den innern Knöchel vorwärts zum *rete malleolare internum.*

3) **Art. malleolaris transversa** (*s. posterior externa*); läuft dicht hinter dem untern Ende der Tibia, vor der *tendo Achillis* hinweg nach aussen, und hilft am äussern Knöchel das *rete malleolare externum* bilden.

b) Endzweige der *art. tibialis postica* in der Fusssohle.

4) **Art. plantaris interna,** innere Fusssohlenarterie; läuft am innern Rande der Fusssohle ziemlich oberflächlich vorwärts und spaltet sich in mehrere Aestchen, von denen die kleinern oberflächlichen mit Zweigen der *art. plantaris externa* den

a) *Arcus plantaris sublimis*, oberflächlichen Fusssohlenbogen, für die Muskeln der *planta pedis*, bilden. — Ein grösserer Ast der *art. plantaris interna* endigt als

b) *Art. tibialis plantaris hallucis* am innern Rande der Sohlenfläche der grossen Zehe.

5) **Art. plantaris externa,** äussere Fusssohlenarterie; läuft zum äussern Rande des Fusses, hilft durch oberflächliche Zweige mit der *art. plantaris interna* den *arcus plantaris sublimis* bilden; gibt die

a) *Art. plantaris digiti V. externa*, für den äussern Rand der kleinen Zehe, und fliesst mit dem *ramus profundus art. tibialis anticae* zum

b) *Arcus plantaris profundus*, tiefen Fusssohlenbogen, zusammen. Aus der Convexität dieses Bogens entspringen:

α) *Artt. digitales communes s. interosseae plantares* (4 St.), welche in den *interstitia interossea* vorwärts laufen und folgende Zweige abgeben:

αα) *Artt. interosseae metatarsi perforantes;* für die *mm. interossei.*

ββ) *Artt. digitales plantares*, eine *externa* und eine *interna;* für den äussern und innern Rand zweier neben einander liegender Zehen.

Venae, Blutadern.

Venen werden diejenigen blutführenden Gefässe genannt, welche das durch die Arterien in alle Theile und Haargefässnetze des Körpers geleitete Blut aus diesen zu den Vorhöfen des Herzens zurückführen. Sie hängen durch die Capillargefässe unmittelbar mit den letzten, feinsten Endchen der Arterien zusammen und nehmen ihren Ursprung, wenn wir dem Laufe des Blutes folgen, vom Herzen entfernt, aus den Capillargefässnetzen der Organe, als kleine, netzförmig anastomosirende Gefässchen (Venenwurzeln), die nach und nach zu grössern und wenigern Zweigen zusammenfliessen, welche endlich durch öftere Vereinigungen nur einige wenige grosse Venenstämme bilden. Da die Wände der Venen den durch die Zusammenziehung des Herzens verursachten Druck des Blutes nicht unmittelbar auszuhalten haben, so sind dieselben weit dünner als die der Arterien (s. über den Bau der Venen S. 53). Ausgezeichnet sind viele Venen durch Klappen, d. s. Duplicaturen der Innenhaut, zwischen deren beide Blätter sich reichlich Bindegewebe von der Media aus einschiebt. Auch gibt es Venen, in denen die Musculatur übermässig entwickelt ist (wie in den Venen des schwangeren Uterus), während dieselbe andern gänzlich fehlt (wie: den Venen der *placenta uterina*, der Hirnsubstanz und *pia mater*, der Blutleiter, der *corpora cavernosa* und Retina). — **Unterschiede der Venen von den Arterien.** Ausser durch die Texturverschiedenheit der Wand und den entgegengesetzten Lauf des (dunkelrothen) Blutes in den Venen zeichnen sich dieselben noch in mancher Hinsicht von den Arterien aus. 1) Die Venen sind weiter und zahlreicher. Obgleich sie fast alle mit den Arterien verlaufen, so ist ihre Anzahl doch deshalb grösser, weil neben 1 Arterie öfters 2 Venen liegen und weil man dicht unter der Haut im Zellgewebe, wo keine grösseren Arterien zu finden sind, sehr viele und nicht unbedeutende Venen antrifft, d. s. Hautvenen, *venae subcutaneae s. superficiales.* Hinsichtlich der Weite kann man annehmen, dass der Durchmesser aller Venen ungefähr noch einmal so gross ist, als der Durchmesser der Arterien; deshalb muss auch das Blut langsamer in ihnen, als in den Arterien fliessen. 2) Die Communicationen zwischen den Venen sind weit häufiger und allgemeiner. Sie bilden vielfache Anastomosen, Geflechte und Netze, welche nicht nur zwischen den kleinern und oberflächlichern Zweigen, sondern auch bei den grössern und tiefen Stämmen vorkommen. Vorzüglich zahlreich sind die Venenanastomosen an den Stellen, wo der Lauf des Blutes leicht durch einen Druck gehemmt oder durch seine eigene Schwere behindert werden könnte. Dies findet vorzüglich statt: in der Haut und zwischen den Muskeln, hauptsächlich der Gliedmaassen. Wegen dieser Einrichtung kann der Blutlauf in den Venen selbst bei sehr bedeutenden Hindernissen fortbestehen. 3) Die Venen verlaufen in mehr gerader Richtung, wodurch der Lauf des Blutes in ihnen mehr begünstigt ist, was nothwendig wird, da die Zusammenziehung des Herzens weit weniger Einfluss auf die Fortschaffung des Blutes in ihnen hat, als in den Arterien. 4) Die Mehrzahl der Venen liegt der Oberfläche näher. Dies zeigen vorzüglich die vielen und grossen Hautvenen der Extremitäten und die des Gehirns. 5) Viele Venen besitzen zahlreiche Klappen, während solche bei den Arterien nur an dem *ostium* der *art. pulmonalis* und *aorta* vorkommen.

Die **Klappen**, *valvulae venarum*, sind Taschenventile, Duplicaturen der Innenhaut, welche in die Höhlen der Venen hinein halbmondförmige Vorsprünge bilden, die den Taschen in Kutschen nicht unähnlich sind. Mit dem einen, convexen Rande hängen sie mit der Gefässwand zusammen, woselbst ein kleiner Wulst, Damm, *agger*, entsteht; der andere, etwas ausgeschnittene und dickere Rand ragt frei in die Höhle der Vene hervor und ist stets gegen das Herz gerichtet; beide Ränder kommen in 2 Spitzen, *cornua*, zusammen. Zwischen der von diesen beiden Rändern begränzten Falte und der Venenwand bleibt eine sackförmige, taschenähnliche Vertiefung (*sinus*), deren Oeffnung nach dem Herzen hin gerichtet ist, so dass das zurückfliessende Blut diese erfüllt und das Lumen der Vene schliesst, während die Klappe von dem vorwärtsströmenden Blute an die Venenwand angedrückt wird. — Die Klappen kommen nicht in allen Venen gleichmässig vor; sie finden sich nur an denjenigen Stellen, wo die Circulation durch die Schwere der Blutsäule oder durch Druck leicht gestört werden könnte. Sie fehlen deshalb in den Venen, welche in weichen, drüsigen Theilen oder in einer Höhle vor Drucke geschützt liegen. Dagegen sind sie in den Venen der untern Körperhälfte (mit Ausnahme der Venen der Unterleibseingeweide) und der Gliedmaassen sehr häufig und stark entwickelt. Am häufigsten findet man sie in den oberflächlichern Blutadern, in denen von mittlerer Grösse, und an spitzwinkeligen Vereinigungen grösserer Zweige. In allen sehr kleinen Venen und Communicationszweigen fehlen sie, schon in denen von weniger als 1''' Dm. kommen sie sehr selten vor und sind fast unmerklich. — In kleineren Venen oder an Einmündungsstellen bestehen die Klappen meist nur aus 1 Tasche, dagegen findet man sie in den grössern Venen paarweise, einander gegenüberliegend; nur selten kommen 3 oder 4 neben einander vor. Da, wo sich 2 Klappen vorfinden, sind sie in kleinen Venen länglich und schmal; einen flachen Vorsprung bilden sie, wenn blos eine Klappe vorhanden ist. — Ihre Grösse ist sehr verschieden; gewöhnlich verschliessen sie das Lumen der Vene ganz, was vorzüglich da der Fall ist, wo mehrere Klappen beisammen liegen, während einzelne es nur verengern. In grösserer Anzahl finden sich Klappen dicht bei einander da, wo die beiden Jugularvenen und die *ven. subclavia* zur *ven. anonyma* zusammenstossen.

Venen des kleinen Kreislaufes oder kleines Venensystem.

Hierher gehören die 4 Lungenblutadern, *venae pulmonales*, welche ihren Ursprung aus dem Capillargefässnetze der Lungenarterie nehmen und das hier hellroth gewordene Blut, welches die Lungenarterie als dunkelrothes hingeschafft hatte, in das linke Atrium des Herzens zurückführen. Wegen ihres Gehaltes an arteriellem Blute werden diese Blutadern auch *venae arteriosae* genannt. Sie nehmen aber nicht allein dieses Blut nach seiner Veränderung auf, sondern auch einen Theil venösen Blutes, welches durch die Bronchial- und Pleuralarterien zur Lunge gelangte und zu deren Ernährung diente. — Sie entwickeln sich aus den kleinsten Venenwurzeln zu immer grössern Zweigen, welche die

Arterien und Luftröhrenäste (*bronchia*) begleitend, endlich an jeder Lunge gewöhnlich zu 2 starken Stämmen (seltener zu 1 oder 3) zusammenfliessen, die aus dem Hilus ihrer Lunge heraustreten und, sogleich vom Herzbeutel aufgenommen, einwärts denen der andern Seite entgegen laufen, um in das *atrium sinistrum* einzumünden. Beide Stämme, ein oberer, etwas grösserer und ein kleinerer unterer, haben einen kurzen Verlauf ($^1/_2$'' lang) und eine Strecke weit ringförmige Muskelfasern in ihren Wänden, die mit den Fasern des Herzens zusammenhängen; Klappen zeigen sich in ihnen nicht, nur da wo sich Aeste von einander trennen, befinden sich an den Winkeln einfache, vorspringende Kanten, welche höchstens die Hälfte des Lumens verschliessen können. Die *venae pulmonales* liegen hinter und unter den übrigen grossen Blutgefässen und Luftröhrenästen, näher dem hintern Rande der Lungen, an der hintern Seite des Herzens in der Richtung des obern Theiles des linken Vorhofes. Die rechten Lungenvenen werden vorn durch die *ven. cava superior* und das rechte Atrium verdeckt. Die rechte obere (7''' dick) läuft vor und unter dem rechten Aste der Lungenarterie und Luftröhre; die rechte untere ($6^1/_3$''' dick) tritt zwischen der vorigen und der *ven. cava inferior*, hinter der rechten Lungenarterie und dem rechten Bronchus hinweg. — Die linke obere Lungenvene ($5^3/_4$''' dick) liegt unter und hinter dem linken Aste der *art. pulmonales* und vor dem linken Bronchus, die linke untere ($6^1/_5$''' dick), welche etwas tiefer als die rechte untere liegt, läuft hinter und etwas unterhalb der vorigen und des linken Bronchus.

Venen des grossen Kreislaufes oder grosses Venensystem.

Dieses System besteht aus den Blutadern, welche das von den Zweigen der Aorta zu allen Theilen des Körpers hingeführte arterielle Blut als dunkelrothes aus den Capillargefässnetzen derselben erhalten und zum rechten Atrium zurückleiten. Die Hauptstämme dieses Systems sind die Herzvenen (*venae cardiacae*) und die beiden Hohladern (*venae cavae*), von welchen letztern die obere das venöse Blut der obern Körperhälfte, die untere das der untern Theile aufnimmt. Beide stossen im *atrium dextrum* mit ihren Mündungen in schräger Richtung (von rechts nach links) auf einander; an der Oeffnung der *vena cava inferior* liegt eine sichelförmige Hautfalte, *valvula Eustachii*. Mit dieser letztern Vene hängt noch unmittelbar ein drittes Venensystem, das Pfortadersystem (*vena portae*), zusammen, welches das Blut der *art. coeliaca, mesenterica superior* und *inferior* aus den ins Bauchfell eingewickelten Verdauungswerkzeugen (mit Ausnahme der Leber) aufnimmt und sich dann in der Leber verbreitet. Beim Embryo ist noch die Nabelvene (*vena umbilicalis*) von grosser Wichtigkeit.

Venen des grossen Kreislaufes (mit dunkelrothem Blute).

A. Venae cardiacae s. cordis, Herzvenen.

Diese Venen führen das von den beiden *artt. coronariae cordis* in die Herzsubstanz gebrachte Blut ins rechte Atrium zurück, wo die Mündung der *v. coronaria magna* mit der *valvula Thebesii* versehen ist und die Oeffnungen der kleinern Herzvenen sich an der vordern Atriumwand befinden.

1) **Vena (coronaria) magna cordis** (*s. sinistra*), grosse Kranzvene des Herzens. Sie verläuft anfangs mit dem *ramus descendens* und dann mit dem *ramus circumflexus* der linken *art. coronaria cordis*. Sie nimmt auf:

a) *Ven. (coronaria) cordis media (posterior)*; läuft mit dem *ramus descendens* der rechten *art. coronaria*.

b) *Ven. (coronaria cordis) dextra*; begleitet den *ramus circumflexus* der rechten *art. coronaria*.

2) **Venae parvae cordis**, kleine Herzvenen; entspringen aus den Wänden des Herzens und treten zu 2—3 Stämmchen zusammen, welche sich in den rechten Vorhof (an dessen vorderen Umfange) einsenken.

B. Vena cava superior s. descendens, obere Hohlvene.

Sie bringt das Blut des Kopfes, Halses, der obern Extremitäten und Brust zum Herzen zurück, entsteht hinter dem 1. rechten Rippenknorpel durch den Zusammenfluss der beiden *vv. anonymae*, ist 2'' lang und steigt fast senkrecht an der rechten Seite der Aorta zum rechten Atrium herab. Ehe sie in den Herzbeutel eintritt, nimmt sie noch die *ven. azygos* auf.

I. Venae anonymae (s. jugulares communes), gemeinschaftliche Drosseladern (eine *dextra* und eine *sinistra*).

Eine jede entsteht hinter dem Brustbein-Schlüsselgelenke durch den Zusammenfluss der *ven. jugularis externa, jugularis interna* und *subclavia*. Die rechte *ven. anonyma* ist kurz und liegt senkrecht neben der *art. anonyma*, die linke längere geht hinter dem *manubrium sterni*, quer vor der *art. subclavia* und *carotis sinistra* und *anonyma* vorbei. Diese Vene nimmt auf: die tiefen Halsvenen

1) *Ven. thyreoidea inferior.* — 2) *Ven. cervicalis profunda.* — 3) *Ven. vertebralis.* — 4) *Ven. mammaria interna* und 5) *Ven. intercostalis prima.* — Sodann aus dem vordern Mittelfellraume: *vv. mediastinicae, pericardiacae, thymicae* und *bronchiales*.

Alle diese Venen entsprechen den gleichnamigen Arterien.

Ia. Vena jugularis externa (s. superficialis), äussere Drosselader.

Sie liegt fast senkrecht an der Seite des Halses zwischen *m. platysma-moides* und *sterno-cleido-mastoideus*, entsteht hinter dem Unterkieferwinkel, wo sie durch einen kurzen dicken Ast mit der *ven. facialis posterior* zusammenhängt, durch den Zusammenfluss von *vv. auriculares* und *occipitales*, und nimmt auf:

1) *Vv. auriculares posteriores* (aus dem hintern Ohrgeflechte).

2) *V. occipitalis superior* und *inferior* (*occipitales anteriores* und *posteriores*), aus dem Hinterhauptsgeflechte.

3) *Vv. subcutaneae cervicis* und *scapulae*, aus dem Nackengeflechte.

4) *Vv. subcutaneae colli* (*inferiores*), aus dem untern Theile des Halsgeflechtes.

Ib. Vena jugularis interna s. communis, tiefe Drosselader.

Sie entsteht an der hintern und äussern Seite der Bifurcation der *carotis communis* (welcher sie entspricht) durch den Zusammenfluss der *ven. cephalica anterior* und *posterior*, und liegt an der äussern Seite der *carotis communis* und des *nerv. vagus*. — Sie nimmt in ihrem Verlaufe auf:

a) *Ven. thyreoidea superior*, mit der *ven. laryngea superior* und

b) *Ven. thyreoidea media* (oft doppelt).

1) **Vena cephalica externa** (*s. anterior*) **s. facialis communis**, gemeinschaftliche Gesichtsvene. Sie entspricht der *art. carotis externa*, und entsteht unter dem Unterkieferwinkel durch den Zusammenfluss der *ven. fascialis anterior* und *posterior*.

a) **Vena facialis anterior**, vordere Gesichtsvene; entspricht grösstentheils der *art. maxillaris externa* und entsteht am Wangenbeine durch den Zusammenfluss eines *ramus superficialis* und *profundus*, nach deren Vereinigung sie noch aufnimmt:

1) *Vv. buccales* (*superior* und *inferior*). — 2) *Vv. labii inferioris* (*superior* und *inferior*). — 3) *Vv. massetericae* (*interna*, *media* und *externa*). — 4) *Vv. parotideae*. — 5) *V. submentalis*.

α) *Ramus superficialis* (*ven. facialis anterioris*) *s. ven. angularis;* entspricht der *art. angularis* und entsteht am innern Augenwinkel durch den Zusammenfluss der *ven. ophthalmica cerebralis* und *frontalis;* sie nimmt auf:

1) *Ven. supraorbitalis*. — 2) *Ven. dorsalis nasi*. — 3) *Vv. palpebrales internae* (*superior* und *inferior*). — 4) *Vv. nasales laterales*. — 5) *Ven. labialis superior major* und *minor*. — 6) *Ven. palpebralis externa inferior s. descendens*. — 7) *Ven. labialis media*, vom Mundwinkel.

αα) *Vena ophthalmica cerebralis* (*s. interna s. superior*); entspricht der *art. ophthalmica* und steht mit ihrem hintern Ende durch die *fissura orbitalis superior* mit dem *sinus cavernosus*, durch ihr vorderes Ende mit der *ven. angularis* in Verbindung.

ββ) *Vena frontalis*, Stirnvene; ist meist unpaarig, entsteht aus dem Kopfvenengeflechte, läuft in der Mitte der Stirn herab und spaltet sich über der Nasenwurzel in einen rechten und einen linken Ast.

β) *Ramus profundus* (*ven. facialis anterioris*), *ven. maxillaris interna superior s. anterior;* entspricht dem obern Theile der *art. maxillaris interna*, und entsteht in der *fossa spheno-maxillaris* durch folgende Venen:

1) *Ven. ophthalmica facialis* (*s. externa s. inferior*), welche die äussern *vv. ciliares* und *musculares* aufnimmt, mit der *v. ophthalmica* und dem *sinus cavernosus* in Verbindung steht und durch die *fissura orbitalis inferior* aus der Orbita kommt, wo sich die *ven. infraorbitalis* in sie ergiesst. — 2) *Ven. spheno-palatina*. — 3) *Ven. alveolaris posterior*. — 4) *Ven. pterygo-palatina* und 5) *Ven. Vidiana*.

b) **Vena facialis posterior**, hintere Gesichtsvene; entspricht dem obern Ende der *carotis externa*, läuft mit der *art. temporalis* durch die Parotis und entsteht am Unterkiefergelenke durch den Zusammenfluss eines *ramus superficialis* und *profundus*.

α) *Ramus superficialis* (*ven. facialis posterioris*), *ven. temporalis communis;* entspricht der *art. temporalis* und nimmt auf:

1) *Ven. temporalis superficialis* und — 2) *profunda* (*s. media*). — 3) *Vv. auriculares anteriores* und *posteriores*. — 4) *Ven. transversa faciei*. — 5) *Ven. articularis anterior*, aus dem Geflechte um das Kiefergelenk. — 6) *Vv. parotideae*. — 7) *Ven. stylo-mastoidea*.

β) *Ramus profundus* (*ven. facialis posterioris*), *ven. maxillaris interna inferior;* entspricht dem untern Stücke der *art. maxillaris interna*, entspringt aus dem *plexus pterygoideus* (s. später) und nimmt auf:

1) *Ven. meningea media*. — 2) *Vv. temporales profundae*. — 3) *Ven. alveolaris inferior*. — 4) *Ven. articularis posterior*.

2) **Vena cephalica interna** (*s. posterior*), **ven. jugularis cerebralis**, innere Kopfblutader; entspricht der *carotis interna*, ist die Fortsetzung des *sinus transversus* und fängt im *foramen jugulare* mit dem *bulbus venae jugularis* an. Unterhalb des Jugularloches ergiessen sich in diese Vene:

a) *Vv. pharyngeae* (aus dem *plexus pharyngeus*); und

b) *Ven. lingualis*, welche der *art. lingualis* entspricht.

[NB. Die *sinus durae matris* und *vv. cerebrales* s. später.]

Ic. Vena subclavia, Schlüsselbeinvene, die Fortsetzung der ven. axillaris.

Sie liegt über der 1. Rippe vor dem *m. scalenus anticus*, durch diesen also von der *art. subclavia* getrennt. Wegen dieser Lage kann sie einige, den Zweigen der *art. subclavia* entsprechende Venen nicht aufnehmen, als: *ven. thyreoidea inferior*, *vertebralis*, *mammaria interna* und *intercostalis prima*, welche Venen sich deshalb in die *ven. anonyma* ergiessen. Sie nimmt aber auf (theils mittelbar, theils unmittelbar):

1) *Ven. transversa colli*, quere Halsvene.

2) *Ven. transversa scapulae*, quere Schulterblattvene.

3) *Ven. cervicalis profunda*, tiefe Nackenvene.

4) *Vv. profundae brachii*, tiefe Armvenen. Sie entsprechen ganz den Armarterien, nur sind sie meist doppelt.

5) *Vv. subcutaneae s. superficiales brachii*, Hautvenen des Armes. Sie fangen aus Geflechten der Finger und der Hand an und sind:

a) *Ven. cephalica pollicis;* befindet sich auf dem Rücken der Hand über dem 1. Zwischenknochenraume, und setzt sich in die *ven. cephalica brachii* fort.

b) *Ven. salvatella;* liegt auf dem Rücken der Hand über dem 4. Zwischenknochenraume, und setzt sich in die *ven. basilica* fort.

c) *Ven. cephalica brachii* (*s. brachialis radialis cutanea*), Speichenhautvene, die Fortsetzung der *ven. cephalica pollicis;* läuft am äussern Rande des Armes und in der Rinne zwischen *m. pectoralis major* und *deltoideus* bis zum Schlüsselbeine hinauf, und senkt sich unterhalb desselben in die *ven. axillaris.*

d) *Ven. basilica* (*s. brachialis ulnaris cutanea*), Ellenbogenhautvene, die fortgesetzte *ven. salvatella;* läuft am innern Rande des Armes bis zur Mitte des Oberarms, um sich hier in die *ven. brachialis* (*interna*) einzusenken.

e) *Ven. mediana*, Mittelarmvene; ein querer Verbindungszweig zwischen der *ven. cephalica* und *basilica*, welche im Ellenbogenbuge über der Sehne des *m. biceps*, der *art. brachialis* und dem *nerv. medianus* liegt.

II. Vena azygos, unpaarige Vene.

Sie entspricht der *aorta thoracica*, entsteht schon in der Bauchhöhle (an der rechten Seite der hintern Wand) aus der *ven. lumbalis adscendens dextra*, tritt zwischen dem rechten äussern und mittlern Zwerchfellschenkel (oder durch den *hiatus aorticus*) in die hintere Mittelfellhöhle, und läuft hier an der rechten Seite des *ductus thoracicus* und der *aorta thoracica* bis zum 3. oder 4. Brustwirbel in die Höhe. Hier schlägt sie sich in einem Bogen vorwärts, über den rechten *bronchus* hinweg, und mündet in die *ven. cava superior.* Sie nimmt auf:

1) *Ven. lumbalis adscendens dextra* (der Anfang der *ven. azygos*); diese steht mit den *vv. lumbales*, der *ven. renalis* und *iliaca* durch Communicationszweige in Verbindung. Die linke setzt sich in die *ven. hemiazygos* fort.

2) *Ven. hemiazygos*, halbunpaarige Vene; entsteht aus der linken *ven. lumbalis adscendens*, und tritt zwischen dem linken äussern und mittlern Schenkel des Zwerchfells in das *cavum mediastini posticum*, wo sie an der linken Seite hinter der *aorta thoracica* bis zum 7. oder 8. Brustwirbel hinaufsteigt und sich hier (bisweilen mit 2 Aesten) in die *ven. azygos* einmündet. Sie nimmt auf:

a) *Vv. intercostales sinistrae*, die 4—5 untersten. — b) *Vv. pericardiacae posteriores.* — c) *Vv. oesophageae* und — d) *Vv. mediastinae posteriores.* — e) *Ven. hemiazygos superior*, das gemeinschaftliche Stämmchen, welches aus dem Zusammenfluss der Intercostalvenen der 3—4 obern linken Intercostalräume entsteht.

3) *Vv. intercostales* (*posteriores*), nämlich: von den *dextrae* sowohl die untern, wie mittlern, von den *sinistrae* nur die mittlern. Die obern Intercostalvenen senken sich in die *ven. intercostalis prima.*

4) *Vv. oesophageae.*

5) *Vv. pericardiacae posteriores.*

6) *Vv. bronchiales posteriores.*

C. Vena cava inferior s. adscendens, untere Hohlader.

Sie liegt an der rechten Seite der *aorta abdominalis* und gleicht dieser in ihren Zweigen, nur die der *art. coeliaca, mesenterica superior* und *inferior* entsprechenden Aste nimmt sie nicht auf. Ihr Ursprung ist vor der *cartilago intervertebralis* zwischen dem 4. und 5. Lendenwirbel, durch den Zusammenfluss der beiden *vv. iliacae.* In ihrem Verlaufe legt sie sich in die rechte hintere Längenfurche der Leber (wo sie die *vv. hepaticae* aufnimmt), und tritt dann durch das *foramen quadrilaterum* des Zwerchfells in das *atrium dextrum.* Sie nimmt auf:

1) *Vv. lumbales*, Lendenvenen (3—4 Stück).

2) *Vv. renales*, Nierenvenen, eine *dextra* und eine *sinistra.*

3) *Vv. suprarenales*, Nebennierenvenen.

4) *Vv. spermaticae internae*, Samenvenen.

5) *Vv. phrenicae inferiores*, untere Zwerchfellvenen.

6) *Vv. hepaticae*, Lebervenen (2—3 grössere und mehrere, bis 12, kleinere). Sie bringen sowohl das Blut der *ven. portae*, als das der *art. hepatica* aus der Leber zurück.

I. Venae iliacae communes, gemeinschaftliche Hüftvenen

(eine *dextra* und eine *sinistra*).

Sie entstehen durch den Zusammenfluss der *ven. hypogastrica* und *cruralis*, und nehmen kurz vor ihrer Vereinigung die *ven. lumbalis V.* und *sacra media* auf. Die rechte liegt an der äussern Seite der *art. iliaca*, die linke an der innern Seite derselben.

Ia. Vena hypogastrica s. iliaca interna, Beckenvene.

Sie entspricht in ihren Zweigen, welche meist aus Venengeflechten der Beckeneingeweide (s. später) ihren Ursprung nehmen, den Aesten der *art. hypogastrica;* es sind:

1) *Ven. iliolumbalis.* — 2) *Ven. sacra lateralis.* — 3) *Vv. vesicales.* — 4) *Ven. obturatoria.* — 5) *Ven. glutaea.* — 6) *Ven. ischiadica.* — 7) *Ven. pudenda communis.* Beide Schamvenen haben zusammen nur eine *ven. dorsalis penis.*

Ib. Vena cruralis s. iliaca externa, Schenkelvene.

Sie liegt an der innern Seite der *art. cruralis* und gleicht dieser ganz mit ihren tiefen Zweigen (*vv. profundae*); die

1) *Vv. superficiales s. subcutaneae*, Hautvenen des Fusses, sind:

a) *Ven. saphena magna* (*s. interna*), grosse Rosenader; sie entsteht am innern Fussrande, läuft vor dem innern Knöchel und an der innern Seite des Unter- und Oberschenkels in die Höhe, und senkt sich am *lig. Poupartii* (in der *fovea ovalis* der *fascia lata*) in die *ven. cruralis.*

b) *Ven. saphena parva* (*s. externa*), kleine Rosenader; sie entsteht am äussern Fussrande, läuft hinter dem äussern Knöchel und an der äussern Seite des Unterschenkels in die Höhe, und senkt sich in die *ven. poplitaea.*

D. *Vena portae s. portarum*, Pfortader.

Sie bringt das Blut der Verdauungsorgane (mit Ausnahme der Leber), welches dieselben durch die *art. coeliaca*, *mesenterica superior* und *inferior* erhielten, zur Leber (in deren *porta* mit einem rechten und linken Aste eintretend), in welcher sie sich wie eine Arterie verzweigt und ein Capillargefässnetz bildet, aus welchem die *vv. hepaticae* entspringen. Sie wird zusammengesetzt: durch die *ven. lienalis*, *mesenterica magna* und *coronaria ventriculi superior*.

I. Vena lienalis s. splenica, Milzvene.

Sie liegt unter der *art. lienalis* und nimmt folgende, den gleichnamigen Arterien entsprechende Venen auf:

1) *Ven. gastro-epiploica sinistra.* — 2) *Vv. gastricae breves.* — 3) *Vv. pancreaticae.* — 4) *Ven. coronaria ventriculi sinistra;* diese ist nur bisweilen da, und dann senkt sich die *dextra* in die *ven. portae* selbst.

II. Vena mesenterica magna, grosse Gekrösvene.

Sie liegt neben der *art. mesenterica superior*, und nimmt auf:

1) *Vv. jejunales* und *ileae* (*s. intestinales*). — 2) *Ven. ileo-colica.* — 3) *Ven. colica dextra.* — 4) *Ven. colica media.* — 5) *Ven. mesenterica minor*, aus der *ven. colica sinistra* und *haemorrhoidalis interna* zusammengesetzt. — 6) *Ven. gastro-epiploica dextra.*

III. Vena coronaria ventriculi superior, obere Magenkranzvene.

Sie liegt in der kleinen Curvatur des Magens, entspricht beiden *artt. coronariae ventriculi* und nimmt oft noch auf:

1) *Ven. gastro-duodenalis*, welche durch die *ven. pancreatico-duodenalis* und *pylorica* entsteht.

E. *Vena umbilicalis*, Nabelvene.

Sie (nur beim Embryo) entspringt aus dem, von den beiden *artt. umbilicales* in der *placenta foetalis* gebildeten Capillargefässnetze, läuft durch den Nabelstrang und Nabelring in den Bauch des Embryo, und begibt sich hier am Rande des *lig. suspensorium hepatis* zur linken vordern Längenfurche an der untern Fläche der Leber. Sie gibt mehrere Aestchen in die Lebersubstanz, und steht durch einen grössern rechten Ast mit dem linken Aste der Pfortader, durch ihren kleinern linken Ast mittels des *ductus venosus Arantii* mit der untern Hohlvene in Verbindung. — Nach der Geburt bildet ihr obliterirtes Stück das *lig. teres hepatis*, runde Leberband.

F. *Plexus venosi*, Venengeflechte.

I. Plexus venosi superficialis s. subcutanei, Hautvenen-Geflechte.

a) **Am Schädel:**

1) *Plexus venosus cranii*, Kopfhautgeflecht; bildet an den verschiedenen Gegenden des Schädels den *plexus frontalis*, *temporalis superficialis* und *occipitalis*, nimmt die *vv. diploicae* und *emissaria Santorini* auf, und dient den *vv. frontales, supraorbitales, temporales superficiales* und *occipitales* zum Ursprunge.

b) **Im Gesichte:**

1) *Plexus palpebralis superior* und *inferior;* geht in die *vv. palpebrales externae* und *internae* über.

2) *Plexus nasalis;* geht in die *vv. nasales* (*alares* und *dorsales*) über.

3) *Plexus labialis superior* und *inferior;* geht in die *vv. labiales* (*superiores, inferiores* und *mediae*) über.

4) *Plexus buccalis;* hängt mit *vv. buccales* zusammen.

c) **Am Halse:**

1) *Plexus subcutaneus colli*, am vordern Umfange des Halses; hat *vv. subcutaneae colli.*

2) *Plexus superficialis cervicis*, in der Haut des Nackens; hängt mit *vv. subcutaneae cervicis, occipitales superficiales* und *superficiales scapulae* zusammen.

d) **Am Brustkasten:**

1) *Plexus subcutaneus pectoris*, am vordern Umfange des Thorax, mit *vv. thoracicae externae* und *mammariae externae.*

2) *Plexus subcutaneus dorsi*, in der Haut des Rückens; hängt mit *vv. thoracicae posteriores, intercostales* und *subscapulares* zusammen.

e) **Am Bauche:**

1) *Plexus subcutaneus abdominis;* hat *vv. subcutaneae abdominis*, die mit der *ven. cruralis* und *epigastrica* zusammenhängen.

2) *Plexus pudendalis externus;* hängt mit den *vv. spermaticae externae* und *pudendae* zusammen.

f) **An der obern Extremität:**

1) *Plexus venosi digitales, volares* und *dorsales;* gehen in die folgenden Geflechte über.

2) *Plexus venosus manus dorsalis* und *volaris*, mit der *ven. cephalica pollicis* und *salvatella.*

3) *Plexus venosus antibrachii externus* (mit *ven. cephalica*) und *internus* (mit *ven. basilica*).

g) **An der untern Extremität:**

1) *Plexus venosi digitales pedis, dorsales* und *plantares;* gehen in die folgenden Geflechte über.

2) *Plexus venosus pedis dorsalis* und *plantaris;* aus ihnen entspringt die *ven. saphena magna* und *parva.*

3) *Plexus venosus cruris;* ist besonders an der hintern Fläche des Unterschenkels sehr stark.

II. Plexus venosi profundi, tiefe Venengeflechte.

a) **Am Kopfe:**

1) *Plexus pterygoideus;* umgibt die *art. maxillaris interna* und hängt mit den Zweigen des *ramus profundus* der *ven. facialis posterior* zusammen (s. S. 69).

2) *Plexus articularis*, am Kiefergelenke; setzt sich in die *vv. articulares* (*anterior* und *posterior*) fort.

3) *Plexus pharyngeus*, an der Seitenfläche des Schlundkopfes; mit *vv. pharyngeae.*

b) **Am Halse:**

1) *Plexus thyreoideus*, an der Oberfläche der Schilddrüse; mit dem *vv. thyreoideae.*

c) **An der Wirbelsäule:**

1) *Plexus venosus spinalis internus, anterior* und *posterior;* zerfallen nach den Gegenden in die *plexus cervicales, dorsales, lumbales* und *sacrales* (*anterior* und *posterior*). Er umgibt die äussere Fläche der Wirbel, ist aber an der hintern Seite zwischen den Quer- und Stachelfortsätzen besonders stark.

d) **In der Wirbelsäule:**

1) *Plexus venosus spinalis internus, anterior* und *posterior;* liegen innerhalb des Spinalcanales, zwischen dessen Wand und der *dura mater*, und bilden in jedem Wirbel einen *circellus venosus.* Im *plexus posterior* befinden sich die *vv. spinales longitudinales posteriores*, im *anterior* die *sinus columnae vertebrarum s. vv. spinales longitudinales anteriores.* Diese *vv. spinales* nehmen die Venen des Rückenmarks (*venulae spinales propriae*) auf und laufen bis zum *foramen magnum* in die Höhe, wo sie sich in die *vv. vertebrales* und den *sinus foraminis magni* einsenken; ausserdem anastomosiren sie (durch die *foramina intervertebralia*) mit den *vv. vertebrales, intercostales, lumbales* und *sacrales.*

e) **Im Becken:**

1) *Plexus pudendalis internus;* umgibt die innern Geschlechtstheile; beim Manne die Prostata und *pars membranacea urethrae*, und bildet hier den *plexus pubicus* (*s. labyrinthus Santorini*), bei der Frau umstrickt er als *plexus uterinus* und *vaginalis* die Scheide und Gebärmutter. Er hängt mit den *vv. pudendae communes* zusammen.

2) *Plexus vesicalis*, besonders am Grunde der Harnblase, mit *vv. vesicales.*

3) *Plexus haemorrhoidalis*, am untern und mittlern Theile des Mastdarms; schickt sein Blut theils durch die *vena haemorrhoidalis interna* in die Pfortader, theils durch *vv. haemorrhoidales externae* und *mediae* in die untere Hohlader.

f) **Im Samenstrange:**

1) *Plexus pampiniformis*, Rankengeflecht; nimmt die Venen des Hodens auf, und setzt sich in die *ven. spermatica interna* fort.

G. Sinus venosi durae matris, Blutleiter der harten Hirnhaut.

Die Blutleiter der harten Hirnhaut sind dreieckige, unverzweigte, und mit der innern Venenhaut ausgekleidete, klappenlose Räume zwischen den beiden Platten der *dura mater*, welche die Venen des Gehirns (*vv. cerebrales*), der harten Hirnhaut (*vv. meningeae*), der Schädelknochen (*vv. diploicae*), und die *emissaria Santorini* aufnehmen. Es sind folgende:

a) **Sinus, die ihr Blut durch das** *foramen jugulare* **in die** *vena jugularis interna* **ergiessen:**

1) *Sinus transversi* (*s. laterales*), Querblutleiter (ein rechter und ein linker); liegen im *sulcus transversus*, im hintern Rande des *tentorium.* Ein jeder setzt sich im *foramen jugulare* unmittelbar in die *ven. cephalica interna* (s. S. 69) fort. Sie nehmen auf:

2) *Sinus longitudinalis superior*, oberen Längenblutleiter; liegt im obern Rande der *falx cerebri*, im *sulcus longitudinalis*, und nimmt die *vv. cerebrales externae superiores* und die *emissaria Santorini parietalia* auf. Da, wo dieser Blutleiter, die vorigen und der folgende zusammenfliessen, vor der *spina occipitalis interna*, befindet sich der *confluens sinuum s. torcular Herophili.*

3) *Sinus quartus s. perpendicularis* (*s. rectus s. tentorii*), Zeltblutleiter; liegt in der Mittellinie des Hirnzeltes, da wo die Hirnsichel aufsteht, und nimmt, ausser der *ven. magna Galeni* (die durch den Zusammenfluss der *ven. choroidea* und *corporis striati* beider Seiten entsteht), noch auf: den

4) *Sinus longitudinalis inferior*, unteren Längenblutleiter; liegt im untern Rande der *falx cerebri.*

5) *Sinus petrosi superiores*, obere Felsenblutleiter (ein rechter und ein linker); liegen im *sulcus petrosus* des Felsenbeines und senken sich an der *fossa sigmoidea* in den Querblutleiter.

6) *Sinus petrosi inferiores*, untere Felsenblutleiter; liegen in der Furche zwischen der Spitze des Felsentheiles und der *pars basilaris ossis occipitis.*

b) **Blutleiter, welche in der** *fissura orbitalis superior* **mit den** *vv. ophthalmicae* **zusammenhängen:**

7) *Sinus cavernosi*, Zellblutleiter (ein rechter und ein linker); liegen an der Seite der *sella turcica*, und enthalten in ihrem Innern viele sich durchkreuzende Fäden, zwischen denen die Vene zellenartige Erweiterungen bildet, und die *carotis interna*, der *nerv. abducens* und der *plexus caroticus internus* des sympathischen Nerven hindurchtreten. Diese Sinus nehmen auf:

8) *Sinus spheno-parietalis* (*s. alae parvae*); liegt im äussern Ende der *fissura orbitalis superior* und ist die Fortsetzung des Zellsinus.

9) *Sinus circularis Ridleyi* (*s. sellae turcicae*); liegt rings um die *glandula pituitaria*, auf der *sella turcica*, zwischen beiden Zellblutleitern.

10) *Sinus petrosi anteriores* (*s. squamoso-petrosi*) (fehlen oft); liegen auf der Gränze zwischen Felsentheil und *pars squamosa.*

c) **Blutleiter, die ihr Blut in die** *vena vertebralis* **schaffen (und mit den** *vv. spinales* **zusammenhängen):**

11) *Sinus circularis foraminis magni*; liegt am hintern Umfange des Hinterhauptsloches und nimmt auf:

12) *Sinus occipitalis* (*posterior*); liegt am hintern Rande der *falx cerebelli*, vor der *crista occipitalis interna.*

13) *Sinus basilaris* (*s. occipitalis anterior*); liegt auf der *pars basilaris occipitis* und besteht aus 2 durch Queräste verbundenen Venen.

Vasa lymphatica s. resorbentia, Lymphgefäße, Saugadern.

Die Lymphgefässe, welche in allen mit Blutgefässen versehenen Theilen (zur Zeit mit Ausnahme der Hirnsubstanz, des Auges und innern Ohres) gefunden werden, stellen durchsichtige, platte (wenn sie nicht ganz angefüllt sind), cylindrische Röhren dar, welche äusserst dünne Wände und sehr viele Klappen besitzen, oberhalb welcher sie sich erweitern, so dass sie im etwas angefüllten Zustande ein knotiges und gegliedertes Ansehen erhalten. Der wichtigste Theil dieses Gefässsystems ist ein an seinem peripherischen Ende befindliches, zur Zeit allerdings noch nicht genau in allen Theilen gekanntes Capillarnetz (mit den Bindegewebskörperchen-Netzen im Zusammenhange), welches an den Oberflächen des Körpers und in dessen Höhlen membranös ausgebreitet ist und in parenchymatösen Organen wahrscheinlich, ähnlich den Capillarnetzen der Blutgefässe, die einzelnen Läppchen und Bündel umspinnt. Aus diesem Netze (in welches nicht wie bei dem Blutgefässnetze den Arterien entsprechende Lymphgefässe eintreten) entspringen kleine Lymphgefässe (wie die Venen aus dem Capillarnetze der Blutgefässe), die sich nach und nach zu grössern Stämmchen vereinigen und, mit den Blutgefässstämmen verlaufend, endlich in einen etwas grössern und einen kleinern gemeinschaftlichen Gang (*ductus thoracicus major* und *minor*) zusammentreten, von welchen der erstere in den Vereinigungswinkel der *vena jugularis interna* und *subclavia* der linken Seite einmündet, der letztere in dieselbe Stelle der rechten Seite. Der Inhalt dieser Gefässe ist eine weissliche, milde, milchige Flüssigkeit, entweder Lymphe (d. i. das aus dem Blute durch die Haargefässwände ausgetretene und zur Ernährung der Gewebe nicht verbrauchte Plasma) oder Chylus (d. i. das im Verdauungsapparate aus den Nahrungsstoffen bereitete neue Blutbildungsmaterial, welches von den als geschlossene Canäle in den Darmzotten beginnenden Saugadern aufgenommen wird), und ihr Geschäft besteht darin, Flüssigkeiten und flüssiggewordene feste Theile einzusaugen und zunächst durch die *venae anonymae* in den Kreislauf des Blutes zu bringen.

Was die Structur der Lymphgefässe betrifft, so stimmt dieselbe mit der der Venen (s. S. 67) fast ganz überein. Die feinsten (capillaren) Lymphgefässe bestehen, wie die Blutcapillaren, aus einer structurlosen Membran, an welcher aber keine Kerne wahrzunehmen sind. Die grösseren Saugadern (von 0,05‴ an) sind wie die Blutgefässe aus 3 Häuten zusammengesetzt; aus einer Intima (aus Plattenepithel von länglichen Zellen und elastischer Netzhaut mit longitudinaler Faserrichtung), einer Media (aus querverlaufenden musculösen Faserzellen mit Bindegewebe und feinen elastischen Fasern mit transversaler Faserung) und einer Adventitia (aus longitudinalem Bindegewebe, sparsam eingestreuten elastischen Fasern und, nach *Kölliker*, auch noch aus glatten, schief und longitudinal verlaufenden Muskelfasern). Die Klappen bestehen, wie die Venenklappen, aus einer Duplicatur der Innenhaut und Bindegewebe. Die *vasa nutrientia* der Lymphgefässe verbreiten sich mit ihrem capillaren Netze an den Wänden der Saugadern, wie die an den Blutgefässen. Nerven sind in den Wänden der Saugadern noch nicht gefunden worden. — In ihrem **Verlaufe** liegen die aus dem Capillarnetze hervorgetretenen Lymphgefässstämmchen in mehrern, vielfach mit einander communicirenden und mehr gestreckt verlaufenden Strängen (meist von $^1/_{20}$—$^1/_5$‴ im Dm.) oft eine ansehnliche Strecke parallel neben einander, bevor sie unter sehr spitzigen Winkeln in stärkere Stämmchen (von $^1/_4$—$^3/_4$‴ Dm.) zusammenfliessen, deren Wände etwas an Dicke zunehmen und welche dann meist in gerader Richtung mit den Venen verlaufen. Wegen ihrer unzählig häufigen, netzartigen Anastomosen, welche in den kleinern Saugadern dichte Netze, in den grössern Geflechte (*plexus lymphatici*) darstellen, ist ihre Vereinigung noch weniger regelmässig als in den Venen und sie nehmen also auch nicht so bedeutend an Stärke zu und an Zahl ab. In manchen Theilen zeigt ihre Verbindung eine eigenthümliche Form; so treten sie an der Oberfläche der Leber netzförmig, im Hoden bündelförmig, am Herzen baumförmig u. s. w. zusammen. Im Allgemeinen begleiten sie die grössern Blutgefässe, vorzüglich Venen (doch sind sie weit zahlreicher und enger als die entsprechenden Venen), und laufen theils in der Tiefe zwischen den Organen als *vasa lymphatica profunda*, theils mit den Hautvenen als *vasa lymphatica superficialia s. subcutanea* im Unterhautzellgewebe. — Im fortgesetzten Laufe treten die Saugadern, nachdem sie sich vorher in mehrere kleinere Zweige getrennt haben, in eine **Lymphdrüse** ein, als *vasa inferentia*, lösen sich in dieser plötzlich in eine Menge von Aesten auf, welche durch successive Theilung immer feiner werden, und sammeln sich dann wieder zu wenigern und grössern Zweigen, welche aus der Drüse heraustreten, als *vasa efferentia*, um ihren Lauf zu dem gemeinschaftlichen Hauptstamme fortzusetzen, und bisweilen noch ein oder mehrere Male durch Lymphdrüsen hindurchzutreten. Nur selten erreicht ein Lymphgefäss den *ductus thoracicus*, ohne durch eine Drüse gegangen zu sein. Je näher sie dem Herzen kommen, um so weitläufiger werden die Netze und um so grösser die Zwischenräume.

Die **Lymphdrüsen, Lymphgefässganglien, Saugaderknoten**, *glandulae lymphaticae*, sind ovale, 1‴—1″ lange Knoten, welche von einer, der Hauptsache nach bindegewebigen Hülle umgeben sind, in ihrer Mitte einen bindegewebigen, die gröbern Verästelungen der Arterien und Venen sowie wirkliche Lymphgefässe tragenden Kern (Hilusstroma) besitzen und aus einer Rinden- und Marksubstanz bestehen. Erstere ist mehr körnig, letztere mehr homogen und weich; doch sind beide Substanzen in ihrem feinern Bau nicht wesentlich von einander unterschieden. Von der innern Oberfläche der Hülle geht ein aus Bindegewebe und glatten Muskelfasern bestehendes Balkengerüst aus, welches sehr feine und zahlreiche Maschenräume bildet, die unter einander zusammenhängen und die Pulpa der Drüse enthalten. Die von einem jeden solchen Maschenraum eingeschlossene Pulpa besteht aber wieder aus 2 Theilen: einem innern, dichteren, Blutgefässe führenden Kern (*Alveoli*, Rindenknoten oder Markstänge genannt, je nachdem sie mehr gegen die Peripherie oder das Centrum der Drüse liegen) und einer äussern, denselben rings umgebenden Lage von lockerem Gefüge ohne Blutgefässe (Umhüllungsraum der *Alveoli*), letztere stellen die Bahnen vor, auf welchen die Lymphe durch die Drüsen fliesst, daher sie auch Lymphsinus oder Lymphgänge genannt worden sind. Die sogenannten Rindenknoten und Markstränge bestehen aus einem dichten Netzwerk feiner, kernhaltiger Fasern, in dessen Maschen äusserst zahlreiche, zellige, den Lymphkörperchen gleichende Elemente liegen. Die Lymphsinus haben einen ganz ähnlichen Bau, wie die Rindenknoten und sind nicht scharf von ihnen abgegrenzt, entbehren aber der Blutgefässe. Sie nehmen die Lymphe aus dem *Vasa inferentia* auf und lassen sie durch die *Vasa efferentia* wieder austreten. Auf diesem Wege nimmt der Lymphstrom die zelligen

Elemente (Lymphkörperchen) auf, welche in den Räumen der Markstränge, Rindenknoten und in den Lymphsinus (wahrscheinlich durch Theilung der Bindegewebskörper) gebildet werden. — Lymphdrüsen kommen nicht überall und an verschiedenen Stellen nicht in gleicher Menge und Grösse vor. Sie sind noch nicht gefunden worden: am Rücken, an Händen und Füssen, in der Schädel- und Rückgrathshöhle und in der Substanz der Organe; am häufigsten findet man sie in der Nähe von Schleimgewebe und da, wo fremde Substanzen aufgenommen werden, z. B. im Innern der Brust- und Bauchhöhle. Die grössten Lymphdrüsen liegen am Anfange des Gekröses, an der Lungenwurzel, in der Leistengegend, Achselhöhle, im Becken und am Halse; die kleinsten, welche meist kreisrund sind, im Netze und am Kopfe. An den Extremitäten ist ihre Lage meist an der Beugefläche; im Ganzen scheinen sie gegen den Hauptstamm hin häufiger zu werden. — Von ihrer Grösse, welche mit den Jahren abzunehmen scheint, hängt ihre verschiedene Form ab; die grossen Drüsen sind mehr platt und länglich, die kleinen mehr rundlich und die kleinsten kreisrund. — Ihre Farbe ist nicht an allen Puncten des Körpers dieselbe; meist sehen sie grauröthlich aus, dagegen im Gekröse während der Verdauung weisslich oder rosenroth, in der Nähe der Leber gelblich, an der Milz braunröthlich, an den Luftröhrenzweigen schwärzlich.

A. Ductus thoracicus (*s. truncus lymphaticus communis sinister*), Brustgang, Milchbrustgang, Speisesaftröhre.

Diese cylindrische, rabenkielstarke, etwas geschlängelt verlaufende Röhre, welche am obern und untern Ende weiter als in der Mitte ist und wenig Klappen hat, ist der Hauptstamm der Lymphgefässe. — Er entspringt vor dem 1. oder 2. Lendenwirbel, hinter der rechten *art. renalis* und *aorta abdominalis* (nach Einigen wie bei Thieren mit einer Erweiterung, d. i. *cysterna s. ampulla chyli*, *receptaculum Pecqueti*, *saccus lacteus*), durch den Zusammenfluss dreier (oder bisweilen auch von 9—10) Wurzeln: nämlich des *truncus lymphaticus intestinalis* und des rechten und linken *truncus lumbaris*. Sein Verlauf ist folgender: er tritt durch den *hiatus aorticus* in die hintere Mittelfellhöhle und steigt in dieser zwischen *vena azygos* und *aorta thoracica* bis vor den 6. Brustwirbel in die Höhe, wendet sich dann etwas nach links, und schlägt sich vor dem 7. Halswirbel bogenförmig vorwärts, um sich in den Winkel zwischen *vena subclavia* und *jugularis sinistra* einzumünden. In diesem Verlaufe nimmt er auf: Saugadern der linken Brusthälfte, des linken Armes und der linken Seite des Halses und Kopfes.

I. Truncus lymphaticus intestinalis,

die mittlere Wurzel des *ductus thoracicus*, welche öfters aus mehrern Lymphgefäss-Stämmchen besteht, wird durch den Zusammenfluss der Saugadern der Baucheingeweide, hauptsächlich der des Darmcanals (*vasa lymphatica intestinalia*) gebildet, und liegt an der rechten Seite des Anfanges der *art. mesenterica superior*.

a) *Vasa lymphatica intestinalia s. lactea s. chylifera* (weil sie zur Zeit der Verdauung den Speisesaft resorbiren); sie kommen von den Därmen und am zahlreichsten von den Dünndärmen, wo sie als *externa* aus der Muskel- und serösen Haut, als *interna* aber aus der Schleimhaut und den Darmzotten entspringen. Sie verlaufen dann mit den Blutgefässen zwischen den Platten des Bauchfells (im *mesenterium* und *mesocolon*), wo sie durch Drüsen treten.

1) *Vasa lymphatica* des Dünndarms; bilden zwischen den Platten des Gekröses 3 Reihen von

α) *Glandulae mesentericae s. mesaraicae*, Gekrösdrüsen (zwischen 100 und 200 St.). Bei einigen Säugethieren verschmelzen sie zum *pancreas Asellii*.

2) *Vasa lymphatica* des Dickdarms; sie bilden zwischen den Platten des Mesocolon die folgenden Drüsen und vereinigen sich an der Wurzel des *mesocolon transversum* mit den vorigen Saugadern.

β) *Glandulae mesocolicae* (20—50 St.); liegen höchstens in 2 Reihen, nahe an der hintern Wand des Dickdarms.

b) *Vasa lymphatica* der grössern Verdauungsorgane (d. h. der über dem *mesocolon transversum* liegenden Organe, nämlich des Magens, Pancreas, der Leber, Milz und Netze). Sie sind theils oberflächliche, aus den Ueberzügen, theils tiefe, aus der Substanz der Organe. Nachdem dieselben durch eigene Drüsen getreten sind, führen sie die Lymphe noch durch die

α) *Glandulae coeliacae*, obere Eingeweidedrüsen (16—20). Diese liegen rings um den Ursprung der *art. coeliaca* und um die *vena portae* herum, und hängen mit den *glandulae mesaraicae* (und *lumbares*) zusammen.

1) *Vasa lymphatica gastro-epiploica*, Saugadern des Magens und der Netze; sie bilden die

β) *Glandulae gastro-epiploicae superiores* (4—6 St.) und *inferiores* (6—8 St.); erstere liegen an der kleinen, letztere an der grossen Curvatur des Magens.

2) *Vasa lymphatica pancreatico-lienalia*, Saugadern der Milz und des Pancreas; sie bilden die

γ) *Glandulae splenico-pancreaticae* (8—10 St.); sie liegen im *hilus lienis* und längs der *art.* und *ven. lienalis*.

3) *Vasa lymphatica hepatica*. Die der obern Fläche vereinigen sich theils mit den Saugadern des Magens, theils mit denen der *mediastina;* alle übrigen laufen gegen die *porta* und treten hier durch die

δ) *Glandulae hepaticae* (3—5 St.), die noch mit den *glandulae gastro-epiploicae superiores* zusammenhängen.

II. Trunci lymphatici lumbales
(ein *dexter* und ein *sinister*).

Sie bilden die seitlichen Wurzeln des *ductus thoracicus*, liegen um das obere Stück der *aorta abdominalis* und der *vena cava superior* und um die *vasa renalia* herum; werden von den Lymphgefässen der untern Extremitäten, vom *plexus renalis*, *inguinalis*, *sacralis*, *iliacus externus* und *internus*, zusammengesetzt und bilden die

α) *Glandulae lumbales* (*retroperitonäales*), Lendendrüsen (25—30 St.). Sie liegen längs der Seite der *aorta abdominalis* und *vena cava inferior* und an den *vasa renalia* hin. Man kann von ihnen *superiores* und *inferiores*, *anteriores* und *posteriores* unterscheiden.

a) *Plexus lymphaticus renales*, Nierengeflechte (ein rechtes und ein linkes); umschlingen die *vasa renalia*, nehmen die Saugadern der Nieren, Nebennieren, der Harnleiter und der Hoden (*plexus spermaticus*) auf und senken sich in den *plexus lumbalis* ein.

b) *Plexus lymphaticus sacralis*, Kreuzbeingeflecht; liegt zwischen Mastdarm und Kreuzbein, wird von Saugadern des Afters und Mastdarms gebildet, und enthält hier und da kleinere und 4—6 grössere *glandulae sacrales.*

c) *Plexus lymphatici hypogastrici s. iliaci interni*, Beckengeflechte (ein *dexter* und ein *sinister*). Dieses Geflecht umgibt die *art. hypogastrica*, nimmt Saugadern auf, welche die Zweige dieser Arterie begleiten, und bildet

β) *Glandulae hypogastricae s. pelvinae posteriores* (9—12 St.).

d) *Plexus lymphaticus iliacus externus*, äusseres Hüftgeflecht; liegt längs der *art. iliaca externa* und *communis*, und ist die Fortsetzung des *plexus inguinalis.* Er nimmt die Saugadern der Bauchmuskeln (*plexus epigastricus*) auf und bildet

γ) *Glandulae iliacae externae s. pelvinae anteriores* (6—8 St.), die längs der *art. iliaca externa*, vom *annulus cruralis* bis zum 5. Lendenwirbel hinauf liegen.

e) *Plexus lymphaticus inguinalis*, Leistengeflecht; entsteht durch die Vereinigung der oberflächlichen (einen *plexus saphenus externus* und *internus* bildenden) und tiefen (mit 2—3 *glandulae poplitaeae* in der Kniekehle) Saugadern der untern Extremität, der Saugadern der vordern Bauchwand, des Gesässes, des Hodensackes und der Haut der Ruthe (oder der Schamlippen), und befindet sich in der *plica inguinalis.* Er enthält:

δ) *Glandulae inguinales superficiales*, oberflächliche Leistendrüsen (7—13 St.); liegen unter der Haut und *fascia superficialis;* und

ε) *Glandulae inguinales profundae*, tiefe Leistendrüsen (3—7 St.); liegen unter dem oberflächlichen Blatte der *fascia lata* neben der *art.* und *ven. cruralis.*

Nachdem der *ductus thoracicus* durch den Zusammenfluss dieser 3 Wurzeln entstanden ist, nimmt er in seinem ferneren Verlaufe noch die folgenden Saugadern auf:

III. Vasa lymphatica thoracica;

gehören entweder den Wänden der Brusthöhle oder den Brustorganen an. Von ihnen nimmt der *ductus thoracicus* nur die der linken Thoraxhälfte auf. Es sind:

a) *Plexus lymphaticus mammarius internus* (ein *dexter* und ein *sinister*); zieht sich an der *art.* und *ven. mammaria interna* hin, nimmt Saugadern des vordern Theiles des Zwerchfells, der vordern Brustwand und der Brustdrüsen auf und enthält:

α) *Glandulae sternales s. substernales* (6—10 St.), die mit dem hinter ihnen liegenden *plexus mediastinus anticus*, welcher

β) *Glandulae mediastinae anteriores*, vordere Mittelfelldrüsen (10—12 St.) enthält, zusammenhängen. Diese Drüsen nehmen die Saugadern der obern Fläche der Leber, des Zwerchfells, Herzbeutels, der Thymus und des Herzens auf, und von ihnen liegen die 8—10 untern vor dem Pericardium, die 8—10 obern vor dem Aortenbogen.

b) *Plexus lymphatici intercostales;* liegen längs der *artt. intercostales*, nehmen die Saugadern der seitlichen und hintern Wand des Thorax und die aus dem *canalis spinalis* auf und enthalten

γ) *Glandulae intercostales* (16—20 St.), welche vor den Rippenköpfchen herabliegen.

c) *Plexus mediastinus posticus;* umgibt die *aorta thoracica*, nimmt Saugadern des Zwerchfells, des Herzbeutels und der Speiseröhre auf und enthält:

δ) *Glandulae mediastinae posteriores*, hintere Mittelfelldrüsen (8—10 St.).

d) *Plexus pulmonalis* und *bronchialis;* werden von den oberflächlichen und tiefen Saugadern der Lunge gebildet, die sich gegen den *hilus pulmonis* hinziehen und durch

ε) *Glandulae bronchiales* (die grössern) und *pulmonicae* (die kleinern) treten. Sie liegen hauptsächlich an den Theilungsstellen der Luftröhre und deren Zweigen, und sehen bei Erwachsenen schwärzlich aus.

IV. Plexus lymphaticus subclavius;

liegt dicht hinter der *vena subclavia* und ist die Fortsetzung des *plexus axillaris.*

a) *Plexus lymphaticus axillaris;* wird von allen Saugadern der obern Extremität, ferner von Saugadern des seitlichen und hintern Theiles des Rumpfes oberhalb des Nabels und Nackens gebildet und enthält:

α) *Glandulae axillares*, Achseldrüsen (10—12 St.), die theils in dem lockern Zellgewebe der Achselhöhle rings um die Achselgefässe, theils zwischen den *mm. pectorales* liegen.

b) Die oberflächlichen Saugadern des Armes bilden einen *plexus cephalicus* und *basilicus* rings um die gleichnamigen Venen, und treten in der *plica cubiti* durch 1—2 *glandulae cubitales superficiales.*

c) Die tiefen Saugadern des Armes verlaufen mit den Arterien und bilden im Ellenbogengelenke einige *glandulae cubitales profundae* und längs der *art. brachialis* 5—7 *glandulae brachiales.*

V. Plexus lymphaticus cervicalis s. jugularis;

begleitet die *vena jugularis externa* und *interna*, nimmt die Saugadern des Kopfes und Halses auf und bildet

α) *Glandulae cervicales s. jugulares*, Halsdrüsen, nämlich:

αα) *Glandulae cervicales superficiales* (4—6 St.), die am obern seitlichen Theile des Halses unter der Haut und dem *m. platysma-myoides* liegen, und die Saugadern des Hinterhauptes, Ohres und Gesichts aufnehmen, welche *glandulae occipitales, subauriculares, faciales superficiales* und *submaxillares* bilden. Die *vasa efferentia* dieser Drüsen gehen zu den folgenden Drüsen.

ββ) *Glandulae cervicales profundae superiores* (10—16 St.); liegen um die Theilungsstelle der *carotis communis* und der *vena jugularis interna* in die *ven. cephalica externa* und *interna.* Sie nehmen die Lymphgefässe aus der *arachnoidea* und *pia mater*, und die tiefen Saugadern des Gesichts (welche noch *glandulae faciales profundae* bilden), der Zunge, des Kehlkopfs, Schlundkopfs und der Schilddrüse auf. Ihre *vasa efferentia* laufen zu den folgenden Drüsen.

γγ) *Glandulae cervicales profundae inferiores;* liegen an der Vereinigungsstelle der *ven. jugularis* und *ven. subclavia*, stehen mit den Achseldrüsen in Verbindung und sind der Vereinigungspunct aller Saugadern des Halses und Kopfes. Aus ihnen entwickelt sich ein *truncus lymphaticus jugularis.*

B. *Truncus lymphaticus dexter s. minor*, rechter Saugaderstamm.

Er ist nur kurz (kaum $^1/_2$'' lang) und entsteht in der Nähe des Vereinigungswinkels der *vena subclavia* und *jugularis dextra*, in welchen er sich auch einmündet. Er nimmt auf: die Saugadern des rechten Arms, der rechten Hälfte des Halses und Kopfes, des Brustkastens und seiner Organe und eines Theiles der Leber. Die 3 Saugaderstämmchen (Wurzeln), welche ihn zunächst bilden, sind:

I. Truncus lymphaticus jugularis s. cervicalis dexter,

welcher durch den Zusammenfluss der rechten Saugadern des Halses und Kopfes entsteht, sich aus den *glandulae cervicales profundae* entwickelt, und dem der linken Seite (s. vorher) gleicht.

II. Truncus lymphaticus subclavius dexter;

wird von den Saugadern der rechten obern Extremität gebildet und geht aus den *glandulae axillares* hervor (s. vorher).

III. Truncus lymphaticus thoracicus (*bronchio-mediastinus*) dexter;

wird von den Saugadern der rechten Hälfte des Thorax und der Brusteingeweide gebildet, und steigt hinter der *ven. subclavia* aus der Brusthöhle herauf.

Bisweilen senken sich diese 3 Stämmchen einzeln in Venen ein und münden entweder in die *ven. jugularis*, oder *subclavia*, oder *anonyma dextra*.

Neurologia, Nervenlehre.

Das Nervensystem, welches die vereinzelten und ungleichartigen Theile unseres Organismus zu einem innig zusammenhängenden und regelmässig zusammenwirkenden Ganzen verbindet, vermittelt die sogenannten animalen Processe und steht deshalb der psychischen, sensoriellen, sensitiven und motorischen Thätigkeit vor. Es ist das Nervensystem in vollständigem Zusammenhange durch den ganzen Körper verbreitet und wird von einer eigenthümlichen weichen, aus Fasern (Nervenprimitivfasern) und Zellen (Ganglienkugeln) zusammengesetzten Masse, Neurine oder Nervensubstanz, gebildet, welche von weisser oder grauer Farbe entweder grössere Massen bildend, als Gehirn, Rückenmark und Ganglien, oder in häutige Röhren eingeschlossen, als Nerven, vorkommt. Man trennt das Nervensystem gewöhnlich in das **animale** und **vegetative**; ersteres steht den psychischen und höhern thierischen Thätigkeiten (Empfindung und Bewegung), sowie den Sinnesverrichtungen vor und verbindet den thierischen Organismus vorzugsweise mit der Aussenwelt; letzteres dient den Verrichtungen der thierischen Vegetation und sorgt für die Erhaltung des Körpers. Das animale Nervensystem bilden Gehirn und Rückenmark mit ihren Nerven (Cerebro-Spinalnervensystem), das vegetative dagegen die Ganglien und Geflechte des sympathischen Nerven. — In beiden Nervensystemen findet sich ein **peripherischer** und ein **centraler** Theil; ersterer durchdringt, den Wurzeln eines Baumes gleich, die Organe und breitet sich an der Oberfläche des ganzen Körpers, sowie einzelner Gebilde aus, und vermittelt die Wechselwirkung mit der Aussenwelt, letzterer stellt das innere, in gewissem Grade selbstständige Leben dar. Der centrale Theil erscheint kugelig (d. i. Gehirn im animalen, Ganglien im vegetativen Nervensysteme) oder walzenartig (d. i. Rückenmark im animalen Systeme), der peripherische fadenförmig (d. s. Nerven).

Die mikroscopischen **Elemente** des Nervengewebes (der Neurine) sind doppelter Art: die Nervenfasern (Nervenprimitivfasern) oder richtiger Nervenröhren (Primitivröhren) und die Nervenzellen; erstere bilden den bei weitem grössern Theil des Nervensystems, nämlich sämmtliche Nerven und die weisse Substanz der Nervencentra, während die Nervenzellen vorzugsweise die graue Neurine der Centraltheile zusammensetzen. — Die Nervenprimitivröhren erscheinen als sehr verschieden dicke (feine, mitteldicke und breite von 0,01—0,00083‴ Durchm.), weiche, runde, wasserhelle und durchsichtige Fäden, welche entweder markhaltige und dann dunkel gerandet, oder blasse marklose sind. Die ersteren stellen mattglänzende und von einfachen dunklen Contouren begrenzte Fäden (Cylinder) dar, welche sich bei Behandlung mit verschiedenen Stoffen (Essigsäure) aus drei ganz abweichenden Gebilden zusammengesetzt zeigen, nämlich aus einer zarten Hülle, einer zähen Flüssigkeit und einer im Centrum derselben befindlichen Faser. Die Hülle oder Scheide ist structurlos, äusserst zart, aber elastisch, glashell und dem Sarcolemma der Muskelfasern vergleichbar; sie bildet eine mit der zähen Flüssigkeit und Faser erfüllte Röhre. Die dickliche Flüssigkeit, das Nervenmark oder die Markscheide, ist so zähflüssig wie dickes Oel, klar oder weisslich, vollkommen homogen und leicht gerinnbar. Die centrale Faser, Axenfaser, Axencylinder, das Primitivband, stellt eine blasse, solide, weiche, elastische, runde oder leicht abgeplattete Faser dar, welche im Centrum des Nervenmarkes liegt und etwa $^1/_2$ so breit als die ganze Nervenfaser ist. Neben den markhaltigen oder dunkelrandigen Nervenfasern mit den genannten drei Gebilden finden sich die blassen, marklosen, denen die Markscheide fehlt (so dass sie nur aus Scheide und Axenfaser bestehen), nur im Sympathicus und an den Endausbreitungen der markhaltigen Röhren (in den höheren Sinnesorganen, Gefühlskörperchen, Muskeln, Schleimhäuten, Cornea u. s. w.). — Die Nervenzellen (Ganglienkugeln, Ganglienzellen, Ganglienkörper) sind rundliche oder ovale, birn-, spindel- oder sternförmige, mit oder ohne Fortsätze (Ausläufer) versehene, mehr oder weniger abgeplattete Bläschen von 0,002—0,06‴ Durchm., welche wie die kernhaltigen Zellen aus Höhle, Inhalt und Kern bestehen. Die Zellenhülle ist ausserordentlich zart, structurlos und glashell; der Zelleninhalt besteht aus einer körnigen und einer zähen, hyalinen, vollkommen durchsichtigen, eiweissartigen Flüssigkeit; der Zellenkern, welcher excentrisch gelagert ist, stellt stets ein rundes oder längliches, durchsichtiges, mit ganz hellem flüssigem Inhalt und mit einem oder mehreren Kernkörperchen versehenes Bläschen dar. Die meisten (oder vielleicht auch alle) Nervenzellen sind nicht selbstständige (apolare, fortsatzlose), sondern mit einem, zweien oder mehreren zarten, bisweilen verästelten Fortsätzen (Ausläufern) versehene, und demnach unipolare, bi- und multipolare. Es gehen diese Ausläufer der Nervenzellen, welche nach Einigen auch freie Enden haben sollen, entweder continuirlich in dunkelrandige und marklose Nervenröhren über, oder fliessen mit Ausläufern benachbarter Zellen zusammen. — Was den Verlauf und die Endigung der Nervenröhren betrifft, so läuft jede Faser ohne Unterbrechung vom Ursprunge bis zum Ende des Nerven, ohne an Dicke zu- oder abzunehmen und ohne während ihres Verlaufes (selbst durch Anastomosen und Geflechte) Aeste abzugeben. An ihrer peripherischen Endigung, wo früher eine netzartige Verbindung der einzelnen Nervenröhren mit einander angenommen wurde, laufen die Röhren marklos in der Gestalt des Achsencylinders entweder frei aus (theils unter vorhergegangener Theilung, theils unverzweigt) oder sie endigen in mikroscopischen Endkörperchen (eigenthümlich gebauten Endorganen), wie

manche sensible Röhren (z. B. in *Pacini*'schen Körperchen, *Wagner-Meissner*'schen Tastkörperchen, *Krause*'schen Endkolben). — Durch bindegewebige Hüllen (Neurilem) sind die Nervenröhren zu Bündeln und Strängen (Nerven) von verschiedener Dicke vereinigt, in welchen aber die einzelnen Röhren ganz isolirt von einander liegen. Wo man die Nerven durch Anastomosen zu Plexus verflochten sieht, ist stets nur ein Austausch, eine Kreuzung, niemals aber eine Theilung der Nervenröhren zu bemerken. An den kleinen und kleinsten Nervenstämmchen findet sich anstatt des Neurilems eine Schicht von spindelförmigen Bindegewebskörperchen und endlich eine glashelle homogene kernführende Masse (Perineurium). Innerhalb der Nerven existirt zwischen den in Bündel gruppirten Nervenröhren ein sehr zartes homogenes Bindegewebe (Neuroglia) und ein Netz sehr feiner Capillaren. — Die **chemischen Bestandtheile** des Nervengewebes gehören theils der eigentlichen Nervenmasse, theils den accessorischen Geweben derselben (Bindegewebe, Gefässen) an. Die ersteren, der Hauptbestandtheil der Nervenmasse, bestehen vorzugsweise aus Eiweisssubstanzen und phosphorhaltigem Fette. Im Nervenmarke, welches den eiweissstoffigen Axencylinder umhüllt und besonders in der Hirnmasse, fand man einen krystallisirbaren fett-, phosphor- und stickstoffhaltigen, sehr leicht zersetzbaren Körper, das Protagon. Besonders wichtig erscheint der enorme Reichthum der Nervensubstanz, besonders der Hirnmasse, an freier Phosphorsäure, phosphorsauren Alkalien und Fetten. — Wasser macht $^3/_4$ bis $^4/_5$, in jungen Jahren noch mehr, aus; die graue Nervenmasse ist reicher daran als die weisse; die Nervenzellen besitzen mehr Eiweissstoffe als die Fasern; das Gehirn enthält Käsestoff. — Ausser den thätigen und in der progressiven Stoffmetamorphose begriffenen chemischen (eiweissstoffigen und fettigen) Substanzen finden sich dann auch noch Zersetzungsproducte (Producte der regressiven Stoffmetamorphose, sogen. Ermüdungsstoffe), wie: Kohlen-, Milch-, Ameisen-, Essigsäure, Kreatin und Leucin. — Wie im Muskelgewebe bei der Todtenstarre eine Gerinnung des Muskelröhreninhaltes stattfindet, so ist dies auch im todten Nerven der Fall, wobei die Nervenflüssigkeit sauer wird.

Centraltheile des Nervensystems sind: Gehirn, Rückenmark und Ganglien. In ihnen ist die Nervenmasse in grösserer Menge angehäuft und hier findet der Zusammenhang der Nervenröhren mit den Nervenzellen statt. — Der **peripherische Theil** des Nervensystems wird von den Nerven gebildet und diese durchziehen als dickere oder dünnere Fäden alle Gewebe des Körpers, mit Ausnahme der sogenannten einfachen Gewebe. Sie verbreiten sich baum- oder netzförmig, vorzüglich nach der Oberfläche des Körpers und der einzelnen Organe hin, so dass sie die zwischen Peripherie und Centrum ausgespannten Radien und die Leiter von einem dieser Puncte zum andern sind. Sie stellen lange, weisse, weiche, baum- oder netzförmig verbreitete Fäden dar, welche zunächst von einer festen fibrösen Scheide, *vagina nervi*, umgeben sind, der sie hauptsächlich ihre Consistenz und Elasticität verdanken. Innerhalb dieser Scheide sind die Nervenfäserchen mittels Bindegewebes (Neurilem, Perineurium, Neuroglia s. oben) zu rundlich-eckigen Fasern, Bündeln und Strängen vereinigt und auf diese Weise sowohl isolirt, als an einander geheftet. Auf der Oberfläche der Nerven erscheinen Längenfurchen, welche von den im Allgemeinen parallel laufenden Bündeln herrühren, und quere oder spirale, abwechselnd hellere und dunkle Streifen, die bei der Ausdehnung verschwinden und dem wellenförmigen Verlaufe der Fibrillen ihr Dasein verdanken. Die grössern Abtheilungen eines Nerven hängen sowohl innerhalb ihres Nervens, als auch mit denen eines benachbarten Nerven von Stelle zu Stelle zusammen, indem sie nämlich Fasern oder Fäserchen gegenseitig austauschen; dagegen gehen Primitivfasern niemals in einander über, niemals theilen sich dieselben oder zerfallen in feinere Fasern, sondern immer verlaufen sie ohne Unterbrechung (selbst in den Nervengeflechten und Ganglien) von dem centralen bis zum peripherischen Ende. An manchen Stellen (in den Ganglien) finden sich zwischen den Primitivfasern auch Ganglienkugeln. — *a.* **Verbreitung** (Verzweigung) der Nerven. Die Gehirn- und Rückenmarksnerven verbreiten sich baumförmig, indem nämlich der Hauptstamm, welcher meistentheils aus mehrern convergirend zusammentretenden Wurzeln gebildet wird, in seinem Verlaufe Aeste abgibt, welche sich in immer dünner werdende Zweige und Reiserchen spalten, die also um so feiner sind, je entfernter sie vom Stamme entspringen. Diese *ramificatio* geschieht gewöhnlich unter spitzigen Winkeln und meist erscheint der abgehende Zweig schon höher, über dem Orte seines Abganges vom Stamme, von diesem getrennt. Bei der Verzweigung theilen sich nun aber blos Nervenbündel oder Fasern, nie aber die Primitivfasern, und bei dem Abgange eines Zweiges tritt demnach ein Theil der Fäserchen in diesen über, während der andere im Stamme bleibt und letzterer wird gerade um so viel dünner, als die Fasern, welche von ihm in den Zweig traten, ausmachen. Bei dieser einfachen Verästelung, welche also nichts als ein Ablösen einer bestimmten Anzahl von Primitivfasern von der Totalsumme der Primitivfasern eines Mutternervenstammes ist, kann sich nun 1) eine Anzahl von Fasern am Rande des Mutterstammes in den Zweig begeben, während die im Stamme zurückbleibenden Fasern in ihrer frühern Richtung fortgehen, oder 2) es treten die abgehenden Zweigfasern zwischen den Mutterfasern auf eine regelmässige oder auch unregelmässige Weise hervor, während die letztern sich im Stamme fortsetzen. — *b.* **Verbindungen** der Nerven. Die Nervenäste stehen unter einander in sehr häufigen und mannichfaltigen Verbindungen, welche die Namen: Anastomosen oder Schlingen, Geflechte und Knoten führen. Bei allen diesen Vereinigungen geht aber durchaus nicht eine Verschmelzung der Primitivfasern vor sich, sondern es treten nur die Fasern des einen Nerven in die Scheide eines andern über und verlaufen nun ganz oder eine Strecke mit diesem. 1) Nervenanastomose, Schlinge, *ansa*, *anastomosis s. communicatio nervosa;* sie entsteht durch die Vereinigung zweier Nerven unter einem Winkel oder indem sie in einen Bogen zusammenlaufen. Hierbei treten entweder Fasern nur aus dem einen Nerven herüber in den andern (*anastomosis simplex*), oder es kommt durch den Anastomosenzweig zwischen beiden Nerven ein wechselseitiger Austausch von Fasern zu Stande (*anastomosis mutua*). Die übertretenden Primitivfäden können nun *α)* mit den Fasern, an welche sie sich anlegen, abwärts nach der Peripherie fortlaufen (*anastomosis plexiformis; Volkmann*), oder *β)* auch ein Stück aufwärts gegen das Centrum hin und dann erst wieder in einen andern Nerven der Peripherie zu (*anastomosis paradoxa; Volkmann*). Solche Anastomosen können nun vorkommen: zwischen Unterabtheilungen desselben Nerven, zwischen verschiedenen Nerven eines Centralorgans, zwischen verschiedenen Nerven verschiedener Centralorgane, zwischen analogen Nerven der entgegengesetzten Seite des Körpers. 2) Nervengeflecht, *plexus nervosus*, ist eine netzähnliche Verbindung mehrerer Nerven durch eine mehrfach verzweigte und verschlungene Anastomose, aus welcher eine grössere oder geringere Anzahl stärkerer oder feinerer Nerven hervorgehen, die nun aus Fäden verschiedener Nerven bestehen. Ein jeder in das Geflecht eintretende Nerv nimmt hier Fasern von den benachbarten zum Geflechte gehörenden Nerven und zwar so oft auf, dass zuletzt jeder Nervenzweig bei seinem Austritte aus dem Plexus Fäden von allen oder den meisten derjenigen Nerven enthält, die in das Geflecht eingingen. Es versteht sich aber, dass gerade so viel Primitivfäden aus dem Geflechte wieder hervorgehen, als hineintraten. 3) Nervenknoten, *ganglia nervosa*, sind äusserst feinmaschige Geflechte, deren Zwischenräume mit Ganglienkugeln ausgefüllt sind, so dass sie die Gestalt plattrundlicher, knotenähnlicher Anschwellungen bekommen. — Die genannten Nervenverbindungen kommen nun so häufig vor, dass man es als ein Gesetz annehmen kann, dass kein einziger Nerv (mit Ausnahme des *nerv. olfactorius*, *opticus* und vielleicht *acusticus*) seinen peripherischen Verlauf durchmacht, ohne mit einem oder mehrern andern Nerven zu anastomosiren, dass daher die Endverbreitung der scheinbaren Aeste eines Stammes nicht mehr rein dem Wurzelanfange eines einzelnen Nerven entspricht. Mittels dieser Anastomosen kann sich die Verbreitungsregion eines Nerven sehr weit ausdehnen, so dass das peripherische Ende einzelner Aeste desselben in eine grosse Entfernung und höher oder tiefer fällt, als seine Ursprungsstelle. Auf diese Weise beschreiben auch die meisten Primitivfasern grosse Umwege, ehe sie zu den Organen gelangen, in welchen sie endigen. — *c.* **Endigungen** der Nerven. Man unterscheidet an jedem Nerven ein centrales und ein peripherisches Ende. Ersteres, auch Ursprung genannt und bis jetzt noch in Dunkel gehüllt, hängt mit dem Gehirne oder Rückenmarke oder einem Ganglion zusammen; die Fasern desselben, welche meist innerhalb des Centralorgans von dem Puncte, wo an diesem der Nerv zum Vorscheine kommt (Abtretungsstelle) bis zur wirklichen centralen Endigung reichen, oder auch ausserhalb des Centraltheiles noch nicht in die gemeinschaftliche Nervenscheide aufgenommen sind, heissen Wurzeln. Das peripherische Ende findet sich an der Oberfläche des Körpers und einzelner Organe und endigt entweder frei oder in Endkörperchen (s. oben). — **Anordnung.** Das menschliche Nervensystem, welches sich von dem aller Thiere durch das im Verhältnisse zur Grösse der Nerven und des Körpers grösste Gehirn auszeichnet, ist im Ganzen sehr symmetrisch geordnet, d. h. seine beiden Seitenhälften entsprechen einander vollkommen. Vorzüglich gilt dies vom

Gehirne, Rückenmarke und den aus diesen entspringenden Nerven, welche Theile auch in ihrem Baue sehr wenig Veränderungen erleiden; nur der sympathische Nerv macht von diesem symmetrischen Baue eine Ausnahme, indem er mit seinen Zweigen grösstentheils ohne alle Ordnung und Symmetrie im Körper herumliegt. Alle einzelnen Theile des Nervensystems sind entweder paarig und entsprechen einander auf beiden Seiten sehr genau, oder sie sind unpaarig und liegen in der Mittellinie. Doch immer bestehen diese letztern aus 2 durch ihr Zusammentreten in der Mittellinie zu einem Ganzen verschmolzenen gleichen Hälften.

I. Cerebro-Spinal-Nervensystem.

Gehirn, *cerebrum,* und **Rückenmark,** *medulla spinalis,* bilden den centralen Theil dieses Nervensystems; beide Centra sind in knöcherne Höhlen, ersteres in die Schädelhöhle, letzteres in den Rückgrathscanal, eingeschlossen und daselbst von Wasser (Cerebrospinalflüssigkeit) und drei Häuten umhüllt, von denen die äussere *dura mater*, die mittlere *arachnoidea* und die innere *pia mater* (*cerebri* und *medullae spinalis*) heisst. Die 4 Höhlen des Gehirns besitzen ebenfalls einen Ueberzug, das *ependyma ventriculorum.* — Der peripherische Theil des Cerebrospinalsystems wird von 12 Paaren Hirnnerven, *nervi cerebrales*, und 31 Paaren Rückenmarksnerven, *nervi spinales*, gebildet, von denen einige blos der Empfindung, andere blos der Bewegung, und noch andere beiden Thätigkeiten zugleich dienen (oder wie man sagt: aus sensitiven und motorischen Nervenfasern zusammengesetzte, gemischte Nerven sind). Die Nervenröhren des centralen Nervensystems besitzen sehr feine Scheiden, werden leicht varikös und zerfallen auch leicht in einzelne Bruchstücken.

Häute der Centraltheile des Cerebrospinalsystems. 1) Die *dura mater s. meninx fibrosa*, **harte Hirn-** und **Rückenmarkshaut,** ist eine feste, fibröse Membran, welche aus dicht mit einander verwebten, meist longitudinal verlaufenden Bindegewebsbündeln und reichlichen, netzförmig unter einander verbundenen, elastischen Fasern besteht. *a*) Die **harte Hirnhaut,** stellt einen geschlossenen, nur von Gefässen und Nerven durchbohrten Sack dar, dessen äussere rauhe Oberfläche an den Schädelknochen angeheftet ist und für diese als inneres Periosteum (*pericranium internum*) functionirt, während die innere von einem eben solchen Plattenepithel überzogen wird, wie es auf der äussern Fläche der *tunica arachnoidea* vorkommt und demzufolge glatt und feucht ist. An einigen Stellen spaltet sich die *dura mater* in 2 auseinander weichende Blätter, welche längliche, plattrunde oder dreiseitige Kanäle zwischen sich lassen, in welche Venen eintreten, d. s. Blutleiter, *sinus durae matris.* Nach aussen zu bildet sie röhrenförmige Fortsätze (*processus spurii*), welche die Nerven wie Scheiden während ihres Durchganges durch die Löcher des Schädels umgeben und dann in das *periosteum externum* und in das Neurilem der Nerven übergehen. Nach innen zu bildet sie platte Fortsätze, *processus veri*, die sich zwischen Gehirntheile legen (s. bei Gehirn). *b*) Die **harte Rückenmarkshaut,** ist dünner als die des Gehirns und bildet um das Rückenmark einen lockern Sack, welcher den Spinalkanal nicht ganz ausfüllt, nach unten bedeutend weiter wird und sich in der Gegend des 2. Kreuzbeinwirbels mit einer stumpfen Spitze endigt, welche durch 5—6 sehnige Fäden an die Wände des *canalis sacralis* und das *lig. sacro-coccygeum posticum* befestigt ist. Oben am *foramen magnum* hängt sie mit dem *apparatus ligamentosus* und *lig. obturatorium* zusammen und wird von den *artt. vertebrales* durchbohrt. Sie hat nicht, wie die *dura mater cerebri*, zugleich die Bedeutung der Knochenhaut für die Innenfläche des Spinalkanals, sondern ist blosse Umhüllungshaut für das Rückenmark. Für die Spinalnerven gibt sie Scheiden ab, welche mit diesen durch die *foramina intervertebralia* dringen. In dem Zwischenraume zwischen diesem Sacke und der Wand des Wirbelkanals findet sich lockeres Zellgewebe, in welchem sich viele Blutgefässe (*plexus venosi spinales interni Breschet.*) verbreiten. — 2) Die **Arachnoiden,** *meninx serosa*, **Spinnwebenhaut,** ist eine zarte, durchscheinende seröse Haut, mit einem weitmaschigen Netze sehr feiner Capillaren und einem Ueberzuge aus einer einfachen Lage pflasterförmiger Epithelialzellen, welche Lage allein auch das sogenannte parietale, mit der *dura mater* verbundene Blatt der Arachnoidea bildet. *a*) Die **Gehirn-Spinnwebenhaut,** ist eine zarte, durchsichtige Haut, welche das Gehirn mässig fest umgibt, zwischen *dura* und *pia mater* mitten inne liegt und am *foramen magnum* continuirlich in die *arachnoidea spinalis* übergeht, mit welcher zusammen sie einen in sich abgeschlossenen Sack bildet. An ihrer glatten Aussenfläche ist sie von einem einfachen Plattenepithel überzogen, welches die vom Gehirn und Rückenmark abgehenden Nerven scheidenartig überkleidet und an den Durchgangsstellen dieser Nerven durch die *dura mater* sich auf die innere Fläche der letztern fortsetzt, wodurch diese ebenso glatt wird als die Aussenfläche der *arachnoidea.* Somit entsteht zwischen dieser und der *dura mater* ein in sich abgeschlossener Raum, welcher allseitig von einem zusammenhängenden Epithel überkleidet ist und eine spärliche Menge seröser Flüssigkeit enthält, durch welche eine geringe Verschiebung des Gehirns und seiner weichen Häute innerhalb der *dura mater* möglich wird. Der erwähnte Raum entspricht daher vollständig demjenigen, welcher zwischen dem parietalen und visceralen Blatt der serösen Häute (*pericardium* u. s. w.) sich befindet. Am Gehirn hängt die *arachnoidea* mit der unter ihr liegenden *pia mater* vielfach lose zusammen, dringt aber nicht mit dieser zwischen die Hirnwindungen ein, sondern geht brückenförmig über dieselben hinweg, wodurch grössere oder kleinere Räume zwischen der in die Tiefe dringenden *pia mater* und der *arachnoidea* entstehen, die sogenannten Subarachnoidealräume, von denen der grösste zwischen dem hintern Umfang der *medulla oblongata* und dem Thal des Kleinhirns, der nächst grösste zwischen dem vordern Rand des *pons Varolii* und den beiden *pedunculi cerebri* sich befindet. Alle diese Räume communiciren unter einander sowie mit dem Sack der *arachnoidea spinalis* und enthalten den *liquor cerebro-spinalis.* Auch hängen sie mit der Höhle der Hirnventrikel durch einen Spalt zusammen, welcher sich im untern Gefässvorhange (zwischen *medulla oblongata* und Kleinhirn) befindet und aus dem dort befindlichen Subarachnoidealraum in den 4. Ventrikel führt. Dagegen nimmt die *arachnoidea* an der Bildung des *ependyma ventriculorum* (*s. pia mater*) keinen Antheil. — Die sogen. *glandulae Pacchioni* (s. S. 5) sind hypertrophisch gewordene Arachnoidealzotten. — *b*) Die **Rückenmarks-Spinnwebenhaut** verhält sich im allgemeinen wie die des Gehirns, umgibt aber das Rückenmark als weiter, schlaffer Sack. Sie bildet zu beiden Seiten des Rückenmarks eine

Reihe von dreieckigen Zacken oder Verdoppelungen, deren Basis an die *pia mater*, die Spitze an die *dura mater* stösst. Diese Zacken (etwa 20 auf jeder Seite) liegen am seitlichen Rande des Rückenmarks, zwischen den vordern und hintern Wurzeln der Spinalnerven herab und stellen zusammen das gezahnte Band, *lig. denticulatum*, dar. Die erste Zacke findet sich im *foramen magnum*, die letzte am 1. Lendenwirbel. — 3) Die **Gefässhaut**, *pia mater s. meninx vasculosa*, welche Hirn- und Rückenmark ganz eng umschliesst und auch in die Lücken und Höhlen dieser Organe eindringt, wird von schlaffem Bindegewebe gebildet und ist mit zahlreichen Gefässen durchsetzt, welche ihre Aestchen in die Hirn- und Rückenmarkssubstanz hineinschicken. *a*) Die **weiche Hirn- oder Gefässhaut** ist eine dünne, an Gefässen ausserordentlich reiche Zellgewebshaut, welche die Oberfläche des Gehirns überall und unmittelbar überkleidet, in alle Vertiefungen und Höhlen desselben eindringt und von welcher aus das Gehirn ernährt wird. Durch den Querschlitz des Grosshirns (unterhalb des *splenium corporis callosi*) dringt die *pia mater* in den 3. Ventrikel ein und bildet daselbst den *plexus choroideus tertius*, welcher durch die *foramina Monroi* in die beiden *plex. choroidei laterales* der Seitenventrikel übergeht. Im 4. Ventrikel befindet sich der unpaarige *plex. choroideus quartus*, welcher aber nicht mit den übrigen Adergeflechten zusammenhängt. — *b*) Die **weiche Rückenmarkshaut** ist dicker und fester als die des Gehirns und dringt nicht nur in die Spalten des Rückenmarks, sondern mit vielen kleinen fadenförmigen Fortsetzungen auch zwischen die Fasern der Marksubstanz. Vom *conus medullaris* an umgiebt sie den Rückenmarksfaden, welcher Blutgefässe und das letzte feinste Paar der Rückenmarksnerven, nämlich die *nervi coccygei* enthält. Die *plexus choroidei*, Adergeflechte bestehen fast nur aus Gefässen, einer geringen Menge Bindegewebe und einer einfachen Lage rundlicher, gewöhnlich noch gelbliche Körnchen enthaltender Zellen an ihrer freien Fläche, welche Zellen kurze, spitzzulaufende Fortsätze in das Bindegewebe hineinschicken und im Alter incrustiren (durch Bildung von Hirnsand). — 4) Das gefässlose Ependyma der Ventrikel, die Auskleidung der Hirnhöhlen, die **innere Hirnbekleidung** ist ein einfaches Pflasterepithelium, oder stellenweise flimmerndes Cylinderepithel, welches in der Regel unmittelbar der Nervensubstanz aufsitzt, häufig aber (besonders an *Fornix*, *Stria cornea* und *Septum pellucidum*) von dieser durch eine streifige Schicht Bindesubstanz getrennt wird, in welcher sternförmige Zellen wie Bindegewebskörperchen, mit denen die Epithelzellen durch lange Ausläufer sich verbinden, beobachtet werden. Das Ependym bekleidet alle Theile der Hirnhöhlen, die nicht mit den Fortsetzungen der *Pia mater* in Verbindung stehen, also den Boden des 4. Ventrikels, den *Aquaeductus Sylvii*, den Boden und die Seitenwände des 3. Ventrikels, die Decke der Seitenventrikel, das vordere und hintere Horn und einen grossen Theil des absteigenden Horns, den *Ventriculus septi pellucidi*. Lymphgefässe sind bis jetzt noch in keiner der Hirn- und Rückenmarkshäute entdeckt worden. Nerven enthält die *dura mater*, aber nur des Gehirns, verhältnissmässig ziemlich viele und zwar vom Sympathicus (mit den *artt. meningeae*) und Trigeminus (*nerv. spinosus*); in der harten Rückenmarkshaut sind noch keine Nerven gesehen worden. Die Arachnoidea ist arm, die *pia mater* dagegen verhältnissmässig reich an Nerven (vom Sympathicus, von den hintern Wurzeln der Spinalnerven, dem Glossopharyngeus und Oculomotorius). In den Adergeflechten fand man keine Nerven.

Substanzen der Cerebrospinalcentra sind: eine graue und eine weisse Substanz; die erstere, vorzugsweise aus Nervenzellen bestehend, bildet am Rückenmarke das Centrum oder den Kern, im Gehirne dagegen die Rinde (peripherisches oder Rindengrau) und mehrere Hirnganglien (Centralgrau); die weisse Substanz besteht fast ganz aus Nervenröhren und bildet im Rückenmarke die Rinde, im Gehirn das Mark. — **Structur des Gehirns.** Die graue Hirnsubstanz besteht hauptsächlich aus Nervenzellen von der verschiedensten Grösse, Gestalt und Färbung (und zwar aus fortsatzlosen und solchen mit Fortsätzen, uni-, bi- und multipolaren), sodann aber auch noch aus bläschenartigen, in feinkörnige Substanz eingebetteten Kernen mit mehreren Kernkörperchen. Zwischen den Zellen und Kernen verlaufen feine Nervenröhren, welche entweder blos durchsetzende oder mit Nervenzellen in Verbindung stehende sind und dann entweder in Nerven eintreten oder zur Communication verschiedener Zellen dienen. Graue Substanz findet sich ausser an der Oberfläche der Windungen (des grossen und kleinen Gehirns) auch noch in den Ganglien des grossen Gehirns (Vier-, Seh- und Streifenhügel), sowie an der Decke des 4. Ventrikels (über dem *Velum medullare inferius*) und im *Nucleus dentatus*. Nervenzellen kommen noch vor: in den Hirnstielen, der *Commissura mollis*, der *Glandula pinealis*, auf dem Boden des 3. Ventrikels, im *Corpus mammillare* und *Tuber cinereum*. — Die weisse Substanz der Grosshirnhemisphären besteht durchweg aus einander parallel verlaufenden (nie Netze oder Bündel bildenden) Nervenröhren, ohne irgend welche Beimengung von grauer Substanz. Ebenso sind die Markmasse und die Schenkel des kleinen Gehirns ausschliesslich aus gleich verlaufenden breitern und feinern Nervenröhren zusammengesetzt. Diese Röhren, welche gegen die graue Substanz hin sich theilen sollen, sind dunkelrandige und besitzen alle Eigenschaften centraler Röhren (Zartheit, leichtes Varicöswerden, leichte Darstellbarkeit des Axencylinders). — Die graue Substanz der Windungen (das Rindengrau) des Cerebrum lässt sich leicht in 3 Schichten scheiden, nämlich in eine schmale äusserste oder grauweisse (aus feinkörniger Grundmasse, wenigen und kleinen Zellen, zahlreichen sehr feinen Fasern), eine mittlere oder reingraue (aus zahlreichen multipolaren Zellen von der verschiedensten Grösse und senkrechter Lagerung, und aus senkrecht laufenden Fasern), und eine innere oder gelblichgrauröthliche (aus zahlreicheren Fasern und weniger, aber pigmentirteren Zellen als die mittlere Schicht) von mehr gelatinöser Consistenz; die letztere Schicht ist von der mittlern durch einen weisslichen Streifen (aus horizontal verlaufenden Fasern) deutlich getrennt und wird selbst noch durch eine weisse Lage (horizontaler Fasern) in eine äussere und innere Schicht geschieden. So entstehen 6 Schichten und zwar von aussen nach innen: die grauweisse Schicht, reingraue Schicht, der erste weisse Streifen, die äussere Abtheilung der grauröthlichen Schicht, der zweite weisse Streifen, die innere Abtheilung der grauröthlichen Schicht, welche nun an die weisse Substanz der Hirnwindungen grenzt. — Das peripherische oder Rindengrau des Cerebellum besteht aus einer innern rostfarbenen Schicht (Körnerschicht, aus grossen Massen scheinbar freier Kerne und einem dicken, aber zarten Maschenwerk von Nervenfasern) und aus einer äussern grauen Schicht, in deren innere Lage (mit grossen Nervenzellen) die verfeinerten Fasern der rostfarbenen Schicht eintreten, während die äussere Lage aus feinkörniger, blasser, kernhaltiger Bindesubstanz und kleinen Nervenzellen, sowie aus Ausläufern der grossen Zellen zusammengesetzt ist. — Die chemische Zusammensetzung des Gehirns ist so ziemlich die der Nervenmasse überhaupt, nur soll es reicher an Käsestoff, Fettsäuren und Phosphor als die übrigen Nervenorgane sein. Der Wassergehalt scheint auf die Fähigkeit des Gehirns mehr oder weniger geistig thätig sein zu können, den grössern Einfluss auszuüben; das kindliche Gehirn ist sehr wasserreich. — Nicht selten finden sich im Gehirn, an seiner innern und äussern Oberfläche, stärkemehlähnliche Körperchen, *corpuscula amylacea*, deren Natur noch ganz unbekannt ist.

Structur des Rückenmarks. Das Rückenmark wird aus weisser und grauer Nervensubstanz gebildet und enthält auch noch in seiner ganzen Ausdehnung eine bedeutende Menge von Bindesubstanz als Trägerin der nervösen Elemente und der Gefässe. Die weisse Rückenmarkssubstanz, welche die Rinde bildet und theils unter der Form von 3 Strängen (ein vorderer, hinterer und seitlicher) in jeder Hälfte, theils als vordere weisse Quercommissur in der Mittellinie erscheint, — besteht fast ausschliesslich aus Nervenröhren mit dem Charakter centraler Fasern (sehr zarte Primitivscheide, Neigung zu Varicositäten, deutliche Axencylinder). Der Verlauf dieser Röhren (welche sich nirgends unmittelbar berühren, sondern durch die Neuroglia von einander getrennt sind) ist in den Marksträngen ein ganz longitudinaler; an der Oberfläche liegen sie parallel neben einander, in den tieferen Schichten (wo die feinern Fasern ihre Lage haben) verflechten sie sich unter einander, oder bilden feinere Bündel. Dieselben nehmen von oben nach unten an Zahl ab, indem sie nach und nach von innen her in die graue Substanz eintreten. Da, wo man auf quer- und schräg verlaufende Fasern trifft, sind es entweder die von den grauen Hörnern kommenden und die weissen Längenstränge durchsetzenden Wurzelfasern der Spinalnerven, oder es sind Fasern, welche der vordern weissen Commissur angehören. Diese Commissur ist zum Theil eine Commissur im gewöhnlichen Sinne des Wortes, zum Theil eine Kreuzung der Vorderstränge. Die Commissurenfasern laufen meist quer oder schief vor dem Centralkanale hin, wobei sie sich zum Theil kreuzen, und strahlen pinselförmig in alle Theile der grauen Substanz in der Richtung gegen die drei weissen Stränge aus. Die sich kreuzenden Fasern werden von den tiefsten Fasern der vordern Stränge gebildet, welche, indem sie in schiefem Verlaufe nach innen sich umbiegen, vor den Commissurenfasern oder vermengt mit denselben sich durchkreuzen und das vom rechten Vorderstrange kommende Bündel in das linke vordere Horn, das vom linken kommende dagegen in das rechte Vorderhorn wagerecht ausstrahlen. Am ganzen Halstheile finden sich in den Hintersträngen zwei dunklere, mehr Bindesubstanz und die feinsten Fasern enthaltende keilförmige Mittelstreifen (*Goll*'sche Keilstränge). Die graue Rückenmarkssubstanz besteht aus Nervenzellen und Nervenröhren. Die Zellen sind grösstentheils sogenannte multipolare (mit mehrfachen Ausläufern) und dazwischen kleinere bipolare. Das Schicksal der Ausläufer ist ein verschiedenes, indem ein Theil als Axencylinder in Nervenfasern sich fortsetzt, andere zu Commissuren zwischen Ganglienzellen dienen. Jede Ganglienzelle schickt eine grössere oder geringere Zahl von Fortsätzen (Protoplasmafortsätzen) aus, die sich vielfach verästeln und zuletzt in unmessbar feine Fäserchen auflösen und verschwinden. Aus den Fortsätzen treten feine Fasern hervor, die sich wahrscheinlich zu einem Axencylinder vereinigen. Von diesen Fortsätzen, die mit Nervenfasern in gar keiner Beziehung stehen, zeichnet sich ein einzelner breiterer und unverästelter Faden (der Nervenfaser- oder Axencylinderfortsatz) aus, der als Verbindung der Zelle mit der Nervenfaser zu betrachten ist. Es ist wahrscheinlich, dass die dicken Axencylinderfortsätze den motorischen, die feinen aus den Protoplasmafortsätzen aber den sensiblen Nervenfasern angehören. Die Nervenröhren der grauen Substanz sind äusserst zahlreich (machen fast die Hälfte aus), dünner als die im Marke und hängen grösstentheils mit den motorischen und sensiblen Wurzelfasern der Spinalnerven zusammen. — Der Centralkanal in der Mitte des centralen grauen Kerns (d. i. eine dickere, birn-, schild- oder herzförmige Ependymschicht aus Bindesubstanz), welchen *Kölliker* bei Erwachsenen, besonders im Halstheile manchmal verwachsen fand, ist gegen 0,01—0,1''' weit, von rundlicher oder dreieckiger Gestalt und besitzt ein flimmerndes Cylinderepithel. — Das *Filum terminale* enthält: eine Fortsetzung des Ependymfadens des Markes, eine graue weiche Masse aus grossen Zellen, im oberen Theile auch noch dunkelrandige Nervenröhren und zahlreiche blasse Fasern, sowie das Ende des Centralkanals (der nach *Stilling* am Ende des Conus eine in die hintere Längsspalte führende Oeffnung hat). — Die Bindesubstanz des Rückenmarks bildet im Marke kein gewöhnliches fibrilläres Bindegewebe, sondern besteht aus Netzen sternförmiger Bindesubstanzzellen (Bindegewebskörperchen, Saftzellen) oder aus einem Gerüste kernloser, aus den Zellennetzen hervorgegangener, vielfältig unter einander verbundener Fasern und Bälkchen. Diese Stützsubstanz (Reticulum des centralen Nervensystems, Neuroglia) bildet ein die weisse und graue Substanz durchziehendes zartes Skelet (Reticulum), welches in seinen zahlreichen Lücken die Ganglienzellen und Nervenröhren enthält und selbst wieder die Blutgefässe trägt. Nach aussen verdichtet sie sich zu einer Rindenschicht der weissen Substanz, welche locker mit der weichen Rückenmarkshaut zusammenhängt. Nach innen hängt sie durch fadenförmige Ausläufer mit den Oberhautzellen des Centralkanals zusammen.

Das **verlängerte Mark** und die **Brücke** gehören, nach *Kölliker*, zu den complicirtesten Theilen des centralen Nervensystems und enthalten weisse und graue Substanz auf sehr verschiedenartige Weise durch einander gemengt. Die weisse Substanz ist zum Theil eine Fortsetzung derjenigen des Markes, zum Theil eine neuauftretende, meist aus horizontalen Fasern bestehende, die graue Substanz befindet sich besonders in den Oliven, den strangförmigen Körpern und am Boden der Rautengrube.

Gefässe der Cereprospinalcentra. Gehirn und Rückenmark, welche hinsichtlich der Verbreitung und Beschaffenheit der Blutgefässe fast ganz übereinstimmen, gehören zu den gefässreichsten Theilen und besitzen die feinsten Haargefässe des ganzen Körpers. Die Arterien verzweigen sich, vor ihrem Eintritte in die Nervensubstanz, so lange auf der *pia mater*, bis sie zu ganz feinen Aestchen geworden sind, die nun unter fortgesetzter, meist spitzwinkeliger Verästelung ein Capillarnetz bilden, welches in der weissen Substanz mehr längliche und weitere Maschen, in der grauen blutreicheren Masse dagegen viel engere und unregelmässigere Maschen zeigt, und aus dem dann die Venenwurzeln entspringen. — Das **Cerebrospinalfluidum**, *liquor cerebrospinalis*, in den Unterarachnoidealräumen, dessen Nutzen darin zu bestehen scheint, dass die Nervencentra freiere Bewegung haben und die verschiedenen Füllungszustände des Gefässsystems besser regulirt werden können, ist alkalisch und enthält hauptsächlich Wasser, Eiweiss und Salze, besonders Chlornatrium. — Auch in den Hirnhöhlen findet sich eine geringe Menge einer klaren serumartigen Flüssigkeit, welche jedenfalls von den Gefässen der Adergeflechte secernirt wird. — **Hirnsand**, *acervulus cerebri*, dessen Hauptbestandtheil kohlensaurer Kalk mit etwas phosphorsaurem Kalk, Magnesia und einer noch unbekannten organischen Substanz ist, besteht aus rundlichen, tropfstein- und maulbeerartigen Massen von meist concentrischer Zeichnung und findet sich in der Zirbeldrüse und in den Adergeflechten, sowie an manchen Stellen der *pia mater* und Arachnoidea (auch des Markes).

A. Centraltheile des animalen Nervensystems

(d. i. Gehirn und Rückenmark).

I. *Encephalon, cerebrum,* Gehirn.

Das Gehirn, in seinem Innern aus weisser, an der Oberfläche aus grauer Nervensubstanz (Neurine) bestehend, zerfällt in das grosse Gehirn (*cerebrum*), kleine Gehirn (*cerebellum*) und in das Mittelhirn oder die Verbindungstheile (*mesencephalon*). Es enthält 4 Höhlen (*ventriculi*) und gibt 12 (eigentlich nur 11) Nervenpaaren (*nervi cerebrales*, Gehirnnerven) ihren Ursprung.

Ia. Grosses Gehirn, **cerebrum.**

Das *cerebrum*, von halbeiförmiger Gestalt, hat seine Lage im ganzen vordern und obern Theile der Schädelhöhle, vor und über dem *cerebellum* und *mesencephalon*, so dass seine convexe obere und seitliche Oberfläche an das Schädelgewölbe stösst, seine untere platte Fläche (*basis cerebri*) vorn in der vordern und mittlern Schädelgrube, hinten auf dem *tentorium cerebelli* ruht. — An seiner äussern Oberfläche fallen die darmähnlich gewundenen Randwülste, *gyri*, und die zwischen diesen sich hinziehenden *sulci* auf. In der Mittellinie verläuft von vorn nach hinten eine tiefe Spalte, die *scissura longitudinalis cerebri* (*s. incisura pallii*), welche das grosse Gehirn in 2 Hälften, Hemisphären, *hemisphaeria cerebri*, theilt, und vorn (zwischen den vordern Hirnlappen hindurch) bis auf die *basis cranii*, hinten (zwischen den hintern Lappen hindurch) bis auf das *tentorium cerebelli*, und in der Mitte bis auf das *corpus callosum* dringt. — Jede Hemisphäre enthält in ihrem Innern einen Seitenventrikel, zerfällt in einen vordern (in der *fossa cranii anterior*), mittlern (in der *fossa cranii media*), und hintern Lappen (auf dem Hirnzelte, über dem kleinen Gehirn in den *fossae occipitales superiores* liegenden), und wird hauptsächlich aus dem Hirnstiele (*pedunculus cerebri*), dem Markkörper (Stabkränze, *coronae radiatae*) und den Hirnganglien oder Hirnhügeln (*thalamus nervi optici* und *corpus striatum*) gebildet. Indem nämlich der Hirnstiel von hinten und unten vom *mesencephalon* aus in das Innere der Hemisphäre aufsteigt, und sich hier mit seinen Fasern strahlenförmig ausbreitet, um sich mit den Fasern des *corpus callosum* und accessorischer Bündel zu vereinigen, bildet er den Markkörper, und nimmt zwischen seine Strahlungen die Hirnganglien auf. Man nimmt auch 5 grössere Abtheilungen oder Lappen an jeder Hemisphäre an, nämlich: einen *lobus frontalis* (nach hinten von der *fissura centralis s. Rolandi* begränzt), *l. spheno-temporalis*, *l. parietalis*, *l. occipitalis*, *l. intermedius*. Die Gyri an diesen Lappen erhielten die Namen der Lappen.

a) **Theile in der Mittellinie der Basis des Gehirns** (von vorn nach hinten in der folgenden Ordnung):

1) *Chiasma nervorum opticorum*, Sehnervenvereinigung; aus seinem vordern Rande gehen die *nervi optici* hervor, in den hintern treten die *tractus nervorum opticorum* ein, deren innere Fasern sich hier kreuzen. Es ist nach oben mit der *lamina terminalis* verschmolzen. — Der hintere Rand des Chiasma bildet mit den Grosshirnschenkeln das *Trigonum intercrurale.*

2) *Tuber cinereum*, grauer Höcker, dessen vordere, fast senkrecht von der *commissura anterior* zum *chiasma* herabsteigende Fläche auch *lamina terminalis*, graue Endplatte, heisst. Es verlängert sich nach vorn und unten in das

a) *Infundibulum*, Trichter, welcher sich oben auf dem Boden des 3. Ventrikels öffnet und an dessen unterem, dünnem, nicht hohlem Stiele die

b) *Glandula pituitaria* (*s. hypophysis cerebri*), Hirnanhang, Schleimdrüse, welche aus einem vordern und einem hintern Läppchen besteht, anhängt. Der vordere röthliche Lappen enthält keine Nervenelemente, sondern sehr gefässreiches Bindegewebe; im hintern Lappen finden sich Nervenröhren und eine feinkörnige Masse mit Kernen.

3) *Corpora mammillaria* (*s. candicantia s. bulbi fornicis*), Markkügelchen; aus ihnen entspringen die vordern Schenkel des *fornix*.

4) *Substantia perforata media* (*s. basis ventriculi tertii*); liegt in der Vertiefung zwischen den Hirnschenkeln und bildet den hintern Theil des Bodens des 3. Ventrikels.

b) **Theile an der Basis jeder Hemisphäre des Cerebrum** (von vorn nach hinten so auf einander folgend):

a) An der untern Fläche des vordern Hirnlappens:

1) *Sulcus tractus olfactorii*, mit dem 3eckigen Riechstreifen (*tractus olfactorius*) und dessen *bulbus cinereus*, parallel neben der *scissura longitudinalis cerebri* liegend.

2) *Caruncula mammillaris*, eine 3seitige pyramidale Erhabenheit am hintern Ende des vorigen *sulcus.*

3) *Lamina cribrosa* (*s. substantia perforata anterior*), und nach vorn und aussen von derselben

4) *Trigonum olfactorium*, die Ursprungsstätte des *Tractus olfactorius.*

b) *Fossa Sylvii*, Thal, zwischen vorderm und mittlerm Hirnlappen, mit der *insula* und dem *operculum*, Klappdeckel (Dach der *fossa Sylvii*) in der Tiefe.

c) An der untern Fläche des mittlern Hirnlappens:

5) *Pedunculus s. crus cerebri*, Hirnstiel, Hirnschenkel, welcher nach hinten in den *pons Varolii* übergeht, nach vorn in den Markkörper ausstrahlt und vom Sehstreifen umschlungen ist. Er besteht aus 3 über einander liegenden Portionen, welche mit eben so vielen Hügeln in Beziehung treten und als Fuss (*pes s. basis*), Haube (*tegmentum*) und Schleife (*laqueus s. lemniscus*) bezeichnet werden.

6) *Tractus nervi optici*, Sehstreifen; bildet an seinem vordern Ende mit dem Sehstreifen der andern Seite das *chiasma nervorum opticorum*, und hängt durch sein hinteres Ende, welches sich aufwärts ins Innere des Gehirns schlägt, mit dem *thalamus* und den *corpora quadrigemina* zusammen.

7) *Gyrus hippocampi* (*s. subiculum cornu ammonis*), d. i. ein Wulst nach aussen vom Hirnstiele, dessen vorderes Ende sich als

8) *Uncus*, Haken, hinter der *lamina cribrosa* nach innen und hinten krümmt.

d) Die untere Fläche des hintern Hirnlappens ist schwach concav und ruht auf der obern Fläche des Hirnzeltes.

c) **Theile im mittlern Stücke des grossen Gehirns, zwischen beiden Hemisphären** (von oben nach unten in der folgenden Ordnung):

1) *Corpus callosum* (*trabs cerebri, commissura magna*), Balken, Hirnschwiele, mit: α) Knie, *genu*, d. i. das vordere, nach unten gekrümmte und mit einem scharfen Rande (*rostrum*) versehene Ende. — β) Körper, *truncus*, mit einer Längenfurche (*raphe s. corda longitudinalis Lancisii*) und Querstreifen (*striae transversales Willisii*). — γ) Wulst, *splenium*, das hintere, freie, angeschwollene Ende (welches in die Zange, Tapete und Mulde ausstrahlt).

2) *Septum pellucidum*, durchsichtige Scheidewand, aus 2 senkrechten, zwischen *corpus callosum* und *fornix* ausgespannten Blättern bestehend, welche den *ventriculus septi pellucidi* zwischen sich lassen.

3) *Fornix*, Gewölbe, Bogen, vorn und hinten in 2 Schenkel auslaufend, mit: α) *Corpus*, d. i. der mittlere Theil, welcher das Dach des 3. Ventrikels bildet, und auf den Sehhügeln aufliegt; an seinem Rande befindet sich der Saum, *taenia*, welcher sich zum Ammonshorne fortsetzt. — β) *Crura anteriora* (*s. columnae fornicis*), hängen mit den *corpora mammillaria* zusammen und lassen zwischen sich und den Sehhügeln das *foramen Monroi*. — γ) *Crura posteriora*, haben das *psalterium*, die Leyer, zwischen sich und gehen in die Ammonshörner über.

4) *Glandula pinealis* (*s. conarium*), Zirbel, Zirbeldrüse: liegt auf dem Vierhügelkörper, unter dem Psalterium, enthält den Hirnsand, *acervulus cerebri*, und hängt durch 2 Schenkel, *crura s. pedunculi glandulae pinealis*, mit den Sehhügeln zusammen. Die Zirbel enthält eine kleine, mit Flimmerepithelium ausgekleidete Höhle, welche sich in den 3. Ventrikel öffnet.

d) **Ventrikel des grossen Gehirns und deren Theile.** (Sie sind mit *epithelium s. ependyma* bekleidet, und enthalten die *plexus choroidei*).

a) Höhle in jeder Hemisphäre des Cerebrum.

I) *Ventriculus lateralis*, Seitenventrikel, dessen Dach (*tegmentum*), von den Querstreifen des Balkens gebildet, auch *centrum semiovale Vieussenii* heisst. Er wird durch das *septum pellucidum* und den *fornix* vom Seitenventrikel der andern Seite getrennt, und hängt durch das *foramen Monroi* mit diesem und der 3. Hirnhöhle zusammen. Er besteht aus der mittlern Höhle (*cella lateralis*), die sich in 3 Hörner fortsetzt, und öffnet sich hinterwärts in die *fissura transversa cerebri*.

a) *Cella lateralis*, der mittlere Raum; zeigt auf seinem Boden:

1) *Plexus choroideus lateralis*, der sich im *foramen Monroi* mit dem der andern Seite zum *plexus choroideus tertius* vereinigt. Unter ihm liegen die folgenden Theile von vorn nach hinten wie folgt:

2) *Corpus striatum* (*s. ganglion cerebri anterius*), gestreifter Körper (mit *nucleus caudatus*, *n. taeniaeformis* und *n. amygdalae*), dessen äusserer Theil der Linsenkern, *nucleus lentiformis*, heisst.

3) *Stria cornea* (*s. centrum semicirculare Vieussenii*), Hornstreif, zwischen dem *corpus striatum* und Sehhügel.

4) *Thalamus s. colliculus opticus* (*s. ganglion cerebri posterius*), Sehhügel, der sich hinterwärts, wo aus ihm ein *crus ad glandulam pinealem* hervorgeht, in die *corpora quadrigemina* und den *tractus nervi optici* fortsetzt und hier neben dem sogen. Polster (*pulvinar*) das *corpus geniculatum internum* und *externum* zeigt.

b) *Cornu anterius*, vorderes Horn des Seitenventrikels; erstreckt sich in den vordern Hirnlappen und enthält: das vordere kolbige Ende des *corpus striatum*.

c) *Cornu posterius* (*s. fovea digitata*); setzt sich in den hintern Hirnlappen fort und hat: den

5) *Pes hippocampi minor* (*s. calcar avis*), Vogelklaue, kleinen Seepferdfuss, mit 3 Erhabenheiten (*digitationes*).

d) *Cornu descendens s. inferius*; tritt bogenförmig in den mittlern Hirnlappen herab und enthält:

6) *Pes hippocampi major* (*s. cornu ammonis, hippocampus*), grosser Seepferdfuss, Ammonshorn, an dessen innerm, scharfem Rande sich die *taenia s. fimbria*, und unter dieser die *fascia dentata* befindet.

b) Höhle in der Mittellinie des grossen Gehirns.

II) *Ventriculus tertius s. medius*, dritte Hirnhöhle. Sie befindet sich zwischen den Sehhügeln (Seitenwände), der *commissura anterior* und *posterior* (vordere und hintere Wand), unter dem *fornix* (Dach, mit dem *foramen Monroi*), und über der *substantia perforata media* und dem *tuber cinereum* (Boden). Hinterwärts öffnet sie sich in die *fissura transversa cerebri*. In ihr zeigt sich:

1) *Plexus choroideus tertius*, dicht unter dem Dache.

2) *Commissura mollis*, von einer Seitenwand (Sehhügel) zur andern gezogen.

3) *Commissura anterior* } an der vordern Wand.
4) *Lamina terminalis* }

5) *Commissura posterior*, hintere Commissur. } an der hintern Wand.
6) *Aditus ad aquaeductum Sylvii* }

7) *Aditus ad infundibulum*, auf dem Boden.

8) *Foramen Monroi*, vorn am Dache, zwischen *fornix* und *thalamus opticus*.

Ib. Mittelgehirn, **mesencephalon.**

Dieser Gehirntheil vereinigt das grosse und kleine Gehirn und das Rückenmark mit einander, und liegt in der Mitte der hintern Schädelgrube vor und unter dem kleinen Gehirn. Er besteht aus den Vierhügeln, der Brücke und dem verlängerten Marke, welche Theile von oben und vorn nach unten und hinten in der nun anzugebenden Ordnung auf einander folgen:

a) **Verbindungstheil im mittlern Theile des Gehirns** (hinter dem 3. Ventrikel, unter dem Psalterium, über dem vordern Theile des *pons*, vor dem Cerebellum).

1) *Corpora* (*s. eminentia*) *quadrigemina* (*s. bigemina s. pons Sylvii*), Vierhügel, aus einem vordern (*nates*) und einem hintern Paare (*testes*), aus *colliculi anteriores* und *posteriores* (mit *brachia* oder *crura anteriora* und *posteriora*) bestehend. Auf ihrer obern Fläche ruht vorn die Zirbeldrüse; seitlich, wo sie in die Sehhügel übergehen, tritt das *corpus geniculatum internum*, der innere Kniehöcker, hervor, und aus ihrem hintern Rande gehen die *crura cerebelli ad corpora quadrigemina* zum kleinen Gehirn, zwischen denen sich die *valvula cerebelli anterior* mit dem *frenulum* befindet.

b) **Verbindungstheile in der Mittellinie der Basis des Gehirns** (unter dem kleinen Gehirn, auf dem *clivus* und der *pars basilaris ossis occipitis*).

2) *Pons Varolii* (*s. protuberantia annularis, nodus cerebri, commissura cerebelli*), Brücke, Hirnknoten. Sie hat in ihrer Mitte eine Längenfurche für die *art. basilaris*, hängt nach vorn mit den *pedunculi cerebri*, seitlich mit den *crura cerebelli ad pontem* und hinterwärts mit der *medulla oblongata* (*corpora pyramidalia* und *olivaria*) zusammen.

3) *Medulla oblongata* (*s. caudex encephali communis,* verlängertes Mark. Es ist durch die *fissura longitudinalis anterior* und *posterior* in 2 Hälften getheilt, an jeder derselben zeigt sich:

a) *Corpus pyramidale* (*s. crus medullae ad pontem*) Pyramidenkörper. Die untern Enden dieser Körper beider Seiten bilden die *decussatio pyramidum.*

b) *Corpus olivare* (*s. crus medullae ad corpora quadrigemina*), Olivenkörper, mit dem *corpus dentatum s. rhomboideum* (*s. nucleus olivae*) im Innern, das sich zwischen den Hülsensträngen befindet.

c) *Corpus restiforme* (*s. crus cerebelli ad medullam oblongatam*), strangförmiger Körper. Beide *corpora restiformia* treten divergirend ins kleine Gehirn ein und haben auf ihrer obern Fläche den *calamus scriptorius* (*s. sinus rhomboideus, ventriculus Arantii*), das untere Ende des 4. Ventrikels.

Ic. Kleines Gehirn, **cerebellum.**

Das kleine Gehirn, von der Gestalt eines querliegenden, vorn und hinten eingebogenen Elliptoids, dessen Oberfläche mit vielen Quereinschnitten versehen ist, hat seine Lage in der hintern Schädelgrube, unter dem Hirnzelte und über der Brücke und dem verlängerten Marke. Es zerfällt in den mittlern Theil, Wurm, *vermis* (dessen untere vertiefte Fläche das Thal, *vallecula*, heisst, und vorn den *pons*, hinten die *medulla oblongata* aufnimmt), und in 2 Seitentheile oder Hemisphären, deren Gränzen vorn und hinten durch einen Ausschnitt (*incisura marginalis anterior* und *posterior*) bezeichnet sind. Der *sulcus horizontalis Reilii,* eine tiefe, sich um den ganzen Umfang des Cerebellum herumziehende Spalte, scheidet dasselbe in eine obere und eine untere Hälfte. Am kleinen Gehirn sind bemerkenswerth: die Schenkel, die Markkörper (der Hemisphären und des Wurms), die Lappen und der 4. Ventrikel.

a) **Schenkel des kleinen Gehirns** (3 Paare):

1) *Crura cerebelli ad pontem* (*s. media s. lateralia*); treten von vorn und innen aus dem Cerebellum in die Seitenränder des *pons Varolii.*

2) *Crura cerebelli ad corpora quadrigemina* (*s. superiora*); steigen nach oben und vorn zum hintern Rande der Vierhügel, und haben die vordere Hirnklappe, *valvula cerebelli anterior* (*s. velum medullare anterius*) mit dem *frenulum*, Klappenbändchen, zwischen sich.

3) *Crura cerebelli ad medullam oblongatam* (*s. inferiora*), d. s. die *corpora restiformia.*

b) **Markkörper des Cerebellum.**

a) Das *corpus medullare* der Hemisphäre enthält in seinem innern vordern Theile das *corpus rhomboideum s. ciliare* (*s. nucleus cerebelli*) und zeigt auf seinem Längendurchschnitte eine baumförmige Vertheilung, d. i. der *arbor vitae*, mit einem stehenden und einem liegenden Aste, welche aus dem von den 3 Schenkeln des Cerebellum gebildeten Stamme hervorkommen. — b) Das *corpus medullare* des Wurms ist ebenfalls baumförmig in Aeste und Blätter getheilt (*arbor medullaris vermis*).

c) **Lappen des kleinen Gehirns** (der Hemisphäre und des Wurms);

a) Auf der obern Hälfte folgen die Lappen von vorn nach hinten so auf einander:

aa) Am Oberwurme (d. i. die obere Hälfte des Wurms):

1) *Lobulus centralis*, Centrallappen (aus 8 Blättern); im vordern ausgeschnittenen Rande (*incisura semilunaris*), der die Vierhügel aufnimmt.

2) *Monticulus cerebelli*, Berg (aus etwa 20 Blättern); vorn hoch (Gipfel, *culmen*), hinten niedrig (Abhang, *declive*).

3) *Folium cacuminis*, Wipfelblatt, ein einfaches Blatt in der *incisura marginalis posterior.*

bb) An der Hemisphäre:

4) *Lobulus quadrangularis* (*s. superior anterior*); mit etwa 8 Blättern, neben dem Gipfel des Berges.

5) *Lobulus superior posterior* (aus etwa 16 Blättern); neben dem Abhange des Berges.

b) Auf der untern Hälfte folgen die Lappen von hinten nach vorn so:

cc) Am Unterwurme (d. i. die untere Hälfte des Wurms, welche das Dach des 4. Ventrikels bildet):

6) *Tuber valvulae*, Klappenwulst (aus 2—5 Blättern); liegt im hintern Ausschnitte gleich unter dem Wipfelblatte.

7) *Pyramis vermis*, Wurmpyramide; zwischen dem zarten und 2bäuchigen Lappen.

8) *Uvula*, Zapfen, zwischen den Mandeln.

9) *Nodulus Malacarne*, Knötchen; zwischen den Flocken, mit der hintern Hirnklappe verbunden.

dd) An den Hemisphären:

10) *Lobulus semilunaris* (*s. inferior posterior*); neben dem *tuber valvulae.*

11) *Lobulus inferior anterior*, bestehend aus dem *lobulus tener* und *biventer;* neben der *pyramis vermis.*

12) *Tonsilla*, Mandel (*s. lobulus spiralis*); neben der *uvula.*

13) *Flocculus*, Flocke, die sich in die

Valvula cerebelli posterior (*s. velum medullare posterius*), hintere Hirnklappe, fortsetzt, welche am Knötchen anhängt und unter dem Schwalbenneste, *nidus hirundininus*, ausgespannt ist.

d) **Ventriculus quartus** (*s. ventriculus cerebelli*), **vierte Hirnhöhle;** liegt in der Mittellinie, zwischen *mesencephalon* und *cerebellum,* ist mit *ependyma* bekleidet, hat den *plexus choroideus quartus,* und steht oberwärts durch den *aquaeductus Sylvii* mit dem 3. Ventrikel in Verbindung, nach unten setzt sie sich in den *sinus rhomboideus* fort, und öffnet sich in der *fissura transversa cerebelli,* zwischen Cerebellum und verlängertem Marke. Ihr Boden, mit einer *lamina cinerea* bekleidet, wird vom *pons Varolii* und der *medulla oblongata*, das Dach (mit dem Giebel, *fastigium,* in der Mitte und von den beiden Hirnklappen bedeckt) vom Unterwurme, die Seitenwände oben von den *crura cerebelli ad corpora quadrigemina*, unten von den *corpora restiformia* gebildet.

Gefässe des Gehirns:

a) Arterien des grossen Gehirns. Sie treten von der Basis aus ins Innere des Gehirns und sind 4 Paare, welche von der *carotis interna* und *art. vertebralis* entspringen, die rings um die *glandula pituitaria* den *circulus arteriosus Willisii* bilden. Es sind: 1) *art. corporis callosi* und 2) *art. choroidea* (s. S. 60), welche mehr der Länge nach verlaufen; und 3) *art. fossae Sylvii* (s. S. 60) und 4) *art. profunda cerebri* (s. S. 61), deren Verlauf mehr eine quere Richtung verfolgt.

b) Arterien des kleinen Gehirns. Sie entspringen alle aus der *art. vertebralis* und sind: *artt. cerebelli inferiores posteriores* und *anteriores*, und *superiores* (s. S. 60).

c) Venen; sind *externae* von der äussern, und *internae* von der innern Oberfläche; sie ergiessen sich in die Blutleiter der harten Hirnhaut (s. S. 72 u. 79).

α) Venen des grossen Gehirns. Die *vv. internae* bilden in den Seitenventrikeln die *v. choroidea* und *corporis striati*, und diese fliessen im *foramen Monroi* mit denselben Venen der andern Seite zur *ven. magna Galeni* zusammen, die sich durch den 3. Ventrikel zum *sinus quartus* zieht. — Die *vv. externae* senken sich in die benachbarten Blutleiter.

β) Venen des kleinen Gehirns; senken sich ebenfalls in die nächsten Blutleiter, und schaffen ihr Blut entweder durch die *ven. jugularis interna*, oder durch die *ven. vertebralis* fort.

Gehirnhäute, **tunicae s. velamenta cerebri.** Es sind:

1) *Dura mater, meninx fibrosa*, harte Hirnhaut. Diese Haut (s. S. 79) ist eine fibröse und besteht aus 2 Platten (eine äussere, oder *endocranium*, und ein innere), welche hier und da auseinander weichen, um hohle Räume (meist 3eckige) für Venenstämme zu bilden (d. s. Blutleiter, *sinus durae matris;* s. S. 72). Die äussere Platte bildet um die Gefässe und Nerven des Gehirns Scheiden (*processus spurii*), die innere bildet dagegen die 3 folgenden Scheidewände zwischen einzelnen Gehirntheilen (*processus veri*), welche zusammen den *processus cruciatus durae matris* darstellen.

a) *Falx cerebri* (*s. processus falciformis major*), grosse Hirnsichel (mit dem *sinus longitudinalis superior* im obern und dem *inferior* im untern Rande); liegt senkrecht in der *scissura longitudinalis cerebri*, zwischen den Hemisphären des grossen Gehirns.

b) *Tentorium cerebelli* (*s. septum encephali*), Hirnzelt (mit den *sinus transversi* im hintern Rande, dem *sinus quartus* in der Mittellinie und dem *sinus petrosus superior* im vordern seitlichen Ende); befindet sich in der *fissura transversa cerebri*, eine quere Scheidewand zwischen Cerebellum und den hintern Lappen des grossen Gehirns bildend. Sein vorderer ausgeschnittener Rand (*incisura tentorii*, Zeltloch) umgränzt die Vierhügel.

c) *Falx cerebelli* (*s. processus falciformis minor*), kleine Hirnsichel (mit dem *sinus occipitalis posterior* im hintern Rande, und dem *sinus circularis foraminis magni* im untern, in 2 Schenkel gespaltenen Ende); liegt senkrecht in der *incisura cerebelli posterior*.

Gefässe und Nerven der *dura mater*. — Die Arterien sind: *artt. meningeae anteriores, mediae, posteriores* und *inferiores*. Mit ihnen verlaufen Venen und Saugadern. — Nerven erhält sie nach *Arnold* vom 1. Aste des *nerv. trigeminus*, nach *Bidder* vom *nerv. trochlearis*.

Ueber die *Arachnoidea* und *Pia mater* des Gehirns s. vorher S. 80.

II. Rückenmark, *medulla spinalis s. dorsalis.*

Das Rückenmark, welches an seinem Umfange aus weisser, im Centrum aus grauer Neurine besteht, und ausser dem *nerv. accessorius* noch 31 Nervenpaaren, *nervi spinales*, Rückenmarksnerven, ihren Ursprung gibt, ist ein walzenförmiger, von vorn nach hinten etwas plattgedrückter, aus 2, durch die *fissura mediana anterior* und *posterior* getrennten Seitenhälften zusammengesetzter Strang, der, wie das Gehirn, in einem von derselben *dura mater*, *arachnoidea* (mit dem *lig. denticulatum*) und *pia mater* gebildeten Sacke eingeschlossen liegt, im *canalis spinalis* nur bis zum 2. Lendenwirbel herab reicht, und in der Gegend des 5. Hals- (3″ lang) und letzten Brustwirbels (2″ lang) etwas angeschwollen (obere und untere Anschwellung) ist. — Auf dem Grunde der *fissura mediana anterior* zeigt sich die *commissura alba*, auf dem der *fissura mediana posterior* die *commissura cinerea*. An dem seitlichen Rande des Rückenmarks verläuft nach Einigen eine *fissura lateralis*, neben dieser vorn und hinterwärts findet sich ein *sulcus lateralis*, ein *anterior* und ein *posterior*, aus welchen die vordern und hintern Wurzeln der Rückenmarksnerven hervortreten. — Es zerfällt das Rückenmark entweder: in das obere und untere Ende und in den Körper, oder nach der Gegend und den Wirbeln, in welchen es liegt, in den Hals-, Brust- und Lendentheil.

a) Halstheil, *pars cervicalis*, mit dem obern, in die *medulla oblongata* übergehenden Ende und der obern Anschwellung; dient 8 Halsnervenpaaren, *nervi cervicales*, zum Ursprunge.

b) Brusttheil, *pars thoracica s. dorsalis;* ist der dünnste Theil, und aus ihm entspringen 12 Brustnervenpaare.

c) Lendentheil, *pars lumbalis*, mit der untern Anschwellung und dem untern Ende, welches in den *conus medullae spinalis*, Rückenmarkszapfen, ausläuft, der ein *tuberculum ovale* und *conoideum* bildet und sich in den Rückenmarksfaden, *filum terminale*, fortsetzt. Er bildet mit dem, aus ihm entspringenden Lenden- (5 Paare), Sacral- (5 Paare) und Steissbeinnerven (1 Paar) den Pferdeschweif, *cauda equina*.

Gefässe des Rückenmarks. — a) Die Arterien sind: die der Länge nach herablaufenden *artt. spinales anteriores* und *posteriores* aus der *artt. vertebralis* (s. S. 60) und die mehr querlaufenden *rami spinales* aus den *artt. vertebrales, intercostales, lumbales* und *sacrales laterales*. — b) Die Venen bilden ein Netz um das Rückenmark und die *circelli venosi* (s. S. 72).

Ab. Peripherischer Theil des animalen Nervensystems, d. s. *nervi cerebro-spinales.*

I. *Nervi cerebrales*, Gehirnnerven (12 Paare).

Ursprungs- und Abtretungsstellen der Nerven im Gehirn, sowie deren Ausgänge aus der Schädelhöhle.

1. Nerv. olfactorius.	2. Nerv. opticus.	3. Nerv. oculo-motorius.	4. Nerv. trochlearis.
Urspr.: von dem *crus cerebri* an der Stelle, wo es in das *corpus striatum* hineinstrahlt, mit 3 Wurzeln, vielleicht auch vom Linsenkerne.	Urspr.: vom *thalamus nervi optici*, *corpus geniculatum externum* und *corpora quadrigemina*.	Urspr.: von den Längenfasern des *pedunculus cerebri* und dem *corpus olivare* (auch *pyramidale*).	Urspr.: von der hintern Fläche der *corpora quadrigemina*, dem *crus cerebelli ad corpora quadrigemina* und der *valvula cerebelli anterior*.
Abtr.: das *Trigonum olfactorium* nach vorn und aussen von der *lamina cribrosa* an der untern Fläche des vordern Gehirnlappens.	Abtr.: der vordere Rand des *chiasma nervorum opticorum*.	Abtr.: die innere Seite des Hirnschenkels.	Abtr.: die Furche zwischen *pons Varolii* und *pedunculus cerebri*.
Austr.: die *foramina cribrosa* des Siebbeins.	Austr.: das *foramen opticum*.	Austr.: die *fissura orbitalis superior*.	Austr.: *fissura orbitalis superior*.

5. Nerv. trigeminus.

Urspr.: vom *corpus restiforme* (die *portio major*) und *pons Varolii* (die *portio minor*).

Abtr.: der vordere obere Theil des Seitenrandes der Brücke.

Austr.: *fissura orbitalis superior* (1. Ast), *foramen rotundum* (2. Ast) und *ovale* (3. Ast).

6. Nerv. abducens.

Urspr.: vom *corpus pyramidale* und *pons Varolii*.

Abtr.: die Furche zwischen Brücke und Pyramide.

Austr.: *fissura orbitalis superior*.

7. Nerv. facialis.

Urspr.: vom *corpus restiforme* (mit einem vordern grössern) und aus dem Boden des 4. Ventrikels (mit einem hintern kleinern Bündel).

Abtr.: der hintere seitl. Rand des *pons*, zwischen dem *crus cerebelli ad pontem* und *corpus restiforme*.

Austr.: *meatus auditorius internus* — *canalis Fallopiae* — *foramen stylo-mastoideum*.

8. Nerv. acusticus.

Urspr.: vom Boden der 4. Hirnhöhle, von dessen *lamina cinerea*.

Abtr.: nach aussen vom *nerv. facialis*, zwischen *corpus olivare*, *flocculus* und *crus cerebelli ad pontem*.

Austr.: der *meatus auditorius internus*.

9. Nerv. glosso-pharyngeus.

Urspr.: vom Boden der 4. Hirnhöhle, und vom *corpus restiforme* und *olivare* (mit 4—6 Fäden).

Abtr.: die Furche zwischen *corpus olivare* und *restiforme*.

Austr.: das *foramen jugulare*.

10. Nerv. vagus.

Urspr.: vom *corpus restiforme* am Grunde der Rautengrube.

Abtr.: die Furche zwischen *corpus olivare* und *restiforme*.

Austr.: das *foramen jugulare*.

11. Nerv. accessorius.

Urspr.: vom mittlern Strange der *medulla spinalis* (mit 6—7 Fäden) und *oblongata* (mit 3—4 Fäden).

Abtr.: in der Gegend zwischen dem 6. und 7. Halsnerven.

Austr.: das *foramen jugulare*.

12. Nerv. hypoglossus.

Urspr.: vom *corpus olivare* und innern Hülsenstrange (mit zahlreichen Wurzeln, die bis in die graue Masse der Cerebellumrinde verfolgt worden sind).

Abtr.: die Furche zwischen *corpus pyramidale* und *olivare*.

Austr.: das *foramen condyloideum anterius*.

I. Nerv. olfactorius, Geruchsnerv (dessen Gehirntheil der *tractus olfactorius* ist); bildet auf der *lamina cribrosa* des Siebbeins den

a) *Bulbus cinereus s. olfactorius*, Riechkolben, aus dessen unterer Fläche 2 Reihen

1) *Nervi olfactorii*, Riechnerven, entspringen, welche durch die *foramina cribrosa* zur Schleimhaut der Nasenhöhle treten.

α) Die äussere Reihe (12—16 St.) verbreitet sich geflechtartig an der obern und mittlern Nasenmuschel.

β) Die innere Reihe (9—12 St.) tritt büschelartig zum obern und besonders mittlern Theile der Nasenscheidewand.

II. Nerv. opticus, Sehnerv, dessen Hirnstück der *tractus opticus* ist; tritt durch das *foramen opticum* in die Augenhöhle, und läuft hier von einer Scheide der *dura mater* (*vagina dura*) eingeschlossen, und mit der *art. centralis retinae* in seinem Centrum (*porus opticus*), zwischen den 4 *mm. recti* zum Augapfel vorwärts, durchbohrt dessen *sclerotica* und *choroidea* und bildet die *retina*.

III. Nerv. oculo-motorius, gemeinschaftlicher Augenmuskelnerv. Er hängt durch mehrere Fäden mit dem *plexus caroticus internus* zusammen, tritt durch die *fissura orbitalis superior* in die Augenhöhle und spaltet sich in 2 Zweige:

1) *Ramus superior;* für den *m. rectus superior* und *levator palpebrae superioris*.

2) *Ramus inferior;* hat einen α) *ram. externus* (mit *radix brevis ganglii ciliaris*) für den *m. obliquus inferior;* — β) *ram. inferior* (*s. medius*), für den *m. rectus inferior*, und — γ) *ram. internus*, für *m. rectus internus*.

IV. Nerv. trochlearis s. patheticus, Rollmuskelnerv; tritt, nachdem er *nervi tentorii* (nach *Bidder*) abgegeben hat, durch die *fissura orbitalis superior* und nur in den *m. obliquus superior*.

V. Nerv. trigeminus s. divisus, dreigetheilter Nerv. Er bildet nur mit seiner *portio major* (Empfindungsportion) das

Ganglion semilunare s. Gasseri, welches an der vordern Fläche der Spitze des *os petrosum* liegt und die folgenden 3 Aeste abschickt:

A. Nerv. ophthalmicus s. orbitalis, Augennerv (1. Ast); er verbindet sich durch einige Fäden mit dem *plexus caroticus internus*, gibt den *nerv. recurrens* zum Hirnzelte, tritt durch die *fissura orbitalis superior* in die Augenhöhle und spaltet sich hier in 3 Zweige:

1) *Nerv. frontalis*, Stirnnerv, der oberste und dickste Zweig; gibt ein Aestchen in den *sinus frontalis*, und spaltet sich in den

a) *Nerv. supraorbitalis*, Oberaugenhöhlennerv, welcher durch das *foramen supraorbitale* zur Stirn und zum obern Augenlide tritt; und in den

b) *Nerv. supratrochlearis*, Oberrollnerv, welcher am innern Augenwinkel über die Rolle des *m. obliquus superior* hinweg zur Stirn und zum obern Augenlide geht.

2) *Nerv. nasalis s. naso-ciliaris*, Nasenaugennerv. Er gibt zunächst einen *ramus ciliaris* für den Bulbus und die *radix longa ganglii ciliaris*, aus welchem Knoten die *nervi ciliares* für den Augapfel entspringen, und spaltet sich dann in den

a) *Nerv. ethmoidalis* (*s. nasalis anterior*), Riechbeinnerv, welcher den *nerv. spheno-ethmoidalis* durch das *foramen ethmoidale posterius* in die Sphenoidal- und Ethmoidalsinus schickt, selbst aber durch das *foramen ethmoidale anterius* und die *lamina cribrosa* erst in die Schädel- und dann in die Nasenhöhle läuft, von welcher letztern aus er auf den Nasenrücken dringt und sich hier (als *nerv. nasalis anterior externus*) bis zur Nasenspitze erstreckt; und in den

b) *Nerv. infratrochlearis*, Unterrollnerv, welcher mit der *art. ophthalmica* am innern Augenwinkel unterhalb der *trochlea* hervortritt und sich hier an der Stirn verzweigt (mit einem obern und einem untern Zweige).

3) *Nerv. lacrymalis*, Thränennerv; läuft an der äussern Orbitalwand vorwärts und spaltet sich in den

a) *Nerv. zygomaticus* (*s. ram. anterior s. externus*), welcher sich durch das *foramen zygomaticum posterius* zur Schläfe und zum innern Augenwinkel begibt; und in den

b) *Nerv. lacrymalis* (*s. ram. anterior s. internus*), der zur Thränendrüse (Conjunctiva und zum *m. orbicularis palpebr.*) tritt.

B. Nerv. maxillaris superior, Oberkiefernerv, (2. Ast). Er geht vom *ganglion Gasseri* aus durch das *foramen rotundum* und gelangt so in die *fossa spheno-maxillaris*, aus welcher er 4 Zweige abschickt.

1) *Nerv. subcutaneus malae*, Wangenhautnerv; tritt durch die *fissura orbitalis inferior* in die Orbita (wo er durch einen *ram. lacrymalis* mit dem *nerv. zygomaticus* in Verbindung steht), und aus dieser durch das *foramen zygomaticum anterius* zur Haut der Wange.

2) *Nerv. spheno-palatinus*, Keilbein-Gaumennerv, ein kurzer, senkrecht herabsteigender Ast, welcher am *foramen spheno-palatinum* zum

Ganglion rhinicum s. spheno-palatinum anschwillt. Aus diesem Knoten entspringen:

a) *Ramuli orbitales*, welche durch die *fissura orbitalis inferior* zur Periorbita und zum Neurilem des Sehnerven treten.

b) *Nervi pharyngei*, 2—4, treten durch das *foramen spheno-palatinum* und verbreiten sich in der Schleimhaut des hintern Theiles der Nase, der Keilbeinzellen und des Pharynx (um die Oeffnung der *tuba Eustachii* herum).

c) *Nervi nasales posteriores*, 4—5, treten durch das *foramen sphenopalatinum* in den hintern Theil der Nasenhöhle und verästeln sich hier in der Schleimhaut der obern und mittlern Nasenmuschel und der Siebbeinzellen.

d) *Nervi septi narium*, 2—3, gehen durch das *foramen sphenopalatinum* an der obern Wand der *choanae narium* zur Nasenscheidewand. Der grösste von ihnen ist der

Nerv. nasopalatinus Scarpae, läuft an der Nasenscheidewand vorwärts zum *canalis incisivus* herab, in welchem er sich mit dem der andern Seite (zu dem fälschlich sogenannten *ganglion nasopalatinum s. incisivum*) vereinigt und sich dann zur Schleimhaut des harten Gaumens begibt.

e) *Nerv. Vidianus*, läuft rückwärts durch den *canalis Vidianus* und zerfällt an dessen hinterem Ende in 2 Aeste:

a) *Nerv. petrosus superficialis major*, durchbohrt die knorpelige Ausfüllungsmasse zwischen Keilbein und Felsenbein und geht über die knorpelige *tuba* hinweg zur vordern Fläche des Felsentheiles, wo er in einer Rinne zum *hiatus canalis Fallopiae* in die Höhe steigt und sich hier in das Knie des *nerv. facialis* einsenkt.

b) *Nerv. petrosus profundus* (*major*), geht zu dem die *carotis interna* vor ihrem Eintritt in das Schläfenbein umstrickenden sympathischen Geflecht.

f) *Nerv. pterygo-palatinus* (*s. palatinus*), Flügelgaumennerv, steigt vom Ganglion aus gerade abwärts und theilt sich in die folgenden 3 Aeste, welche durch die *canales palatini descendentes* zum harten und weichen Gaumen herablaufen.

a) *Nerv. palatinus anterior s. major*, welcher noch 3 *nervi nasales posteriores inferiores* abgibt, welche die *pars perpendicularis* des Gaumenbeins durchbohren und sich in der Schleimhaut der mittlern und untern Nasenmuschel verzweigen, worauf er sich in der Schleimhaut des harten Gaumens verbreitet und hier mit dem *n. nasopalatinus* communicirt.

b) *Nerv. palatinus internus s. medius*, für das Zäpfchen (die zum *m. azygos uvulae* gehenden motorischen Fasern sind in der Bahn des *n. petrosus superficialis major* zum *ganglion sphenopalatium* gelangt), Mandel und Gaumenvorhang; und

c) *Nerv. palatinus externus s. parvus*, für die Gaumenbogen, Mandel und den äussern Theil des Gaumens.

3) *Nerv. alveolaris s. dentalis posterior*, hinterer Zahnnerv; tritt mit einem *ramus dentalis* durch die *foramina alveolaria posteriora* zu den 3 hintern Backzähnen des Oberkiefers (und *plexus dentalis superior*), und mit einem *ramus buccalis* zum *musc. buccinator* und Zahnfleische.

4) *Nerv. infraorbitalis*, Unteraugenhöhlennerv, das Ende des Oberkiefernerven; tritt durch die *fissura orbitalis inferior* in den *canalis infraorbitalis*, aus welchem er 2 Zahnnerven schickt, worauf er durch das *foramen infraorbitale* mit einer innern und äussern Portion ins Gesicht kommt.

a) *Nerv. dentalis s. alveolaris medius* (*s. minor*), tritt in den *plexus dentalis superior* und zu den vordern Backzähnen.

b) *Nerv. dentalis s. alveolaris anterior* (*s. major*), bildet mit dem *nerv. alveolaris medius* und *posterior* den *plexus dentalis superior* (welcher das *ganglion supramaxillare* hat), und tritt zu den Schneide- und Eckzähnen.

c) *Portio interna;* gibt *nervi nasales* und *palpebrales inferiores interni.*

d) *Portio externa;* gibt *nervi labiales* und *palpebrales inferiores externi.*

C. Nerv. maxillaris inferior, Unterkiefernerv (3. Ast). Er wird von einer Portion (mit Empfindungsnerven) aus dem *ganglion Gasseri* und von der *portio minor* (mit Bewegungsnerven) des *trigeminus* gebildet, tritt durch das *foramen ovale* in die Schläfengrube, wo er sogleich an seiner innern Seite den Ohrknoten hat und den *nerv. spinosus* (durch *foramen spinosum* zum Keil- und Felsenbein) abgibt, und spaltet sich dann in einen obern und einen untern Ast.

Ganglion oticum s. auriculare, Ohrknoten; gibt folgenden Nerven ihren Ursprung:

a) *Nerv. pro m. tensore tympani;* — b) *Nerv. m. mallei externi;* — c) *Nerv. petrosus superficialis minor*, für das Knie des *nerv. facialis* und den *plexus tympanicus;* — d) Fäden für den *nerv. auricularis anterior* und e) für *pterygoideus externus.*

1) *Ramus superior s. minor* (*s. crotaphitico-buccinatorius*); enthält hauptsächlich Bewegungsfasern und ist für die Kaumuskeln bestimmt. Seine Zweige sind also:

a) *Nerv. massetericus;* tritt über die *incisura semilunaris* des Unterkiefers zum *m. masseter.*

b) *Nervi temporales profundi* (ein *externus* und ein *internus*); für den *m. temporalis.*

c) *Nerv. buccinatorius;* zur Backe, zum *m. buccinator* und *ductus Stenonianus.*

d) *Nervi pterygoidei* (ein *externus* und ein *internus*); für die Flügelmuskeln.

2) *Ramus inferior s. major;* enthält meist Empfindungsfasern und gibt die folgenden 3 Aeste:

a) *Nerv. auricularis anterior s. temporalis superficialis;* spaltet sich strahlenförmig: in

α) *Nervi communicantes faciales*, zur Verbindung mit dem *nerv. facialis;* und in

β) *Nervi meatus auditorii externi* (ein *superior* und ein *inferior*); für den knorpligen Gehörgang und das Trommelfell (*nerv. tympani*).

γ) *Nervi auriculares anteriores* (ein *inferior* und ein *superior*); für den vordern Theil der *auricula.*

δ) *Nervi subcutanei temporales;* für die Haut der Schläfe.

b) *Nerv. lingualis s. gustatorius;* nimmt die *chorda tympani* auf, gibt Fäden zur Bildung des *ganglion submaxillare s. linguale* (über der Submaxillardrüse) und begibt sich zu den Geschmackswärzchen der Zunge.

c) *Nerv. alveolaris s. dentalis inferior*, unterer Zahnnerv; gibt den *ramus mylo-hyoideus* und tritt dann durch das *foramen maxillare posterius* in den *canalis alveolaris inferior*, wo er sich in 2 Zweige spaltet.

α) *Ramus dentalis;* ist für die Zähne und das Zahnfleisch des Unterkiefers bestimmt.

β) *Ramus mentalis;* tritt durch das *foramen mentale* heraus zum Kinne und zur Unterlippe.

VI. Nerv. abducens, äusserer Augenmuskelnerv. Er läuft durch den *sinus cavernosus*, verbindet sich durch mehrere Fäden mit dem *plexus caroticus internus* des *nerv. sympathicus*, tritt dann durch die *fissura orbitalis superior* in die Augenhöhle und in den *m. rectus oculi externus.*

VII. Nerv. facialis (s. communicans faciei), Gesichtsnerv. Er gelangt in einer Furche des *nerv. acusticus* (durch die *filamenta nervea Wrisbergii* mit diesem zusammenhängend) in den *meatus auditorius internus*, tritt hier durch die *apertura superior* in den *canalis Fallopiae* (wo er mit dem *ramus auricularis nervi vagi* in Verbindung steht), und durch das *foramen stylo-mastoideum* (*s. apertura inferior*) wieder aus diesem heraus, um sich dann durch die Parotis (in welcher er den *plexus anserinus* bildet) ins Gesicht zu begeben. Er bildet die

Intumescentia ganglioformis s. ganglion geniculum im Fallopischen Canale am *hiatus canalis Fallopiae*, welches Knie (winklige Biegung des Gesichtsnerven) den *nerv. petrosus superficialis major* und einen Ast des *minor* aufnimmt.

α) Zweige des *nerv. facialis*, die er innerhalb des *canalis Fallopiae* abgibt:

1) *Nervulus stapedius;* tritt durch die *eminentia pyramidalis* zum *m. stapedius.*

2) *Chorda tympani*, Paukensaite; begibt sich durch den *canalis chordae* in der hintern Paukenhöhlenwand in die *cavitas tympani*, zieht sich hier (wo sie mit dem *nerv. tympanicus* in Verbindung steht und dem *m. mallei externus* Fädchen gibt), zwischen *manubrium mallei* und langem Fortsatze des *incus* zur *fissura Glasseri* herab, und tritt durch diese zum *nerv. lingualis* (des *trigeminus*) und *ganglion submaxillare.*

β) Zweige des *nerv. facialis*, die er ausserhalb des *canalis Fallopiae* gibt:

3) *Nerv. auricularis posterior profundus*, hinterer Ohrnerv; verbreitet sich mit einem *ramus anterior* an der hintern Fläche des Ohres, mit einem *ramus posterior* in der Gegend hinterm Ohre.

4) *Nerv. digastricus* und *stylo-hyoideus;* für die Muskeln gleiches Namens bestimmt.

5) *Rami communicantes*, zum *nerv. auriculo-temporalis* des 3. Trigeminusastes.

6) *Plexus parotideus s. pes anserinus major;* umgibt die *art. temporalis* und zieht sich grösstentheils durch die Parotis, aus welcher er mit 2 grössern Aesten hervortritt, die sich strahlenförmig im Gesichte verbreiten.

7) *Ramus superior;* zertheilt sich in:

a) *Rami faciales temporales*, welche mit dem *nerv. auricularis anterior* und *zygomaticus* einen *plexus temporalis* bilden.

b) *Rami zygomatici s. malares;* stehen mit dem *nerv. subcutaneus malae* in Verbindung.

c) *Rami faciales s. buccales;* bilden mit dem *nerv. infraorbitalis* einen *plexus infraorbitalis.*

8) *Ramus inferior;* spaltet sich am Unterkieferwinkel in 2 Aeste.

a) *Nerv. marginalis (s. subcutaneus maxillae inferioris);* vereinigt sich mit dem *nerv. mentalis* zu einem *plexus mentalis.*

b) *Nerv. subcutaneus colli superior*, steht mit den *nervi subcutanei colli inferiores* aus dem *plexus cervicalis* in Verbindung.

VIII. Nerv. acusticus s. auditorius, Gehörnerv. Er begibt sich mit dem *nerv. facialis* (mit diesem durch die *filamenta Wrisbergii* zusammenhängend) in den *meatus auditorius internus* und spaltet sich hier in 2 Aeste.

1) *Nerv. cochleae (s. ramus anterior)*, Schneckennerv; tritt durch den *tractus spiralis foraminulentus* in den *modiolus* und die Schnecke.

2) *Nerv. vestibuli (s. ramus posterior)*, Vorhofsnerv. Er tritt mit 3 Zweigen in den Vorhof.

a) *Nerv. saccularis major (s. ram. superior);* für den *saccus oblongus.*

b) *Nerv. saccularis minor (s. ram. medius);* für den *saccus rotundus.*

c) *Nerv. ampullaris inferior (s. ram. inferior)*, für die Ampulle des hintern Bogenganges.

IX. Nerv. glosso-pharyngeus, Zungen-Schlundkopfnerv. Er tritt durch den vordersten Theil des *foramen jugulare*, wo er 2 Ganglien bildet, aus der Schädelhöhle heraus, und mit einem Zweige zur Zunge, mit dem andern zum Pharynx.

a) *Ganglion jugulare nervi glosso-pharyngei superius (s. Mülleri);* nur von einigen Fäden dieses Nerven gebildet.

b) *Ganglion petrosum (s. jugulare inferius)*, Felsenknoten; liegt in der *vallecula* und gibt den

α) *Ramus Jacobsonii s. nerv. tympanicus*, welcher den Boden der Paukenhöhle durchbohrt und hier mit den *nervi carotico-tympanici* den *plexus tympanicus*, die Jacobsonsche Anastomose bildet.

1) *Ramus pharyngeus (s. posterior);* bildet mit dem *ramus pharyngeus nervi vagi* am obern Theile des Schlundkopfs den *plexus pharyngeus superior.*

2) *Ramus lingualis (s. anterior);* begibt sich längs des *m. stylo-pharyngeus* zur Zungenwurzel (*papillae vallatae*) und deren Gegend herab.

X. Nerv. vagus (*s. pneumo-gastricus*), Lungen-Magennerv. Er tritt mit dem *nerv. accessorius* (von dem er ein Bündel Bewegungsfasern aufnimmt), in eine gemeinschaftliche Scheide der *dura mater* eingeschlossen, durch das *foramen jugulare*, in welchem er ein *ganglion* bildet, heraus, schwillt dann eine Strecke weit an (*plexus ganglioformis*), läuft hierauf am Halse zwischen *carotis* und *ven. jugularis interna* herab und gelangt durch das *cavum mediastini postici* mit dem *oesophagus* zum Magen. Er kann in einen Kopf-, Hals-, Brust- und Bauchtheil getheilt werden.

a) **Kopftheil des Lungen-Magennerven:**

a) *Ganglion jugulare nervi vagi (ganglion radicis);* liegt im Eingange des *foramen jugulare* und verhält sich zum *nerv. accessorius* so, wie das *ganglion Gasseri* zur kleinen Portion des *nerv. trigeminus*, oder wie das *ganglion spinale* zur vordern Wurzel der Spinalnerven. Es gibt den

1) *Ramus auricularis nervi vagi*, welcher durch den *canalis Fallopiae* (wo er mit dem *nerv. facialis* in Verbindung steht) und den *canaliculus mastoideus* zur hintern Fläche des Ohres und zum Gehörgange läuft.

b) **Halstheil des Lungen-Magennerven:**

b) *Plexus ganglioformis s. nodosus nervi vagi (ganglion trunci)*, Knotengeflecht. Es liegt gleich über dem obersten Halsknoten des Sympathicus und gibt den beiden folgenden Zweigen ihren Ursprung:

1) *Rami pharyngei;* bilden mit dem Schlundkopfaste des *nerv. glosso-pharyngeus* am obern Theile des Pharynx den *plexus pharyngeus superior.*

2) *Nerv. laryngeus superior*, oberer Stimmnerv; tritt mit einem *ramus internus* durch das *lig. thyreo-hyoideum* in den Kehlkopf, mit einem *ramus externus* hilft er am untern Theile des Pharynx den *plexus pharyngeus inferior (s. laryngeus)* bilden.

3) *Nervi cardiaci*, Herznerven (2—6 auf jeder Seite); laufen an der *carotis* zum *plexus cardiacus* des Sympathicus herab.

c) **Brusttheil des Lungen-Magennerven:**

4) *Nerv. laryngeus inferior s. recurrens*, unterer Kehlkopfnerv; schlägt sich auf der rechten Seite um die *art. subclavia*, links um den *arcus aortae* herum, und läuft an der Seite zwischen Luft- und Speiseröhre zum Kehlkopf in die Höhe. Er gibt:

a) *Nervi tracheales superiores;* — b) *Nervi oesophagei superiores;* — c) Zweige zum *plexus pharyngeus inferior;* — d) Zweige zum *plexus cardiacus* und *pulmonalis.*

5) *Ramus pericardiacus*, ist unpaar und stammt vom rechten Vagusstamm.

6) *Nervi bronchiales anteriores (tracheales inferiores)*, welche den *plexus pulmonalis anterior* bilden.

7) *Plexus pulmonalis posterior*, hinteres Lungengeflecht, an der hintern Fläche der *bronchi.*

8) *Nervi oesophagei inferiores;* sie umstricken die Speiseröhre mit einem *plexus oesophageus anterior* und *posterior.*

d) **Bauchtheil des Lungen-Magennerven:**

9) *Plexus gastricus magnus;* zerfällt in einen *anterior* und einen *posterior.* Ersterer wird mehr vom linken, letzterer, welcher der bedeutendere ist, vom rechten *nerv. vagus* gebildet. Dieses Geflecht geht nun in den *plexus coeliacus* des *nerv. sympathicus* über.

XI. Nerv. accessorius Willisii, Beinerv. Er läuft in einer Scheide mit dem *nerv. vagus* durch das *foramen jugulare*, tritt mit seinem *ramus internus s. anterior* in den *plexus ganglioformis vagi* ein, und geht mit dem *ramus externus s. posterior*, welcher den *m. sterno-cleido-mastoideus* durchbohrt, zum *m. cucullaris.*

XII. Nerv. hypoglossus, Zungenfleischnerv. Nachdem er durch das *foramen condyloideum anterius* aus der Schädelhöhle herausgetreten ist, läuft er in einem nach unten convexen Bogen bis gegen das Zungenbein herab, und tritt in Begleitung der *art. ranina* in den Zungenmuskel. Aus der Convexität des Bogens entspringt (mit 2 Wurzeln): der

1) *Ramus descendens nervi hypoglossi*, welcher dicht vor der *carotis* zum *m. sterno-thyreoideus*, *sterno-* und *omohyoideus* herabläuft.

II. *Nervi spinales*, Rückenmarksnerven. (31 oder seltener 32 Paare.)

Die Rückenmarksnerven zerfallen: in 8 Paare *nn. cervicales*, Halsnerven; — 12 Paare *nn. dorsales*, Brustnerven; — 5 Paare *nn. lumbales*, Lendennerven; — 5 Paare *nn. sacrales*, Kreuzbeinnerven, — und 1 oder seltener 2 Paare *nn. coccygei*, Steissbeinnerven. — Ursprung: mit doppelten Wurzeln, einer vordern und einer hintern, von den vordern und hintern Strängen des Rückenmarks, wo sie mit den Hörnern der grauen Substanz zusammenhängen. Die innern Fasern der vordern Wurzeln gehen durch die Vorderhörner hindurch und kreuzen sich in der *commissura alba* mit denen der entgegengesetzten Seite, um dann in den Vordersträngen aufwärts zu ziehen; die äussern Fasern der vordern Wurzeln aber gehen eine solche Kreuzung nicht ein, sondern steigen im vordern Theil der Seitenstränge des Rückenmarks empor. Die Fasern der hintern Wurzeln laufen theils in den Hintersträngen und den hintern Bündeln der Seitenstränge in die Höhe, theils gehen sie Verbindungen mit den Ganglien der grauen Masse ein. Die vordere Wurzel (mit Bewegungsfasern) ist die schwächere (die des 1. *nerv. cervicalis* ausgenommen) und tritt aus dem *sulcus lateralis anterior* hervor; die hintere stärkere Wurzel (mit Empfindungsfasern) kommt im *sulcus lateralis posterior* zum Vorscheine (zwischen beide kommt das *lig. denticulatum* zu liegen). — Verlauf der Wurzeln innerhalb des *canalis spinalis:* die vordern und hintern Wurzeln, von der *arachnoidea* eingehüllt, nähern sich allmälig einander; die der obern Spinalnerven treten unter einem rechten Winkel vom Rückenmarke ab und laufen horizontal zu ihrem *foramen intervertebrale* (sind also kürzer als die untern); je mehr sie sich aber dem untern Ende des Rückenmarks nähern, unter einem desto spitzigern Winkel treten sie von diesem ab und desto schräger und länger laufen sie im Rückenmarkskanale herab, um zu ihrem Intervertebralloche zu gelangen. Jede Wurzel (welche mit der zunächst benachbarten oft durch einen dünnen Faden verbunden ist), tritt dann durch eine besondere Spalte der *dura mater* in eine von dieser selbst gebildete Scheide, wo das — **Ganglion spinale s. intervertebrale**, ein länglichrunder, härtlicher, röthlicher Knoten, nur von der hintern Wurzel gebildet wird, dessen Grösse mit der Dicke der Wurzel im Verhältnisse steht und an dessen vordere Fläche die vordere Wurzel sich nur anlegt (wie die kleine Portion des *nerv. trigeminus* an das *ganglion Gasseri*). Die Knoten der Hals-, Brust- und Lendennerven liegen im *foramen intervertebrale*, die der Kreuz- und Steissbeinnerven aber noch innerhalb des *canalis spinalis*, nahe am untern Ende des Sackes der *dura mater*. — Der Stamm jedes Spinalnerven, nach seiner Bestimmung verschieden dick, spaltet sich bald, hinter dem *ganglion spinale*, in einen vordern und einen hintern Ast. — Aus dem nach aussen sehenden Ende der Spinalnervenstämme geht ein feines Aestchen hervor, welches sich mit sehr zarten sympathischen Fasern vereinigt, durch das entsprechende *foramen intervertebrale* in den Wirbelkanal zurückgeht und sich dort zu den Blutleitern und Knochen der Wirbelsäule begibt: *nervi sinuvertebrales*. — *a*) **Vordere Aeste:** sind beträchtlich dicker als die hintern (nur die des 1. und 2. *nerv. cervicalis* ausgenommen), plattgedrückt und mit einem Faden des *nerv. sympathicus* aus dessen nächstem Ganglion verbunden, der durch den Stamm zum *ganglion spinale* gelangt. Sie wenden sich nach vorn und aussen, vor die *processus transversi* (und *os sacrum*), und vereinigen sich hier entweder durch einen auf- und einen absteigenden Verbindungsast mit dem nächsten Spinalnerven (eine Schlinge, *ansa*, bildend), oder gehen unter spitzem Winkel ganz an den nächstfolgenden über. An den *nn. dorsales* kommen solche Verbindungen nicht zu Stande, dagegen sind sie an allen übrigen Spinalnerven vorhanden und bilden so Geflechte, *plexus nervorum spinalium*. — Die von den vordern Aesten abgehenden Nerven entspringen deshalb selten von einem *nerv. spinalis* allein, sondern meistens aus einer *ansa* oder *plexus*. — *b*) **Hintere Aeste:** sind, ausser denen vom 1. und 2. *nerv. cervicalis*, weit dünner, dringen zwischen den Querfortsätzen (oder *foramina sacralia posteriora*) nach hinten, stehen meist auch durch Schlingen mit einander in Verbindung und verästeln sich nach kurzem Verlaufe in der Haut und den Muskeln des Hinterkopfes, Nackens, Rückens, der Lenden-, Kreuz- und Gesässgegend.

Uebersicht der Spinalnerven.

I. Nervi cervicales (8 Paar).	II. Nervi dorsales (12 Paar).	III. Nervi lumbales (5 Paar).	IV. Nervi sacrales (5 Paar).	V. Nervus coccygeus (1 Paar).
Sie treten hinter der *art. vertebralis*, der erste zwischen Kopf und Atlas, der letzte zwischen dem 7. Hals- und 1. Brustwirbel hervor.	Der erste kommt zwischen 1. und 2. Brustwirbel, der letzte zwischen 12. Brust- und 1. Lendenwirbel hervor. Sie nehmen vom 1. zum 9. an Stärke etwas ab und vom 10.—12. wieder zu.	Der erste tritt zwischen 1. und 2. Lendenwirbel, der letzte zwischen 5. Lendenwirbel und *os sacrum* hervor.	Sie treten durch die *foramina sacralia*, der letzte zwischen *os sacrum* und *coccygis* hervor.	Er kommt aus der Spitze des von der *dura mater* im *canalis spinalis* gebildeten Sackes, und zwischen *os coccygis* und *ligg. sacrococcygea postica* hervor.
α) Die vordern Aeste der 4 obern Halsnerven sind weit dünner, als die der 4 untern und bilden durch die 1.—4. *ansa cervicalis* den *plexus cervicalis*. — Die 4 untern Halsnerven bilden mit dem *ramus anterior* den 1. Dorsalnerven die 5.—8. *ansa cervicalis* und den *plexus brachialis*.	*α*) Die vordern Aeste treten als *nervi intercostales* in die Zwischenrippenräume und spalten sich in einen äussern und einen innern Zweig. Die äussern Zweige des 2.—7. Intercostalnerven sind *nn. cutanei pectoris*, die des 8.—12. *cutanei abdominis*. Die innern Aeste des 2.—7. sind die *nn. intercostales anteriores*, die des 8.—12. *musculares abdominis*.	*α*) Die vordern Aeste, welche vom 1. zum 5. an Stärke zunehmen, bilden 5 *ansae lumbales*, von denen die 3 obern (oder der 2.—4. *nerv. lumbal.*) zum *plexus lumbalis* zusammenfliessen.	*α*) Die vordern Aeste, welche vom 1. zum 5. an Stärke abnehmen, kommen durch die *foramina sacralia anteriora* hervor und treten zu 5 *ansae sacrales* zusammen, von denen die 1. und 2. *ansa* mit dem 4. und 5. *nerv. lumbalis* den *plexus ischiadicus s. sacralis*, die 3. und 4. *ansa* den *plexus pudendalis*, und die 5. mit den *nn. coccygei* den *plexus coccygeus* bildet.	*α*) Der vordere Ast, bildet mit der letzten *ansa sacralis* und Fäden des *ganglion coccygeum* den *plexus coccygeus*, aus welchem 4—5 *nn. anococcygei* entspringen.
β) Die hintern Aeste, von denen die der beiden ersten Halsnerven am stärksten, verbreiten sich in den Nackenmuskeln.	*β*) Die hintern Aeste verbreiten sich mit einem *ramus externus* und *internus* in der Haut und den Muskeln des Rückens.	*β*) Die hintern Aeste verbreiten sich in der Haut und den Muskeln der Lenden- und Gesässgegend (*nn. cutanei glutaei posteriores superiores*).	*β*) Die hintern Aeste, welche vom 1. zum 5. an Stärke zunehmen, bilden einen *plexus sacralis posterior* aus dem *nn. cutanei glutaei posteriores inferiores* entspringen.	*β*) Der hintere Ast tritt mit den Aesten hinter den Sacralnerven zum *plexus sacralis posterior* zusammen.

A. *Nervi cervicales*, Halsnerven (8 Paare).

I. Nerv. cervicalis primus (*s. suboccipitalis, Aschianus*); entspringt bisweilen nur mit einer Wurzel und tritt mit seinem α) *ram. anterior* theils zu den *mm. recti capitis antici* und *lateralis*, theils bildet er mit dem 2. Halsnerven die *ansa cervicalis I.* — β) Der *ram. posterior* geht zu den *mm. recti capitis postici, obliqui, complexus* und *biventer*.

II. Nerv. cervicalis secundus. Sein α) *ram. anterior* hilft durch einen aufsteigenden Zweig die *ansa cervicalis I.*, durch einen absteigenden die *ansa cervicalis II.* bilden. — Sein β) *ram. posterior* gibt den

1) *Nerv. occipitalis magnus s. major*, grossen Hinterhauptsnerven, welcher den *m. biventer* und *cucullaris* durchbohrt und mit der *art. occipitalis* verläuft, sich in einen vordern und einen hintern Zweig spaltend.

III. Nerv. cervicalis tertius. Sein α) *ram. anterior* hilft durch einen aufsteigenden Zweig, aus welchem der *nerv. occipitalis minor* entspringt, die *ansa cervicalis II.*, durch einen absteigenden Zweig, aus dem der *nerv. auricularis magnus* und *subcutaneus colli medius* und *inferior* kommt, die *ansa vercicalis III.* bilden.

IV. Nerv. cervicalis quartus. Aus seinem *ram. anterior*, welcher mit dem 3. Halsnerven die *ansa cervicalis III.*, mit dem 5. die *ansa cervicalis IV.* bildet, entspringen: der *nerv. phrenicus* und die *nn. supraclaviculares*.

Plexus cervicalis, Halsgeflecht. Es wird von den vordern Aesten der 4 obern Halsnerven gebildet, liegt hinter dem *m. sterno-cleido-mastoideus* und vor dem obern Ende des *m. scalenus medius* (3. und 4. Halswirbel), steht mit dem *nerv. vagus, accessorius, ramus descendens hypoglossi, sympathicus* und *plexus brachialis* in Verbindung und gibt folgende Nerven:

a) **Nach oben kommen aus dem Halsgeflechte:**

1) *Nerv. occipitalis minor*, kleiner Hinterhauptsnerv (vom 3. Halsnerven, aus der 2. *ansa cervicalis*); steigt auf dem *m. splenius capitis* zu dem *m. occipitalis* und *mm. retrahentes auriculae* in die Höhe und gibt den

α) *Nerv. auricularis superior*, für den obern Theil des Ohres und dessen *m. attollens*.

2) *Nerv. auricularis magnus*, grosser Ohrnerv (mit mehrern Wurzeln vom 3. Halsnerven, aus der 3. *ansa*), schlägt sich um den hintern Rand des *m. sterno-cleido-mastoideus* herum, theils zum untern (mit *nerv. auricularis inferior*), theils zum hintern Theile des Ohres (mit *nerv. auricularis posterior superficialis*).

b) **Nach vorn kommen aus dem Halsgeflechte:**

3) *Nervi subcutanei colli*, ein *medius* und ein *inferior* (vom 3. Halsnerven, aus der 3. *ansa cervicalis*); schlagen sich um den hintern Rand des *m. sterno-cleido-mastoideus* herum nach vorn zur Haut des Halses.

c) **Nach unten kommen aus dem Halsgeflechte:**

4) *Nervi supraclaviculares* (*anteriores, medii* und *posteriores*), Oberschlüsselbeinnerven (vom 4. Halsnerven); laufen herab zur Achsel (meist zur Haut).

5) *Nerv. phrenicus* (*s. diaphragmaticus*), Zwerchfellnerv (hauptsächlich vom 4. Halsnerven, aus der 4. *ansa*, doch nimmt er auch Fäden vom 3.—7. Halsnerven auf). Er läuft auf dem *m. scalenus anticus* und durch das *cavum mediastini antici* zur obern Fläche des Zwerchfells herab und gibt seine Zweige zur Thymus, Pleura, untern Hohlader, zum Herzbeutel und Bauchfell. Ein Zweig desselben, der

α) *Nerv. phrenico-abdominalis*, durchbohrt das Zwerchfell und tritt zum *plexus phrenicus* des Sympathicus. In der Nähe des *foramen quadrilaterum* bildet dieser Ast des rechten Phrenicus ein *ganglion diaphragmaticum* mit Fasern aus dem *ganglion semilunare* des Sympathicus.

V. Nerv. cervicalis quintus. Sein *ram. anterior* bildet mit dem 4. Halsnerven die 4. *ansa*, mit dem 6. die *ansa cervicalis V.*, und gibt den *nn. dorsalis scapulae* und *suprascapularis* ihren Ursprung.

VI. Nerv. cervicalis sextus. Aus seinem *ram. anterior*, welcher oberwärts die 5., nach abwärts die 6. *ansa cervicalis* bilden hilft, entspringen: *nerv. thoracicus posterior, subscapularis, axillaris* und *radialis*.

VII. Nerv. cervicalis septimus. Der *ram. anterior* desselben hilft die 6. und 7. *ansa cervicalis* bilden und schickt die *nervi thoracici anteriores*, den *nerv. musculocutaneus* und *medianus* ab.

VIII. Nerv. cervicalis octavus. Sein *ram. anterior* bildet mit dem vordern Aste des 1. Brustnerven die *ansa cervicalis VIII.*, aus welcher der *nerv. cutaneus brachii internus* und *medius* und der *ulnaris* entspringen.

Plexus brachialis, Armgeflecht. Es wird von den vorderen Aesten der 4 untern Hals- und des 1. Brustnerven gebildet, liegt zwischen *m. scalenus anticus* und *medius* hinter der *art. subclavia*, zieht sich mit dieser in die Achselhöhle, und zerfällt deshalb in eine obere (*pars supraclavicularis*) und eine untere Hälfte (*pars axillaris*).

A. Zweige der *pars supraclavicularis* des Armgeflechts.

1) *Nerv. thoracicus posterior* (*s. dorsalis scapulae*), Rückenschulterblattnerv (vom 5. Halsnerv); läuft an der Basis des Schulterblattes herab.

2) *Nerv. suprascapularis*, Oberschulterblattnerv (vom 5. Halsnerven); tritt mit der *art. transversa scapulae* durch die *incisura scapulae* und spaltet sich in den

α) *Nerv. supraspinatus*; — und β) *Nerv. infraspinatus*.

3) *Nervi thoracici* (*s. pectorales*) *anteriores*, vordere Brustkastennerven, 2—5 Stück (vom 7. Halsnerven, aus der 6. *ansa cervicalis*); treten zu den Muskeln an der vordern Wand des Brustkastens.

4) *Nerv. thoracicus posterior s. longus*, bisweilen doppelt (vom 6. Halsnerven); verästelt sich an der Seite des Thorax im *m. serratus anticus major*.

5) *Nervi subscapulares*, Unterschulterblattnerven, 3 Stück (vom 6. Halsnerven, aus der 5.—7. *ansa cervicalis*); begeben sich zum *m. subscapularis* und *latissimus dorsi*. Der längste dieser Nerven heisst auch *nerv. infrascapularis*.

B. Zweige der *pars axillaris s. infraclavicularis* des Armgeflechts, d. s. die *nervi brachiales*, Armnerven, und diese wieder entweder Haut- oder Muskelnerven.

1) *Nerv. cutaneus brachii internus minor* (aus der 8. *ansa cervicalis*); verästelt sich an der innern Seite des Armes bis zum Olecranon hin.

2) *Nerv. cutaneus brachii medius s. internus major* (aus der 8. *ansa cervicalis*); verbreitet sich mit dem

α) *Nerv. cutaneus antibrachii palmaris*, in der Mitte der Volarfläche des Vorderarms, und mit dem

β) *Nerv. cutaneus antibrachii ulnaris*, am innern Rande des Unterarms.

3) *Nerv. cutaneus brachii externus s. musculocutaneus s. perforans Gasseri* (aus dem 7. Halsnerven); durchbohrt den *m. coraco-brachialis* und gibt den

α) *Ramus muscularis* für den *m. biceps* und *brachialis internus*, und den

β) *Nerv. cutaneus antibrachii radialis*, welcher sich mit einem *ramus internus* und *externus* am äussern Rande des Vorderarms verzweigt.

4) *Nerv. axillaris s. circumflexus humeri*, Achselnerv (aus dem 6. Halsnerven); begleitet die *art. circumflexa humeri posterior* und tritt in den *m. deltoideus*. Er gibt noch:

α) *Nerv. cutaneus brachii superior*, der sich in der Haut über dem *m. deltoideus* verästelt.

5) *Nerv. radialis*, Speichennerv (vom 6. Halsnerven); gibt Zweige zur Haut der innern Seite des Oberarms und zum *m. triceps*, läuft dann mit der *art. profunda brachii* und *collateralis radialis posterior* hinter dem *os brachii* hinweg, und tritt vor dem *condylus externus* derselben zum Vorderarm, wo er den

α) *Nerv. cutaneus antibrachii externus superior*, für den Radialrand des Vorderarms abgibt; ferner den

β) *Nerv. interosseus externus* (*s. nerv. radialis profundus*), äussern Zwischenknochennerven, welcher den *m. supinator brevis* durchbohrt und sich zum Rücken des Vorderarms begibt; worauf der Stamm als

γ) *Nerv. radialis superficialis* (*s. ramus dorsalis*) zum Rücken der Hand läuft, um jedem der 3 ersten Finger 2 Zweige (einen *nerv. dorsalis digitalis radialis* und *ulnaris*) zu geben.

6) *Nerv. medianus*, Mittelarmnerv (hauptsächlich vom 6. und 7. Halsnerven); läuft anfangs an der äussern, dann an der innern Seite der *art. brachialis* herab, gibt hierauf am Vorderarme den

α) *Nerv. interosseus internus*, inneren Zwischenknochennerven, der mit der gleichnamigen Arterie läuft; sodann den

β) *Nerv. cutaneus palmaris longus externus;* für die Haut der Hohlhand;

und tritt nun mit den Sehnen der Fingerbeuger, in einen *ramus externus* und *internus* gespalten, in die *vola manus*, wo er dem Daumenballen mehrere Aestchen, den 3 ersten Fingern an beiden Rändern (einen *volaris digitalis radialis* und *ulnaris*), und dem 4. Finger nur am äussern Rande (*nerv. volaris radialis digiti IV.*) einen Zweig gibt.

7) *Nerv. ulnaris* (*s. cubitalis*), Ellenbogennerv (vom 3. Halsnerven); läuft mit der *art. collateralis ulnaris* und hinter dem *condylus internus brachii* zum Vorderarme herab, gibt hier den

α) *Nerv. cutaneus palmaris longus internus*, für die Haut am Ulnarrande der Hand, und spaltet sich dann in den

β) *Nerv. ulnaris dorsalis*, für den 4. und 5. Finger, jedem einen *ramus dorsalis radialis* und *ulnaris* gebend; und in den

γ) *Nerv. ulnaris volaris*, welcher mit der *art. ulnaris* in die Hohlhand tritt und hier dem kleinen Fingerballen, dem 5. Finger 2 Zweige (einen *nerv. volaris radialis* und *ulnaris*) und dem 4. nur einen Zweig (*nerv. volaris ulnaris digiti IV.*) gibt.

B. *Nervi dorsales s. pectorales*, Brust- oder Rückennerven (12 Paare).

1) *Rami anteriores*, vordere Aeste der Brustnerven, heissen wegen ihres Verlaufes in den Zwischenrippenräumen auch die *nervi intercostales*, Zwischenrippennerven. Der vordere Ast des ersten *nerv. intercostalis* spaltet sich in einen starken obern Ast, welcher in den *plexus brachialis* eintritt, und in einen schwächern untern, der wie die übrigen Intercostalnerven verläuft. — Ein jeder *nerv. intercostalis* spaltet sich im hintern Theile des Zwischenrippenraumes in einen *ramus externus* und *internus*.

a) *Rami externi s. posteriores;* durchbohren die *mm. intercostales externi* und die Muskeln an der Seite des Thorax und des Bauches und verlaufen entweder als

α) *Nervi cutanei pectoris*, vom 2.—7. Intercostalnerven; oder als

β) *Nervi cutanei abdominis*, vom 8.—12. Intercostalnerven. Der *ramus externus* des 2. *nerv. intercostalis* gibt noch den *nerv. cutaneus brachii internus posterior* zur Haut des Armes.

b) *Rami interni s. anteriores;* laufen in den Zwischenrippenräumen fort und sind entweder

α) *Nervi intercostales anteriores* (*s. cutanei pectoris interni*), vom 2.—7. Intercostalnerven, oder

β) *Nervi musculares abdominis* (*s. cutanei abdominis interni*), vom 8.—12. Intercostalnerven.

2) *Rami posteriores*, hintere Aeste der Brustnerven; treten mit einem *ramus externus* und einem *internus* zu den Muskeln und der Haut des Rückens.

C. *Nervi lumbales*, Lenden- oder Bauchwirbelnerven (5 Paare).

I. Nerv. lumbalis. Sein vorderer Ast bildet mit dem 2. die *ansa lumbaris I.*, und gibt den

1) *Nerv. ileo-hypogastricus*, Hüft-Becken-Nerven, der sich in der Haut über dem Bauchringe und Schamberge verästelt, und den

2) *Nerv. ileo-inguinalis*, Hüft-Leisten-Nerven, welcher durch den Leistenkanal und Abdominalring zur Haut der Schamgegend tritt und *nervi scrotales* (*labiales*) *anteriores* gibt.

II.—IV. Nerv. lumbalis. Sie bilden durch ihre vordern Aeste die *ansa lumbaris II., III., IV.* und den *plexus lumbalis*, das Lendengeflecht.

Plexus lumbalis, Lendengeflecht; entsteht durch die Verbindung der vordern Aeste des 2.—4. Lendennerven, liegt theils hinter, theils im *m. psoas* selbst und setzt sich in den *nerv. cruralis* fort, nachdem es noch die folgenden 3 Zweige gegeben hat:

1) *Nerv. inguinalis* (*s. genito-cruralis s. spermaticus externus*); entspringt hauptsächlich vom 2. Lendennerven und spaltet sich: in den

α) *Nerv. spermaticus* (*s. pudendus*) *externus*, welcher erst einen Zweig auf der *art. cruralis* herab zur Haut der Leistengegend gibt und sich dann durch die hintere Wand des *canalis inguinalis* und den Bauchring zum Samenstrange begibt: und in den

β) *Nerv. lumbo-inguinalis*, Lenden-Leistennerven, der in der Nähe der *spina ilei anterior superior* zur Haut an der äussern vordern Fläche des Oberschenkels kommt.

2) *Nerv. cutaneus femoris anterior externus;* dringt nahe unterhalb der *spina ilei anterior superior* zur Haut der vordern äussern Fläche des Oberschenkels.

3) *Nerv. obturatorius*, Hüftlochnerv; er tritt durch das *foramen obturatorium* zur innern Fläche des Oberschenkels und verzweigt sich hier mit einem *ramus anterior* und *posterior* in den Muskeln (vorzüglich Adductoren).

4) *Nerv. cruralis* (*s. femoralis*), Schenkelnerv. Er ist die Fortsetzung des *plexus lumbalis* und tritt an der äussern Seite der *art. cruralis*, durch das tiefe Blatt der *fascia lata* von ihr getrennt, durch den *annulus cruralis* zur vordern Fläche des Oberschenkels, wo er sich in Haut- und Muskelzweige zertheilt.

α) *Nerv. cutaneus femoris anterior medius;* verbreitet sich mit einem äussern und einem innern Zweige in der Haut der vordern Fläche des Oberschenkels.

β) *Nerv. saphenus minor* (*s. cutaneus femoris internus*), kleiner Rosennerv; für die Haut der innern Fläche des Oberschenkels.

γ) *Nerv. saphenus major*, grosser Rosennerv; begleitet die *art. cruralis* an ihrer äussern Seite bis zum Durchgange durch den *m. adductor magnus*, durchbohrt dann am *condylus internus tibiae* die Fascia und verzweigt sich nun (mit der *vena saphena magna*) in der Haut der innern Fläche des Unterschenkels und der Wade bis zum Fussrücken herab.

δ) *Rami musculares nervi cruralis;* sind für die Strecker des Unterschenkels (*m. rectus femoris, cruralis, vastus externus* nnd *internus*), den *m. psoas*, *iliacus* und *sartorius* bestimmt.

V. Nerv. lumbalis. Der vordere Ast dieses Nerven vereinigt sich mit dem 1. Sacralnerven zur *ansa lumbaris V.* und zum *nerv. lumbo-sacralis*, und hilft so den *plexus sacralis* bilden.

D. *Nervi sacrales*, Kreuzbeinnerven (5 Paare).

I. Nerv. sacralis. Der vordere Ast desselben fliesst mit dem des 5. Lendennerven zum *nerv. lumbo-sacralis* und mit dem 2. Sacralnerven zur *ansa sacralis I.* zusammen, und gibt den *nerv. glutaeus superior*.

II. Nerv. sacralis. Er bildet durch seinen vordern Ast mit dem des 3. Sacralnerven die *ansa sacralis II.*, und gibt den *nerv. glutaeus inferior* und *cutanaeus femoris posterior*.

III. Nerv. sacralis. Sein vorderer Ast trägt schon etwas zur Bildung des *plexus pudendalis* bei und fliesst mit dem 4. Sacralnerven zur *ansa sacralis III.* zusammen.

Plexus sacralis s. ischiadicus, Hüft- oder Kreuzbeingeflecht; wird von den vordern Aesten des 5. Lenden- und 1.—3. Sacralnerven (durch die *ansa lumbaris V.* und *sacralis I.* und *II.*) gebildet, liegt an der hintern Wand des kleinen Beckens vor dem *m. pyriformis*, hinter der *art. hypogastrica*, und setzt sich durch das untere Ende der *incisura ischiadica major* in den *nerv. ischiadicus* fort. Seine Zweige sind:

1) *Nerv. glutaeus superior*, oberer Gesässnerv; tritt mit der *art. glutaea* oberhalb des *m. pyriformis* zur *incisura ischiadica major* heraus und zum *m. glutaeus medius* und *minimus*.

2) *Nerv. glutaeus inferior;* tritt unterhalb des *m. pyriformis* mit der *art. ischiadica* zur *incisura ischiadica major* heraus und zum *m. glutaeus maximus*.

3) *Nerv. cutaneus femoris posterior communis;* kommt unterhalb des *m. pyriformis* zur *incisura ischiadica major* heraus, gibt

α) *Nervi cutanei glutaei inferiores;* für die Haut am untern Theile des Gesässes.

β) *Nn. cutanei perinaei;* für die Haut des Dammes, und

γ) *Nn. cutanei femoris posteriores;* für die Haut an der hintern Fläche des Oberschenkels.

4) *Nerv. ischiadicus*, Hüftnerv, die Fortsetzung des *plexus sacralis;* tritt unterhalb des *m. pyriformis* zur *incisura ischiadica major* heraus, und läuft über die Rollmuskeln und zwischen den Beugern des Unterschenkels an der hintern Fläche des Oberschenkels bis fast zur Kniekehle herab, ehe er sich in den *nerv. tibialis* und *peronaeus* spaltet.

a) *Nerv. tibialis* (*s. poplitaeus internus*), Schienbeinnerv; verläuft mit der *art. poplitaea* und *tibialis postica*. Er gibt ausser *rami musculares*, für die benachbarten Muskeln, noch:

α) *Nerv. cutaneus cruris posterior internus;* für die Haut an der hintern innern Fläche des Unterschenkels.

β) *Nerv. communicans tibialis* (*s. suralis, cutaneus longus cruris et pedis*), welcher mitten auf dem *m. gastrocnemius* herabläuft und sich am Anfange der Achillessehne, wo er die Fascia durchbohrt, mit dem *nerv. communicans fibularis* zum

αα) *Nerv. cutaneus externus dorsi pedis* vereinigt. Dieser tritt mit der *ven. saphena parva* um den äussern Knöchel herum zum Fussrücken und gibt der 5. Zehe beide, der 4. nur den äussern Rückenzweig.

γ) *Nervi cutanei plantares;* für die Haut der Ferse und Fusssohle.

δ) *Nerv. plantaris internus*, innerer Sohlennerv; er gibt, in einen innern und einen äussern Zweig gespalten, der 1., 2. und 3. Zehe ihre Plantarnerven, sowohl den *externus* wie *internus*.

ε) *Nerv. plantaris externus*, äusserer Sohlennerv; tritt mit einem oberflächlichen Zweige zur 4. und 5. Zehe, jeder ihre beiden Plantarnerven gebend, und mit einem tiefen zu den Sohlenmuskeln.

b) *Nerv. peroneus s. fibularis* (*s. peroneus externus*), Wadenbeinnerv; er gibt, ehe er sich um das *capitulum fibulae* herum zur vordern Fläche des Unterschenkels schlägt, den

α) *Nerv. cutaneus cruris posterior medius*, für die Haut der Wade, und den

β) *Nerv. communicans fibularis* (*s. cutaneus cruris posterior externus*), welcher sich mit dem *nerv. communicans tibialis* zum *nerv. cutaneus externus dorsi pedis* (s. vorher αα) vereinigt.

An der vordern Fläche des Unterschenkels spaltet sich der Wadenbeinnerv in: einen oberflächlichen und einen tiefen Zweig:

γ) *Nerv. peroneus superficialis*, welcher in der Mitte des Unterschenkels die Fascia durchbohrt und sich mit seinem

αα) *Nerv. cutaneus dorsi pedis internus* in der Haut des Fussrückens und am innern Rande der 1. und 3. Zehe, und an beiden Rändern der 2. Zehe verzweigt, seinen

ββ) *Nerv. cutaneus dorsi pedis medius* aber zum äussern Rande der 3. und innern der 4. Zehe schickt.

δ) *Nerv. peroneus profundus;* läuft mit der *art. tibialis antica* zum Fussrücken herab, und verzweigt sich hier in den Muskeln und am äussern Rande der grossen Zehe.

IV. Nerv. sacralis; er bildet durch seinen vordern Ast mit dem des 5. Sacralnerven die *ansa sacralis IV.* und hilft den *plexus pudendalis* bilden.

V. Nerv. sacralis. Sein vorderer Ast vereinigt sich mit dem 1. Steissbeinnerven zur *ansa sacralis V.* und hilft mit diesem den *plexus coccygeus* bilden.

Plexus pudendalis s. pudendo-haemorrhoidalis, Scham-Mastdarmgeflecht; wird von den vordern Aesten des 3.—5. Sacralnerven gebildet, liegt an der hintern Wand des kleinen Beckens vor dem untern Rande des *m. pyriformis* und gibt die folgenden Zweige:

1) *Nervi haemorrhoidales medii* (4—6 Stück); treten zum obern Theile des Mastdarms, zur Blase (*nn. vesicales inferiores*), zur Scheide (*nn. vaginales*) und *m. levator ani.*

2) *Nerv. haemorrhoidalis inferior*, unterer Mastdarmnerv; verläuft wie der *nerv. pudendus communis*, von dem er bisweilen entspringt, und tritt zum *m. sphincter ani externus* und zur Haut des Afters.

3) *Nerv. pudendus* (*communis*), Schamnerv; er tritt mit der *art. pudenda communis* unterhalb des *m. pyriformis* zur *incisura ischiadica major* heraus, schlägt sich um das *lig. spinoso-sacrum* herum und zur *incisura ischiadica minor* wieder hinein, und spaltet sich in einen untern und einen obern Zweig.

α) *Nerv. perinaei* (*s. pudendus internus*), der untere Zweig; verbreitet sich in den Muskeln und der Haut des Dammes, an Harnröhre, Scheide, Hodensack und Schamlippen.

β) *Nerv. dorsalis penis* oder *clitoridis* (*s. pudendus externus*); tritt auf den Rücken der Ruthe und gibt *nervi cavernosi.*

E. *Nervus coccygeus*, Steißbeinnerv (1 Paar).

Dieser Nerv, welcher mit 2 deutlich gesonderten Wurzeln aus dem untersten Ende des Rückenmarkszapfens entspringt, hat seinen Wurzelknoten an der hintern Wurzel, *ganglion spinale infimum s. rachidico-coccygeum*, noch ausserhalb des Spinalkanales, in der Höhe des Austrittes des 4. und 5. Lendennerven. Sein hinterer Ast tritt zum *plexus sacralis posterior*, der vordere bildet mit dem 5. Sacralnerven den

Plexus coccygeus, Steissbeingeflecht. Es liegt zur Seite der Spitze des *os sacrum* und *coccygis*, vor dem *lig. spinoso-sacrum* und dem Ursprunge des *m. pyriformis.* Aus ihm entspringen:

Nervi ano-coccygei, 4—5 Stück; für den *m. coccygeus, levator ani* und die Haut am Steissbein.

B. *Systema nervosum gangliosum*, unwillkürliches oder vegetatives Nervensystem.

Das **sympathische Nervensystem**, der **Sympathicus** oder das **Gangliennervensystem**, welches die glatten Muskeln beherrscht und mit dem Willensorgane (dem Gehirn) in keiner directen Verbindung steht, stellt ein Nervensystem dar, welches zum Theil als ein für sich bestehendes, zum Theil als ein Abschnitt des Cerebrospinal-Nervensystems betrachtet werden kann, denn es steht einerseits durch sehr viele, in seinen Ganglien entspringende feine Nervenfasern (d. s. die Ganglienfasern des Sympathicus) ganz selbständig für sich da, während es andererseits durch Aufnahme von Hirn- und Rückenmarksfasern, die aber an Zahl den Ganglienfasern weit nachstehen, auch mit dem sog. animalen Nervensystem in inniger Verbindung steht. Die Elemente des sympathischen Nervensystems sind ganz dieselben wie die des Cerebrospinalsystems (s. S. 77), nur gehen die Gangliennerven viel zahlreichere Anastomosen untereinander ein. — Man trennt den Sympathicus in den Gränzstrang und die peripherische Ausbreitung. — Der **Gränzstrang des Sympathicus**, auch Centraltheil, Ganglienkette, Knotentheil genannt, stellt einen graulichweissen Nervenstrang dar, welcher sich zu beiden Seiten der Wirbelsäule, von der Schädelbasis bis zum Steissbeine herab erstreckt (und deshalb in den Kopf-, Hals-, Brust-, Bauch- und Beckentheil getheilt werden kann) und 24 oder 25 Ganglien auf jeder Seite, in grösserer und geringerer Entfernung von einander, enthält. Die Fasern dieses Stranges sind zum allergrössten Theile feinere dunkelrandige, markhaltige und stammen theils aus den *rami communicantes* der Spinalnerven, theils von den Ganglien des Gränzstranges selbst. — Die Ganglien des Gränzstranges bestehen aus vielen kleinen blassen (apolare, uni- und bipolare) Nervenzellen und ziemlich viel bindegewebigem Stroma, sowie aus durchtretenden und im Ganglion entspringenden Nervenfasern. — Der **peripherische** oder **Geflecht-Theil des Sympathicus**, welcher aus dem Gränzstrange entspringt, besteht aus grauröthlichen, mit vielen und sehr verschieden grossen Ganglien (die denen des Gränzstranges ähnlich sind) besetzten Nerven, die sich unter einander geflechtartig verbinden. Diese Nerven enthalten feinere und dickere Röhren (Primitivfasern) aus dem Gränzstrange, also eben sowohl dem Sympathicus eigenthümliche, als auch dem Cerebrospinalsysteme angehörige Fasern, und sodann auch noch, aber an verschiedenen Stellen eine verschiedene Anzahl von sogenannten Remak'schen Fasern, denen sie ihre graue Farbe verdanken. Ueber die Endigungen der sympathischen Nervenröhren existirt zur Zeit noch keine Gewissheit, wahrscheinlich endigen sie mit freien Enden. Theilungen kommen in den Stämmen und Endausbreitungen des Sympathicus vor.

Ba. Centraltheil des sympathischen Nervensystems, ***pars gangliosa nervi sgmpathici.***

I. Pars cephalica nervi sympathici, Kopftheil; findet sich hauptsächlich im *canalis caroticus* und *foramen jugulare*, und besteht aus zwei Fäden (*nerv. caroticus* und *jugularis*), die vom *ganglion cervicale supremum* entspringen.

1) *Nerv. caroticus*, Kopfschlagader-Nerv, der vordere Ast des Kopftheiles; legt sich an die *carotis interna* an, und umstrickt dieselbe mit einem *ramus externus* und *internus*. Beide Zweige bilden den *plexus caroticus internus* (mit dem *ganglion caroticum* oder *plexus cavernosus*), aus welchem entspringen: *nerv. carotico-tympanicus inferior*, *nerv. Vidianus profundus*, Verbindungszweige zum *nerv. abducens*, *oculomotorius*, zum *ganglion Gasseri* und *ciliare* (s. unten).

Ganglion ciliare s. ophthalmicum, Augenknoten, ist ein kleines (von 1''' Durchm.), plattes länglich-viereckiges Knötchen, welches im hintern Theile der Orbita, gleich unter der *art. ophthalmica*, dicht an der äussern Seite des Sehnerven, bedeckt von den Köpfen des *m. rectus externus* und *superior* liegt. In dieses Ganglion treten Fäden: vom *nerv. oculomotorius* (d. i. die *radix brevis*), vom *nasocilaris* (d. i. die *radix longa*) und vom *sympathicus* (d. i. die *radix media*). Aus dem Ciliarknoten kommen die *nervuli ciliares* für den Augapfel.

2) *Nerv. jugularis*, Drosselloch-Nerv, der hintere Ast des Kopftheiles; läuft am *nerv. vagus* zum *foramen jugulare* in die Höhe, und verbindet sich: mit dem *ganglion* und *plexus ganglioformis* des *nerv. vagus*, dem *ganglion petrosum* des *nerv. glosso-pharyngeus*, und mit dem *nerv. hypoglossus*.

II. Pars cervicalis nervi sympathici, Halstheil; liegt vor den Querfortsätzen der Halswirbel und den *m. rectus capitis anticus major* und *longus colli;* er hat 3 Knoten.

a) *Ganglion cervicale supremum* (*s. olivare*), liegt vor dem 2. und 3. Halswirbel, nach innen von der *carotis interna* und dem *nerv. hypoglossus*. Aus ihm entspringen folgende Nerven:

1) *Nerv. caroticus* und } *s. pars cephalica nervi*
2) *Nerv. jugularis* } *sympathici.*

3) *Nervi molles* (3—6 Stück); bilden um die Theilungsstelle der *carotis communis* den *plexus nervorum mollium*, welcher das *ganglion intercaroticum* enthält und seine Zweige an den Aesten der *carotis externa* hinschickt.

4) *Nerv. cardiacus longus* (*s. superior*, *superficialis*), langer Herznerv; läuft nach innen neben dem Stamme des Sympathicus zum *plexus aorticus superior* herab.

5) *Nervi laryngo-pharyngei* (3—6 Stück), welche die *carotis interna* unterhalb des *canalis caroticus* umstricken und mit dem *plexus pharyngeus* und *nerv. laryngeus* zusammenhängen.

6) Verbindungsfäden zum *plexus cervicalis* und den benachbarten Gehirnnerven.

b) *Ganglion cervicale medium* (*s. thyreoideum*); es fehlt öfters, liegt vor dem 5. oder 6. Halswirbel, dicht vor der *art. thyreoidea inferior*, und gibt:

1) *Nerv. cardiacus medius;* er läuft an der *art. subclavia* zum *plexus aorticus* herab.

2) Zweige zur Bildung des *plexus caroticus communis* und *thyreoideus inferior*.

3) Verbindungsfäden vom 5. und 6. Halsnerven, *nerv. cardiacus longus*, *vagus*, *recurrens* und *phrenicus*.

c) *Ganglion cervicale infimum* (*s. cardiacum*, *stellatum*); liegt zwischen dem Querfortsatze des 7. Halswirbels und dem Köpfchen der 1. Rippe, an der Wurzel der *art. vertebralis*. Es gibt:

1) *Nerv. cardiacus inferior* (*magnus*), welcher mit dem *nerv. cardiacus superior* und *medius* zum *plexus aorticus* verschmilzt.

2) Zweige zur Bildung des *plexus subclavius* (der sich hauptsächlich in den *plexus vertebralis* und *mammarius* fortsetzt).

6) Verbindungsfäden zum *plexus brachialis* und *pulmonalis*, und *nerv. recurrens*.

III. Pars thoracica nervi sympathici, Brusttheil; liegt vor den Rippenköpfchen, hinter der *pleura costalis* und enthält 11 oder 12 Brustknoten, *ganglia thoracica*, welche dicht an den Rippenköpfchen anliegen und sich mit den benachbarten Intercostalnerven verbinden. Aus ihnen entspringen:

1) Zweige zur Bildung des *plexus pulmonalis* und *aorticus thoracicus* (*s. superior*).

2) Verbindungsfäden zu den *nn. intercostales* und dem Sympathicus der andern Seite.

3) *Nerv. splanchnicus major*, grosser Eingeweidenerv; entspringt aus dem 6.—9. Brustknoten und tritt zwischen dem mittlern und innern Zwerchfellschenkel hindurch zum *plexus solaris*.

4) *Nerv. splanchnicus minor*, entspringt aus dem 9.—11. Brustknoten und tritt durch den mittlern Zwerchfellschenkel hindurch zum *plexus solaris* und *renalis*.

5) *Nn. renales posteriores* (*superior* und *inferior*); entspringen vom 11. und 12. Brustknoten, durchbohren den mittlern Zwerchfellschenkel und senken sich in den *plexus renalis*.

IV. Pars lumbalis nervi sympathici, Bauch- oder Lendentheil; er fängt zwischen dem mittlern und äussern Zwerchfellschenkel an, liegt an der Seite der Lendenwirbelkörper, vor dem untern Rande des *m. psoas* und enthält 4—5 Lendenknoten, *ganglia lumbalia*, aus welchen entspringen:

1) Zweige zur Bildung des *plexus aorticus inferior* (*s. abdominalis*).

2) Verbindungsfäden zu den *nervi lumbares* und dem Sympathicus der andern Seite.

V. Pars sacralis nervi sympathici, Beckentheil; liegt dicht an der vordern Fläche des *os sacrum*, nach innen neben den *foramina sacralia* und enthält 5 Beckenknoten, *ganglia sacralia*, aus denen entspringen:

1) Zweige zur Bildung des *plexus hypogastricus*.
2) Verbindungsfäden zu den Sacralnerven und dem Beckentheile der andern Seite.

VI. Ganglion coccygeum, Steissbeinknoten. Dieser Knoten, in welchen die Ganglienketten beider Seiten zusammenfliessen, ist unpaar und liegt an der vordern Fläche des Steissbeins. Er gibt:

1) Zweige zum *plexus coccygeus* (s. S. 93).

Bb. Peripherischer Theil des sympathischen Nervensystems, ***pars plexuosa nervi sympathici,*** Geflechttheil.

I) Gangliengeflechte am Kopfe:

1) *Plexus caroticus internus* (*superior*), inneres Kopfschlagadergeflecht, vom *ramus externus* und *internus* des *nerv. caroticus* der *pars cephalica* rings um die *carotis interna*, während ihres Verlaufes im *canalis caroticus* und *sinus cavernosus*, gebildet. In diesem Geflechte befindet sich unterhalb der 3. Biegung der *carotis interna*, an deren innerer Seite, das *ganglion caroticum*, oder auch *plexus cavernosus* (*Arnold*), *plexus nervoso-arteriosus* (*Walther*). Aus dem innern Kopfschlagadergeflechte entspringen:

a) *Nerv. carotico-tympanicus inferior;* tritt durch ein Löchelchen in der hintern Wand des *canalis caroticus* in die Paukenhöhle und bildet hier mit dem *ramus Jacobsonii* und dem folgenden Nerven den *plexus tympanicus*, Jacobson'sche Anastomose.

b) *Nerv. carotico-tympanicus superior* (*s. petrosus profundus minor*); tritt durch die Scheidewand zwischen *canalis caroticus* und *tuba Eustachii* in die Paukenhöhle und zum *plexus tympanicus*.

c) *Nerv. Vidianus profundus* (*s. petrosus profundus major*); tritt am *nerv. Vidianus superficialis* durch den *canalis Vidianus* zum *ganglion spheno-palatinum*.

d) *Radix media ganglii ciliaris;* tritt durch die *fissura orbitalis superior* zum *ganglion ciliare*.

e) *Nerv. tentorii cerebelli* (*Arnold*); läuft über den *nerv. ophthalmicus* hinweg zum Hirnzelte.

f) Verbindungsfäden zum *ganglion Gasseri*, *nerv. oculomotorius* und *abducens*.

g) Aestchen, welche die Zweige der *carotis interna* begleiten.

2) *Plexus tympanicus*, Paukengeflecht, Jacobson'sche Anastomose; befindet sich auf dem Boden und an der innern Wand der Paukenhöhle und wird gebildet: vom *ramus Jacobsonii*, *nerv. petrosus superficialis minor*, *carotico-tympanicus superior* und *inferior* (s. S. 88).

II) Gangliengeflechte am Halse:

1) *Plexus caroticus externus inferior;* gebildet von den *nervi laryngo-pharyngei* aus dem obersten Halsknoten, rings um die *carotis interna* unterhalb des *canalis caroticus*.

2) *Plexus nervorum mollium s. caroticus externus;* gebildet von den *nervi molles* des obersten Halsknotens rings um die Theilungsstelle der *carotis* und mit dem *ganglion intercaroticum* (im Winkel zwischen *carotis externa* und *interna*) versehen. Die Fäden dieses Geflechts verfolgen die Zweige der *carotis externa*. Von dem Geflechte, welches die *art. meningea media* umstrickt, geht ein Fädchen zum *ganglion oticum*, ein anderes zum Paukengeflechte, d. i. der *nerv. petrosus superficialis tertius* (*Bidder*).

3) *Plexus caroticus communis;* umstrickt die *carotis communis* und wird von Fädchen des *ganglion intercaroticum*, *cervicale medium* und der *nervi cardiaci* gebildet.

4) *Plexus subclavius;* von Fäden des untersten Halsknotens rings um die *art. subclavia* und ihre Zweige gebildet.

III) Gangliengeflechte in der Brusthöhle:

1) *Plexus cardiacus s. aorticus superior*, Herzgeflecht; es wird von den *nervi cardiaci* des *nerv. sympathicus* und *vagus* gebildet, umstrickt den Aortenbogen, enthält ein *ganglion cardiacum* (zwischen Aorta und Luftröhre) und zieht sich an der *art. pulmonalis* und *aorta adscendens* zum Herzen herab, wo es sich in den

a) *Plexus coronarius cordis dexter*, und — b) *sinister* fortsetzt.

2) *Plexus aorticus thoracicus;* gebildet von Fädchen der *ganglia thoracica* rings um die Brustaorta und schickt Aestchen zum

a) *Plexus oesophageus*, und — b) *Plexus pulmonalis*. Diese beiden letzten Geflechte gehören aber weit mehr dem *nerv. vagus* an.

IV) Gangliengeflechte in der Bauch- und Beckenhöhle:

1) *Plexus coeliacus s. solaris*, Sonnengeflecht, der Mittelpunkt aller Geflechte; umgibt die Theilungsstelle der *art. coeliaca*, wird von den *nervi splanchnici*, *vagi* und *phrenico-abdominalis* gebildet, und enthält ein *ganglion semilunare dextrum* und *sinistrum*. Es hängt mit allen übrigen Geflechten zusammen, setzt sich aber hauptsächlich fort in den:

a) *Plexus phrenicus dexter* und *sinister*, an den *artt. phrenicae inferiores*.

b) *Plexus gastricus magnus s. coronarius ventriculi superior*, grosses Magenkranzgeflecht, in der kleinen Curvatur des Magens, rings um die *artt. coronariae ventriculi*. Es setzt sich zu den Magenwänden als *plexus gastricus anterior* und *posterior* fort.

c) *Plexus hepaticus*, Lebergeflecht; zieht sich an der *art. hepatica* und *vena portae* zur Leber, bildet erst einen *plexus coronarius ventriculi inferior* an der *art.*

gastro-duodenalis und *gastro-epiploica dextra*, und tritt dann mit einem *plexus hepaticus dexter* und einem *sinister* in die Leber.

d) *Plexus lienalis s. splenicus* Milzgeflecht (mit einigen wenigen, aber ansehnlichen Knoten); begleitet die *art. lienalis.*

2) *Plexus mesentericus superior*, oberes Gekrösgeflecht (mit wenigen kleinen Ganglien); verbreitet sich mit der *art. mesenterica superior.*

3) *Plexus mesentericus inferior* (mit sehr wenigen Knoten); umstrickt die *art. mesenterica inferior* und schickt zum Mastdarm *nervi haemorrhoidales superiores.*

4) *Plexus renalis*, Nierengeflecht (ein rechtes und ein linkes); zieht sich an der *art. renalis* zur Niere und schickt den

a) *Plexus suprarenalis* zu den Nebennieren, und den

b) *Plexus spermaticus internus* an der gleichnamigen Arterie zum Hoden oder Eierstocke.

5) *Plexus aorticus abdominalis s. inferior;* umgibt den vordern Umfang der Bauchaorta.

6) *Plexus hypogastricus superior* (*s. medius, ilio-hypogastricus*); liegt rings um die Theilungsstelle der Aorta in die *artt. iliacae* und setzt sich nach rechts und links, in einen

a) *Plexus hypogastricus inferior dexter*, und — b) *sinister* fort. Diese letztern Geflechte verbreiten sich mit den Zweigen der *art. hypogastrica* und bilden so die folgenden Geflechte:

α) *Plex. haemorrhoidalis medius.* — β) *Plex. vesicalis.* — γ) *Plex. prostaticus.* — δ) *Plex. uterinus anterior* und *posterior.* — ε) *Plex. vaginalis.* — ζ) *Plexus cavernosus.*

Splanchnologia, Eingeweidelehre.

Eingeweide, *viscera*, σπλάγχνα, d. s. die zusammengesetztesten, aus verschiedenen Geweben bestehenden und für besondere Verrichtungen des Geistes und Körpers bestimmten Organe, welche an verschiedenen Puncten des Körpers, meist in Höhlen geschützt liegen. Sie zerfallen in Eingeweide des animalen, vegetativen und Geschlechtslebens.

A. Eingeweide des animalen Lebens.

I. Sinnesorgane, *organa sensuum s. sensoria.*

I. Sehorgan, organon visus, oculus.

Das Sehorgan besteht aus dem eigentlichen (optischen) Organe zum Sehen, dem Augapfel, und aus Hülfs- und Schutzorganen für dasselbe, d. s. die accessorischen Theile: Augenhöhle, Augenlider, Augenmuskeln, Augenbrauen, Thränen- und Augenbutterorgane.

a) Augapfel, bulbus oculi.

Der Augapfel, ein kugeliger Körper, welcher durch den Sehnerven wie durch einen Stiel direct mit dem Gehirne zusammenhängt, ist ein sehr zusammengesetztes Organ, in dem fast alle Gewebe des Körpers vertreten sind und besteht aus 3 concentrisch um einander herumliegenden Schichten von Häuten (einer Faserhaut, d. i. *sclerotica* und *cornea*, einer Gefässhaut, *chorioidea* und *iris*, und einer Nervenhaut, d. i. die *retina*), welche eine von durchsichtigen Medien (dem Lichtbrechungsapparate: Glaskörper und Linse) ausgefüllte Höhle umschliessen.

α) **Erste Hautlage des Augapfels**; sie bildet eine derbe fibröse Kapsel, an welche sich die Muskeln anheften, sie gibt dem Bulbus seine Gestalt und besteht in ihrem grössten, hintern Theile aus der Sclerotica, und aus der kleinern, vordern, Cornea.

1) *Sclerotica, membrana albuginea oculi*, weisse Augenhaut, bildet die hintern $^5/_6$ des Augapfels, ist weiss, undurchsichtig, sehr gefäss- und nervenarm, von derber leimgebender fibröser Structur, gebildet aus dichtem Bindegewebe und feinen elastischen Fasern, durchsetzt mit Zellenrudimenten, welche von den ursprünglichen Bildungszellen übrig geblieben sind und ein Saftgefässnetz darstellen, das den Säfteaustausch in der gefässarmen Sclera vermittelt. Sie hängt ununterbrochen mit der fibrösen Scheide sowie mit dem Neurilem des Sehnerven zusammen. In ihrem hintern, dickern Theile tritt der Sehnerv (durch das *foramen* oder die *lamina cribrosa scleroticae*) ein; der vordere, durch die Verschmelzung mit den Sehnen der geraden Augenmuskeln ebenfalls verdickte und mit der Conjunctiva bulbi überkleidete Theil, geht ununterbrochen in die Hornhaut über und hat an seiner innern Fläche entweder einen einfachen (Schlemm'schen) Kanal (Fontana) oder einen Falz zur Aufnahme eines ringförmigen Venengeflechtes, des *sinus circularis venosus iridis*. Nach innen hängt die Sclerotica mit der Chorioidea zusammen, und ist an dieser Innenfläche mehr oder weniger bräunlich gefärbt (*lamina fusca*), was von rundlichen und verästigten Pigmentzellen der Chorioidea herrührt; aussen ist sie mit der Tenon'schen Kapsel umgeben. Um die Eintrittsstelle des Sehnerven herum befindet sich an der Aussenfläche der Sclera ein Arterienkranz, aus welchem zahlreiche Aestchen die Nervenscheide durchbohren und in den Sehnerven treten.

2) *Cornea*, Hornhaut, bildet vor der Iris, einem stark convexen Uhrglase ähnlich, das vordere, etwas gewölbtere Sechstel des Bulbus; sie ist in ihrem Baue nur eine Modification der Sclerotica, ist sehr derb, doch biegsam und elastisch, durchsichtig und besteht aus einer äusserst gefäss- und nervenarmen, knorpelartigen, Chondrin gebenden, mit der Sclerotica ununterbrochen zusammenhängenden Fasersubstanz, in deren Maschen längliche und mit hohlen Ausläufern versehene, spindel- und sternförmige, kernhaltige Zellen oder Bindegewebskörperchen (Hornhautkörperchen) eingebettet sind, so dass durch deren netzförmigen Zusammenhang ein mit albumin- und caseinreicher Flüssigkeit erfülltes Canalsystem in der Cornea entsteht. Durch dieses saftführende Kanalnetz ist der Cornea der fast vollkommne Mangel an Blutgefässen ersetzt. Ausser den sternförmigen Hornhautkörperchen kommen in der Grundsubstanz der Cornea normal eine wechselnde Zahl von kleineren, beständig Form und Ort wechselnden

membranlosen Zellen vor, d. s. die wandernden Zellen. — Die äussere Bekleidung der Hornhaut, der Bindehautüberzug oder die *conjunctiva corneae* besteht nur aus geschichtetem Pflasterepithel, welches auf einer structurlosen Lamelle (*elastica anterior*) ruht. — An der innern Oberfläche der Cornea haftet ziemlich locker die Wasserhaut, Descemet'sche oder Demours'sche Haut, eine wasserhelle, sehr elastische, structurlose Membran (*elastica posterior*), die an ihrer freien Fläche mit einer, auf die vordere Fläche der Iris übergehenden einfachen Lage von Pflasterepithelium überkleidet ist. Der hintere Rand der Wasserhaut geht in das *ligamentum iridis pectinatum* über, welches, aus einem Netzwerke äusserst zarter, feiner, heller und elastischer Fäserchen bestehend, sich am Ciliarrande der Iris befindet und in den Ciliarmuskel verliert.

3) *Conjunctiva bulbi s. adnata oculi*, Bindehaut des Augapfels, welche das vordere Drittel des Bulbus (als *conjunctiva scleroticae* und *corneae*) bekleidet, ist zwar die ununterbrochene Fortsetzung der Liderbindehaut, hat aber den Schleimhautcharacter derselben allmälig verloren und besteht über der Cornea fast nur noch aus Epithel. Die weisse, an elastischen Fasern ziemlich reiche Sclerotica-Bindehaut ist mit dem Bulbus durch ein reichliches, schlaffes, weitmaschiges, submuköses, mit Fettzellen durchsetztes Bindegewebe locker verbunden und nur in der Nähe des Hornhautrandes fester angeheftet. Am Rande der Cornea bildet sie einen $^1/_2$—1''' breiten, ringförmigen, leichten Wulst (*annulus conjunctivae*), der unten und oben etwas auf die Cornea übergreift.

β) **Zweite Lage der Augenhäute**, besteht aus sehr gefässreichen, stark pigmentirten und musculösen Membranen, so dass sie hauptsächlich der Ernährung, Verdunkelung und Bewegung der innern Augentheile (der Accomodation des Auges für Nah- und Fernsehen) dient. Sie wird von der Chorioidea und Iris gebildet, welche zusammen auch die Traubenhaut, *uvea*, genannt werden.

4) *Tunica choroidea*, (*chorioidea, vasculosa*), Aderhaut, deren hinterer Theil vom Sehnerven durchbohrt wird und hier mit dem Neurilem desselben (als zarte siebförmige Lamelle) zusammenhängt, liegt concentrisch an der innern Fläche der Sclerotica (an welcher beim Abziehen der Chorioidea lichtbraunes Gewebe derselben als *lamina fusca* haften bleibt), bildet am vordern Rande derselben einen dickern Theil, das *corpus ciliare*, und setzt sich dann ununterbrochen in die Iris fort. An der Aderhaut lassen sich mehrere Schichten unterscheiden, nämlich die äussere fest an der Sclerotica anhangende, stärkste, vasculäre Schicht, welche hauptsächlich aus den grösseren (Ciliar-) Blutgefässen (mit *vasa vorticosa*) und aus sternförmigen Pigmentzellen zusammengesetzt ist (letztere mehr aussen die äussere Pigmentschicht, erstere die eigentliche Gefässlage bildend), die beide in einem Stroma von blassen, spindelförmigen, kernhaltigen Zellen eingelagert sind. Die mittlere oder capillare Schicht, auch *membrana choriocapillaris s. membrana Ruyschiana* genannt, welche sich nicht so weit vor als die äussere Schicht (nur bis zur *ora serrata*, dem hintern Rande des Ciliarkörpers) erstreckt, besteht aus einem sehr engmaschigen Netze von Capillaren, welches sich in einer structurlosen Haut ausbreitet. Die innere oder Pigmentschicht, *membrana pigmenti*, welche sich vorn auf die Ciliarfortsätze und die hintere Iriswand fortsetzt, besteht aus einer Lage polygonaler Pigmentzellen und ist mit einer feinen structurlosen elastischen Lamelle überkleidet. — Im Augengrunde finden sich in der Choroidea auch glatte Muskelfasern.

Das *corpus ciliare*, der Strahlenkörper, Faltenkranz, ist der vordere, dickere Theil der Choroidea, welcher aus einer Menge (gegen 70) von Ciliarfortsätzen zusammengesetzt ist und sich in Gestalt eines platten Ringes um den Rand der Linse herumzieht, die hintere Wand der hintern Augenkammer bildend.

Die Ciliarfortsätze, *processus ciliares*, sind 0,8—1,2''' lange, 0,4''' und 0,12''' breite, längliche, hauptsächlich aus Gefässen bestehende Körper an der innern Fläche des vordern Endes der Chorioidea, welche am hintern Rande des Ciliarkörpers (d. i. die *ora serrata*) niedrig und etwas entfernt von einander anfangen und sich, immer dichter zusammentretend und höher werdend, zum Linsenrande hinziehen, wo sie mit einem stumpfen Ende vorn über den peripherischen Theil der Linsenkapsel hervorragen, ohne aber denselben zu berühren. Die Gefässe der Ciliarfortsätze (vordere Aeste der *artt.* und *vv. ciliares posticae breves*) liegen an der mit der Chorioidea zusammenhängenden Basis dieser Fortsätze mit ihren grössern Aesten dicht nebeneinander und sind noch durch das Stroma der Chorioidea verbunden. Gegen die freien Enden hin lösen sie sich allmälig in ein Netz sehr gewundener Capillaren auf, in dessen Maschen nur eine hyaline structurlose Masse mit zahlreichen Kernen gefunden wird. — Die äussere Fläche der Ciliarfortsätze ist mit einer Fortsetzung der *membrana pigmenti chorioideae* bekleidet; beim Erwachsenen fehlt das Pigment an den freien Rändern der Fortsätze. Auf der Pigmentschicht der Ciliarfortsätze soll nach Einigen noch ein feines structurloses Häutchen liegen, welches von der *zonula Zinnii* und dem Glaskörper kommt (wo es sich zwischen *hyaloidea* und *retina* findet) und auch *membrana limitans Pacini* oder *m. Jacobi* genannt wird. Nach Andern scheint dieses Häutchen nur aus den äussern Zellenwandungen der Pigmentzellen zu bestehen.

Das *ligamentum ciliare*, *orbiculus ciliaris*, Strahlenband, oder richtiger der Spannmuskel der Chorioidea (*musculus ciliaris s. tensor chorioideae*) stellt einen graulich-weissen, 1,5''' breiten Ring an der äussern Fläche des vordern Randes der Chorioidea dar und besteht aus radiären, äusserst zarten, kurzen, aber breiten, musculösen Faserzellen, welche von einem ausserordentlich dichten Capillarnetze umstrickt und von Nerven vielfach durchzogen, vorn an der Gränze zwischen Cornea und Sclerotica, von der hintern innern Wand des Schlemm'schen Canales entspringen und sich hinterwärts im vordern Ende der Chorioidea, auf der Aussenseite der Ciliarfortsätze verlieren.

5) Iris, Regenbogenhaut, Blendung, bildet eine dünne, musculöse und bindegewebige, gefäss- und nervenreiche Scheibe, welche, mit einer vordern, buntgefärbten und einer hintern schwarzgefärbten Fläche, sowie mit einem runden Loche (Pupille, Sehe) in ihrer Mitte (doch etwas mehr nach innen zu), ihre Lage hinter der Cornea und vor der, vom Ciliarkörper umgebenen Linse hat, so dass sie zwischen die vordere und hintere Augenkammer zu liegen kommt. Ihr äusserer Rand, *margo ciliaris*, stösst an das *lig. ciliare;* der innere Rand, *margo pupillaris*, begränzt die Pupille. Die Iris besteht aus 3 verschiedenen Gewebelagen: die vordere wird von einer einfachen Schicht pflasterförmiger Epithelialzellen (Fortsetzung des Epitheliums der Descemet'schen Haut) gebildet; die hintere (auch *uvea* genannt) ist eine Fortsetzung der Pigmentschicht der Ciliarfortsätze und nur stärker als diese. Die mittlere, stärkste, musculöse und eigentliche Irislage besteht in ihrem Stroma theils aus feinfaserigem Bindegewebe (mit zahlreichen Zellenelementen und Pigment), theils aus glatten Muskelfasern und ist sehr reich an Gefässen und Nerven. Die Muskelfasern bilden zwei in ihrer Wirkung verschiedene Muskeln, nämlich: am Pupillarrande einen 0,55''' breiten ringförmigen Schliessmuskel, den Verengerer der Pupille, *sphincter pupillae;* und den mit radialen (in gewissen Abständen von einander liegenden und durch Bündelchen mit einander zusammenhängenden) Faserbündeln von der Peripherie des Sphincters bis zum Ciliarrande der Iris (zum *lig. ciliare*) verlaufenden Erweiterer, *dilatator*, der Pupille. — Die Gefässe der Iris folgen in ihrer Anordnung im Allgemeinen dem Verlaufe der Muskelfasern, so dass dem Sphincter ein dichtes ringförmiges Ge-

fässnetz (*circulus arteriosus*, richtiger aber *vasculosus iridis minor*) entspricht, während die vom Ciliarrande, aus einem *circulus arteriosus iridis major* entspringenden Arterien, den Bündeln des Dilatators parallel verlaufen. — Die Nerven sind Zweige der Ciliarnerven (mit Fasern aus dem Sympathicus, Oculomotorius und Trigeminus) und bilden einen dichten Plexus in der Iris; sie treten aus dem *tensor chorioideae* in das Irisgewebe und vertheilen sich an die Muskeln desselben. — Die Venen der Iris münden theils in die *vasa vorticosa* der Chorioidea, theils in die *vv. ciliares posticae longae*, theils in den

canalis Schlemmii s. sinus venosus iridis, d. i. ein enger ringförmiger Canal, welcher sich zwischen dem vordersten Rande der Sclerotica und Chorioidea befindet. Aus ihm leiten die *venulae ciliares anticae* das Blut durch die Sclerotica nach aussen.

Die bunte Farbe der vordern Irisfläche hängt von der Gegenwart und Menge gesternter Pigmentzellen ab. Bei blauen Augen fehlen dieselben gänzlich; entwickeln sie sich in geringer Anzahl, dann entsteht die lichtbraune Farbe; bei grosser Menge sieht die Iris schwarzbraun; discrete Anhäufungen erzeugen die sogen. Rostflecken der Iris.

γ) **Dritte Lage der Augenhäute**, besteht aus der zum Sehen allerwichtigsten Membran, der empfindenden Nerven- oder Netzhaut, mit den Endorganen des Sehnerven, auf deren Anwesenheit und normaler Funktionirung die Fähigkeit des Auges Gesichtseindrücke äusserer Objecte dem Geistesorgane zu vermitteln beruht.

6) *Tunica retina s. nervea*, Netz- oder Nervenhaut, welche, den grössten Theil des Glaskörpers umgebend, concentrisch an der innern Fläche der Chorioidea bis zur *ora serrata* vorliegt, ist gewissermaassen die Fortsetzung oder die membranartige Ausbreitung des Sehnerven, der aber noch sehr wichtige Bestandtheile als Stäbchen- und Körnerschicht beigegeben sind. — Die Retina ist eine sehr zarte, während des Lebens vollkommen durchsichtige, bald nach dem Tode aber weisslich trübe Haut, welche hinten mit dem Sehnerven (der an seiner Eintrittsstelle den *colliculus s. papilla nervi optici* bildet) in continuirlichem Zusammenhange steht, nach vorn zu allmälig um mehr als die Hälfte an Stärke abnimmt und an der *ora serrata* mit einem wellenförmigen Rande (*ora serrata retinae s. margo undulato-dentatus*), der einerseits mit der Chorioidea, andererseits mit der Hyaloidea innig zusammenhängt, endigt. An der Retina, welche etwa 1''' nach aussen vom Colliculus eine eirunde gesättigt gelbe Stelle, den gelben Fleck, *macula lutea*, mit der *fovea centralis* im Mittelpuncte zeigt, lassen sich mehrere Schichten unterscheiden und diese folgen von aussen nach innen so aufeinander: die Stäbchen- und Zapfenschicht, die Körnerschicht, die Nervenzellenschicht, die Schicht der Opticusfasern und die Begränzungshaut. Alle diese nervösen Elemente der Retina werden durch eine Bindegewebsgrundlage getragen, welche (nach Kölliker) besonders in den innern Schichten senkrecht aufsteigende Fasern (Radial- oder Stützfasern) enthält.

Die Stäbchen- und Zapfenschicht, *stratum bacillorum s. membrana Jacobi*, besteht aus unzähligen, in regelmässiger Anordnung gleich Pallisaden dicht (ohne Zwischensubstanz) nebeneinander stehenden, länglichen, fettglänzenden und das Licht stark reflectirenden, theils stäbchen-, theils zapfenförmigen Körpern, welche senkrecht auf der Retina stehen und mit ihrem freien Ende an die Pigmentschicht der Chorioidea stossen. Sieht man senkrecht auf diese Schicht, so zeichnen sich die Zapfen von den Stäbchen dadurch aus, dass sie nach oben in der Mosaik der Stäbchen Lücken zu lassen scheinen, die aber mit einer sehr durchsichtigen Substanz erfüllt sind. Die Zapfen und Stäbchen sind die eigentlichen Endorgane der Opticusfasern, also die eigentlichen Sinneswerkzeuge des Gesichtssinnes. Die Untersuchungen von Max Schultze haben herausgestellt, dass die Zapfen allein die Farbenempfindung vermitteln, während die Stäbchen nur Hell und Dunkel unterscheiden. Die Stäbchen, *bacilli*, sind schmale, lange, glänzende, breite, nach aussen quer abgeschnittene, nach innen dagegen sich zuspitzende und in ein äusserst zartes, senkrecht in die innern Schichten der Retina eindringendes Fädchen auslaufende (solide oder hohle?) Körper, welche aus einer homogenen, zähen, weichen, aber leicht brüchigen Masse bestehen, deren chemische Natur noch nicht genau bekannt ist. Ritter nimmt in ihnen einen dem Axencylinder der Nervenfasern entsprechenden Faden an. — Die Zapfen, *coni*, stellen mit ihrem äussern Theile (dem Zapfenstäbchen) kurze Stäbchen dar, während ihr innerer Theil rüben- oder zapfenförmig angeschwollen ist und sich ebenfalls, wie die Stäbchen, mit einem feinen Fädchen in die inneren Schichten der Retina fortsetzt. Oberhalb der Stelle wo dieses Fädchen vom innern Ende des Zapfens abgeht, befindet sich, von demselben nur durch eine seichte Einschnürung getrennt, eine rundliche kernhaltige Zelle (das Zapfenkorn). — Die Zapfen sind zwischen die Stäbchen vertheilt, jedoch nicht gleichmässig; sie treten nach vorn immer mehr zurück, während sie am gelben Fleck in grosser Menge angehäuft sind. — Die Fädchen der Stäbchen und Zapfen vereinigen sich mit den Zellen der Körnerschicht.

Die Körnerschicht, *stratum granulosum*, welche nach innen auf die Stäbchenschicht folgt, besteht aus dunklen, rundlichen oder spindelförmigen, feingranulirten kernhaltigen Zellen, welche das Licht ziemlich stark zurückwerfen und, wie die bipolaren Ganglienzellen, von beiden Seiten einen sehr feinen Faden ausschicken. Die Körnerschicht bildet zwei Lagen, eine äussere stärkere und eine innere schwächere; beide Lagen sind durch eine feingranulirte, radial gestreifte (von einer Fortsetzung der Fädchen der Stäbchen und Zapfen gebildete) Zwischenschicht geschieden und verschmelzen nur gegen das vordere Ende der Membran zu einer Lage. Die Körner sind durch die auch noch tiefer in die Retinaschichten eindringenden Fädchen jener Zwischenschicht ebensowohl unter einander, als mit den Stäbchen und Zapfen vereinigt und sie erscheinen sonach nur als in den Verlauf jener (Müller'schen) Fädchen eingewebte zellige, kernhaltige Erweiterungen.

Die Zellenschicht oder die Lage grauer Hirnsubstanz, welche sich ziemlich scharf von der Körnerschicht abgränzt, besteht aus rundlichen und birnförmigen, kernhaltigen, mehrästigen, in 2 bis 3 Lagen über einander liegenden und in eine feinkörnige Grundlage eingebetteten Nervenzellen, welche durch ihre Fortsätze theils unter einander, theils mit den Fädchen der Stäbchen und Zapfen, theils mit den Opticusfasern im Zusammenhange stehen.

Die Nervenfaserschicht, welche im Umkreise des Sehnerven (am *colliculus nervi optici*) am stärksten ist und nach vorn immer dünner wird, ist von den radienförmig nach allen Richtungen aus einander strahlenden Opticusfasern gebildet, die am *colliculus* unter rechtem Winkel sich umbeugend und die *macula lutea* umgehend, bis zur *ora serrata* reichen. Es scheint, dass dieselben, nach aussen umbiegend, in den Ganglienzellen der vorigen Schicht ihr Ende finden.

Die Begränzungshaut, *membrana limitans*, ist ein zartes structurloses, an die Hyaloidea des Glaskörpers gränzendes Häutchen, welches mit der übrigen Retina innig verbunden ist, nach Einigen über die *ora serrata* hinaus reicht und die Ciliarfortsätze überkleidet; nach *Brücke* auch noch auf die hintere Fläche der Iris tritt und erst am Pupillarrande endigt.

Der gelbe Fleck der Retina, welcher seine Farbe einem diffusen, die Körner der Retina durchtränkenden Pigmente verdankt, wird nicht von allen Retinaschichten gebildet, denn es fehlt hier eine zusammenhängende Nervenfaserschicht, auch mangelt an der im Mittelpuncte befindlichen, verdünnten, farblosen und etwas vertieften Stelle (*fovea centralis*, fälschlich *foramen centrale* genannt), durch welche das Chorioideapigment durchschimmert, die Körnerschicht. Die Stäbchenschicht enthält hier nur Zapfen und diese sind hier ausnehmend dünn, so dass sie den Stäbchen ähneln. Die Ausläufer dieser Zapfen nehmen einen schiefen Verlauf in dem gelben Flecke. Die *plica centralis*, eine vom Rande des Opticuseintrittes bis zum gelben Flecke verlaufende Falte fehlt beim Lebenden. — Die Gefässe der Retina sind Aeste der *art.* und *ven. centralis retinae*, welche im Centrum des Sehnerven verlaufen; die Capillaren, ein nicht sehr engmaschiges Netz bildend, breiten sich hauptsächlich in der Faser- und Zellenschicht der Retina aus und fehlen am gelben Fleck. An der *ora serrata retinae* befindet sich, deutlicher bei Thieren, der *circulus venosus retinae*, in welchen

die vordern Capillaren einmünden und der mit der *ven. centralis retinae* in Verbindung steht.

δ) **Lichtbrechungs-Apparat,** durchsichtiger Kern des Auges, dioptrische Apparate, wie: der Glaskörper, die Linse, das Kammerwasser. Diese Organe sind ein optischer Sammelapparat, der die zerstreut von einem leuchtenden Punkte herkommenden Strahlen zu einem Bildpunkte wieder vereinigt, welcher auf die Netzhaut fällt.

7) *Corpus vitreum,* Glaskörper, füllt den ganzen Hohlraum des Auges hinter der Linse und dem Ciliarkörper, innerhalb der Retina aus. Es stellt dieser Körper eine wasserhelle, völlig gefässlose Kugel dar, welche an ihrer vordern Fläche eine schüssel- oder tellerförmige Grube (*fossa hyaloidea*) für die Linse hat und äusserlich von einer durchsichtigen, structurlosen Haut, der Glashaut, *membrana hyaloidea,* umschlossen ist, die vorn unter dem Ciliarkörper (wo sie sich fest mit der *membrana limitans* vereinigt) als *pars ciliaris hyaloideae s. zonula Zinnii* (*lig. suspensorium lentis*) mit zwei Lamellen sich rings am Rande der Linsenkapsel inserirt. Die hintere Lamelle verschmilzt mit der hintern Wand der Linsenkapsel, die vordere mit den Ciliarfortsätzen verbundene (die Zonula im engern Sinne oder die *corona ciliaris*, das Strahlenblättchen, und nach den Ciliarfortsätzen gestaltete) Lamelle setzt sich etwas vor dem Rande der Linse an die Kapsel derselben an. Zwischen diesen beiden Lamellen und dem Linsenkapselrande bleibt ein mit wasserheller Flüssigkeit erfüllter, dreieckiger, die Linse ringförmig umgebender Raum, der *canalis Petiti.* — Was den Bau des Glaskörpers betrifft, so ist derselbe zur Zeit noch nicht genau gekannt; nur so viel scheint gewiss, dass die Grundsubstanz dieses Körpers aus einer formlosen Intercellularsubstanz (gallertartigem Bindegewebe, Schleimgewebe) mit eingebetteten, zerstreuten Zellen besteht. Beim Embryo findet sich eine Art faseriges Balkenwerk im Glaskörper, welches als Träger für Gefässe (Zweige der *art. capsularis* aus der *centralis retinae*) dient.

9) *Lens crystallina,* Linse, Crystall-Linse, ist ein vollkommen durchsichtiger (in der Jugend wasserheller, im Alter leicht gelblich gefärbter), biconvexer, linsenförmiger, aus Schichten von Fasern oder Röhren gebildeter Körper, welcher, rings vom Ciliarkörper und von der Zonula umgeben, seine Lage in der tellerförmigen Vertiefung an der vordern Fläche des Glaskörpers, dicht hinter der Pupille und Iris hat. Man unterscheidet an der Linse: die Linsenkapsel und die eigentliche Linse. — Die *capsula lentis,* Linsenkapsel, die Matrix der Linse, wird von einer völlig structurlosen, wasserhellen, elastischen Membran (einer Glashaut) gebildet, welche die Linse von allen Seiten umgibt und an ihrer vordern Wand stärker als an der hintern ist. Die Innenfläche der vordern Kapselwand ist noch mit einer einfachen Lage heller polygonaler Zellen bekleidet. Die hintere Wand der Linsenkapsel ist mit der Hyaloidea verschmolzen. — Innerhalb der Linsenkapsel, zwischen dieser und der Linse befindet sich nach Einigen eine äusserst geringe Menge einer wasserhellen, etwas klebenden Flüssigkeit, der *humor Morgagnii,* dessen Existenz von Andern geleugnet wird. In diesem Humor zeigen sich vollkommen durchsichtige, runde Zellen mit grossem Kerne, welche man entweder für Kapselepithelialzellen, oder für Bildungszellen des Linsengewebes hält. — Die Crystalllinse, deren Consistenz von der Peripherie nach dem Centrum hin (d. i. der Linsenkern) zunimmt, besteht durch und durch aus den sehr blassen, wasserhellen, glatten, (bandartigen) sechsseitigen Linsenfasern, welche aber nicht solid, sondern zartwandige, mit zähem, hellem, stark lichtbrechendem, eiweissartigem (aus Globulin oder Crystallin bestehendem) Inhalte gefüllte Röhren sind und sich aus den Zellen des *humor Morgagnii* hervorbilden sollen. Diese Röhren verlaufen sämmtlich der Oberfläche der Linse parallel und in der Richtung der Radien derselben; sie sind so dicht aneinander gedrängt, dass überall ohne Zwischenraum und Bindemasse Kante an Kante, Fläche an Fläche liegt. Zur innigern Verbindung sind die Ränder der Linsenfasern meist uneben, selbst sägeartig gezahnt. An undurchsichtigen Linsen zeigt sich an der vordern und hintern Fläche eine sternförmige Figur mit einer verschiedenen Anzahl von Strahlen, welche gewissermaassen den Ursprungs- und Ansatzpunct der Linsenfasern bildet. Keine Faser bildet nämlich einen geschlossenen, die ganze Linse umgehenden Kreis, sondern jede derselben umfasst nur etwas weniger wie die Hälfte und hört an den Strahlen jenes Sternes auf. — Bei Erwachsenen sind Linse und Linsenkapsel ganz gefässlos und nervenlos. Dagegen besitzt die Kapsel beim Embryo eine gefässreiche Hülle (einen Theil der *membrana capsulo-pupillaris*), deren Gefässe aus der *art. capsularis* der *centralis retinae* stammen.

10) Das Kammerwasser, *humor aqueus,* welches die vordere und hintere Augenkammer, d. s. die durch die Pupille mit einander communicirenden Räume vor und hinter der Iris, ausfüllt, ist eine dünne, vollkommen durchsichtige, keine Formbestandtheile enthaltende, seröse Flüssigkeit. — Die vordere Augenkammer, *camera oculi anterior,* findet sich zwischen der innern Fläche der Cornea und der vordern Fläche der Iris, und ist mit der Wasserhaut ausgekleidet. Die hintere Augenkammer, *camera posterior,* hat zur vordern Wand die Uvea der Iris, zur hintern die Linse und den Ciliarkörper.

ε) **Muskeln, Gefässe und Nerven des Augapfels.** Die Muskeln sind die *mm. recti* und *obliqui;* Gefässe und Nerven heissen *ciliares.*

a) Die Augenmuskeln, welche den Augapfel nicht blos nach allen Richtungen zu drehen im Stande sind, sondern auch durch die mit jeder Bewegung verbundenen Muskelgefühle dem Bewusstsein eine Vorstellung von der Grösse und Richtung der geschehenen Bewegungen verschaffen können, haben ihre Lage in der Augenhöhle und sind die 4 *mm. recti* und 2 *mm. obliqui* (s. S. 37.)

b) Die Gefässe des Augapfels stammen aus der *art. ophthalmica* (s. S. 60.) und sind: die *art. centralis retinae,* die *artt. ciliares posticae longae* und *breves,* die *artt. ciliares anticae.* — Die Venen, unter denen sich die *vv. vorticosae* der Chorioidea (zierliche Wirbel mit den äussern Aestchen der *artt. ciliares posticae breves* bildend) auszeichnen, entsprechen den Arterien und senken sich in die *vv. ophthalmicae* (s. S. 69.)

Die *artt. ciliares posticae breves,* etwa 20 kleine Astchen der *art. ophthalmica,* durchbohren die Sclerotica am hintern Umfange des Bulbus, spalten sich gabelförmig und verbreiten sich mit äussern, innern und vordern Aestchen in der mittlern oder Gefässschicht der Chorioidea. Die äussern Aestchen gehen mit ihren feinen Endigungen (ohne eigentliche Capillaren zu bilden) sich bogenförmig umbiegend direct in die *venae vorticosae* über; die innern bilden das Capillarnetz der Ruyschiana; die vordern setzen sich in das *corpus ciliare* fort.

Die *artt. ciliares posticae longae* und *ciliares anticae* treten in die Iris ein und bilden hier am Ciliarrande den *circulus vasculosus major,* am Pupillarrande den *circulus arteriosus minor.*

c) Die Nerven des Augapfels sind, ausser dem *nervus opticus* (s. S. 86), welcher in die Retina übergeht, die *nervi ciliares,* die theils aus dem *ganglion ciliare* (die *nn. ciliares breves*), theils vom *nerv. naso-ciliaris* (die *nn. ciliares longi*) stammen (s. S. 86).

b) **Schutz- und Hülfsorgane für den Augapfel.**

1) Augenhöhle, *orbita s. cavitas orbitalis.* — α) Ihr Eingang wird von den *margines orbitales* umgränzt, der obere Augenhöhlenrand (*m. supraorbitalis*) gehört dem Stirnbeine, der untere (*m. infraorbitalis*) dem Oberkiefer, der innere dem *processus nasalis* des Oberkiefers und dem Thränenbeine, der äussere dem Jochbeine an. — β) Die innere Wand ist gebildet: vom *os lacrymale*, der *lamina papyracea* des Siebbeins und ganz hinten noch vom *processus orbitalis* des Gaumenbeins. — γ) Die äussere Wand bildet: das *os zygomaticum* und der grosse Flügel des Keilbeins. — δ) Das Dach (*lacunar orbitae*) bildet: die *pars orbitalis* des Stirnbeins und die *ala parva* des Keilbeins. — ε) Der Boden (*pavimentum orbitae*) ist gebildet: vom *planum orbitale* des Körpers des *os maxillare superius.*

Die knöchernen Wände der Orbita sind zunächst mit Knochenhaut, *periorbita*, bekleidet, übrigens wird die Orbita aber mit weichem Fette ausgefüllt, und das Zellgewebe bildet am Bulbus (mit Ausnahme des vordern Drittels) die *fascia bulbi.* — Auch wird nach Tenon noch eine synoviale Kapsel des Augapfels (welche den Augapfel nach Art der Pfanne eines Nussgelenkes aufnimmt) angenommen. Sie stellt ein grosses Segment einer Hohlkugel dar, in welche der von der Sclerotia gebildete Umfang des Augapfels aufgenommen wird. Nach aussen steht das Gewebe dieser weisslichen Tenon'schen Kapsel mit dem interstitiellen Bindegewebe des Fettpolsters der Orbita im ununterbrochenen Zusammenhange, während es nach vorn mit der *conjunctiva scleroticae* in Verbindung steht. — Die innere Fläche der Kapsel hängt durch einen ungemein zarten blätterigen Zellstoff mit der Sclerotica zusammen und ist theilweise frei, stellenweise auch mit Epithel bekleidet.

2) Augenbrauen, *supercilia*, d. s. die mit kurzen, steifen, nach den Schläfen hin gerichteten Haaren besetzten Hautwülste über den Augenhöhlen, welche das Auge von oben beschatten und den herabrinnenden Schweiss von demselben abhalten. Durch ein lockeres subcutanes Bindegewebe hängt die Haut der Braue mit dem *mscl. frontalis* und *orbicularis palpebrarum* (*corrugator supercilii*) zusammen und kann durch den ersteren Muskel in die Höhe gehoben, durch den letztern nach ab- und einwärts gezogen werden.

3) Augenlider, *palpebrae*, ein oberes und ein unteres. Sie lassen die Augenlidspalte (*fissura s. rima palpebrarum*) mit dem innern und äussern Augenwinkel (*angulus s. canthus internus* und *externus*) zwischen sich. In ersterem ist der Thränensee, *lacus lacrymalis* (zur Ansammlung der Thränen), mit der *caruncula lacrymalis* und *plica semilunaris conjunctivae.* — Jedes Augenlid besteht von aussen nach innen aus folgenden, durch Zellgewebe mit einander vereinigten Theilen: α) äussere Haut (sehr dünn, fettlos, fast haarlos, mit kurzen Papillen und kleinen Schweissdrüsen); — β) Muskelfasern (*stratum internum* des *m. orbicularis palpebrarum*), welche am Lidrande ein besonderes Bündel, den *m. ciliaris*, Wimpermuskel, bilden; — γ) Knorpel (*tarsus*); und — δ) gefäss- und nervenreiche Bindehaut (*conjunctiva palpebrarum*), welche (durch kurzes Bindegewebe mit dem Knorpel fest vereinigt und mit den Characteren der Schleimhäute) sich ununterbrochen in die *conjunctiva bulbi* fortsetzt und im innern Augenwinkel die *plica semilunaris* bildet. Die beiden Augenlidknorpel (*tarsus superior* und *inferior*), welche zu den Faser- oder Bindegewebeknorpeln gehören und von denen der obere reichlichere Knorpelzellen enthält, als der untere, werden durch das *lig. palpebrale externum* und *internum* an den äussern und innern Augenhöhlenrand befestigt, und enthalten in ihrer Substanz die Meibom'schen Drüsen. — Der freie Rand (und zwar die äussere Kante desselben) der Augenlider ist mit den Wimpern, *cilia*, besetzt, hinter denen sich die Oeffnungen der Meibom'schen Drüsen und in der Nähe des innern Augenwinkels ein oberes und ein unteres *punctum lacrymale* auf dem Thränenwärzchen befindet. Die Wimpern stecken in 1,5''' langen Bälgen, die zwischen Haut und Tarsalknorpel liegen.

4) Augenbutter-absondernde Organe.

a) *Glandulae Meibomianae*, Augenliddrüsen; sie liegen in Reihen in der Substanz des obern (etwa 30—40 Stück) und untern (20—30 Stück) Augenlidknorpels und münden sich auf dem freien Augenlidrande hinter den Wimpern aus. Sie bestehen aus structurlosen Bläschen, welche sich um einen durch die Länge der ganzen Drüse gehenden Ausführungsgang träubchenartig anlegen und Zellen, Zellenkerne und zahlreiche Elementarkörnchen nebst Fetttröpfchen enthalten.

b) *Caruncula lacrymalis*, d. i. eine rundliche Anhäufung von 7—8 *cryptis sebaceis* (Haarbalgdrüsen mit Härchen), die im innern Augenwinkel, auf dem Boden des Thränensees, liegt und ebenfalls Augenbutter secernirt.

5) Thränenorgane, *organa lacrymalia.*

a) *Glandulae lacrymales* (*s. innominatae*), Thränendrüsen, eine obere und eine untere; liegen über dem äussern Augenwinkel hinter dem obern Augenlide, und durchbohren hier mit 6—10 Ausführungsgängen die *Conjunctiva.* Diese Drüsen bestehen aus Läppchen, welche von structurlosen Drüsenbläschen gebildet und durch Bindegewebe traubenartig vereinigt werden.

b) *Puncta lacrymalia*, Thränenpuncte, ein oberer und ein unterer; befinden sich, auf dem Thränenwärzchen (*papilla lacrymalis*) sitzend, in der Nähe des innern Augenwinkels auf dem freien Rande des obern und untern Augenlides. Sie führen in die

c) *Canaliculi lacrymales* (*s. cornua limacum*), Thränencanälchen; ein oberes im obern und ein unteres im untern Augenlide. Ein jedes dringt zuerst senkrecht in das Augenlid ein, bildet dann eine kleine Erweiterung, und zieht sich dann im freien Augenlidrande horizontal nach innen, um in den

d) *Saccus lacrymalis*, Thränensack (mit dem *m. sacci lacrymalis* und flimmerndem Cylinderepithelium auf seiner Schleimhaut), einzumünden. Dieser liegt hinter dem *lig. palpebrale internum*, in der *fossa lacrymalis*, endigt nach oben blind, und setzt sich nach unten enger werdend in den

e) *Canalis s. ductus naso-lacrymalis* fort, welcher schräg und etwas nach rückwärts zur Nasenhöhle herabsteigt, wo er sich unter der untern Nasenmuschel im *meatus narium inferior* öffnet, und hier von einer halbmondförmigen Schleimhautfalte umgeben ist.

II. Gehörorgan, Ohr, organon auditus.

Das Ohr zerfällt in ein äusseres (die *auricula*, der äussere Gehörgang und das Trommelfell), mittleres (die Paukenhöhle und Ohrtrompete) und inneres (das Labyrinth). Nur die innere Abtheilung vermittelt die Perception der Schallwellen, während die mittlere zur Leitung und die äussere zur Aufnahme derselben dient.

A) Aeusserer Theil des Gehörorgans.

1) Aeusseres Ohr, *auricula*, welches die Schallwellen in grösserer Ausdehnung zu fassen und in den äussern Gehörgang zu reflectiren hat. Es besteht aus einer verschiedentlich ein- und ausgebogenen Knorpelplatte, die mit Perichondrium, Muskelfasern, Zellgewebe und äusserer, fast fettloser, mit grossen Talg- und Schweissdrüsen versehener Haut überzogen ist, welche letztere am untern Ende des Ohres eine beutelförmige Verlängerung, das Ohrläppchen, *lobulus auriculae s. auricula infima*, bildet. Durch die äussere Haut und das *lig. auriculae superius*, *anterius* und *posterius* wird das äussere Ohr an die Seite des Kopfes geheftet; auch kann es durch den *m. attollens*, *attrahens* und die *mm. retrahentes* (s. S. 37) bewegt werden. — Der Ohrknorpel, *cartilago auris*, gehört zu den gelben oder Netzknorpeln (mit streifiger Grundsubstanz und grossen Knorpelzellen).

a) Erhabenheiten des Ohrknorpels: α) *Helix*, Ohrleiste, Ohrkrempe (mit dem *processus acutus s. spina helicis*); — β) *Anthelix*, Gegenleiste (mit 2 Schenkeln, zwischen denen die *fossa innominata*); — γ) *Tragus*, vordere Ohrklappe, Ohrecke; — δ) *Antitragus*, hintere Ohrklappe, Gegenecke.

b) Vertiefungen am Ohrknorpel: α) *Incisura auriculae* (*s. intertragica*) zwischen *tragus* und *antitragus;* — β) *Scapha* (*fossa navicularis*), zwischen *helix* und *anthelix;* — γ) *Fossa innominata* (*s. triangularis*), zwischen den beiden Schenkeln der *anthelix;* — δ) *Concha auris*, Ohrmuschel; sie setzt sich in den Gehörgang fort.

c) Muskeln am äussern Ohre: α) *M. helicis major*, am obern vordern Theile der Helix; — β) *M. helicis minor*, am untern hintern Theile der Helix; — γ) *M. tragicus*, auf der äussern Fläche des Tragus; — δ) *M. antitragicus*, vom Antitragus zu Anthelix; — ε) *M. transversus auriculae*, auf der hintern Fläche des Ohres, von der Concha zur Helix. — Ausserdem gibt es noch hier und da *vestigia muscularia*.

2) Aeusserer Gehörgang, *meatus auditorius externus*. Er reicht von der Ohrmuschel bis zum Trommelfelle und ist an seiner äussern Hälfte knorplig (aus 2—3 Cförmigen Knorpeln bestehend), an seiner innern knöchern. Er ist von elliptischer Gestalt und geht vom Grunde der Concha zuerst etwas nach hinten, krümmt sich dann aber etwas nach vorn und oben (etwas enger werdend), und läuft hierauf (wieder etwas weiter werdend) nach vorn, innen und unten. Die Wände des Gehörganges sind zunächst mit einer fibrösen (Perichondrium und Periosteum) und dann mit äusserer Haut (*membrana meatus auditorii externi*) ausgekleidet. In letzterer befinden sich innerhalb des knorpeligen Theiles des Gehörganges ausser den Talgdrüsen noch die Ohrenschmalzdrüsen, *glandulae ceruminosae;* letztere gehören zu den röhrenförmig gewundenen und gleichen den Schweissdrüsen. Im knöchernen Theile des Ganges ist die Haut innig mit dem Periost verwachsen. Am innern Ende des Gehörganges befindet sich ein Falz, *sulcus tympanicus*, in welchem das durch Schallwellen in Schwingungen zu versetzende elastische, ziemlich stark gespannte

3) Pauken- oder Trommelfell, *membrana tympani*, ausgespannt ist. Es hat eine schräge Lage, so dass der vordere und hintere Rand weiter nach innen liegt, und die äussere Fläche ab- und vorwärts gewandt ist. Es besteht aus 3 Platten, von denen die mittlere die eigenthümliche und eine fibröse ist, die innere der Schleimhaut der Paukenhöhle, und die äussere der *membrana meatus auditorii externi* angehört. Die äussere Fläche zeigt unter ihrer Mitte eine trichterförmige Vertiefung (vom *manubrium mallei*), und darüber nach hinten eine Erhabenheit, *umbo* (vom *processus brevis mallei*). — Die mittlere fibröse Platte, welche am *sulcus tympanicus* mit einem sehr verdichteten Streifen besonders ringförmiger Fasern (*annulus cartilagineus*) beginnt und hier mit dem Periost ebensowohl des äussern Gehörgangs wie der Paukenhöhle zusammenhängt, besteht aus verdichtetem Bindegewebe mit radiärer Anordnung und eingestreuten feinen elastischen Fasern; ihre engen Capillaren bilden ein weitmaschiges Netz; die Nerven breiten sich hier netzförmig aus. Die äussere Platte besteht aus geschichtetem Pflasterepithel und ist eine Fortsetzung der Epidermis des äussern Gehörganges. Die innere Platte, welche ununterbrochen mit der Mucosa der Paukenhöhle zusammenhängt, ist die feinere mit Flimmerepithel (oder Pflasterepithel) besetzte structurlose Lage derselben. Das Trommelfell besitzt in dem *mscl. tensor tympani* einen Apparat zur Herstellung eines verschiedenen Spannungsgrades und es wird so eine Art Accomodation wie am Auge ermöglicht.

B) Mittlerer Theil des Gehörorgans.

4) Die Pauken- oder Trommelhöhle, *cavitas tympani*, welche mit dünner, blasser, drüsenloser, nervenarmer, aber sehr gefässreicher Schleimhaut (mit Flimmerepithel) ausgekleidet ist, steht durch die Ohrtrompete nach dem Pharynx hin offen und zeigt an der innern Wand: die vom Steigbügel verschlossene *fenestra ovalis* (*s. vestibuli*) in einer Vertiefung (*pelvis ovalis*); die *fenestra rotunda* (*s. cochleae*), von der *membrana secundaria tympani* geschlossen; und das *promontorium* (*s. tuber cochleae*), vom Anfange der Schnecke herrührend. — An der äussern Wand, nach vorn neben dem Trommelfelle, befindet sich die *fissura Glaseri* (für den *m. mallei externus*, die *chorda tympani* und *art. tympanica*). — An der hintern Wand ragt die hohle (für *m. stapedius*) *eminentia papillaris* (*s. pyramidalis*) hervor, und ein Wulst deutet den *canalis Fallopii* an, der durch einige Canälchen (*canalis chordae* und *pro nerv. staped.*) mit der Paukenhöhle communicirt. — An der obern Wand ist hinten der Eingang zum *sinus mastoideus*. — Die vordere Wand setzt sich in die *tuba Eustachii* und über dieser in den *semicanalis tensoris tympani* fort; beide Canäle sind durch ein nach oben convexes Knochenblättchen mit einem löffelförmig ausgehöhlten innern Ende (*processus cochlearis*) von einander getrennt. — Durch die Paukenhöhle, vom Trommelfelle zur *fenestra ovalis*, zieht sich eine, ebenfalls von der sehr feinen Schleimhaut der Trommelhöhle bekleidete Kette von 3 Gehörknöchelchen, *ossicula auditoria*, welche die Schwingungen des Trommelfells auf eine andere, dem Trommelfelle analoge Membran fortpflanzen, die das ovale Fenster des Labyrinths verschliesst. Durch diese wird dann das Labyrinthwasser in Wellenbewegung versetzt und erst diese Wellen bewegen die im Corti'schen Organe vorzugsweise gelegenen Endorgane des Acusticus, deren Schwingungen den eigentlichen Nervenreiz abgeben. Die Gehörknöchelchen sind:

a) Hammer, *malleus*, mit Kopf, *caput*, der durch das *lig. capituli mallei* an die obere Wand der Paukenhöhle, und durch ein Kapselband (*lig. capsulare mallei et incudis*) und 2 Seitenbänder an die Gelenkfläche des *incus* beweglich geheftet ist; — Hals, *collum*, an welchem sich der *m. tensor tympani* (*s. mallei internus*) aus dem *semicanalis* ansetzt; — Handgriff, *manubrium*, der mit seinem Ende in das Trommelfell eingewachsen ist, und dem *m. levator tympani* (*s. lig. manubrii mallei*) zum Ansatze dient; — *processus spinosus s. Folianus*, ragt aus der vordern Seite des Halses heraus, und ist mit dem *m. mallei externus s. laxator tympani* (*lig. processus longi mallei*) versehen; *processus brevis s. obtusus*, an der äussern Seite des Halses.

b) Ambos, *incus*, mit: Körper, *corpus*, der eine Gelenkfläche für den Kopf des Hammers hat; — *processus brevis*, welcher in die äussere Wand der Paukenhöhle eingekeilt und hier durch das *lig. latum* noch befestigt ist; — *processus longus* mit dem *ossiculum orbiculare Sylvii* am freien Ende.

c) Steigbügel, *stapes*, besteht: aus dem Köpfchen, *capitulum*, welches mittels eines *lig. capsulare* an das *ossiculum orbiculare* befestigt ist und dem *m. stapedius* zum Ansatze dient; — 2 Schenkeln, *crura* (einem vorderen und einem hinteren), die an ihrer concaven Fläche einen *sulcus* und die von der Schleimhaut gebildete *membrana obturatoria stapedis* zwischen sich haben; — und dem Fusstritt, *basis*, der sich auf die *fenestra ovalis* legt.

5) Ohrtrompete, *tuba Eustachii*. Sie zieht sich vom vordern, untern und innern Theile der Paukenhöhle schräg vor-, ein- und abwärts zur Seitenwand des Pharynx, und hat ein *ostium tympanicum* und *pharyngeum*. Ihre äussere Hälfte ist knöchern, die innere knorpelig-häutig; ihre Wände sind mit Schleimhaut ausgekleidet, die mit einem geschichteten Flimmerepithelium versehen ist und zahlreiche Schleimdrüsen besitzt. Diese Trompete vermittelt den normalen Luftverkehr in der Paukenhöhle, auch können Schallwellen durch sie in die Paukenhöhle (zum Trommelfell und zur Membran des vordern Fensters) dringen.

C) Innerer Theil des Gehörorgans oder das Labyrinth.

Das mit Flüssigkeit erfüllte Labyrinth, aus dem Vorhofe, der Schnecke und den 3 Bogengängen bestehend, ist

der eigentliche Sitz des Gehörsinnes, denn hier sind die Endorgane des Acusticus, auf deren Erregung normal die Tonempfindungen beruhen, ausgebreitet. Diese Endorgane liegen theils in den Säckchen des Vorhofs und der Ampullen, theils in der häutigen Bekleidung der Schnecke; es sind die Hörfäden und das Corti'sche Organ. Erstere (in den Vorhofssäckchen und Ampullen, mit den Gehörsteinchen) scheinen die Empfindung von Geräuschen zu vermitteln, während das Corti'sche Tastwerk (in der mittlern Schneckentreppe) für das Empfinden der Töne eingerichtet ist.

6) Vorhof, *vestibulum*, der mittlere Theil des Labyrinths, hat 2 Vertiefungen, den *recessus hemisphaericus* und *hemiellipticus*, welche durch die sich in die *eminentia pyramidalis* endigende *crista vestibuli* (*s. pyramidalis*) von einander getrennt sind. Ausser der *fenestra ovalis* sieht man im Vorhofe noch folgende Oeffnungen: den *aditus ad cochleam* (zur *scala vestibuli*), das *ostium aquaeductus vestibuli*, und 5 Mündungen der 3 Bogengänge (der hintere Schenkel des obern und der obere Schenkel des untern Bogenganges haben eine gemeinschaftliche Oeffnung); ferner zeigen sich an der hintern Wand 3 *maculae cribrosae*, die *superior* für den *nerv. saccularis major*, die *inferior* für den *nerv. ampullaris inferior*, und die *macula cribrosa recessus hemisphaerici* für den *nerv. saccularis minor*.

Der Vorhof ist mit einer sehr feinen, aus verdichtetem Bindegewebe bestehenden und mit einem einfachen Pflasterepithel überzogenen Membran ausgekleidet, welche sowohl als Periost wie als seröse Haut (für die Perilympha) betrachtet werden kann. Ferner finden sich in seinen beiden Recessus 2, nicht mit einander communicirende häutige Säcke, der *sacculus rotundus* und *oblongus* (*s. alveus communis*, *utriculus*), von denen der letztere in die häutigen Bogengänge übergeht. Beide Säcke sind mit *aquula vitrea auditiva* (*s. endolympha*) ausgefüllt, in welcher sich der Ohrsand, *otoconia*, oder die Ohrsteinchen, *otolithi*, befinden. Zwischen der Wand des Vorhofs und diesen Säcken, welche den Vorhofstheil des *labyrinthus membranaceus* ausmachen, bleibt ein Zwischenraum, in dem sich die *perilympha s. aquula Cotunni* (Wasser mit sehr wenig Eiweiss) befindet. — Die Wand des häutigen Labyrinthes besteht aus 3 Schichten; die äussere enthält zarte Fasern und einzelne sternförmige Pigmentzellen; die mittlere ist eine durchsichtige, glasartige und dient den Fasern des Hörnerven zur Ausbreitung; die innere wird von einer Lage kernhaltiger Zellen gebildet. — Die Gehörsteinchen zeigen sich als weisses crystallinisches Pulver (aus kohlensaurem Kalk und organischer Materie), welches ein kleines Häufchen in der Umgebung der Nervenendigung bildet. — Die mit Labyrinthwasser erfüllten Vorhofssäckchen bestehen (nach Kölliker) aus einer durchsichtigen, elastischen Membran, in der sich Netze von Bindegewebskörperchen befinden; nach innen folgt dann eine glasartige Hülle und als innerste Lage ein einfaches Pflasterepithel aus vieleckigen Zellen. An ihrer innern Oberfläche bildet die Wand einen Vorsprung, auf welchem sich die Nerven endigen. Diese Nervenendigung deutet sich dem freien Auge als weisser Fleck an, der durch eine helle Haut an der Innenwand festgehalten wird; er besteht aus doppelt zugespitzten, sechsseitigen Säulen von kohlensaurem Kalk, d. s. die Gehörsteinchen, der Gehörsand. Diese Steinchen scheinen geeignet, durch ihre Erschütterung die Hörnervenendigung zu erregen, aber auch einen starken Schall zu dämpfen. — Die Nervenfasern treten durch das Epithel hindurch und endigen in zellenähnlichen Gebilden, die oben mit feinen, borstenförmigen Härchen, den sogen. Hörfäden, besetzt sind. Diese Fäden scheinen den Zapfen der Retina analog zu sein.

7) **Bogengänge, halbcirkelförmige Canäle,** *canales semicirculares*, der hintere und obere Theil des Labyrinths, 3 platte Cförmige Röhren mit einer flaschenähnlichen Erweiterung, *ampulla*, an dem einen Schenkel. — α) Der obere Bogengang, welcher senkrecht im Querdurchschnitte der *par petrosa* steht, hat einen vordern (mit der *ampulla superior* versehenen) und einen hintern (mit dem obern Schenkel des hintern Bogenganges verschmelzenden) Schenkel. — β) Der hintere oder untere Bogengang, welcher senkrecht im Längendurchschnitte der *pars petrosa* liegt, hat einen obern (sich mit dem hintern Schenkel des obern Canales vereinigenden) und einen untern (mit der *ampulla inferior* versehenen Schenkel. — γ) Der äussere oder horizontale Bogengang, welcher horizontal im Längendurchschnitte des Felsenbeines liegt, hat einen vordern (mit der *ampulla anterior* versehenen) und einen hintern Schenkel.

Diese 3 knöchernen Bogengänge haben dieselbe Auskleidung wie der Vorhof, und in ihnen befinden sich häutige, *aquuala vitrea auditiva* (*s. endolympha*) ausgefüllte und mit *ampullae membranaceae* versehene Canäle (*canales s. tubuli semicirculares membranacei*), welche mit dem *saccus oblongus* des Vorhofs communiciren, und das häutige Labyrinth vervollständigen. Zwischen den knöchernen und häutigen Bogengängen bleibt ein Zwischenraum für die *perilympha*. — Der Vorhofsnerv verbreitet sich an den Ampullen, ohne in die halbcirkelförmigen Canäle selbst einzudringen; seine Zweige verbreiten sich hier an einem eigenen Wandvorsprung; um hier durch das Epithel zu treten und in die Hörfäden zu endigen. — Die Anordnung der Bogengänge ist nun derart, dass die gleichzeitig und gleichartig in beide Oeffnungen eines jeden Canales eintretenden Schallwellen sich in der Mitte begegnen und einander vernichten müssen. Der Nutzen der Bogengänge wäre demnach, diejenigen Schallwellen, welche bereits die Hörnerven gereizt und nun keine weitere Bestimmung mehr haben, unschädlich zu machen. Die Bogengänge entsprechen demnach dem schwarzen Pigment im Auge.

8) Schnecke, *cochlea*, der vordere und untere Theil des Labyrinths besteht aus dem, $2^1/_2$ spiralförmige Windungen beschreibenden *canalis spiralis cochleae*, Schneckencanal, der sich (mit der *lamina modioli*, d. i. die innere Wand) um die Spindel, *modiolus* und *columella*, herumzieht und an der Spitze der Schnecke, *cupula*, mit dem Trichter, *scyphus*, endigt. Die Spiralplatte, *lamina spiralis*, deren innere Hälfte knöchern (*zonula ossea laminae spiralis*), die äussere häutig (*lamina spiralis membranacea s. zona Valsalvae*) ist, scheidet den Schneckencanal in die obere, engere Vorhofstreppe, *scala vestibuli*, und in die untere Paukentreppe, *scala tympani*, welche letztere an ihrem Anfange, an der *fenestra rotunda*, das *ostium* des *aquaeductus cochleae* hat. Der knöcherne Theil der Spiralplatte endigt im Trichter mit dem *hamulus spiralis* und ist an der Basis mit dem *canalis spiralis modioli* versehen; der häutige Theil bildet im Trichter den *scyphulus* (mit dem *helicotrema*). Im Innern des *modiolus* verlaufen mehrere Canälchen für den *nerv. cochleae*, von denen einer im Centrum, der *canalis centralis modioli*, bis zum Trichter läuft. Die Eingänge in diese Canäle finden sich auf dem Boden des *meatus auditorius internus*, und sind in einer Spirallinie (*tractus foraminulentus*) aufgestellt. — Die Höhle der Schnecke ist mit *aquula Cotunni s. perilympha* ausgefüllt. — Ausser den genannten beiden Treppen enthält der mit dem Labyrinthwasser erfüllte Schneckenkanal noch einen mittlern engen Raum, eine dritte Treppe, die *scala media* (Kölliker) oder den *canalis cochlearis* (Reissner), welcher die wichtigste Abtheilung der Schnecke ist. Diese Treppe wird durch eine Membran (die Reissner'sche Haut) gebildet, die sich innerhalb der obern oder Vorhofstreppe von der *lamina spiralis membranacea* abhebt und nach aussen zur Schneckenwand tritt, so dass dadurch ein dreieckiger Raum entsteht, dessen Boden von der häutigen Spiralplatte, das Dach von der Reissner'schen Haut und die äussere Wand von der Knochenwand der Schnecke gebildet wird. Hier finden sich nun in einem eigenthümlich umgewandelten Epithel die Enden der Schneckennerven und diese Endorgane heissen nach ihrem Entdecker „das Corti'sche Organ". An der Fläche, welche die häutige Spiralplatte der Paukentreppe zukehrt, findet sich das in Bindegewebe eingebettete *vas spirale internum*. Die der mittlern Treppe zugekehrte Fläche zeigt von innen nach aussen: die *habenula sulcata*, ein in zahnartige Spitzen auslaufender Vorsprung des Periosts der Spiralplatte, und den *semicanalis s. saccus spiralis*, eine Furche, welche ganz mit zartem Epithel erfüllt und auf dem Anfange der häutigen Spiralplatte (auf der von den Schneckennerven durchbohrten *habenula perforata*) steht.

Das **Corti'sche Organ** bildet eine vollständige Tastatur, welche mehrere tausend Tasten enthält und zur Erkennung der Töne und der aus diesen zusammengesetzten Klänge benutzt wird. Es scheint, als ob dieses Tastwerk so eingerichtet wäre, dass jede Taste auf einen einzigen Ton abgestimmt ist, so dass nur eine Taste merklich mitschwingt, wenn ein ganz reiner Ton erklingt. Es besteht das Corti'sche Organ, welches seine Lage nach innen und auf dem Boden der mittlern Treppe hat (auf der *lamina basilaris* der häutigen Spiralplatte aufsitzend) aus zwei Reihen von dicht neben einander stehenden elastischen Fasern oder Stäbchen) aus den äussern und innern Corti'schen Fasern), welche indem sie sich gegen einander erheben und berühren, zusammen einen Bogen oder Steg bilden, der sich in die mittlere Treppe hineinwölbt. Da wo sich die äussern und innern Fasern mit ihrem obern Ende berühren und wo sie beweglich mit einander verbunden sind, haben sie eine kopfartige Anschwellung (das Gelenkende), welche bei den innern Fasern eine Art Gelenkgrube, bei den äussern einen Gelenkkopf, der in die Grube passt, besitzt. Das untere Ende der Fasern ist an die Basilarmembran befestigt und hier beginnt eine jede Faser mit einem breiten Stücke, an welchem sich (durch eine zarte Hülle an die Faser befestigt) eine Ganglienzelle oder ein Kern befindet und welches allmälig bis zum kopfartigen Ende hin stäbchenförmig sich verschmälert. Die innern Fasern sind zahlreicher als die äussern (von denen es etwa 3000 gibt), so dass drei der erstern auf zwei der letztern kommen. Indem diese Fasern auf der sich verschmälernden Spiralplatte ebenfalls von unten nach oben (von der Basis der Schnecke nach deren Kuppel hin) an Länge abnehmen, so bilden sie eine Art regelmässig abgestufter Besaitung (wie an der Harfe und am Klavier). — Ueber den Fasern, mit diesen zusammenhängend, liegen Gebilde (zarte Netze von Zellchen mit fadenförmigen Ausläufern, Epithelzellen von Stäbchen oder Fäserchen), welche von Kölliker entdeckt und „*lamina reticularis cochleae*" genannt wurden. An den Vereinigungsstellen der innern und äussern Fasern tragen die ersteren noch eigenthümliche Anhänge: helle Anhangsplatten, welche den Anfang der Reticularplatte bilden.

Die **Gefässe** und **Nerven** des Gehörorgans kommen für die verschiedenen Abtheilungen von verschiedenen Stämmen. — Die äussere Abtheilung erhält ihre Gefässe aus der *art. temporalis* (die *artt. auriculares anteriores*), *occipitalis* oder *carotis* (die *artt. auricularis posterior* und *stylo-mastoidea*), der *maxillaris interna* oder *temporalis* (die *art. tympanica*). Die Nerven sind Zweige des 3. Astes des Trigeminus (der *nerv. auricularis posterior*), des Vagus (der *ramus auricularis nervi vagi*) und des 3. Halsnerven (der *nerv. auricularis magnus* und *superior*). — Die mittlere Abtheilung erhält die *art. tympanica*, *stylo-mastoidea*, den *ramulus acusticus art. meningeae mediae* und Zweige der *art. pharyngea adscendens* für die Ohrtrompete. Die Nerven nehmen ihren Ursprung aus dem 5., 7. und 9. Hirnnerven und stehen mit dem Sympathicus in Verbindung. Es sind: die *chorda tympani*, der *nerv. tympanicus s. ramus Jacobsonii*, der *nerv. stapedius*, die *nervi carotico-tympanici*. — Die innere Abtheilung wird von der *art. auditoria interna* und dem *nerv. acusticus* mit Zweigen versorgt. Der Hörnerv sendet seine Fasern theils zu den Säckchen und Ampullen des Vorhofs (*ramus vestibuli*), theils zu der Spiralplatte der Schnecke (*ramus cochleae*) und hier vorzugsweise zum Corti'schen Organ. Das Verhalten des Acusticus diesem zartgebauten Endorgane gegenüber ist noch nicht vollkommen ergründet; wahrscheinlich endigen seine Endröhren entweder in den kleinen Ganglienzellen (Kernen), welche an der Basis der Corti'schen Fasern ansitzen und die nach Kölliker nur Kerne der Fasern selbst sind, oder in den wimpertragenden Corti'schen Zellen der Reticularis.

III. Geruchsorgan, Nase, organon olfactus, nasus.

Das Geruchsorgan zerfällt in die im Gesichte hervorragende äussere Nase und in die, aus der Nasenhöhle bestehende innere Nase, welche mit den *sinus frontales*, *sphenoidales*, *ethmoidales* und *maxillares* communicirt.

A) Aeusserer Theil des Geruchsorgans.

1) Aeussere Nase, *nasus externus*. An ihr sind folgende Theile benannt: Wurzel, *radix nasi;* — Seitenwände; — Rücken, *dorsum nasi;* — Spitze, *apex nasi;* — Flügel, *alae s. pinnae nasi;* — Nasenlöcher, *nares;* — Nasenscheidewand, *septum narium*. — Die Grundlage ihres obern Theiles ist knöchern (*ossa nasi* und *processus nasales* der Oberkiefer), die des untern knorplig. An der äussern Nase trifft man Muskeln (s. S. 37), Zweige der *art. maxillaris externa* und *ophthalmica* (s. S. 59), Nerven aus dem *plexus infraorbitalis* und *nerv. ethmoidalis* (s. S. 86 und 87), also vom Trigeminus und Facialis.

Nasenknorpel, *cartilagines nasi*, sind wahre Knorpel, mit Perichondrium überzogen und heissen: α) *laterales superiores* und — β) *inferiores* (*s. alarum*), von jeden ein rechter und ein linker; — γ) *alarum minores s. sesamoideae*, an den hintern Enden der *laterales inferiores;* — δ) *cartilago septi narium*.

B) Innerer Theil des Geruchsorgans.

2) Nasenhöhle, *cavitas nasi*. Sie wird durch die Nasenscheidewand, welche vom *vomer*, von der *pars perpendicularis* des Siebbeins und der *cartilago septi narium* gebildet wird, in 2 Nasenhöhlen geschieden, von denen jede mit mehreren Nebenhöhlen (d. s. *sinus frontales*, *ethmoidales*, *sphenoidales* und *maxillares*) zusammenhängt. — Der Eingang in die knöcherne Nasenhöhle ist die *apertura pyriformis*, der Ausgang die *choanae narium;* das Dach ist vom Nasen-, Stirn-, Sieb- und Keilbeine gebildet, die untere Wand vom harten Gaumen, die innere Wand ist die Scheidewand. Die äussere (mit der *concha superior, media* und *inferior* und den 3 *meatus narium*) vom Sieb-, Thränen-, Oberkiefer- und Gaumenbeine. — Die Haupt- und Nebenhöhlen der Nase sind zunächst mit Knochenhaut bekleidet, und über diese ist Schleimhaut gezogen.

3) Die Schleimhaut der Nase, (Riechhaut, *Membrana Schneideri*) ist an verschiedenen Stellen verschieden dick, weich, schwammig, zeigt ein feinzelliges, durch wallförmige Erhebungen bedingtes Ansehen, ist im Allgemeinen lebhaft rosenroth gefärbt, reich an Gefässen und Nerven, sowie an Schleimdrüsen (besonders im mittlern und hintern Theile); ihr Bindegewebsgerüste entbehrt der elastischen Fasern und birgt sehr viele grössere und kleinere Schleimdrüsen. — Die Schleimhaut der Nebenhöhlen (mit Flimmerepithel) ist viel dünner, völlig glatt, bleicher, ärmer an Gefässen und Nerven, enthält nur wenig Schleimdrüsen und ist lockerer an den Knochen geheftet.

In der Nasenhöhle unterscheidet man an der Schleimhaut eine *Regio olfactoria* und *respiratoria*. Die eigentliche Riechschleimhaut nimmt nur den obersten Theil der Nasenhöhle (Septum und obere Muschel) ein; sie ist dicker, gelblich, ohne Flimmerhaare, mit einem sehr dicken, aber doch ungemein zarten und weichen, einschichtigen Cylinderepithel. Die langgestreckten Cylinderepithelzellen senden fadenförmige Ausläufer nach abwärts, die sich an der Schleimhautoberfläche meist gabelförmig spalten und sich öfters mit Ausläufern von Nachbarzellen verbinden. Die Epithelzellen enthalten längliche Kerne, eingebettet in einen körnigen Inhalt, in dem sich gelbe oder braunrothe Farbkörnchen eingestreut finden, die der Riechhaut ihre eigenthümliche Farbe verleihen. Zwischen diesen Cylinderzellen, aber in gleichem Niveau mit ihnen, befinden sich die Riechzellen, die Endorgane des *olfactorius* (welche an die Zapfen der Retina erinnern), d. s. langgestreckte, spindelförmige Körper, welche aus einem mittlern Zellkörper (mit rundlichem hellem Kern und mit Kernkörper-

chen, ohne Farbstoff) bestehen und nach beiden Seiten hin in einen fadenförmigen Fortsatz auslaufen. Der äussere Fortsatz ist etwas dicker und zieht sich zwischen den Epithelialzellen aufwärts bis zur Schleimhautoberfläche hin, wo er sich mit einem abgestuzten Ende frei an der Oberfläche der Epithelialschicht endigt. Der innere Fortsatz ist äusserst zart, geht nach abwärts gegen die Schleimhaut, zeigt leichte varicöse Anschwellungen (wie die feinsten Nervenfäserchen) und steht wahrscheinlich mit den feinsten Endfasern des *nerv. olfactorius* in unmittelbarem Zusammenhange. In der Riechschleimhaut lagern noch einfache Schleimdrüsen, deren Secret die Oberfläche stets feucht und so für Geruchseindrücke geeignet erhält. — Die respiratorische Schleimhaut, welche mehr röthlich gefärbt ist, nimmt den grössern untern Theil der Nasenhöhle ein, hat ein Flimmerepithel, eine grosse Anzahl traubenförmiger Schleimdrüsen und Gefühlsnerven vom Trigeminus. — Die Gefässe der Schleimhaut (aus den *artt. spheno-*, *pterygo-* und *naso-palatinae*, *ethmoidales*) sind sehr zahlreich und bilden ein engmaschiges Haargefässnetz. Ein cavernöses Venennetz findet sich an den Nasenmuscheln (besonders am Rande und hintern Theile der beiden untern) zwischen Schleimhaut und Periost. Von Nerven erhält die Schleimhaut, ausser dem Olfactorius, Zweige des Trigeminus (*nn. ethmoidales, nasa-palatini, nasales posteriores*).

IV. Geschmacksorgan, organon gustus (Zunge).

Die Zunge, *lingua*, welche an ihrer Spitze, den Rändern und an ihrer Wurzel mit Geschmack begabt ist, hat: die Wurzel, *radix s. basis linguae*, welche durch die *ligg. glosso-epiglottica* mit dem Kehldeckel, durch den *arcus glosso-palatinus* mit dem weichen Gaumen und durch den *m. hyo-glossus* mit dem Zungenbeine zusammenhängt; — die Spitze, *apex;* — den Rücken, *dorsum*, mit dem *foramen coecum s. Meibomii;* — Seitenränder; — untere Fläche, die mit ihrem hintern Theile an dem fleischigen Boden (*m. genio-* und *hyo-glossus*) der Mundhöhle und durch das Zungenbändchen, *frenulum linguae*, an die Schleimhaut desselben befestigt ist. — Die Substanz der Zunge besteht aus Muskelfasern, welche mit der von Geschmackswärzchen besetzten Mundschleimhaut überzogen ist. In der Mitte der Zungenwurzel findet sich ein dünnes, knorpelartiges Blatt, Zungenknorpel, *septum linguae*, dessen Flächen nach rechts und links gerichtet sind und dessen hinterer Rand durch Sehnenfasern an die vordere Fläche der Basis des Zungenbeins geheftet ist. Dieser sog. Zungenknorpel besteht jedoch nur aus Bindegewebe und enthält keine Knorpelkörperchen.

a) Fleisch der Zunge, *caro linguae*, wird von quergestreiften Muskelfasern gebildet, nämlich vom *m. lingualis* und *m. transversus linguae*, zwischen deren Fasern sich die der *mm. genio-*, *stylo-* und *hyoglossi* verlieren (s. S. 38). Die Muskelfasern verlaufen nach *Kölliker* in senkrechter, querer und Längs-Richtung. Die senkrechten Fasern stammen von den *mm. genioglossi* in der Mitte, vom *m. lingualis* und *hyoglossus* seitlich. Ausserdem findet man noch, besonders an der Zungenspitze, senkrechte Muskelfasern, deren Anfangs- und Endpunkt in der Zunge selbst liegt. Die queren Fasern schieben sich geflechtartig in die senkrechten ein und stammen vom *m. transversus linguae* und von den *mm. styloglossi*. Die Längsfasern gehören dem *m. lingualis*, *hyoglossus* und *styloglossus* an.

b) Zungenhaut, *involucrum s. cutis linguae*, ist eine Fortsetzung der Mundschleimhaut, von der sie sich aber, wenigstens am Zungenrücken (denn die Schleimhaut an der untern Fläche gleicht ganz der Mundschleimhaut) dadurch unterscheidet, dass sie dicker, gefäss- und nervenreicher, mit einem dickern Pflasterepithelium überzogen, genauer mit dem Zungenfleisch verwachsen und mit äusserst zahlreichen Papillen versehen ist. Sie bildet mehrere Fältchen, als: das Zungenbändchen, *frenulum linguae*, von der untern Fläche zum Boden der Mundhöhle; die *ligg. glosso-epiglottica*, von denen das mittlere auch *frenulum epiglottidis* heisst und von der Zungenwurzel zum Kehldeckel geht. Nach hinten zu geht die Zungenschleimhaut auf den *arcus glosso-palatinus* über.

c) Zungen- oder Geschmackswärzchen, *papillae linguae s. gustus*, zeigen sich als kleine Erhabenheiten auf dem Rücken und den Rändern der Zunge. Man unterscheidet 3 Arten von Geschmackswärzchen, nämlich:

a) *Papillae circumvallatae*, die grössten oder Wall-Wärzchen, finden sich zu 8—12 in der Form eines V, dessen Spitze nach hinten gekehrt ist, auf der Zungenwurzel aufgestellt. Sie haben die Form eines umgekehrten, mit der Basis nach oben sehenden Kegels und sind ringsum mit einer Furche und einem Walle umgeben. Diese Papillen bestehen aus kreisförmigen Erhabenheiten der Zungenschleimhaut, welche in der Mitte einen flachen Eindruck besitzen.

b) *Papillae fungiformes s. elevatae*, mittelgrosse oder pilzförmige Wärzchen, liegen vereinzelt zwischen den folgenden, besonders gegen die Spitze und die Ränder der Zunge hin und stehen etwas über dem Niveau der übrigen Zungenschleimhaut hervor. Sie ähneln einem Nagel mit dickem Kopfe.

c) *Papillae filiformes s. conicae*, die kleinsten oder fadenförmigen Zungenwärzchen, sind in grosser Masse an dem vordern Theil und den Seitenrändern der Zunge angebracht, füllen die Zwischenräume zwischen den übrigen Wärzchen aus, sehen mehr weisslich als röthlich aus und geben dem Zungenrücken das pelzartige Aussehen.

d) Zungendrüsen, sind theils Schleim-, theils Balgdrüsen. Erstere finden sich über den ganzen Zungenrücken und am Rande der Zunge und liegen mit ihren tiefern Partien zwischen den Muskelfasern eingebettet. Letztere liegen in einer zusammenhängenden Schicht zwischen den *papillae circumvallatae* und der Epiglottis und erscheinen als breite und flache Erhebungen der Schleimhaut (*glandd. lenticulares*), welche in ihrem feinern Baue den Tonsillen gleichen.

Gefässe und Nerven der Zunge. — Gefässe: *artt.* und *vv. linguales*. Um die Zungendrüsen bilden die Gefässe ein zierliches Netz; in den Papillen biegen die Capillaren schlingenförmig um. — Nerven: *ramus lingualis* des *nerv. trigeminus* und des *n. glosso-pharyngeus*, *nerv. hypoglossus*. Letzterer gehört ausschliesslich der Muskulatur an. Die Aeste des *n. trigeminus* und *glosso-pharyngeus* (mit kleinen Ganglien) bilden unter der Schleimhaut des Zungenrückens Geflechte, von denen zahlreiche Primitivfasern in die Papillen treten. Der *n. trigeminus* ist wahrscheinlich nur Tastnerv, der *glosso-pharyngeus* aber der eigentliche Geschmacksnerv.

Es scheint, dass die Geschmacksnerven in ganz ähnlichen, innerhalb der Wärzchen liegenden Gebilden endigen, wie die Geruchsnerven, nämlich in Geschmackszellen, die in ihrer Gestalt an die Zapfen der Retina erinnern. Wie die Riechzellen besitzen auch die Geschmackszellen zwei Ausläufer, einen nach aufwärts, den andern nach abwärts; letzterer weisst sich als feinstes Nervenfäserchen aus.

V. Tastorgan, organon tactus (Haut).

Der Tastsinn hat seinen Hauptsitz auf der die ganze Oberfläche des Körpers überkleidenden Haut, und zwar in den gefäss- und nervenreichen, mit den Endorganen der Empfindungsnerven (Pacini'sche Körperchen und Meissner'sche Tastkörperchen) versehenen Gefühlswärzchen, *papillae tactus*, die aber nicht an allen Stellen gleich vollkommen entwickelt sind. Am deutlichsten treten sie an den Fingerspitzen, der Hohlhand und Fusssohle hervor. Die Haut, welche ebenso der Druck- wie der Temperatur-Empfindung dient, ist zusammengesetzt: aus der Oberhaut (mit der Horn- und Schleimschicht), der Lederhaut (mit der structurlosen intermediären und der Faserschicht) und dem Unterhautbindegewebe. In der Haut sind dann noch

die Papillen, die Talg- und Schweissdrüsen, sowie als Anhänge die Haare und Nägel zu finden.

1) Oberhaut, *epidermis;* sie bildet den äussersten sich fortwährend abschuppenden Ueberzug der Haut, überzieht scheidenartig alle Runzeln und Hervorragungen derselben, und zeigt die Oeffnungen der Schweisscanäle, Haarbälge und Talgdrüsen, in welche sie sich hineinstülpt und entweder bald allmälig in deren Epithel übergeht oder wie bei den Haarbälgen, die Wände derselben auskleidet. Sie ist gefäss- und nervenlos, einzig und allein aus Zellen gebildet, und besteht aus 2 Lagen, von denen die obere die Hornschicht, *cuticula*, farblos durchscheinend und aus Plättchen verhärteter Pflasterepithelialzellen gebildet ist. Es finden sich hier auch die sogen. Stachel- oder Riffzellen, deren ganze Oberfläche über und über mit stacheligen Fortsätzen besetzt ist, mit denen sie in die nachbarlichen Zellen auf das Innigste eingreifen. Die untere Lage der Epidermis heisst das Malpighi'sche Schleimnetz, *rete mucosum s. corpus reticulare Malpighii*, ist die jüngste, zunächst auf der äussern Fläche der Lederhaut aufliegende und noch nicht in die Hornschicht umgewandelte Lage der Oberhaut, welche aus dem zuletzt von der Cutis abgesonderten, noch weichen Cytoblastem und Epidermiszellen besteht. Es finden sich in dieser flüssigen Epidermislage ausser den kernhaltigen Zellen auch noch Elementarkörner und Zellenkerne; die Zellen sind länglich oder rundlich, nehmen nach oben an Umfang zu und in Folge gegenseitigen Druckes eine polygonale Gestalt an; je näher sie der Hornschicht treten, desto mehr platten sie sich ab und verhornen endlich zu den Epidermisplättchen. Das Hautpigment hat seinen Sitz in den Epidermiszellen der Schleimschicht.

2) Lederhaut, *corium*, d. i. die eigentliche Haut, welche aus dicht an einander gedrängten Bindegewebsfasern besteht, denen in den tiefern Schichten der Cutis auch noch elastische Fasern, sowie in der obern Schicht glatte Muskelfasern beigemengt sind. Die Dichtigkeit des Lederhautgewebes nimmt von unten nach ihrer Oberfläche hin allmälig zu, so dass die untere Schicht mehr dem formlosen Unterhautbindegewebe, die obere, papillenbildende, der homogenen, nicht mehr in einzelne Bündel und Fasern zerlegbaren intermediären Haut gleicht. — Das *corium* zerfällt danach in 2 nicht scharf geschiedene Schichten: in die nach oben an die Epidermis grenzende Wärzchenschicht, *pars papillaris*, und die nach unten liegende, durch Fettballen netzförmig durchbrochene, allmälig in das Unterhautzellgewebe übergehende Netzschicht, *pars reticularis*, welche in besondern Maschenräumen die Haarbälge und Hautdrüsen enthält. Die Wärzchenschicht ist grauröthlich und enthält in ihrem dichten Gewebe die Endausbreitungen der Gefässe und Nerven, sowie den obern Theil der Haarbälge und Hautdrüsen. An ihrer äussern, vom Malpighi'schen Schleimnetze und der Epidermis überzogenen Oberfläche des *corium* finden sich: feine Falten und Runzeln, linienförmige Erhabenheiten und Vertiefungen, einfache oder zusammengesetzte Tastwärzchen, und kleine Oeffnungen, welche theils zu den Talgdrüsen und Haarbälgen, theils zu den Schweissdrüsen führen.

a) **Die linienförmigen Erhabenheiten** und **Hügelchen** zwischen den linearen und sternförmig sich durchkreuzenden Vertiefungen sind theils kleine Runzeln, welche bei starker Spannung der Haut verschwinden (wie an der Dorsalfläche der Hand), theils rühren sie von einzelnen oder reihenartig geordneten Hautwärzchen her, zwischen denen sich in Grübchen die Oeffnungen der Schweiss- und Talgdrüsen finden.

b) **Haut-** oder **Tastwärzchen**, *papillae corii s. tactus*, sind kleine, weiche, rundliche oder konische, einfache oder zusammengesetzte (mit 2, 3 und mehr Spitzen versehene) Hervorragungen auf der äussern Schicht der Lederhaut, deren Gesammtheit als *corpus papillare* bezeichnet wird, welche an einzelnen Stellen, z. B. im Gesicht, sehr niedrig sind oder selbst gänzlich fehlen, an den meisten aber entweder einzeln oder in Haufen beisammen stehen und an den vorzüglich empfindlichen Stellen (besonders an den Fingerspitzen) parallele, bogenförmig sich hinziehende Hügelketten oder spiral- und wirbelförmig verlaufende Streifen bilden. Der Papillarkörper besteht aus derselben faserigen, gefäss- und nervenreichen Substanz, wie das übrige *corium*, doch haben deren Elemente mehr eine der Längsachse der Papille nach verlaufende Richtung. Gegen die Axe der Papille zu finden sich querverlaufende elastische Fasern. An dem Handteller und der Fusssohle gibt es 2 verschiedene Arten von Papillen, nämlich Nerven- und Gefässpapillen. Erstere besitzen ein Tastkörperchen, in welchem eine Nervenfaser endigt, aber keine (oder nur ausnahmsweise eine) Gefässschlinge. Letztere besitzen nur eine Gefässschlinge, aber keine (bisjetzt nachweisbaren) Nerven.

c) **Gefässe**, sowohl Blut- wie Lymphgefässe finden sich in der Haut in grosser Zahl. Schon im Unterhautzellgewebe geben die eintretenden Arterien viele Aestchen ab, die theils an den Haarbälgen, theils im Bindegewebe, an den Fettträubchen und glatten Muskelfasern sich verzweigen und grossentheils weitmaschige Netze feiner Capillaren bilden. Höher oben versorgen sie die Schweiss- und Talgdrüsen, bilden in der Reticularschicht des Corium ebenfalls, doch nicht viele Endausbreitungen und dringen endlich bis in die äussersten Theile der Papillarschicht und in die Papillen selbst ein. In jede Papille tritt eine capillare Arterie, welche, ohne sich zu verästeln, zur Spitze der Papille aufsteigt, hier schlingenförmig umbiegt und als Vene zurückkehrt (Gefässschlinge der Papille). In die zusammengesetzten Papillen dagegen treten mehrere feine Arterien ein, welche mehrmals bogenförmig auf- und absteigen, bevor sie die Papille wieder als Vene verlassen. — Die Lymphgefässe bilden in den äussersten Theilen des Coriums ein dichteres Netz feiner Gefässe, welches in der Tiefe und im Unterhautbindegewebe in ein weitmaschiges Netz stärkerer Lymphgefässe übergeht. Stellenweise, besonders an der Hand und am Fusse, hat man auch in die Papillen feine Lymphgefässe eindringen und in der halben Höhe des Wärzchens blind endigen sehen.

d) **Nerven** finden sich in den obersten Schichten der Lederhaut sehr zahlreich, dagegen nur spärlich in den tiefern Schichten. In dem Papillarkörper lösen sich die Nervenstämmchen auf und bilden durch vielfache Verbindungen reichere oder ärmere Endnetze, deren feinere Theile aus einfachen Nervenfasern bestehen. In dem feinen Endnetze kommen auch wirkliche Theilungen der Primitivfasern vor. Die Nerven endigen theils in den Drüsen, glatten Muskelfasern, Haarbälgen und Pacini'schen Körperchen, theils in den oberflächlichen Hautlagen selbst, in den Tastkörperchen und frei in der Haut an der Wurzel der Papillen. In der Haut des Handtellers und der Fusssohle, sowie an einzelnen andern Stellen finden sich in besondern Papillen (Nervenpapillen) die sogenannten Tastkörperchen, *corpuscula tactus*, als länglichrunde, durchschnittlich $\frac{1}{20}$—$\frac{1}{30}$''' lange Gebilde, welche aus einer bindegewebigen Hülle mit queren Kernen und einem homogenen Innenkolben bestehen und welche sich mit 1—2, selbst 3—4 Nervenfasern verbinden, welche in die betreffende Nervenpapille eingetreten sind. Die Nervenfasern gehen in den oberflächlichen Theilen des Innenkolbens mit blassen Fasern frei aus. Die Anzahl der Tastkörperchen haltenden Papillen steht in geradem Verhältniss mit der Feinheit des Gefühls und verhält sich an der Spitze des Zeigefingers zu den Gefässpapillen wie 1 : 4. — An manchen Stellen aber (im Unterhautbindegewebe, besonders der Handvola und Fusssohle) zeigen die Hautnerven an ihrem Ende auch Pacini'sche oder Vater'sche Körperchen, die aber keine Tastorgane zu sein scheinen. Sie stellen $\frac{1}{2}$—2''' grosse, ovale, gestielte, bläschenartige Körperchen dar, welche aus einer grossen Anzahl concentrisch um einander herumliegender structurloser Lamellen bestehen, die einen länglichen Axenraum umgeben, in welchen eine dunkelrandige Nervenfaser eintritt und, blässer und schmäler (marklos) werdend, sich frei, einfach oder in mehrere zarte Aeste gespalten endigt.

e) **Talgdrüsen, Hautbälge**, *glandulae sebaceae*, *folliculi sebacei*, sind kleine länglich ovale, entweder einfache oder mit mehreren Ausbuchtungen versehene Säckchen, welche nur in den oberen Schichten der Lederhaut liegen und von einem feinen Haargefässnetz umsponnen sind. Die Talgdrüsen sondern eine fettige, blassgelbe Salbe, die Hautschmiere, *sebum cutaneum*, ab. Sie sind über die ganze Haut, mit Ausnahme der Hohlhand und Fusssohle, sowie der Rückenfläche der letzten Phalangen, verbreitet, kommen aber vorzüglich häufig in der Gegend der natürlichen Oeffnungen vor und öffnen sich, wo keine Haare hervorsprossen, unmittelbar auf der Hautoberfläche, oder sie münden einzeln, zu zweien oder mehreren in die Haarbälge ein. Die Gestalt der Talgdrüsen ist eine verschiedene. Die einfachsten bestehen aus einem einzigen rundlichen oder länglichen Schlauche, welcher durch einen kurzen Gang ausmündet (schlauchförmige Talgdrüsen). Bei andern sind 2, 3 oder noch mehr Schläuche oder rundliche, birnen- oder flaschenförmige Bläschen durch einen kurzen oder längern Stiel

vereinigt (einfach traubenförmige); bei noch andern kommen 2 und mehr einfache Träubchen in einem gemeinsamen Gange zusammen (zusammengesetzte traubenförmige Talgdrüsen). Im Allgemeinen sitzen diese Drüsen dicht an den Haarbälgen, als deren seitliche Anhänge sie erscheinen; der Ausführungsgang der Drüse öffnet sich meist so hoch oben in den Haarbalg, dass die Stelle wo das Haar aus der Haut hervorsprosst, zugleich auch das Ende des Drüsenganges ist. — Bau der Talgdrüsen: jede Drüse besitzt eine äussere zarte Bindegewebshülle, welche von dem Haarbalg oder bei freien Drüsen von der Lederhaut ausgeht. Die Hülle trägt auf ihrer Innenfläche ein in den Drüsenläppchen meist einschichtiges, in den Drüsengängen mehrschichtiges Epithel, welches aus kernhaltigen, rundlichen oder vieleckigen Zellen besteht. Der Inhalt dieser Epithelialzellen wandelt sich allmälig in eine fettige Substanz um, die Zellen selbst werden losgestossen und durch neue ersetzt, und die abgestossenen Zellen rücken immer weiter nach der Ausmündungsstelle der Drüse auf der Hautoberfläche vor. Das endliche Zerfallen der fettig entarteten Zellen lässt den Hauttalg frei werden.

f) **Schweissdrüsen**, *glandulae sudoriparae*, kommen mit Ausnahme weniger Stellen (der concaven Seite der Ohrmuschel, des äussern Gehörganges, der *glans penis* u. s. w.) über die ganze Haut verbreitet vor. Die eigentliche Drüse, der Drüsenknäuel, liegt meist in Lücken der Reticularschicht des Coriums, neben oder unter den Haarbälgen, umgeben von Fett, lockerem Bindegewebe und einem zierlichen Capillargefässnetz. Der Drüsenknäuel ist ein rundliches Körperchen, welches gewöhnlich aus einem einzigen, vielfach gewundenen und zu einem Knäuel verschlungenen Kanälchen besteht, das in seinem ganzen Verlaufe so ziemlich gleich weit bleibt und leicht angeschwollen an der Oberfläche oder im Innern des Knäuels blind endigt. Nur bei den grossen Drüsen der Achselhöhle ist das Drüsenrohr meist mehrfach gabelig in Aeste getheilt, die wiederum sich spalten, manchmal auch wieder mit einander sich verbinden und dann, nachdem sie oft noch kleine Blindsäcke abgegeben haben, jeder für sich blind endigen. Die Wand des Kanälchens ist bald dünner bald dicker; im ersteren Fall besteht dieselbe nur aus einer bindegewebigen Hülle, die nach innen von einer structurlosen *membrana propria* begrenzt ist, auf welcher letztern eine einfache oder mehrfache Lage vieleckiger Epithelialzellen aufsitzt; im letztern Falle liegt zwischen der Bindegewebshülle und dem Epithel noch eine Schicht glatter Muskelfasern. Die Schlingen des Drüsenknäuels werden durch ein gefässreiches Bindegewebe unter einander verbunden und sind auch äusserlich von einem solchen umgeben. Der Ausführungsgang der Schweissdrüsen (Schweisskanal, Spiralgang) beginnt am obern Ende des Drüsenknäuels als einfacher Kanal, steigt fast gerade und senkrecht durch die Lederhaut in die Höhe und dringt dann zwischen den Papillen in die Oberhaut; hier beginnt er sich zu drehen und je nach der Dicke der Haut 2—16 engere oder weitere spiralige Windungen zu machen, bis er endlich mit einer kleinen, runden, manchmal trichterförmigen Oeffnung (Schweisspore) auf der Epidermis ausmündet. Der Bau der Schweisskanälchen ist dem der Drüsenknäuel ähnlich. — Die Schweissdrüsen verhalten sich in verschiedenen Gegenden des Körpers hinsichtlich ihrer Form, Grösse, Zahl und Lagerung zu einander sehr verschieden. Die grössten und zahlreichsten findet man in der Achselhöhle, in der Handfläche und Fusssohle; an den letztern Stellen haben sie auch die regelmässigste Anordnung.

g) **Haarbälge, Haarsäckchen**, *folliculi pilorum*, sind keulenförmige Säckchen, deren weiterer geschlossener Boden bis an den *panniculus adiposus* reicht, während sein oberes, engeres Ende das Haar genau umfasst. Am Grund dieser Säckchen wird das Haar gebildet, an ihrer Oeffnung münden 1 oder 2 Talgdrüsen. Die Haarbälge sind als eine einfache Fortsetzung der Haut, sowohl der Ober- als Lederhaut, zu betrachten, denn man unterscheidet an ihnen eine äussere, faserige, gefässreiche Schicht (Haarbalg im engern Sinne) und die innere gefässlose Epidermis (die Wurzelscheide). Weiteres s. bei den Haaren.

3) **Fetthaut, Unterhautzellgewebe**, *panniculus adiposus, tela cellulosa subcutanea.* Diese Haut besteht aus einer mehr oder minder dicken Schicht von areolärem, mit elastischen Fasern vermengtem Bindegewebe (Zellgewebe), welches an den meisten, doch nicht an allen Stellen (nämlich nicht am Ohre, Augenlide, äusserem Gehörgange, der Nase, dem rothen Lippenrande, Hodensack, Penis, den Nymphen), mehr oder weniger Fettgewebe einschliesst und mit der innersten, sogenannten Netzschicht der Lederhaut zusammenhängt. Das Unterhautzellgewebe verbindet die Haut mit den unterliegenden Theilen (meist Fascien oder Periost) lockerer oder fester, dient als Polster für solche Theile, welche starkem Druck ausgesetzt sind (z. B. die Fusssohle) und trägt viel zur Bildung der äussern Körperform bei. Als schlechter Wärmeleiter trägt der *panniculus adiposus* dazu bei, die Wärme des Körpers besser zusammenzuhalten. Die Fettzellen enthalten manchmal anstatt flüssigen Fettes ein festes, crystallinisches. — An Stellen, wo die Haut unmittelbar über einem Gelenk auf knöchernen Theilen aufliegt, und durch diese gespannt und gedrückt wird, vertreten subcutane Schleimbeutel, *bursae mucosae subcutaneae*, die Stelle des Unterhautzellgewebes. Solche Schleimbeutel finden sich daher regelmässig an der Streckseite der Charniergelenke.

Haare, *pili s. crines*, sind dünne, runde oder etwas abgeplattete, gerade oder wellenförmig gebogene, harte, biegsame, elastische und solide Fäden, welche aus Hornsubstanz bestehen und mit Ausnahme einiger wenigen Stellen (als: Hohlhand, Fusssohle, Vorhaut des Penis, Rückenfläche der zweiten und dritten Finger- und Zehenphalanx, Lippen und Brustwarze) über den ganzen Körper verbreitet vorkommen. Der obere Theil derselben ragt frei über die Oberfläche der Haut hervor und läuft, von unten nach oben sich allmälig verdünnend, in eine Spitze aus, d. i. Haarschaft oder Haarcylinder; der untere, dickere, drehrunde und weichere Theil steckt in der Lederhaut und wird vom Haarbalge umgeben, d. i. Haarwurzel, deren unterster, dicker, keulenförmiger, weicher und etwas ausgehöhlter Theil Haarzwiebel oder Haarknopf, *bulbus pili*, heisst und auf dem Haarkeime oder der Haarpapille, *papilla pili*, aufsitzt. Diese letztere ist die Bildungsstätte, *matrix*, des Haares und stellt eine weiche, pulpöse, conische, gefäss- und nervenreiche Papille dar, welche auf dem Boden des Haarbalges hervorkeimt und in die ausgehöhlte Basis der Haarzwiebel hineinragt. Dieser Haarkeim setzt auf seiner Oberfläche Haarsubstanz ab und durch das nur hier stattfindende fortwährende Wachsthum wird der schon gebildete Theil des Haares vorwärts geschoben; so ist der Schaft der ältere, die Zwiebel der jüngste und weichste Theil des Haares.

Bau der Haare. An jedem Haare lassen sich 2, manchmal auch 3 Substanzen unterscheiden, nämlich: die Rindensubstanz, das Oberhäutchen und die oft fehlende Marksubstanz. Die Rinden- oder Fasersubstanz macht den bedeutendsten Theil, die Grundlage des Haares aus, ist längsstreifig, gleichmässig gefärbt oder gefleckt und lässt sich durch concentrirte Schwefelsäure in platte Fasern (Haarfasern) zerlegen. Diese Fasern können aber wiederum in platte, mässig lange Faserzellen oder Plättchen zerlegt werden. Diese Plättchen, den verhornten Epidermiszellen vergleichbar, zeigen im Innern häufig dunkle Flecken, welche sich bei genauer Untersuchung als körniges Pigment, Kerne oder mit Luft oder Flüssigkeit gefüllte Hohlräume herausstellen. An der Haarwurzel sind die Plättchen weicher und gestalten sich allmälig zu länglichen, und endlich am Haarknopfe zu rundlichen (Epithelial-) Zellen um, welche Pigmentkörnchen enthalten. — Die Marksubstanz befindet sich im Centrum des Haares, fehlt oft und besteht aus einer oder mehreren geraden Reihen hinter einander liegender Zellen. Dieser Zellenstrang verschmälert sich nach der Spitze des Haares hin und wird nach dem Haarknopfe zu immer deutlicher zellig und weich. Die rundlichen Markzellen enthalten nach Einigen Fett und Pigmentkörnchen, nach *Kölliker* aber Luftbläschen. — Das Oberhäutchen des Haares ist ein ganz dünner, scheinbar quergestreifter Epidermisüberzug, welcher sehr fest mit der Rindensubstanz verbunden ist und aus platten viereckigen, kernlosen Plättchen (Zellen?) besteht, die dachziegelförmig übereinander gelagert und das am schwersten lösliche Gebilde des Körpers sind. Am Haarknopfe gehen diese Plättchen allmälig in weiche rundliche Zellen über. — Der Haarbalg (s. vorher g.) ist ein flaschenförmiges Säckchen, welches die Haarwurzel ziemlich dicht umschliesst und aus einem äussern faserigen gefässreichen und einem innern gefässlosen epidermoidalen Theile besteht. Die äusserste Schicht des Haarbalges, gefäss- und nervenhaltig, wird von geformtem Bindegewebe gebildet, welches im Allgemeinen eine longitudinale Faserung besitzt und keine elastischen Fasern beigemengt enthält. Auf diese Schicht folgt nach innen eine einfache Lage von glatten Muskelfasern, welche kreisförmig gelagert sind und sich von dem Grunde des Balges bis in die Nähe der Einmündungsstelle der Talgdrüsen erstrecken. Die innerste Schicht, welche an die Wurzelscheide stösst, ist eine structurlose Membran von wasserheller Beschaffenheit. Die Wurzelscheide ist die Epidermisbekleidung des

Haarbalges und zerfällt in eine äussere, dem *rete Malpighii*, und eine innere, der Epidermis gleichende Schicht. Die letztere ist mit dem Oberhäutchen des Haares fest verbunden. — Die Haarpapille, der Haarkeim, gehört dem Haarbalge an und entspricht einem Cutiswärzchen. Sie sondert das Haarblastem ab, in welchem die, zu Plättchen und Fasern sich umwandelnden Haarzellen entstehen.

Die Haare, welche zum Schutze gegen Kälte und Nässe dienen, das Reiben der Haut an andern Körpern verhindern und auch zur Verschönerung vorhanden sind, kommen an den meisten Stellen als feine, weiche, kurze, weissliche oder Wollhaare, *lanugo*, vor. Von diesen zeichnen sich aus: Kopf- oder Haupthaare, *capilli, coma, caesaries;* — Barthaare, *barba*, (als Spitzbart, *pappus*, Knebelbart, *mystax* und Backenbart, *julus*); — Augenbrauen, *supercilia;* — Augenwimpern, *cilia;* — Nasenhaare, *vibrissae;* Ohrhaare, *tragi;* — Achselhaare, *glandebalae;* — Schamhaare, *pubes*.

Nägel, *ungues*, sind dünne, länglich viereckige, weissliche, durchscheinende, harte, elastische und gebogene Hornplatten, welche auf der Dorsalfläche der letzten Finger- und Zehenglieder in einer besondern Vertiefung der Lederhaut, dem Nagelbette, sitzen und rings herum mit der Epidermis sich verbinden. Man unterscheidet an jedem Nagel: 1) die Nagelwurzel, *radix unguis*, ist der obere oder hintere, dünnere, weichere Theil, welcher mit einem convexen scharfen Rande versehen ist und in einem Falze der Lederhaut verborgen liegt, so dass er aus diesem nur als ein weisser halbmondförmiger Fleck, *lunula*, hervorsieht. 2) Der Nagelkörper ist der mittlere, rothe Theil, welcher an seiner untern Fläche mit der unterliegenden gefässreichen Lederhaut verwächst. 3) Die Nagelspitze ist der vordere, frei über die Fingerspitze vorragende Rand und dickste Theil des Nagels. 4) Das Nagelbette hat an seinem seitlichen und hintern Rande durch einen Vorsprung der Cutis (Nagelwall) eine rinnenartige Furche (Nagelfalz); auf seiner Oberfläche ist es mit Leistchen besetzt, welche vom Grunde des Nagelfalzes am hintern Rande des Nagelbettes parallel neben einander (die äusseren etwas gebogen) nach vorn laufen (wo sie wie abgeschnitten endigen) und dabei an der Convexität der Lunula zu gefässreicheren wirklichen Blättern sich erhöhen. Auf denselben finden sich kleine Papillen und in die Furchen zwischen die Leistchen greifen Fortsätze der untern Nagelfläche.

Der Bau des Nagels weicht nicht sehr von dem der Epidermis ab; auch er besteht aus Epithelialzellen, welche eine äussere härtere (Hornschicht) und eine tiefere weichere Lage (Schleimschicht) bilden. Die Hornschicht des Nagels oder die eigentliche Nagelsubstanz besteht aus fest vereinigten, nicht scharf von einander geschiedenen Lamellen; jede Lamelle aus einer oder mehreren Lagen kernhaltiger, polygonaler, platter Schüppchen oder Plättchen, die denen der Epidermis gleichen und in den untersten Lagen dicker und kleiner als in den oberen sind. Die Schleimschicht entspricht dem *rete Malpighii* und besteht wie dieses durch und durch aus kernhaltigen Zellen.

II. Sprachorgan, *organon vocis.*

Das Sprachorgan ist der Kehlkopf, *larynx*, welcher in der Mitte des Halses, vor dem 4.—6. Halswirbel, am obern Ende der Luftröhre und unter dem Zungenbeine seine Lage hat. Er wird aus mehreren, durch Bänder beweglich mit einander verbundenen Knorpeln zusammengesetzt, besitzt eigenthümliche Muskeln und ist in seinem Innern von Schleimhaut ausgekleidet.

a) Knorpel des Kehlkopfs. Sie sind entweder von hyaliner Knorpelmasse gebildet, wie die *cartilago thyreoidea, cricoidea* und *arytaenoidea*, oder aus elastischem Knorpelgewebe, wie die Epiglottis, die *cc. Wrisbergianae* und *Santorinianae*.

1) Schildknorpel, Spannknorpel, *cartilago thyreoidea* (*s. scutiformis*); liegt an der vordern Wand, besteht aus 2 viereckigen Seitenplatten, und zeigt: *pomum Adami*, vorn in der Mitte; — *incisura thyreoidea*, in der Mitte des obern Randes; — *linea obliqua*, an der vordern Fläche jeder Seitenplatte; — *cornua superiora* (*s. majora*) und *inferiora* (*s. minora*), am seitlichen Rande oben und unten.

2) Ringknorpel, Grundknorpel, *cartilago cricoidea* (*s. annularis*); mit einer vordern niedrigen Hälfte, d. i. der Bogen *arcus*, und einer hohen, hintern, d. i. die Platte, Schild, *lamina* (mit einer senkrecht in der Mitte herablaufenden *crista* an der hintern Fläche).

3) Gieskannenknorpel, Stellknorpel, *cartilagines arytaenoideae* (*s. pyramidales, triquetrae*); ein rechter und ein linker, sie sitzen an der hintern Kehlkopfswand, auf der *lamina* des Ringknorpels mit der Basis, welche ein *tuberculum* am äussern Winkel (für den *m. crico-arytaenoideus posticus*) hat, auf der stumpfen Spitze befindet sich der folgende Knorpel.

4) Santorini'sche oder rundliche Knorpel, *cartilagines Santorinianae* (*corpuscula s. cornicula S.*); bilden kleine rundliche Knöpfchen auf den Spitzen der Gieskannenknorpel.

5) Kehldeckel, *epiglottis*, d. i. eine dünne, herzförmige und sattelförmig gekrümmte Platte, die mit ihrem Stiele im Winkel an der innern Fläche des Schildknorpels angeheftet ist, und den Eingang in den Kehlkopf, die Stimmritze, *glottis*, decken kann.

b) Bänder des Kehlkopfs. Sie sind entweder zum grössten Theile aus elastischen Fasern gebildet oder sind doch sehr reich an diesen; wesentlich elastisch sind die Stimmbänder. Sie dienen entweder

α) zur Verbindung des Larynx mit den benachbarten Theilen als: 1) *lig. thyreo-hyoideum medium* und 2) *laterale* (*dextrum* und *sinistrum*) und 3) *hyo-epiglotticum* mit dem Zungenbeine, 4) *lig. crico-tracheale* mit der Luftröhre; oder

β) zur Verbindung der Kehlkopfknorpel unter einander: 5) *lig. crico-thyreoideum medium* und 6) *laterale*, ein *dextrum* und *sinistrum* (Kapselband), verbindet den Schild- und Ringknorpel; 7) *ligg. crico-arytaenoidea* (Kapselband), die Gieskannen- und Ringknorpel; 8) *ligg. capsularia cartilaginum Santorinianarum*, die Santorini'schen und Gieskannenknorpel; 9) *lig. thyreo-epiglotticum*, den Kehldeckel und Schildknorpel.

γ) Sie dienen zur Tonerzeugung und bilden zwischen sich die Stimmritze, *glottis*, d. s. die Stimmritzenbänder, Stimmbänder, nämlich: 10) die *ligg. thyreo-arytaenoidea superiora* (*s. ventriculorum*), ein rechtes und ein linkes, und 11) *ligg. thyreo-arytaenoidea inferiora* (*s. glottidis, chordae vocales*).

c) **Muskeln des Kehlkopfs.** Ausser dem *m. hyo-* und *sterno-thyreoideus* (s. S. 39) gibt es noch: 1) *M. crico-thyreoideus* (paarig); an der vordern Wand des Kehlkopfs, vom Bogen des Ringknorpels, zum untern Rande des Schildknorpels. — 2) *M. crico-arytaenoideus posticus* (paarig); an der hintern Kehlkopfwand von der Platte des Ringknorpels zum *tuberculum* des Gieskannenknorpels. — 3) *M. crico-arytaenoideus lateralis* (paarig); an der Seite des Kehlkopfs vom seitlichen obern Rande des Bogens der *cartilago cricoidea* zur äussern Fläche der Basis des Gieskannenknorpels. — 4) *Mm. thyreo-arytaenoidei* (paarig); liegen dicht an der äussern Fläche der Stimmbänder. — 5) *M. arytaenoideus obliquus* (paarig); geht an der hintern Fläche des Gieskannenknorpels von der Basis der einen zur Spitze der andern *cartilago arytaenoidea*. Diese Muskeln schicken einige Bündel als *m. ary-epiglotticus* in dem gleichnamigen Schleimhautbande zum Seitenrande des Kehldeckels. — 6) *M. arytaenoideus transversus* (unpaarig); liegt an der hintern Fläche der Gieskannenknorpel von einem zum andern dieser Knorpel quer herüber. — 7) *M. thyreo-epiglotticus* (paarig); tritt von der innern Fläche des Schildknorpels zum Seitenrand des Kehldeckels.

d) **Schleimhaut des Kehlkopfs** ist die ununterbrochene Fortsetzung der Nasen- und Mundschleimhaut, und tritt von der Zungenwurzel zunächst auf die Epiglottis herab, die *ligg. glosso-epiglottica* (ein rechtes und linkes *laterale* und ein *medium s. frenulum epiglottidis*) bildend. Vom Kehldeckel aus bildet sie nach den Gieskannenknorpeln hin die *ligg. ary-epiglottica* (bisweilen mit *cartilagines Wrisbergianae*), und im *cavum laryngis* selbst macht sie zwischen den obern und untern Stimmbändern eine sackförmige Ausstülpung, den *ventriculus Morgagnii*, worauf sie sich in die Luftröhrenschleimhaut fortsetzt. Sie besitzt in ihrem Bindegewebe sehr viele feine elastische Fasern; ihr Epithelium ist auf der Epiglottis ein geschichtetes Pflasterepithelium, jedoch fängt unterhalb des Kehldeckels, über dem Rande des obern Stimmbandes, Flimmerepithelium an. An der hintern obern Fläche des Kehlkopfs und auf der vordern der Gieskannenknorpel birgt die Schleimhaut viele zusammengesetzte Schleimdrüsen, welche übrigens noch reichlicher vorhanden sind als die einfachen. Schleimhautpapillen finden sich nur auf den beiden Flächen des Kehldeckels und in den obern Partien des Kehlkopfs.

e) **Gefässe und Nerven des Kehlkopfs.** Die Blutgefässe sind: *art.* und *ven. laryngea superior* und *inferior;* die Lymphgefässe sind zahlreich und treten zum *plexus jugularis*. Die Nerven sind Vagusäste: *nerv. laryngeus superior* und *inferior* (*s. recurrens*).

B. Eingeweide des vegetativen Lebens.

I. Athmungsorgane, *organa respirationis.*

1) **Luftröhre**, *trachea* (*s. arteria aspera*). Sie liegt dicht vor der Speiseröhre und vor dem 6. und 7. Hals- und 1.—3. Brustwirbel, besteht an ihrer vordern convexen Wand aus 17—20 Cförmigen (an ihren Enden bisweilen gespaltenen) Knorpeln (*annuli cartilaginei tracheae*), die, hyaliner Formation, mittels ihres Perichondriums und gelber fibrös-elastischer Fasern (*ligamenta interannularia*) unter einander zusammenhängen. Ihre hintere Wand ist platt und nur häutig, denn sie wird aus der Schleimhaut (welche das Innere der ganzen Luftröhre auskleidet, viele traubige Schleimdrüsen enthält und mit Flimmerepithelium überzogen ist), einer Schicht gelber elastischer Längenfasern und querer Muskelfasern gebildet und hängt durch eine schlaffe Zellhaut mit der Speiseröhre zusammen. — Das obere Ende der Luftröhre hängt durch das *lig. crico-tracheale* mit dem Kehlkopfe (Ringknorpel) zusammen, ihr unteres Ende spaltet sich vor dem 3. Brustwirbel in einen rechten und linken Bronchus, welche ganz die Structur wie die Luftröhre haben. An der Spaltungsstelle (Bifurcation) sitzen viele schwärzliche Bronchial-Lymphdrüsen. Die *artt.* sind *tracheales superiores* und *inferiores, anteriores et posteriores;* die Nerven sind Zweige des *vagus* und *sympathicus.*

a) *Bronchus dexter*, rechter Luftröhrenast; ist kürzer und weiter als der linke, spaltet sich in drei Aeste (für die 3 Lappen der rechten Lunge) und hat an seiner vordern convexen Wand 6—8 Cförmige Knorpel. Er liegt unter dem Bogen der *vena azygos.*

b) *Bronchus sinister*, linker Luftröhrenast; ist länger und enger als der rechte, geht unter dem Aortenbogen hinweg und spaltet sich blos in 2 Aeste; er besteht aus 9—12 Cförmigen Knorpeln. — Die Aeste beider Bronchi verzweigen sich in den Lappen ihrer Lunge baumförmig in immer kleinere Aestchen, und diese heissen:

α) *Bronchia.* Es lassen sich an der Bronchienwand 4 durch eigenthümliche Gewebsformation charakteristische Schichten unterscheiden. Die äusserste derselben, welche mehr als die Hälfte der ganzen Wanddicke ausmacht, ist die hauptsächlich aus derbem faserigen Bindegewebe, feinen elastischen Fasernetzen und eingelagerten Knorpelplatten gebildete äussere Faserschicht. In dieser Schicht werden die anfangs noch halbringförmigen Knorpelstückchen immer unregelmässig eckiger, kleiner und bilden endlich nur noch vereinzelte Scheibchen. In diese Schicht ragen noch Schleimdrüsen herein, die aber mit den Knorpelstückchen auch aufhören. — Auf die äussere Faserschicht folgt die aus derben ringförmigen Zügen glatter Musculatur bestehende Muskellage. Auf diese folgt die innere Faserschicht, mit starken, elastischen Längsfasern, an welche nach innen eine hyaline Grenzschicht, die Basalmembran mit Flimmercylinderepithel stösst und auf welcher sich zahlreiche Schleimdrüsen (Becherzellen Schulze's) vorfinden. — Die feinsten Bronchien enthalten in ihrer Wand weder Knorpel, noch Schleimdrüsen und Flimmerepithel, nur feine elastische Fasern in längsgerichteten Bindegewebsfaserzügen und vereinzelte muskulöse Ringzüge. Zuletzt endigen die Bronchien mit einem blinden blasigen Ende und diese Enden sind die

β) Lungenbläschen, Luftzellen, Lungenalveolen, *vesiculae pulmonales*, *cellulae aëreae*, welche eine rundlich-eckige Gestalt haben, in Häufchen dicht zusammengedrängt liegen (so ein Läppchen bildend) und von einem Capillargefässnetze der *art. pulmonalis* umsponnen werden. Die primären Lungenläppchen (oder Trichter, *infundibula*) haben eine kurze kegelförmige Gestalt und ihre Bläschen erscheinen nur als Aussackungen oder Ausbuchtungen der Wand des Läppchens, so dass im Inneren desselben kein weiteres Gangsystem zu finden ist. Auch an den in das Läppchen sich einsenkenden Endstücken der feinsten Bronchialcanäle sitzen schon Bläschen an. Die Wand der Lungenbläschen wird von einer äusserst dünnen homogenen Membran gebildet, welche äusserlich von elastischen Fasern, innen von einem nicht mehr flimmernden Epithelium (aus kleinen rundlichen Zellen) bekleidet ist. — Nach

F. E. Schulze verhalten sich die Luftwege innerhalb der Lunge auf folgende Weise: Von dem in jede Lunge eintretenden Bronchus aus entwickelt sich ein die ganze Lunge durchsetzendes, baumartig verästeltes Röhrensystem (Bronchien), dessen solide und glattwandige Röhren bei jeder neuen dichotomischen Theilung enger und enger werden, bis sie bei etwa 4 Millim. Durchmesser die dichotomische Theilung aufgeben und sich nur gradlinig mit stetig abnehmenden Lumen bis in die Nähe der Lungenoberfläche fortsetzen, dabei aber seitlich in spiraliger Anordnung kleinere, ebenfalls grade verlaufende Seitenäste unter einem Winkel von 45° abgeben. Die feinsten (von 0,3 bis 0,2 Millim. Dm.) Bronchienendästchen endigen sich schliesslich in die respirirenden Hohlräume. Diese stellen ebenfalls rundliche Gänge dar, welche (unter zwei- bis viermaliger, spitzwinklig-dichotomischer Theilung auf eine Entfernung von 2—4 Millim. von jedem Bronchienende aus sich verzweigend) mit kleinen, meistens trichterförmig sich erweiternden Endausläufern und ähnlich gestalteten, kurzen, seitlichen Aestchen blind endigen. Die Endausläufer nebst ihren Aestchen werden auch Infundibula, wegen ihres engern Einganges und weitern Grundes genannt. Alle diese Gänge (Alveolengänge) besitzen nicht wie die Bronchien gleichmässig dicke, solide Röhrenwandungen, sondern sie sind von zahlreichen, seitlich aneinander stossenden, in das Lumen des Ganges sich öffnenden, kleinen, polyedrischen Hohlzellen mit abgerundeten Kanten und Ecken (d. s. die Alveolen) überall so dicht besetzt, dass ihre Begrenzung nur zum geringsten Theile durch die freien schmalen Ränder der Alveolensepta, zum grössten Theile durch die Alveolenwandungen selbst gebildet wird. Das Lumen dieser Gänge beträgt beim erwachsenen Menschen 0,4—0,2 Millim.; der Alveolendurchmesser in den mittlern Jahren durchschnittlich 0,15 Millim. — Zwischen den einzelnen nebeneinander liegenden Alveolen desselben Infundibulums befinden sich nur die Alveolensepta, während zwischen den Alveolen benachbarter Infundibula oder Alveolengänge eine dünne Lage lockeren, faserigen, interstitiellen (intervesiculären oder interalveolaren) Bindegewebes angetroffen wird. Stärkere Scheidewände desselben Gewebes markiren sodann polyedrische (4—6eckige) Abtheilungen des Alveolenparenchyms, welche Läppchen, *lobuli*, genannt werden und einen Durchmesser von 0,5—1 Centim. haben. Das interstitielle Bindegewebe des Lungenparenchyms hängt einerseits fest mit der Pleura zusammen und geht andrerseits direkt in das die Bronchien, Gefässe und Nerven umgebende adventitielle lockere Fasergewebe über. — Die Alveolenwand hat zur Grundlage eine helle, fast strukturlose und von elastischen Fasern durchzogene, nur hie und da deutlich faserige Bindegewebslage mit länglichen Bindegewebskernen. Stärkere elastische Fasern, selbst Ringfasern, finden sich an den Hauptgängen jedes Alveolengangsystems, sowie an den Bifurcationen der Alveolengänge und an den Eingängen in die Infundibula. Die membranösen Alveolenwandungen entbehren der Musculatur, dagegen lassen sich in den Anfangstheilen der Hauptalveolengänge (Endigungen der Bronchien) zarte Züge glatter Musculatur erkennen.

2) **Lunge**, *pulmo*, eine rechte, welche niedriger, aber breiter ist und 3 Lappen (einen obern, mittlern und untern) hat, und eine linke, schmälere und längere, mit 2 Lappen (einem obern und untern). An jeder Lunge ist bezeichnet: die Spitze, *apex*, welche noch etwas über die 1. Rippe hinaufragt; — die Basis, ist ausgehöhlt und ruht auf dem Zwerchfelle; — die äussere convexe Fläche, *superficies costalis;* — die innere, an den Herzbeutel gränzende Fläche, mit dem *hilus s. radix pulmonalis;* — der vordere und untere scharfe, und hintere stumpfe Rand. Zwischen den einzelnen Lappen der Lunge befinden sich tiefe, fast bis auf die Lungenwurzel dringende Einschnitte, *incisurae interlobulares*, und auf deren Boden die *ligg. interlobularia* der *pleura pulmonalis.*

Das Parenchym der Lunge besteht: aus 1) Luftgefässen, *vasa aërofera*, d. s. die *bronchia* und *vesiculae pulmonales;* — 2) Lungengefässen, *vasa pulmonalia*, der Verwandlung des Blutes dienend, d. s. *artt.* und *vv. pulmonales;* das respiratorische Capillarnetz bildet sich im intervesiculären und interlobulären Bindegewebe und breitet sich als ein abgerundet eckiges, ovales oder rundliche Maschen bildendes Netzwerk an den Alveolenwandungen aus, hier und da in die Alveolenlumina vorspringend; — 3) Bronchialgefässen, *vasa bronchialia*, zur Ernährung der Lunge, d. s. *artt.* und *vv. bronchiales;* — 4) Saugadern, mit schwärzlichen *glandulae pulmonales* und *bronchiales;* — 5) Nerven, aus dem *plexus pulmonalis anterior* und *posterior;* — 6) Interstitiellem Bindegewebe (intervesiculäres und interlobuläres), welches die Räume zwischen den genannten Theilen ausfüllt und eine Menge von schwarzen Pigmentkörnchen enthält. — 7) Die äussere Oberfläche der Lunge hat einen serösen Ueberzug, die *pleura costalis*, welche in den *incisurae interlobulares* von einem Lappen zum andern die *ligg. interlobularia* bildet.

3) **Lungensäcke, Brustfelle,** *pleurae.* Es gibt eine rechte und eine linke Pleura, und jede stellt einen geschlossenen serösen Sack dar, in welchen eine Lunge hineingestülpt ist. Sie hat folgende Wände oder Platten:

a) *Pleura costalis*, d. i. die äussere Platte; sie ist an die innere Fläche der Rippen geheftet, und geht vorn in das vordere, hinten in das hintere Mittelfell über.

b) *Mediastinum anticum*, vorderes Mittelfell, d. i. die vordere und innere Seitenwand der Pleura, die sich vom Rande des Brustbeins zur Lungenwurzel erstreckt, wo sie auf die Lunge übertritt. Zwischen den vordern Mittelfellen beider Seiten bleibt das *cavum mediastini antici*, mit der Thymusdrüse, den *nervi phrenici*, dem obern Theile der rechten und dem untern Theile der linken *vasa mammaria interna.*

c) *Mediastinum posticum*, hinteres Mittelfell, d. i. die hintere innere Seitenwand des Pleurasackes, welche von der Seite der Brustwirbelkörper zur Lungelwurzel reicht und hier in die *pleura pulmonalis* übergeht. Zwischen dem rechten und linken hintern Mediastinum bleibt das *cavum mediastini postici*, die hintere Mittelfellhöhle, mit *aorta thoracica*, Speiseröhre, *ductus thoracicus*, *vena azygos* und *hemiazygos*, *nervi vagi* und *splanchnici majores*, den rechten *artt.* und linken *venae intercostales*, Lymphgefässen.

d) *Pleura pulmonalis*, d. i. die innere Platte des Pleurasackes, welche den äussern Ueberzug der Lunge bildet und an der Lungenwurzel in die Mittelfelle übergeht.

e) *Pleura phrenica*, d. i. die untere Wand der Pleura, welche mit der obern Fläche des Zwerchfells verwachsen ist und durch das *lig. pulmonis* mit dem hintern Rande des untern Lungenlappens zusammenhängt.

4) **Blutdrüsen,** *ganglia sanguineo-vasculosa*, im *systema respiratorium*, d. s. die Schilddrüse und Thymusdrüse.

a) Schilddrüse, *glandula thyreoidea;* liegt dicht vor der untern Hälfte des Schildknorpels, vor dem Bogen des Ringknorpels und dem Anfange der Luftröhre, und hat 2 Seitenlappen oder Hörner, *lobi s. cornua gl. thyreoideae*, und einen mittlern niedrigen Theil, *isthmus gl. thyreoideae.* Bisweilen ist sie noch durch den *m. thyreoideus* an das Zungenbein befestigt.

b) Thymusdrüse, *glandula thymus*, liegt dicht vor dem obern Theile des Herzbeutels, wächst bis zum 1. Lebensjahre, bleibt jetzt bis zum 3. Jahre im Wachsthum stehen, und verschwindet sodann allmälig bis auf ein kleines Ueberbleibsel.



II. Verdauungsorgane, *organa digestionis.*

a. Vorverdauungsorgane, organa praedigestionis.

Hierher gehören die Organe der *manducatio*, *insalivatio* und *deglutitio*.

1) **Mundhöhle,** *cavum oris.* Sie zerfällt in die Backenhöhle d. i. der Raum vor den Zähnen, der vorn von den Lippen und seitlich von den Backen begränzt wird, und in die eigentliche Mundhöhle, d. i. der Raum hinter den Zähnen, welcher sich hinterwärts durch die Rachenenge, *isthmus faucium*, in den Schlundkopf, *pharynx*, fortsetzt, auf seinem musculösen Boden die Zunge (s. S. 105), und als Dach den Gaumen hat. Bemerkenswerthe Theile sind hier ausser der derben, mit starkem geschichteten Pflasterepithel bekleideten und mit zahlreichen Papillen, Balg- und traubigen Schleimdrüsen versehenen Schleimhaut:

a) Lippen, *labia*, eine obere (mit dem *philtrum*) und eine untere, welche die Mundspalte, *os*, umgränzen und sich in einen rechten und linken Mundwinkel, *angulus oris*, vereinigen; jede hängt durch ein von der (mit sehr zahlreichen traubigen Lippendrüschen versehenen) Schleimhaut gebildetes Lippenbändchen, *frenulum labii* (*superioris* und *inferioris*), mit dem Zahnfleische zusammen.

b) Harter Gaumen, *palatum durum*, von den *processus palatini* der Oberkiefer und *partes horizontales* der Gaumenbeine gebildet, ist mit der *membrana pulposa palati* bekleidet.

c) Weicher Gaumen, Gaumensegel, Gaumenvorhang, *palatum molle s. mobile, velum palatinum*, von 2 Hautplatten (die obere von der Nasen-, die untere von der Mundschleimhaut) gebildet, zeigt in der Mitte das Zäpfchen, *uvula*, und seitlich 2 Bögen, von denen der vordere der *arcus glosso-palatinus*, der hintere der *arcus pharyngo-palatinus* heisst. Zwischen beiden Gaumenbögen befinden sich die Mandeln, *tonsillae*, d. s. Anhäufungen von taschenartigen Schleimhauträumen und folliculärem Drüsengewebe. — Im weichen Gaumen verlieren sich folgende Muskeln: von oben her der *m. levator* und *circumflexus* (*s. tensor*) *palati mollis*, und der *azygos uvulae*, von unten her der *m. glosso-* und *pharyngo-palatinus*.

d) Zähne, *dentes* (*s. mordices*), beim Erwachsenen gibt es 32 Stück, nämlich in jedem Kiefer: α) 4 Schneidezähne, *dentes incisivi;* — β) 2 Spitzzähne, *dentes angulares s. canini s. laniarii* (von denen die untern auch Eck- oder Hundszähne, die obern Augenzähne heissen), und — γ) 10 Backzähne, *dentes molares* (von denen die 2 vordern *minores s. bicuspidati*, die 3 hintern *majores s. tri-* oder *quadricuspidati* heissen).

An jedem Zahne ist: α) die Krone, *corona*, die frei in der Mundhöhle hervorsteht; — β) der Hals, *collum*, welcher vom Zahnfleische, *gingiva*, umgeben ist; — γ) die Wurzel, *radix*, welche in der Zahnzelle, *alveolus*, steckt, und — δ) die Zahnhöhle, *cavum dentis*, mit dem Zahnkeime (Zahnganglion, Matrix des Zahnes), *nucleus*, *pulpa*, *blastema dentis*.

Die Zähne werden aus 3 Substanzen gebildet: α) die Zahnsubstanz (Zahnbein, Elfenbein, Dentine, eigenthümliche Substanz des Zahnes), *ebur*, *substantia propria dentis*, umgränzt das *cavum dentis* und ist an der Krone aussen noch vom Schmelze, am Halse und an der Wurzel noch von Knochensubstanz umgeben. Das Zahnbein ist härter als Knochen und kann als ein modificirtes Knochengewebe ohne Knochenzellen und mit regelmässigerem Verlaufe der Kalkcanälchen (Zahnröhrchen) angesehen werden. — β) Zahnschmelz, Email, Glasur, *substantia vitrea*, überzieht die Krone und besteht aus langen polyedrischen quergestreiften Fasern oder Säulen (Schmelzprismen, Schmelzsäulen), welche dicht gedrängt beisammenstehen und durch ein sehr sparsames Bindemittel zusammengehalten werden. Die Oberfläche des Emails wird noch von einer sehr harten, dünnen, homogenen Membran, dem Schmelzoberhäutchen (die aus der Embryozeit herrührende *membr. praeformativa*) bekleidet. γ) Knochensubstanz, Caement, Zahnkitt, *substantia ostoidea*, überzieht am Halse und an der Wurzel das Zahnbein.

2) **Mundspeicheldrüsen,** *glandulae salivales oris.* Sie stellen weiter ausgebildete, zusammengesetztere, traubige Mundschleimdrüschen dar und sind sehr reich an Nerven (vom *plexus caroticus externus* des Sympathicus, vom Facialis und vom 3. Aste des Trigeminus). Es gibt 3 Paare:

a) Ohrspeicheldrüse, *glandula parotis;* dicht vor und unter dem Ohre, mit dem *ductus Stenonianus*, der den *m. buccinator* in der Gegend des 2. obern Backzahnes durchbohrt und sich in die Backenhöhle öffnet.

b) Unterkieferdrüse, *glandula submaxillaris;* unter und hinter dem Unterkieferwinkel, mit dem *ductus Whartonianus*, der sich entweder allein oder mit dem Ausführungsgange der folgenden Drüse auf dem Boden der Mundhöhle, neben dem Zungenbändchen, auf der *caruncula sublingualis* öffnet.

c) Unterzungendrüse, *glandula sublingualis*; vorn auf dem Boden der Mundhöhle, mit dem *ductus Bartholinianus* und den (6—12) *ductus Riviniani*, die sich neben dem Zungenbändchen öffnen.

Neuerlich ist (durch Pflüger) in den Speicheldrüsen ein directer Zusammenhang der feinsten Nervenendigungen mit den eigentlichen Drüsenzellen (den Epithelzellen der Alveolen) entdeckt worden. Die Nervenfasern treten durch die *membrana propria* hindurch, mit der ihre Hülle zusammenschmilzt, verästeln sich, noch markhaltig, zwischen den Drüsenzellen, in deren Inneres sie eindringen, um dort mit ihrem Axencylinder als eine knotenförmige Anschwellung, mit dem Zellenkerne, zu endigen.

3) **Schlundkopf,** *pharynx*, d. i. der mit drüsenreicher, derber, von geschichtetem Plattenepithelium überzogener Schleimhaut ausgekleidete, musculöse Sack (Halbcanal), der vor den 5 obern Halswirbeln, hinter der Nasenhöhle, Mundhöhle und dem Kehlkopfe aufgehangen ist, aus den 3 Paaren *mm. constrictores pharyngis* (mit quergestreiften Fasern) besteht und sich in die Speiseröhre fortsetzt. Der obere Abschnitt des Pharynx, der respiratorische, besitzt noch Flimmerepithel und hat mit der Beförderung des Bissens nichts zu schaffen.

Musculi constrictores pharyngis, Schlundkopfschnürer; sie stossen von beiden Seiten her in der Mittellinie der hintern Pharynxwand in die *raphe s. stria alba* zusammen, und zerfallen nach ihren Anheftungspuncten in folgende Bündel: 1) *M. constrictor superior*, in: α) *baseo-pharyngeus.* β) *pterygo-pharyngeus*, γ) *bucco-pharyngeus*, und δ) *mylo-pharyngeus*, — 2) *M. constrictor medius*, in: ε) *ceruto-pharyngeus*, und ζ) *chondro-pharyngeus;* — 3) *M. constrictor inferior*, in: η) *syndesmo-pharyngeus*, ϑ) *thyreo-pharyngeus*, und ι) *crico-pharyngeus.*

4) **Speiseröhre,** *oesophagus.* Diese fleischige, in der Ruhe stets zusammengezogene Röhre geht vom untern Ende des Pharynx (6. Halswirbel) an, hinter der Luftröhre (etwas weniges mehr links) herab und durch die hintere Mittelfellhöhle (anfangs an der rechten Seite, dann vor der *aorta thoracica*) und durch das *foramen oesophageum* des Zwerchfells zum Magen. Sie besteht aus folgenden Häuten: α) Schleimhaut, die innerste, mit dickem geschichteten Pflasterepithelium, kleinen traubigen Schleimdrüsen und Balgdrüsen (die in ihrem Baue denen in den Mandeln ganz entsprechen), vielen einfachen Papillen und zahlreichen Bündelchen contractiler Faserzellen, und in Längenfalten gelegt; — β) Zellgewebshaut (Gefäss-, Nerven-, eigenthümliche Haut), d. i. eine Schicht lockeren Zellgewebes, welches die vorige und folgende Haut verbindet, und γ) Muskelhaut, mit einer äussern Schicht aus Längenfasern, und einer innern Schicht aus schräg laufenden Cirkelfasern. Im obern Theile der Speiseröhre sind die Muskelfasern quergestreifte animalische, nach unten werden sie allmälig (zuerst in der Ringfaserschicht) organische und endlich sind sie nur contractile Faserzellen.

b. Chymificationsorgan, d. i. der Magen, ventriculus, stomachus.

An dem Magen ist benannt: der linke Theil, welcher an die Milz gränzt, Milztheil, *portio splenica*, mit dem Magengrunde *fundus s. saccus coecus*, und dem Eingange (von der Speiseröhre her) oder Magenmunde, *cardia* (*s. ostium oesophageum*); — der rechte Theil oder Pförtnertheil, *portio pylorica*, mit dem Ausgange (in das Duodenum) oder Pförtner, *pylorus* (*s. ostium duodenale*), an welchem sich die Pförtnerklappe, *valvula pylori*, mit dem *m. sphincter pylori* befindet; — die *curvatura minor*, oder der obere kleinere concave Rand, und die *curvatura major*, oder der untere, grosse und convexe Rand; — die vordere und hintere Wand.

Magenhäute: α) Seröse Haut, die äusserste, ist eine Fortsetzung des Bauchfells und durch subseröses Bindegewebe verbunden mit der — β) Muskelhaut. Diese besteht aus glatten Muskelfasern, welche theils in der Längsrichtung, theils in circulärer Richtung verlaufen. Die Längsfaserschicht ist die äusserste und die Fortsetzung der Längenfasern des Oesophagus; die Ringfaserschicht bildet eine von der Cardia bis zum Pylorus hin zusammenhängende Lage und geht ohne deutliche Grenze in die Ringfaserschicht des Oesophagus und Dünndarms über. — γ) Submucöses Bindegewebe, Zellgewebshaut (Gefäss-, Nerven-, eigenthümliche Haut), eine Schicht lockeren Zellgewebes zur Verbindung der vorigen und folgenden Haut; — δ) Schleimhaut mit Cylinderepithelium, fast ganz aus Pepsin absondernden Drüschen bestehend.

Die **Magenschleimhaut**, welche mit der unterliegenden *tunica muscularis* durch das submucöse Bindegewebe sehr locker verbunden ist, besitzt eine ziemliche Dicke, ist sammetartig weich und je nach ihrem Blutgehalt von gelbgrauer oder grauröthlicher Farbe. An ihrer freien Fläche zeigen sich meist ganz flache, hanfkorn- bis linsengrosse Erhabenheiten, welche durch seichte Furchen von einander geschieden sind. Gegen den Pylorus hin finden sich um die Oeffnungen der Labdrüsen kleine zottenartige Erhebungen, welche stellenweise zu niedrigen Fältchen zusammenfliessen (*plicae villosae*). Die Schleimhaut ist mit einem Cylinderepithelium überzogen. An ihrer freien Fläche bemerkt man zahllose kleine Grübchen: die Ausmündungsstellen der Labdrüsen, in welche hinein sich das Cylinderepithelium der Schleimhautoberfläche ein Stück weit fortsetzt. — An der Magenschleimhaut lassen sich 3 Schichten unterscheiden, nämlich (von innen nach aussen) die Drüsenschicht, die Muskelschicht und die Zellschicht. — 1) *Stratum glandulosum*, die bei weitem dickste, von Cylinderepithel überkleidete Schicht der Schleimhaut, besteht zum grössten Theil aus den Labdrüsen, zum geringern aus der gefässtragenden bindegewebigen Grundsubstanz, enthält aber ausserdem noch Schleimdrüsen und Balgdrüsen. — *a*) Die Labdrüsen (eigentlichen Magendrüsen), *glandulae digestivae*, sind einfache, cylindrische von einem feinen Capillarnetze umsponnene Schläuche von etwa $^1/_2$''' Länge und $^1/_{50}$—$^1/_{40}$''' Dicke, mit abgerundeten, schwach kolbenförmig sich erweiternden Enden, welche senkrecht zur Magenwand stehen und dichtgedrängt und palissadenartig neben einander liegen. Die Labdrüsen erstrecken sich durch die ganze Dicke des *stratum glandulosum* bis zu dem *stratum musculare* der Schleimhaut. Die Wandung derselben, welche leichte Ausbuchtungen zeigt, besteht aus einer structurlosen Membran. An ihrer freien Fläche ist dieselbe nur gegen die Mündung des Drüsenschlauches hin mit Cylinderepithelzellen, wie sie sich auf der freien Schleimhautfläche finden, ausgekleidet. Der übrige Theil des structurlosen Schlauchs ist mit zelligen Elementen ausgefüllt. Diese zelligen Elemente sind die Labzellen, rundliche oder polygonale, ziemlich grosse Zellen, mit einem oder zwei Kernen und einem feinkörnigen Inhalte. Ausserdem finden sich, besonders gegen den Grund der Drüsenschläuche hin, Zellkerne mit Kernkörperchen, sowie eine feinkörnige Molecularmasse. — *b*) Schleimdrüsen, *glandulae muciparae*, finden sich nur in der *portio pylorica* des Magens und sind dadurch charakterisirt, dass sie aus einem gemeinsamen Ausführungsgang mit mehreren schlauchartigen Enden bestehen und dass alle diese Theile mit einem zusammenhängenden Cylinderepithel ausgekleidet sind. Das Innere der Drüsenschläuche enthält keine Zellen, sondern nur eine schleimige Masse, in welcher Molecüle suspendirt sind. — *c*) Balgdrüsen, *glandulae lenticulares* (geschlossene Follikel), kommen in sehr wechselnder Anzahl in der Magenschleimhaut vor und gleichen ganz den solitären Follikeln des Dünndarms. — 2) Das *stratum musculosum* ist eine dünne Lage, welche aus glatten, spindelförmig zu Bündeln vereinigten Muskelfasern besteht. An der *portio pylorica* verlaufen dieselben ausschliesslich in der Längsrichtung, im übrigen Magen vorwiegend ringförmig. — 3) Das *stratum cellulosum* besteht aus lockerem, fibrillärem Bindegewebe, welches die Muskelhaut des Magens mit der Schleimhaut verbindet und dessen Elemente mit der zwischen den Labdrüsen befindlichen faserigen Grundsubstanz des *stratum glandulosum* zusammenhängen.

Die Blutgefässe sind: *art.* und *ven. coronaria ventriculi sinistra* und *dextra* (an der kleinen Curvatur), *art.* und *ven. gastro-epiploica dextra* und *sinistra* (an der grossen Curvatur), *rami breves* (am *saccus coecus*); die Lymphgefässe bilden oberflächliche und tiefe Netze. — Die Nerven stammen aus dem Vagus und Sympathicus.

c. Chylificationsorgan, d. i. der Darmkanal, canalis intestinalis.

a) **Dünndarm, enger** oder **gewundener Darm, intestinum tenue s. angustum.** Er besteht aus denselben Häuten wie der Magen, fängt am *pylorus* an, zieht sich mit vielen unregelmässigen Windungen durch die *regio umbilicalis* und *hypogastrica* der Bauchhöhle und senkt sich in der *regio iliaca dextra* in die innere Wand des Dickdarms. An beiden Enden desselben findet sich eine Klappe, am obern die *valvula pylori*, am untern die *valvula Bauhini*. Er ist weit länger (viermal etwa), aber enger als der Dickdarm, von dem er sich auch durch die Structur seiner Schleimhaut unterscheidet, und besteht aus dem Zwölffinger-, Leer- und Krummdarme. Die beiden letztern Därme, welche durch keine bestimmte Grenze geschieden werden, sind in einer bedeutenden Falte des Bauchfelles, im Dünndarmgekröse, *mesenterium*, aufgehangen und heissen deshalb zusammen auch Gekrösdarm. Die Gefässe sind: *gastro-duodenales*, *jejunales* und *ileae*.

1) Zwölffingerdarm, *intestinum duodenum* (mit serösem Ueberzuge nur an der vordern Fläche). Er besteht aus: α) der *pars horizontalis superior*, ohne Kerkringische Klappen, aber mit vielen Brunner'schen Drüsen; — β) der *pars descendens*, mit der *plica longitudinalis duodeni*, unter welcher sich der *ductus choledochus* und *pancreaticus* öffnet (*diverticulum Vateri*); — γ) der *pars horizontalis inferior*, welche übergeht in den

2) Leerdarm, *intestinum jejunum*, welcher durch die Nabelgegend hindurch und ohne bestimmte Gränze in den

3) Krummdarm, *intestinum ileum*, übergeht. Dieser zieht sich bis ins Becken herab, enthält viele Peyer'sche Drüsen und hat an seinem Uebergange in den Dickdarm die *valvula Bauhini* (*s. coli, Fallopii s. Tulpii*), welche aus 2 Schleimhautplatten besteht, von denen die innere der Mucosa des Ileum, die äussere der des Colon angehört. Zwischen beiden liegen kreisförmige Muskelfasern.

Die Schleimhaut des Dünndarms ist die Fortsetzung der Magenschleimhaut und besteht aus denselben Schichten wie diese, nämlich aus einem *stratum glandulosum*, *musculosum* und *cellulosum*. Sie ist theils in viele schmale, C förmige und in die Höhle des Darms hineinragende Falten, *plicae s. valvulae conniventes Kerkringii*, zusammengelegt, theils nach aussen zu kleinen Vertiefungen oder Grübchen, *cryptae s. glandulae Lieberkühnianae*, ausgestülpt. Die innere, mit einem feinen Cylinder-Epithelium überzogene Oberfläche dieser Haut ist mit sehr vielen zarten Zotten, *villi intestinales*, und einer Menge Drüsen besetzt, die sich besonders im *duodenum* (*glandulae Brunnerianae*) und *ileum* (*glandulae Peyerianae*) auszeichnen.

a) Die Kerkring'schen Falten oder Klappen, sind zarte, schmale, halbmondförmige Schleimhautfalten, in welche sämmtliche Schichten der Schleimhaut eingehen, während sich die Fasern der Muskelhaut des Darms nicht an der Bildung der Falten betheiligen. Die Falten sind wie die übrige Dünndarmschleimhaut mit Zotten besetzt. Wenn der Darm leer ist, liegen sie dachziegelförmig über

einander. Sie sind im untern Theil des *duodenum* und im *jejunum* am zahlreichsten und grössten, kürzer und niedriger sind sie im *ileum*, und fehlen ganz im obern Theil des *duodenum* und im Endtheil des *ileum*. — *b*) Darmzotten, *villi intestinales*, sind Organe für die Aufsaugung des Chylus, finden sich nur in der Schleimhaut des Dünndarms (bis auf die Bauhin'sche Klappe), stehen dichtgedrängt neben einander und geben der Schleimhaut das sammetartige Ansehen. Es sind walzen- oder blätterförmige, schmale, dünne, längliche Hervorragungen mit einem zugespitzten Ende, welches, wie überhaupt die ganze Zotte, niemals Oeffnungen zeigt. Am zahlreichsten und grössten sind die Zotten im obern Stück des Dünndarms, während sie im untern seltner und auch kleiner werden. Die Darmzotten bestehen aus Bindegewebe, in welchem lymphkörperartige Elemente eingebettet liegen und welches mit Blut- und Lymphgefässen, sowie mit glatten Muskelfasern durchsetzt ist. An ihrer Oberfläche sind die Zotten mit einem Cylinderepithelium überkleidet. An der Basis jeder Zotte tritt eine sehr kleine Arterie in dieselbe ein, welche, immer capillare Zweige abgebend, sich bis zur Spitze zieht, wo sie, selbst capillar geworden, sich umwendet, an der entgegengesetzten Seite der Zotte als Vene herunterläuft und nachdem sie die sämmtlichen Capillaren aufgenommen hat, als solche die Zotte verlässt. In der Mitte der Zotten, umsponnen von dem Capillargefässnetz, liegen die Chylusgefässe. Die schmalen Zotten besitzen meist nur ein mittleres Chylusgefäss, die breitern Zotten 2—4 solcher Gefässe. Wenn die Zotte nur ein Chylusgefäss besitzt, so fängt dieses nahe der Spitze der Zotte mit einem schwach kolbenförmigen, blinden Ende an; kommen aber mehrere Chylusgefässe in einer Zotte vor, so zeigen sich diese manchmal an der Spitze der Zotte schlingenförmig verbunden und zu groben Netzen zusammenfliessend. Ob diese feinsten Chylusgefässe besondere Wandungen besitzen, ist noch Gegenstand des Streites. Endlich enthalten die Zotten auch in der Mitte um die Lymphgefässe herum eine dünne Lage längsverlaufender glatter Muskelfasern. — *c*) Drüsen des Dünndarms. Ueber den ganzen Darmkanal verbreitet finden sich in zahlloser Menge die Lieberkühn'schen Drüsen, *glandulae Lieberkühnianae s. cryptae mucosae*. Es sind einfache, die ganze Dicke der Schleimhaut durchsetzende Schläuche, welche mit ihren Mündungen zwischen den Zotten sitzen. Jeder solche Schlauch besteht aus einer structurlosen *membrana propria*, welche allenthalben mit einem Cylinderepithelium überkleidet ist und eine Höhlung umschliesst, welche mit dem hellen, flüssigen Darmsaft, *succus entericus*, gefüllt ist. — Ausserdem finden sich in der Dünndarmschleimhaut noch solitäre Follikel (sogenannte lenticuläre Drüsen), welche ebensowohl als *glandulae solitariae* vereinzelt über den ganzen Dünndarm, aber in sehr wechselnder Menge vorkommen, wie auch als Conglomerate unter dem Namen der Peyer'schen Drüsen, *glandulae agminatae s. Peyerianae*. Die *glandulae solitariae* sind vollständig geschlossene, rundliche Säckchen von sehr verschiedener Grösse ($^1/_6$—1‴). Jedes Säckchen besteht aus einer faserigen Hülle, aus einem zarten Maschenwerk (*reticulum*) und vielen in den Maschen liegenden lymphkörperartigen Elementen, sowie aus zahlreichen feinen Blutgefässen, während Lymphgefässe nur in der Umgebung der Follikel, nicht aber in ihrem Innern gesehen wurden. Als Peyer'sche Plaques finden sich die solitären Follikel vorzugsweise im untersten Theil des Ileums, und zwar nur an der dem Ansatze des Mesenteriums entgegengesetzten Wand des Darms. Die Peyer'schen Drüsenhaufen erscheinen als weissliche, längliche, $^1/_2$—2 Quadratzoll grosse, flache Hügel. An ihrer Oberfläche bemerkt man zwischen den einzelnen Follikeln die Mündungen der Lieberkühn'schen Drüsen und einzelne Darmzotten. — Die traubigen Drüsen des Dünndarms finden sich am zahlreichsten im Duodenum, gleich hinter dem Pförtner, wo mehrere zu Gruppen vereinigt den Namen der Brunner'schen Drüsen tragen, während sie sich gegen das Jejunum hin allmälig verlieren.

b) Dickdarm, der weite Darm, intestinum crassum s. amplum, erstreckt sich vom Ende des Dünndarms bis zum After, ist viel kürzer und weiter als der Dünndarm und umgibt diesen bogenförmig. Er fängt im untern Theile der *regio iliaca dextra* mit einem blinden Ende (*coecum*) an, steigt in der rechten Seite der Bauchhöhle (als *colon ascendens*) bis unter die Leber in die Höhe, macht hier eine Krümmung und läuft (als *colon transversum*) quer unterhalb des Magens hinweg nach links bis zur Milz, von wo er nach abermaliger Krümmung (als *colon descendens*) bis zur *regio iliaca sinistra* herabsteigt und sich S förmig krümmend (*flexura iliaca*) im kleinen Becken mit dem Mastdarm (*rectum*) endigt. Der Blind- und Grimmdarm haben nicht wie der Mastdarm und Dünndarm die Form einer gleichförmigen cylindrischen Röhre, sondern eine höckerige Oberfläche. Man sieht an ihnen 3 glatte, in der Länge des Darms verlaufende, fingerbreite Streifen (*taeniae coli*) und zwischen diesen 3 Reihen blasenartig hervorgetriebener und durch quere Einschnürungen getrennter Erweiterungen, *cellulae s. haustra s. loculamenta coli*. Die Häute des Dickdarms sind dieselben wie die des Dünndarmes, nur etwas von diesen verschieden. — Die Gefässe sind: *artt.* und *vv. ileo-colicae, colicae dextrae, mediae* und *sinistrae, haemorhoidales* (*internae, mediae* und *externae*).

4) Blinddarm, *intestinum coecum*, mit dem Wurmfortsatze, *processus vermiformis* (*s. appendix vermicularis*).

5) Grimmdarm, *intestinum colon;* er zeigt 3 *taeniae* und zwischen diesen die *loculamenta s. haustra coli*, ferner die *appendices epiploicae* und zerfällt: in das α) *colon ascendens* (*s. dextrum*); — β) die *flexura coli dextra;* — γ) das *colon transversum;* — δ) die *flexura coli sinistra;* — ε) das *colon descendens* (*s. sinistrum*), und — ζ) die *flexura iliaca s. S romanum*, welches sich fortsetzt bis in den

6) Mastdarm, *intestinum rectum*, welcher mit dem vom *m. sphincter ani externus* umgebenen After, *anus*, endigt. Die Schleimhaut desselben bildet am After eine ringförmige Falte, *plica annularis*, und im übrigen Theile *columnae rugarum recti*.

Die Schleimhaut des Dickdarmes ist weisser, dicker, zäher und derber als die des Dünndarms und ohne Zotten. Dafür sieht man, wie im Magen, eine grosse Menge zarter, unregelmässig gestellter Fältchen, zwischen denen sich zahlreiche Grübchen (den *glandulae Lieberkühnianae* analog) und Schleimdrüschen öffnen. Anstatt der *valvulae conniventes Kerkringii* finden sich im *coecum* und *colon* halbmondförmige Querfalten, *plicae sigmoideae*, welche zwischen 2 *taeniis* ausgespannt sind und in welche alle Häute des Darmes eingehen. Im *rectum* bildet die Schleimhaut Längenfalten. — Was den Drüsenapparat des Dickdarms betrifft, so findet man hier ausser solitären Follikeln, ebenfalls schlauchförmige Drüsen, welche sich nur dadurch von den Lieberkühn'schen des Dünndarms unterscheiden, dass sie länger und dicker sind. Sie stehen, wie jene, senkrecht in der Schleimhaut, ihre Mündungen sind ebenfalls noch mit den Epithelien derselben ausgekleidet. Ihre Form ist cylindrisch, das Ende leicht angeschwollen, die Oeffnungen sind bald rund, bald spaltförmig. Ihr Inhalt gleicht dem der Lieberkühn'schen Drüsen des Dünndarms. Ihre Wandung ist als eine glashelle structurlose Membran zu sehen. — Die lenticulären solitären Drüsen des Dickdarms unterscheiden sich nicht von denen des Dünndarms.

d. Hülfsorgane der Verdauung, Anhangsdrüsen des Darmcanals (Leber und Pancreas).

1) **Leber, Gallendrüse, hepar, jecur,** die grösste Drüse des menschlichen Organismus, die ihr Secret (die Galle) nicht wie die andern Drüsen aus arteriellem Blute, sondern aus dem venösen Blute der Pfortader bereitet. Sie liegt im rechten Hypochondrium und zeigt: α) eine obere convexe und durch das *lig. suspensorium hepatis* in einen rechten und einen linken Lappen getheilte Fläche; — β) einen hintern und höher liegenden *margo obtusus;* — γ) einen vordern und untern *margo acutus*, mit der *incisura interlobularis* für das *lig. teres hepatis* und der *incisura vesicalis* für den Grund der Gallenblase; — δ) eine untere concave Fläche, welche durch eine H förmige Vertiefung in 4 Lappen getheilt ist, nämlich: in *lobus dexter, lobus sinister, lobulus quadratus* und *lobulus Spigelii*. Die Vertiefungen zwischen diesen Lappen sind: 1) die Pforte, Querfurche, *porta* (*s. fossa transversa, sinus venae portae*), welche die Pfortader, *art. hepatica, ductus hepatici, plexus nervor. hepaticus* und Lymphgefässe zu oder aus der Leber leitet; 2) *Fossa vesicae felleae*, die rechte vordere Längenfurche; 3) *Fossa umbilicalis s. pro lig. terete*, die linke vordere Längenfurche; 4) *Fossa venae cavae*, die rechte hintere Längenfurche; 5) *Fossa ductus venosi* (*Arantii*), die linke hintere Längenfurche.

Bau der Leber. Bezüglich des feinern Baues der Leber ist man trotz der vielen und genauen Untersuchungen noch nicht in allen Punkten zu vollständiger Klarheit gelangt. Die wesentlichen Elemente des Leberparenchyms sind Zellen, Blutgefässe (Aeste der Pfortader, der Leberarterie und Lebervenen), Gallenkanälchen und Bindegewebe. — Betrachtet man das Lebergewebe von einer Schnittfläche aus, so sieht man mit blossem Auge kleine braunrothe Flecke von unregelmässig zackiger Begrenzung, welche von einer hellern, gelblichen oder hellbraunen Substanz umgeben sind. Diese Verschiedenheit der Farbe hängt beiläufig von der ungleichen Blutvertheilung in den feinsten Gefässen ab. Diese dunkeln Flecke mit hellerer Umgebung, welche man Leberläppchen oder Leberinselchen nennt, entstehen dadurch, dass die kleinsten Blutgefässstämmchen in ziemlich gleicher Entfernung von einander liegen und somit in der Leber kleine, $^1/_3$—1''' in der Dicke messende Stückchen begrenzen, deren jedes in seinem Innern ein kleines Lebervenenstämmchen enthält und von mehreren feinsten Pfortaderästchen umsponnen ist. Jedes Leberinselchen aber besteht wesentlich aus zwei Elementen, nämlich aus Capillargefässen und aus Leberzellen. Die Capillargefässe bilden ein zartes und enges Netz, welches nach aussen hin mit den feinsten, das Leberläppchen begrenzenden Pfortaderästchen, nach innen zu mit einem centralen Gefässe, dem Anfange der Lebervene zusammenhängt. Zwischen dieses Capillargefässnetz ist ein Flechtwerk von zarten Balken eingeschoben, welche letztere zusammengesetzt werden aus den dichtgedrängten, unmittelbar sich berührenden Leberzellen. Das Gefässnetz und das Balkennetz sind so ineinander geschoben, dass die Zwischenräume des einen von den Theilen des andern vollkommen ausgefüllt werden. Ausser diesen beiden Bestandtheilen enthalten die Leberläppchen noch eine sehr geringe Menge einfacher Bindesubstanz. Gallenführende Kanälchen finden sich im Innern der Leberläppchen nicht, diese treten vielmehr erst an der Peripherie der Läppchen auf, wo sich auch die Pfortaderäste befinden. Der Zusammenhang zwischen den feinsten Gallenkanälchen und den Leberzellenbalken ist derjenige Punkt, über welchen die Ansichten der einzelnen Forscher am weitesten auseinander gehen. In dieser Hinsicht sind hauptsächlich zwei verschiedene Ansichten ausgesprochen worden; nach der einen sind die feinsten Gallengänge nichts anders, als wandlose Lücken zwischen den Zellen der Leberbalken, welche erst an der Peripherie der Leberläppchen eine ihnen eigenthümliche Wandung bekämen; nach der andern dagegen sind die Balken von einer structurlosen *membrana propria* oder sogenannten Leberzellenschläuchen umgeben, welche unmittelbar zur Wandung des gallenführenden, aber keine Leberzellen mehr enthaltenden Kanals wird. Nach der letztern Ansicht würde also die Leber in ihrem Bau andern drüsigen Organen, z. B. den Labdrüsen des Magens, sehr nahe kommen. — Bindegewebe findet sich an der Leber zuvörderst unter dem Bauchfellüberzuge und bildet hier die sogenannte Pétrequin'sche Kapsel, von welcher mit den Gefässen Fortsätze in die Tiefe der Leber eindringen. Ferner werden die Pfortader, die Leberarterie und der *ductus hepaticus* in der *porta hepatis* von einer gemeinschaftlichen, aus Bindegewebe bestehenden Scheide, der *capsula Glissonii*, eingeschlossen, welche sich mit den Gefässen in die Leber hinein fortsetzt. Im Innern der Leberläppchen aber besteht die Bindesubstanz nur aus einer äusserst geringen Menge einer gleichartigen, formlosen Substanz, in welcher zarte, sternförmige, kernhaltige Bindegewebskörperchen angetroffen werden. Beim Fötus und kleinen Kindern dringt das Bindegewebe der *capsula Glissonii* bis zwischen die einzelnen Leberläppchen ein, welche dadurch wirklich von einander geschieden werden. Mit dem Fortschreiten des Wachsthums und der Entwickelung aber wird dieses interlobuläre Bindegewebe durch die Leberzellen verdrängt, so dass letztere dann unmittelbar an den Gefässen anliegen.

a) Die **Leberzellen** sind rundliche oder meist durch gegenseitigen Druck polygonale, häufig plattgedrückte Zellen von 0,01''' Durchmesser. Sie besitzen einen (selten 2) grossen, rundlichen, 1—2 Kernkörperchen enthaltenden Kern. Ihr Inhalt ist bei gesunden Lebern feinkörnig und besteht aus Elementarkörnchen, Fetttröpfchen und gelben Farbkörnchen. Die Leberzellen sind mit ihren Flächen zu einfachen oder doppelten Reihen, den Leberzellenbalken, an einander gelegt, welche ein Netz bilden, in dessen Maschen die Capillargefässe enthalten sind. Nach *Beale* sind die Leberzellenbalken in structurlose Schläuche, Leberzellenschläuche, eingeschlossen; nach Andern liegen sie unmittelbar an den Gefässen an. Gegen die Centralvene eines Leberläppchens hin sind die Zellenreihen deutlich radienartig angeordnet, gegen die Peripherie des Läppchens hin sind diese radienartigen Balken durch Querbalken netzförmig verbunden. — Die Leberzellen sind die eigentlichen, die Galle secernirenden Elemente der Leber.

b) Die feinsten **Gallenkanälchen**, *ductus s. canaliculi biliferi*, nehmen, soweit sie als deutliche Röhrchen mit selbstständiger Wand wahrzunehmen sind, in der Peripherie der Leberläppchen ihren Anfang. Die mit den feinsten Pfortaderstämmchen die Leberläppchen geflechtartig umspinnenden Gallengänge, die sogenannten *ductus interlobulares*, geben nach *Beale* feine Aeste ab, welche sich direct in die Leberzellenschläuche fortsetzen. Nach Andern sollen sie mit den zwischen den Leberzellen befindlichen Intercellularräumen in offener Verbindung stehen; ihr Anfang würde also wandlos sein. Die *ductus interlobulares* besitzen eine gänzlich structurlose, mit spärlichen länglichen Kernen besetzte Wand. Sie vereinigen sich zu Röhren, welche etwas weiter und mit einem Cylinderepithel ausgekleidet sind. Diese Röhren wieder treten zu Gängen zusammen, deren Wand an Dicke zunimmt und aus einer derben, bindegewebigen Faserhaut mit eingestreuten elastischen Fasern besteht, aber der Muskelfasern so gut wie gänzlich entbehrt. — An den über $^3/_4$''' im Durchmesser haltenden Gallengängen finden sich kleine, schlauchförmige, einfache oder mit einer Anzahl von Bläschen besetzte Ausstülpungen, welche den Namen der Gallengangdrüsen führen und zur Absonderung gewisser, in der Galle enthaltener Stoffe, vielleicht des Gallenschleimes, dienen. — Als *vasa aberrantia* bezeichnet man feine, netzförmig verbundene Gallenkanälchen, welche frei in dem Bindegewebe der *fossa transversa hepatis* liegen, vereinzelt aus dem Leberparenchym hervortreten und ebenso vereinzelt in den rechten und linken Ast des *ductus hepaticus* einmünden.

c) **Lebergefässe.** Die Leber erhält hellrothes Blut durch die Leberarterie (s. S. 63) und dunkelrothes durch die Pfortader (s. S. 71); beide Blutarten werden durch die Lebervenen (s. S. 70) aus der Leber wieder heraus und in die untere Hohlvene geschafft, und zwar, nachdem das arterielle Blut durch Ernährung des Leberparenchyms venös geworden und nachdem das Pfortaderblut durch Ausscheidung der die Galle constituirenden Stoffe modificirt worden ist. Die Aeste der Pfortader theilen sich dichotomisch in immer feiner werdende Aestchen, welche nicht unter einander communiciren. Die feinsten Aestchen umspinnen die Leberläppchen und werden daher *venae interlobulares* genannt. Sie gehören aber nie einem einzigen Läppchen allein an, sondern schicken stets in mehrere benachbarte Läppchen ihre capillaren Fortsetzungen hinein. Aus diesem peripherischen Gefässnetz gehen Capillaren nach der Mitte des Läppchens und fliessen dort zu der *vena intralobularis* oder *vena centralis lobuli* zusammen, welche letztere den Anfang der Lebervenen bildet. Hat die Centralvene das Leberläppchen verlassen, so mündet sie alsbald in einen grössern Lebervenenast. Die Lebervenen sind klappenlos und communiciren auch nicht unter einander. — Die Leberarterie verhält sich zur Pfortader in ähnlicher Weise, wie die *artt. bronchiales* zu den *artt. pulmonales;* sie dient zur Ernährung des Leberparenchyms. In ihren grössern Aesten schliesst sich die *art. hepatica* dem Verlaufe der Pfortader und der Gallengänge an; ihre Endzweige verbreiten sich aber, als *rami vasculares*, auf den Wänden der Pfortaderäste und Gallengänge, oder sie gehen als *rami serosi s. capsulares* zur Oberfläche der Leber und verzweigen sich in deren Hülle. Die Venen, welche aus dem Capillarnetze der Leberarterie hervorgehen, münden sämmtlich in meist kleinere Aeste der Pfortader. An dem Capillargefässnetz der Leberläppchen selbst scheinen die Aeste der Leberarterie keinen Antheil zu haben.

d) **Saugadern** der Lebern s. S. 74. — Die **Nerven** des Leberparenchyms kommen aus dem *plexus hepaticus* (s. S. 95).

Der äussere, seröse Ueberzug der Leber ist ein Theil des Bauchfellsackes und lässt nur einen Theil des stumpfen Randes und den Boden der Furchen unbekleidet. Er geht von der Leber aus in das *lig. coronarium* und *suspensorium hepatis*, das *lig. gastro-hepaticum*, *hepatico-duodenale* und *hepatico-renale* über (s. später bei *peritonaeum*).

a) Lebergang, *ductus hepaticus* (*s. ductus excretorius hepatis*); er wird von zwei grösseren, durch die Vereinigung der Gallengänge gebildeten Aesten in der *porta hepatis* zusammengesetzt und verbindet sich mit dem *ductus cysticus* zum *ductus choledochus*.

b) Gallenblase, *cystis s. vesica fellea;* liegt in der rechten vordern Längenfurche an der untern Fläche der Leber, hat: einen Grund, *fundus*, welcher am scharfen Rande der Leber etwas hervorsteht, einen Körper und einen Hals, *collum*, der sich in den

c) Gallenblasengang, *ductus cysticus*, fortsetzt, welcher mit dem *ductus hepaticus* unter einem spitzen Winkel zusammenstösst. Durch die Vereinigung beider entsteht der

d) Gallengang, *ductus choledochus* (*s. porus biliarius*), welcher mit dem *ductus pancreaticus* die hintere Wand der *pars descendens duodeni* durchbohrt und sich unter der *plica longitudinalis* desselben öffnet.

2) **Bauchspeicheldrüse, pancreas.** Sie liegt mit ihrem rechten Ende, *extremitas duodenalis s. caput pancreatis*, in der Concavität des Duodenum und ist hier bisweilen mit einer kleinen Verlängerung, *pancreas parvum Winslowii*, versehen; ihr linkes Ende, *extremitas splenica s. cauda pancreatis*, stösst an die Milz. Der Ausführungsgang der Bauchspeicheldrüse, *ductus pancreaticus s. Wirsungianus*, läuft in der Mitte derselben vom Schwanze zum Kopfe, und durchbohrt mit dem Gallengange die hintere Wand der *pars descendens duodeni*, um sich hier unter der *plica longitudinalis* zu öffnen. — Das Pancreas ist eine ächte traubige Drüse und den Mundspeicheldrüsen ganz analog gebaut.

Gefässe und Nerven des Pancreas. Die Arterien sind Zweige der *art. lienalis* und *pancreatico-duodenalis*. — Die Venen entsprechen den *artt.*; — die Saugadern s. S. 74. — Die Nerven kommen aus dem *plexus lienalis*, *gastricus* und *mesentericus superior*.

e. Blutdrüse im systema chylopoeticum, d. i. die Milz.

Die Milz, *splen s. lien*, ist eine Blutdrüse, welche in ihrem Baue den Lymphdrüsen einigermaassen ähnlich ist und zur Bluterneuerung in Beziehung steht. Sie liegt in der Bauchhöhle dicht unter dem Zwerchfelle, am *fundus* des Magens innerhalb des Bauchfellsackes in der *regio hypochondriaca sinistra*. Sie sieht bläulich oder bräunlich roth, ist von weicher Consistenz und von länglichrunder, halbeiförmiger Gestalt, mit einer äussern convexen Fläche, die nach oben und hinten gerichtet ist, und einer innern concaven Fläche, welche schräg vorwärts gewendet ist und mit der *cauda pancreatis* zusammenhängt. Diese letztere Fläche hat in der Mitte eine schwache, von oben nach unten verlaufende, kantenförmige Erhabenheit, auf welcher sich ein flacher, länglicher Ausschnitt, *hilus lienalis*, (für die in die Milz ein- und austretenden Gefässe) befindet. Bisweilen hängt am untern Ende oder an der innern Fläche der Milz noch eine kleinere, rundliche Nebenmilz, *lien succenturiatus*, an.

Bau der Milz. Die Milz ist an ihrer Oberfläche von einer derben, weissen, fibrösen, mit einem Peritonäalüberzuge versehenen Haut (*tunica fibrosa s. propria*, Albuginea) begrenzt, welche hauptsächlich aus Bindegewebsfasern besteht, ausserdem aber noch gröbere und feinere, netzförmig verflochtene elastische Fasern enthält. Diese Albuginea schickt zahlreiche Fortsätze, als Gefässscheiden und Balken, nach innen, welche als ein festes Gerüste (*stroma*) das weiche Milzparenchym durchziehen und stützen. Am Hilus der Milz, wo die Gefässe aus- und eintreten, wird nämlich die Albuginea nicht durchbrochen, sondern sie schlägt sich trichterförmig nach einwärts und dringt, die Gefässe scheidenartig umgebend, in die Substanz der Milz. Von diesen Gefässscheiden gehen ebenfalls Balken aus, die sich mit denen, welche von der Albuginea ausgehen, verbinden. In den Räumen der netzartig zusammentretenden Balken ist die weiche Pulpa der Milz eingebettet, in welcher die Milzkörperchen zerstreut herumliegen. — Die Gefässscheiden, deren es so viele gibt, als Arterienzweige in die Milz eintreten, nehmen vom Hilus an nebst der Arterie auch noch die Vene, Lymphgefässe und Nerven auf. Sie spalten sich mit den in ihnen enthaltenen Gefässen in immer feinere Zweige und verlieren sich endlich in den Milzbalken. — Die Milzbalken, *trabeculae lienales*, sind solide, platte oder cylindrische Fäden von sehr verschiedenem Durchmesser, welche von der ganzen innern Fläche der Albuginea entspringen, sich vielfach theilen und wieder verbinden und somit ein, den *corpora cavernosa* des Penis ähnliches Balkennetz bilden. Da, wo mehrere solcher Balken zusammenstossen, findet sich meist ein plattes, fibröses Knötchen. Einige wenige Balken schliessen kleine Gefässchen ein, die in denselben zur Oberfläche der Milz gelangen. Die Balken bestehen aus denselben Elementen wie die Albuginea, nämlich aus Bindegewebsfasern, welche in der Längsrichtung der Balken verlaufen, und mit zahlreichen feinen elastischen Fasern untermengt sind. — Die Milzpulpe, welche die Räume des Balkennetzes ausfüllt, lässt noch mit blossem Auge zweierlei Bestandtheile erkennen. Die Hauptmasse bildet eine weiche, rothbraune Masse, die rothe Milzsubstanz, und in dieser zerstreut liegen mehr oder minder deutliche, weiche, weissliche, bald mehr durchscheinende, bald opake, runde Körperchen, die sogenannten Milzbläschen. — Die rothe Milzsubstanz, *pulpa lienis*, besteht wesentlich aus zwei, nur durch das Mikroskop erkennbaren Elementen, nämlich aus den zartesten Blutgefässen und aus dem eigentlichen Milzgewebe. Letzteres besteht aus sogenannter cytogener Bindesubstanz (*Kölliker*) oder adenoider Substanz (*His*), d. h. aus einem dichten, äusserst zarten Fasernetz, dem sogenannten Reticulum, in dessen Maschenräumen die zelligen Elemente der Milz eingebettet liegen. Die Parenchymzellen der Milz füllen die Maschenräume des Reticulum in der Art aus, das häufig nur eine Zelle, anderemale auch zwei oder drei in einer Masche liegen. Diese Zellen sind meistens einkörnig, farblos, rundlich und gleichen den Lymphkörperchen. Ausserdem kommen freie Kerne, farblose Körnchenzellen (*Kölliker*) und sogenannte blutkörperchenhaltige Zellen vor, d. h. kernhaltige, zellenähnliche Gebilde, welche ein Häufchen von Blutkörperchen enthalten, die im Zerfall begriffen sind und in Pigment umgewandelt werden. Das Reticulum sammt den in seinen Maschen eingebetteten Zellen bildet also zusammenhängende Massen, welche die Lücken zwischen den etwas grössern Gefässen der rothen Milzsubstanz einnehmen und ihrerseits wieder von den feinsten Gefässen durchzogen werden. — Die Milzbläschen, Milzkörperchen, *corpuscula Malpighii*, *vesiculae s. glandulae lienales*, sind kleine, $^1/_6$—$^1/_4$''' grosse, weissliche, rundliche, sehr weiche Körperchen. Sie sitzen traubenförmig gruppirt, wie Beeren an den feinern Arterienästen und sind, mit Ausnahme der Stelle, an welcher sie festsitzen, allenthalben von rother Milzsubstanz umgeben. Die Grundlage der Malpighi'schen Körperchen ist ein zartes, mit Capillaren durchsetztes Reticulum (ähnlich wie das oben beschriebene des eigentlichen Milzgewebes), dessen Maschenräume mit lymphkörperartigen Zellen ausgefüllt sind. Sie werden von den feinern Arterien (den Gefässen der sogenannten *penicilli*, s. weiter unten) theils central, theils excentrisch durchbohrt oder sitzen denselben auch nur seitlich auf. Indem die Arterie, welche hierbei nie von einer Vene begleitet ist, durch die Milzkörperchen dringt, giebt sie unter wiederholter Theilung Capillaren an dieselben ab, welche sich an der Peripherie des Milzkörperchens vielfach unter einander verbinden und letzteres selbst wie mit einem Gefässhof umgeben. Das Reticulum der Malpighi'schen Körperchen kommt dadurch zu Stande, dass die *tunica adventitia* der in ihnen liegenden Arterien sich in ein äusserst feines Netzwerk auflöst. Die Milzkörperchen sind nicht scharf von dem umgebenden Gewebe abgegrenzt, sondern ihr *reticulum* geht unmittelbar in dasjenige der rothen Milzsubstanz über. Von der eigentlichen Milzpulpe unterscheiden sie sich deshalb in der Hauptsache nur durch den Mangel capillarer Venen. Man hat keinen offenen Zusammenhang der Milzkörperchen mit irgend einem Gefässsysteme auffinden können, besonders hat man keine Lymphgefässe mit ihnen in Verbindung gesehen.

Die Blutgefässe der Milz sind im Verhältniss zur Grösse dieses Organs sehr zahlreich. Vorzüglich zeichnet sich die Milzarterie durch ihre unverhältnissmässige Weite und Dicke der Wand aus. Sie tritt am Hilus in 6—12 Aeste gespalten und von ebensoviel röhrenförmigen Scheiden der Albuginea (zusammen mit einer Vene, Nerven und Lymphgefässen) umfasst, in das Innere, wo sie plötzlich nach allen Richtungen hin strauchartig in eine Menge verschieden langer und starker Aeste ausstrahlt, welche sich durch wiederholte Theilung schnell verfeinern. Wenn sich dieselben bis zu $^1/_5$—$^1/_{10}$''' verdünnt haben, so trennen sie sich von den sie bis dahin begleitenden Venen und es tragen dann ihre $^1/_{100}$—$^1/_{25}$''' starken Zweige die Malpighi'schen Körperchen. Dann dringen sie in die rothe Milzsubstanz, zerfallen büschelförmig in kleinste Arterien (die sogenannten *penicilli*), welche in wirkliche Capillaren sich auflösen. Die Capillaren liegen allerwärts in den *trabeculae lienales* des eigentlichen Milzgewebes und setzen sich, ohne ein wirkliches Capillarnetz zu bilden, unmittelbar in die Anfänge der Venen fort (*Billroth*). Uebrigens versorgt jeder Arterienast von seinem Eintritt in die Milz an bis zu seiner letzten Ausbreitung ein scharf gesondertes Gebiet, ohne mit nachbarlichen Gefässen zu anastomosiren. — Die Milzvene übertrifft die Arterie in ihrem Lumen um das 3—5fache, hat sehr dünne Wände und keine Klappen. Die Zahl ihrer Hauptäste gleicht derjenigen der Arterienäste. Dieselben verzweigen sich zunächst wie die sie begleitenden Arterien, später treten sie von diesen ab und nun münden sie in eine sehr grosse Anzahl kleiner Venenzweigelchen unter rechtem Winkel ein, so dass ihre Wand wie siebförmig durchbrochen erscheint (die Mündungsstellen dieser kleinen Venen heissen *stigmata Malpighii*).

Die kleinsten Venen von $^{3}/_{100}$—$^{5}/_{100}$''' Durchmesser bilden allerwärts in der rothen Milzsubstanz ein sehr dichtes Netz, welches den Hauptbestandtheil jener Substanz ausmacht. Diese sogenannten capillaren Venen (*Billroth*), welche wahrscheinlich unmittelbar in die Capillaren übergehen, sind dadurch merkwürdig, dass sie keine ihnen eigenthümliche Wand mit besonderer Begrenzung besitzen, sondern dass sie nur von einer etwas dichteren Lage des *reticulum* des eigentlichen Milzgewebes umgeben werden, so dass sie nur als vom Epithel ausgekleidete Lücken des letztern erscheinen. — Lymphgefässe besitzt die Milz in verhältnissmässig nur geringer Anzahl. Sie liegen theils unter dem Peritonäalüberzug der Milz, theils dringen sie mit den Gefässen in den Hilus der Milz ein. Ihr Verhalten hierselbst ist nicht bekannt, competente Forscher haben sogar das Vorkommen von Lymphgefässen in dem Innern der Milz gänzlich in Abrede gestellt. — Ihre Nerven erhält die Milz aus dem *plexus lienalis*.

Der seröse Ueberzug der Milz ist ein integrirender Theil des Bauchfells und mit der *tunica albuginea* fest verwachsen. Er bildet nach dem Zwerchfelle hin das *lig. phrenico-lienale s. suspensorium lienis* und nach dem Magengrunde hin das *lig. gastro-lienale*.

f. Bauchfell, Bauchhaut, peritonaeum.

A. Peritonaeum abdominale s. parietale, Bauchplatte des Bauchfellsackes; bekleidet die Wände der Bauchhöhle und zerfällt nach dieser in:

a) *Paries abdominalis* (*s. anterior*), Bauchmuskelwand, mit: der mittleren *plica urachi* (*s. lig. suspensorii vesicae*) und den seitlichen *plicae pubo-umbilicales*. Zwischen denselben sind die *fossae inguinales internae*, nach aussen neben denselben die *fossae inguinales externae*.

b) *Paries phrenicus* (*s. superior*), Zwerchfellswand, mit dem *lig. suspensorium hepatis*.

c) *Paries pelvicus* (*s. hypogastricus inferior*), Beckenwand; bildet beim Manne: die *excavatio recto-vesicalis* und zur Seite derselben die *plicae semilunares Douglasii;* bei der Frau: die *ligg. uteri lata* und die *alae vespertilionis*, die *excavatio vesico-uterina*, und an der letzteren die *plicae Douglasii*.

d) *Paries dorsalis* (*s. lumbaris, posterior*), Rückenwand; bildet Einstülpungen und Ueberzüge über die Bauceingeweide, und so das *peritonaeum viscerale*.

B. Peritonaeum viscerale s. intestinale, Eingeweideplatte des Bauchfellsackes; überzieht alle Verdauungswerkzeuge mit Ausnahme des Duodenum, des untern Theiles des Mastdarms und der hintern Fläche des Pancreas. Sie bildet Bänder, Gekröse und Netze, und hat noch einen kleinern Bauchfellsack, den Netzsack, *saccus epiploicus*, anhängen, dessen Eingang das *foramen Winslowii*, zwischen *lig. hepatico-renale* und *hepatico-duodenale*, ist.

a) Bänder des *peritonaeum viscerale*, d. s. Falten desselben, die sich von einem Organe zum andern ziehen, wie:

1) *Lig. phrenico-lienale* (*s. suspensorium lienis*), von der Zwerchfellswand zur Milz.

2) *Lig. phrenico-gastricum dextrum* und *sinistrum*, neben der cardia, vom Zwerchfelle zum Magen.

3) *Lig. coronarium hepatis*, mit dem *triangulare dextrum* und *sinistrum* vom Zwerchfelle zum hintern obern stumpfen Rande der Leber.

4) *Lig. gastro-lienale* (*s. splenico-gastricum*), vom Magengrunde zur Milz.

5) *Lig. hepatico-colicum* (*s. hepatico-renale*), vom rechten Theile der *porta hepatis* und von der *fossa venae cavae* zum *colon ascendens* und gegen die rechte Niere.

6) *Lig. hepatico-duodenale*, von der *porta hepatis* zur vordern Wand des Duodenum und von da zum Quergrimmdarme (mit *lig. duodeno-colicum s. omentum Halleri*), gegen die rechte Niere hin (*lig. duodeno-renale*) und auf die vordere Fläche des Magens.

7) *Lig. hepatico-gastricum s. omentum minus*, von der *fossa ductus venosi* der Leber zur kleinen Curvatur des Magens.

8) *Lig. gastro-colicum;* von der grossen Curvatur des Magens zum Quergrimmdarme.

9) *Lig. pleuro-, costo s. phrenico-colicum*, von der Zwerchfellswand (an den falschen Rippen) zur *flexura coli sinistra*, einen Boden für die Milz bildend.

b) Netze, *omenta s. epiploa*, d. s. aus 2 Blättern bestehende und über ein Organ hinausgehende Verlängerungen der Visceralplatte, die mit Fett durchwebt sind.

1) *Omentum* (*s. epiploon*) *minus s. hepatico-gastricum*, s. vorher 7.

2) *Omentum* (*s. epiploon*) *majus*, hängt von der grossen Curvatur des Magens, dem Quergrimmdarme und der Milz über Jejunum und Ileum frei bis ins Becken herab.

3) *Appendices epiploicae s. adiposae*, d. s. kleine, mit Fettklümpchen besetzte Verlängerungen des serösen Ueberzugs des Colon.

c) Gekröse; d. s. aus meist 2 Blättern bestehende Einstülpungen der Visceralplatte, in deren Grunde Eingeweide liegen, so dass dieselben vom Gekröse einen Ueberzug bekommen.

1) *Mesenterium*, Dünndarmgekröse; nimmt das Jejunum und Ileum auf.

2) *Mesocolon transversum*, queres Grimmdarmgekröse; nimmt das *colon transversum* auf.

3) *Mesocolon dextrum*, rechtes Grimmdarmgekröse; für das aufsteigende und

4) *Mesocolon sinistrum*, linkes Grimmdarmgekröse, für das absteigende Colon.

5) *Mesocoecum*, Blinddarmgekröse, mit dem *mesenteriolum processus vermiformis*, für das Coecum und den Wurmfortsatz.

6) *Mesenterium flexurae iliacae;* nimmt das *S romanum* auf.

7) *Mesorectum*, Mastdarmgekröse, für die obere Hälfte des Mastdarms.

Die Gefässe des Bauchfelles sind am *peritonaeum abdominale* Zweige der an den Wänden der Bauchhöhle verlaufenden Gefässe als: *vasa epigastrica, mammaria, phrenica, lumbalia, spermatica, ileo-lumbalia, circumflexa ilei, hypogastrica;* am *peritonaeum viscerale* Zweige der Gefässe, welche zu den eingewickelten Organen treten.

III. Harnwerkzeuge, *organa uropoetica.*

1) **Nieren, renes** (eine rechte und eine linke); sie sind in eine *capsula adiposa* eingehüllt, haben einen äussern fibrösen Ueberzug, *tunica albuginea s. propria renis*, und an ihrem innern concaven Rande den *hilus renalis*, aus welchem das Nierenbecken hervorsieht. Sie bestehen aus Rindensubstanz, *substantia corticalis s. vasculosa*, in welcher sich geschlängelte Harncanälchen, *tubuli uriniferi contorti* und die Nierenkörnchen, *glomeruli* (*s. corpuscula, acini*) *Malpighii* finden; und aus Röhrensubstanz, Nierenmark, *substantia tubulosa s. medullaris*. In dieser letz-

tern sind die Harncanälchen gerade, *tubuli uriniferi recti s. Belliniani*, liegen in Bündeln, welche *pyramides Ferreinii* heissen, beisammen, und von diesen bilden wieder mehrere die *pyramides Malpighii s. coni tubulosi*, welche (12—14 an Zahl) von Rindensubstanz umgeben sind, und sich nach dem Hilus hin mit einer kegelförmigen und von den *tubulis rectis* durchlöcherten Spitze, Nierenwärzchen, *papilla renalis*, endigen. Jedes Nierenwärzchen ragt in einen

a) Nierenkelch, Nierenbecher, *calyx renalis*, hinein, und diese Kelche vereinigen sich zu 2—3 weitern Schläuchen (Aeste des Nierenbeckens), welche dann zum trichterförmigen

b) Nierenbecken, *pelvis renalis*, zusammenfliessen, welches mit seinem engern Theile aus dem untern Ende des *hilus renalis* hervortritt und sich in den

a) Harnleiter, *ureter*, fortsetzt. Dieser läuft an der hintern Bauchwand nach innen und unten, sich mit den *vasa spermatica* (hinter denen er hinwegtritt) kreuzend, ins kleine Becken herab und senkt sich in den Grund der Harnblase.

Feinerer Bau der Niere. Das Nierenparenchym, und zwar die Rindensubstanz sowohl wie die Marksubstanz, besteht wesentlich aus zwei Röhrensystemen: aus den Harncanälchen und den Blutgefässen; beide sind mit einander durch ein undeutlich faseriges Bindegewebe eng verbunden. — Die **Harncanälchen**, *tubuli uriniferi*, welche den bei weitem grössten Theil der Nierensubstanz bilden, sind mikroskopische Röhrchen von etwas wechselndem Durchmesser ($^1/_{60}$—$^1/_{100}$'''), deren Wand aus einer wasserhellen, vollkommen structurlosen *membrana propria* und einem, die Innenfläche der letztern auskleidenden Epithelium besteht. Das Epithel ist ein Pflasterepithelium. Die Harncanälchen verlaufen in der Marksubstanz oder den Malpighi'schen Pyramiden als gerade Röhren (*tubuli recti*, Markcanälchen), in der Rindensubstanz aber gewunden (*tubuli contorti*, Rindencanälchen). Die Harncanälchen beginnen an jeder Nierenpapille mit 200—500 in das Nierenbecken mündenden Gängen, die sogenannten *ductus papillares*, welche von beträchtlicherer Weite als die übrigen Harncanälchen sind, ein Cylinderepithel besitzen und keine *membrana propria* haben. Diese *ductus papillares* theilen sich meist dichotomisch und unter sehr spitzen Winkeln in engere, gerade durch die Pyramiden verlaufende Harncanälchen und diese wiederholte gabelförmige Theilung ist eben die Ursache der pyramidenförmigen Gestalt der einzelnen Markabschnitte. An der Grenze zwischen Cortical- und Medullarsubstanz nehmen die bisher gerade verlaufenden Harncanälchen einen sanft wellenförmigen Verlauf an, in der Rindensubstanz selbst aber bilden sie vielfache Windungen und Schlingen und enden zuletzt mit eigenthümlichen, blasenartigen Anschwellungen, den sogenannten Malpighi'schen Körperchen, welche als das directe Verbindungsglied zwischen den Harncanälchen und Blutgefässen zu betrachten sind. Jedes Malpighi'sche Körperchen enthält in seiner blasenartigen Höhle einen dichten, rundlichen Gefässknäuel, *glomerulus Malpighianus*, und besteht wie die Harncanälchen aus einer structurlosen, etwas verdickten *membrana propria*, welche an ihrer Innenfläche von etwas kleinern und undeutlichern Pflasterepithelzellen überzogen ist. Das Epithel überzieht den Gefässknäuel auch da, wo derselbe dem Lumen des Harncanälchens zugekehrt ist. Die Malpighi'schen Körperchen haben meist eine rundliche Gestalt und sind durchgängig nicht ganz $^1/_{10}$''' im Durchmesser. Gegenüber der Stelle, wo das Harncanälchen vom Malpighi'schen Körperchen abtritt, wird die Membran des letztern von 2 Gefässen durchbohrt, von denen das eine Blut in den *glomerulus* hinein, das andere aus diesem wieder herausführt. — **Blutgefässe der Niere**; *glomeruli Malpighiani*. Die Nierenarterie theilt sich sogleich nach ihrem Eintritt in die Niere in mehrere grössere Aeste, welche zwischen den Pyramiden (in den *columnae Bertini*) gegen die Rindensubstanz vordringen. Unter wiederholter Theilung verlaufen sie hart an der Grenze der Cortical- und Medullarsubstanz, so dass im Umfange jeder Pyramide eine in der Regel nur von zwei grösseren Arterien abstammende Verästelung entsteht, jedoch ohne dass die einzelnen Aestchen sich unter einander verbinden. Aus dem der Rindensubstanz zugewendeten Theile jener Verästelung entspringen mit grosser Regelmässigkeit und meist unter rechtem Winkel kleinere Arterien, welche sich wiederum in $^1/_{50}$—$^1/_{10}$''' dicke Aestchen spalten. Letztere verlaufen in gerader Richtung von dem Umfange der Pyramiden durch die ganze Dicke der Rindensubstanz gegen die Nierenoberfläche hin. Sie liegen in bestimmten, kleinen Abständen von einander, so dass sie regelmässige Abschnitte des Nierenparenchyms abgrenzen. Sie werden deshalb von *Kölliker* als *arteriae interlobulares* bezeichnet. Von ihnen gehen unter rechtem Winkel in regelmässigen Abständen und nach verschiedenen Seiten hin feine kurze Aestchen ab, welche als *vasa afferentia* zu den Malpighi'schen Körperchen treten. Sie durchbohren die Kapsel der letzteren, und bilden innerhalb derselben die *glomeruli*, indem sie sich gleich nach ihrem Eintritte in 5 bis 8 Aeste und jeder dieser in ein Büschel von Capillaren spalten, welche vielfach gewunden und verschlungen, aber ohne Netze zu bilden, verlaufen und schliesslich in derselben Weise, wie sie sich aus dem *vas afferens* bildeten, wieder zu einem *vas efferens* zusammenfliessen. Letzteres tritt in unmittelbarer Nähe des zuführenden Gefässes und gewöhnlich diametral gegenüber dem Anfang des betreffenden Harncanälchens aus dem Malpighi'schen Körperchen heraus. Die *vasa efferentia* sind noch als kleine Arterien zu betrachten, welche sich erst in ihrem weitern Verlauf in das eigentliche Capillarnetz der Nieren auflösen. Dasselbe umgiebt in der Rindensubstanz mit seinen rundlich-eckigen, durchschnittlich $^1/_{100}$''' weiten Maschen die *tubuli uriniferi contorti* von allen Seiten. Die *vasa efferentia* aber, welche aus den zunächst an die Pyramiden angrenzenden *glomerulis* hervortreten, bleiben nicht in der Rindensubstanz der Nieren, sondern treten in die Pyramiden ein und verlaufen langgestreckt zwischen den *tubuli uriniferi recti*. Man nennt sie deshalb *arteriolae rectae* (*Arnold*); sie zeigen eine spärlichere Verästelung, laufen unter wiederholter, spitzwinkliger Theilung gegen die Nierenpapillen und lösen sich um die *tubuli recti* herum in mehr langgezogene Capillarnetze auf. — Die Nierenvenen gehen an zwei Orten aus dem Capillarnetze hervor, nämlich an der Nierenoberfläche und in den Nierenpapillen. Die kleinsten Venenästchen der Rindensubstanz sammeln sich zu Stämmchen, welche mit den *arteriae interlobulares* verlaufen. Diese treten zu grössern Stämmen zusammen; welche die in den Nierenpapillen entstehenden Venen aufnehmen, und dann zu den grossen Nierenvenen zusammentreten.

Ueber das in dem Nierenparenchym vorkommende **Bindegewebe** sagt *Kölliker:* Alle feinern Gefässe der Nieren werden von einer Bindesubstanz getragen, welche zugleich als *stroma* für die absondernden Elemente dient und in der Marksubstanz viel entwickelter ist, als in der Rinde. Es besteht dieses Stroma aus einem äusserst dichten und feinen Netze von Bindegewebskörperchen ohne fibrilläres Bindegewebe und schliesst sich somit auf das Innigste der Bindesubstanz des centralen Nervensystems, sowie dem Reticulum der Milz u. s. w. an. Das Netz ist so dicht, dass dasselbe zusammenhängende, so zu sagen undurchbrochene Platten zwischen den Gefässen und Harncanälchen bildet, welche namentlich mit den erstern auf das Innigste zusammenhängen.

Gefässe und Nerven der Niere. Die *art. renalis* tritt mit 2 bis 3 grössern Zweigen durch den *hilus* in das Innere der Niere, wo dieselben zwischen den Malpighi'schen Pyramiden gegen die Peripherie hin und von hier aus zwischen und in den Ferrein'schen Pyramiden laufen, anfangs baumartig verzweigt, dann aber ein dichtes Capillargefässnetz bildend, welches die Harncanälchen umstrickt und die Nierenkörnchen bildet. Die Venen umgeben die *bases pyramidum* mit Bögen und laufen dann von der Peripherie gegen den *hilus* hin. Die Saugadern und Nerven bilden *plexus renales*.

2) **Harnblase, Urinblase, vesica urinaria.** An ihr ist benannt: der Scheitel, *vertex*, welcher nach oben in den Harnstrang, *urachus* (*s. lig. suspensorium vesicae*) ausläuft; — der Körper oder mittlere Theil; — der Grund, *fundus;* und — der Hals, *collum*, welcher sich in die Harnröhre fortsetzt. — Die Häute, welche die Urinblase bilden, sind: Schleimhaut, die innerste Haut, an welcher 2 *plicae uretericae* (*s. lineae eminentes*) und zwischen diesen das *corpus trigonum* hervortritt; eine Zellgewebshaut und eine Muskelhaut, welche letztere aus einer äussern Schicht mit Längenfasern (*m. detrusor urinae*), und einer innern mit queren und schrägen Fasern besteht; letztere bilden am Halse einen *m. sphincter vesicae*.

3) **Harnröhre, urethra;** ist die Fortsetzung des Blasenhalses, und hat ein *ostium vesicale* und *cutaneum*. Die weibliche Harnröhre ist sehr kurz und gerade, die männliche dagegen lang und unter der Symphyse etwas gekrümmt. Die letztere zerfällt in folgende Abtheilungen:

a) *Pars prostatica*, der Anfangstheil, ist rings von der Prostata umgeben, und in ihm zeigt sich der Schnepfenkopf (*caput gallinaginis s. colliculus seminalis, veru montanum*), nebst den beiden Mündungen der *ductus ejaculatorii*, sowie daneben mehrere Oeffnungen von den Ausführungsgängen der Prostata.

b) *Pars membranacea* (*s. isthmus urethrae*), der engste, leicht gekrümmte und unter der Symphyse liegende Theil der Urethra, welcher vom *constrictor urethrae* umgeben ist, und auf seiner innern Fläche die Mündungen der *glandulae Cowperi* und von Schleimdrüsen (*glandulae Littrii*) zeigt.

c) *Pars cavernosa;* liegt an der untern Fläche des *penis* und wird vom *corpus cavernosum urethrae* umgeben; sein hinterster, im *bulbus cavernosus* liegender Theil heisst *bulbus urethrae;* am vordern Ende befindet sich die *fossa navicularis* (*s. Morgagnii*) und mehrere grössere Schleimhöhlen, *sinus mucosi.*

Bau der Harnröhre. Sie besteht in ihrer Wand aus 2 Schichten, aus einer äussern Faserlage mit elastischem Gewebe und queren und längslaufenden glatten Muskelfasern (die am reichlichsten im prostatischen, am spärlichsten im cavernösen Theile), und aus einer Schleimhaut mit Cylinderepithel, *lacunae Morgagnii* und Littre'schen Drüschen. In der vordern Hälfte der *fossa navicularis* findet sich ein geschichtetes plattenförmiges Epithel.

4) **Nebennieren, glandulae suprarenales,** eine rechte und eine linke, d. s. Blutdrüsen im *systema uropoeticum*, die dicht am obern Ende der Niere liegen, aber durchaus in keiner Beziehung zu derselben zu stehen scheinen.

Bau der Nebennieren. Man unterscheidet eine strahlige, braunröthliche, ziemlich feste Rinde und eine graurötliche, sehr weiche Markmasse. In ersterer finden sich in zartem bindegewebigen Stroma geschlossene, rundliche Drüsencapseln, welche reihenförmig beisammen liegen und einen zähflüssigen dunklen körnigen Inhalt haben. Das Mark, welches sehr nervenreich ist und in seinem Centrum die Vene enthält, besteht aus einer bindegewebigen Grundlage und aus einer feinkörnigen Substanz und kernhaltigen Zellen. Die zahlreichen peripherisch eintretenden Arterien bilden grösstentheils Capillarnetze um die Drüsencapseln, die schliesslich in Venenanfänge der Marksubstanz übergehen. Die Funktion der Nebenniere ist gänzlich unbekannt.

C. Eingeweide des Geschlechtslebens, organa sexualia s. genitalia.

I. Männliche Geschlechtstheile, *organa genitalia virilia.*

A. Keimbereitende männliche Geschlechtstheile:

1) **Hode,** *testis s. testiculus* (*orchis*), ein rechter etwas grösserer, und ein linker, liegen in einem serösen Sacke, *tunica vaginalis propria testis*, eingestülpt, welcher mit seinem innern Blatte die *tunica serosa testis* bildet, im Hodensacke (bis zum 6.—8. Monate des Embryolebens in der Bauchhöhle) und haben ein weiches, aus *tubulis seminiferis,* Samencanälchen, bestehendes Parenchym, *pulpa testis*, welches zunächst von der fibrösen *tunica albuginea s. propria testis* eingeschlossen wird. Diese bildet nach innen zur Unterstützung der Pulpa die *septula testis*, und einen in den hintern Rand eindringenden 3seitigen Vorsprung, das *corpus Highmori.* In dieses *corpus* treten die Samenröhren als *tubuli seminiferi recti* ein und bilden hier das *rete vasculosum Halleri,* in welchem sie sich zu 12—17 *vascula efferentia testis*, von denen ein jedes einen *conus vasculosus Halleri* darstellt, vereinigen. Die Canälchen besitzen eine mächtige structurlose *membrana propria* und noch eine äussere derbe, faserig-streifige Haut mit Längskernen. Der Innenraum ist mit Zellen erfüllt, von welchen die äusseren, rundlich-polygonalen, eine epitheliumartige einfache Lage bilden. Die *vascula efferentia* (mit circulären glatten Muskelfasern) senken sich in den

a) Nebenhoden, *epididymis*, ein, d. i. ein strangförmiger Körper, — mit einem obern Ende oder Kopfe, *caput,* und einem untern oder Schwanze, *cauda,*— welcher am hintern Rande des Hodens herabliegt und aus einem einzigen Canale, *canalis epididymidis* besteht, der sich mit vielen Windungen herabschlängelt und eine Wand mit circulären und äussern und innern longitudinalen glatten Muskelfasern, sowie mit Flimmerepithelium besitzt. Sein unteres Ende geht in das *vas deferens* über.

b) Hodensack, *scrotum*, besteht aus äusserer Haut, mit der Naht, *raphe*, in der Mitte, und aus der sehr contractilen *tunica dartos,* Fleischhaut, welche eine Scheidewand, das *septum scroti,* zwischen rechtem und linkem Hoden bildet.

c) *Tunica vaginalis communis testis et funiculi spermatici,* ein zellig-fibröser Beutel, welcher sowohl Hoden als Samenstrang umgibt und mit deren eigenen Scheidenhäuten verwächst.

d) *Tunica vaginalis propria testis*, ein seröser dem Herzbeutel ähnlicher Sack, welcher mit seinem innern Blatte die *tunica serosa testis* bildet, und mit seinem äussern Blatte den Hoden und Nebenhoden locker umgibt. Der Umschlag des einen Blattes in das andere befindet sich am *corpus Highmori* und bildet zwischen Hoden und Nebenhoden das *ligamentum epididymidis.*

B. Keimleitende männliche Geschlechtstheile:

2) **Samenleiter,** *vas deferens*, d. i. eine häutige Röhre, in welche sich der *canalis epididymidis* fortsetzt. Sie fängt am Schwanze des Nebenhodens an, läuft anfangs geschlängelt, dann gestreckt im Samenstrange und Hodensacke (am hintern Rande des Hodens) in die Höhe, tritt durch den Bauchring und Leistencanal in die Bauchhöhle, wo sie sich zum Grunde der Harnblase wendet und mit dem Ausführungsgange des Samenbläschens zum *ductus ejaculatorius* verbindet. Der Bau der Wand des Samenleiters ist dem des *canalis epididymidis* ähnlich und besteht aus einer äusseren bindegewebigen Lage, einer etwas stärkeren Muskelschicht (ebenfalls aus 3 Schichten) und einer drüsenlosen Schleimhaut. Einen verwandten Bau besitzen auch die dünnwandigeren Samenbläschen.

a) Samenstrang, *funiculus spermaticus*, d. i. ein rundlicher, von der *tunica vaginalis propria* und *communis funiculi* und vom *m. cremaster* umgebener Strang, welcher im Leistencanale und Hodensacke liegt und aus den zum oder vom Hoden tretenden Theilen gebildet wird. Diese

Theile sind: α) *vas deferens* (mit *art.* und *ven. spermatica deferens*); — β) *art. spermatica interna;* — γ) *vena spermatica interna* mit dem *plexus pampiniformis;* — δ) Lymphgefässe; — ε) *nerv. spermaticus internus;* — ζ) *plexus spermaticus* des Sympathicus; — η) *ruinae canalis vaginalis s. habercula;* — ϑ) *vasculum aberrans Halleri,* bisweilen.

C. Keimaufnehmende und ausbildende männliche Geschlechtstheile:

3) **Samenbläschen,** *vesiculae seminales s. spermaticae,* (ein rechtes und ein linkes). Ein jedes hängt am Ende des Samenleiters (an der äussern Seite) an und liegt zwischen dem Blasengrunde und Mastdarme, dicht hinter der Prostata. Der vordere engere Theil, oder Hals, des Samenbläschens bildet eine Art Ausführungsgang, welcher mit dem *vas deferens* in einen gemeinschaftlichen Gang, in den

a) *Ductus ejaculatorius,* Samenausspritzungsgang zusammenstösst. Dieser Gang dringt durch die Prostata zur Harnröhre und durchbohrt die hintere Wand der *pars prostatica* derselben, wo er sich auf dem Samenhügel, *caput gallinaginis,* öffnet.

4) **Vorsteherdrüse,** *glandula prostata;* umgibt den Hals der Harnblase und den Anfangstheil der Harnröhre, wird von beiden *ductus ejaculatorii* durchbohrt und öffnet sich mit 12—15 Ausführungsgängen neben dem *caput gallinaginis* an der hintern Wand der *pars prostatica urethrae.* — Sie bildet ein der traubigen Formation angehörendes Drüsenaggregat; neben der bindegewebigen, mit Muskelfasern versehenen Hülle besitzt sie noch eine derbe gelbliche Haut, welche vorzugsweise aus glatten Muskelfasern besteht. Diese Muskelmasse setzt sich in das Innere der Drüse fort und bildet hier ein förmliches Gerüste, in welchem die Drüsenabtheilungen (gegen 40) eingebettet liegen. Die Drüsenbläschen bestehen aus einer structurlosen *membrana propria* mit einer Auskleidung von pflasterartigen Zellen. Die engen Gänge haben eine musculöse Wand und Cylinderepithelium.

Die Blase der Prostata, *uterus masculinus,* besteht aus einem mit contractilen Faserzellen untermischten Bindegewebe und einem Cylinderepithelium.

D. Fruchtausführende männliche Geschlechtstheile:

5) **Harnröhre,** *urethra,* mit der *pars prostatica, membranacea* und *cavernosa* (s. S. 118).

a) *Glandulae Cowperi,* d. s. 2 gelbröthliche, erbsengrosse Drüschen (mit traubenförmiger Formation), welche, vom *m. bulbo-cavernosus* umgeben, dicht unter der *pars membranacea urethrae* liegen und sich mit 1 oder 2 Ausführungsgängen in dieser öffnen.

E. Männliches Begattungsorgan:

6) **Ruthe,** männliches Glied, *penis, membrum virile,* mit: Wurzel, *radix;* — Eichel, *glans,* die eine von vielen *glandulae odoriferae* besetzte *corona glandis* und das *orificium cutaneum s. externum urethrae* hat und vorn von der Vorhaut, *praeputium* (mit dem *frenulum praeputii*), überzogen ist; — Rücken, *dorsum.* Der Penis ist unter der äussern Haut mit einer Fascia bekleidet, die reich an elastischen und glatten Muskelfasern ist und an der Wurzel des Penis das elastische *lig. suspensorium* bildet. Er besteht aus 2 *corpora cavernosa penis,* die durch das *septum penis* von einander getrennt sind, und aus der, ebenfalls von einem *corpus cavernosum* umgebenen Harnröhre (*pars cavernosa* s. S. 118). Jedes *corpus cavernosum penis* ist zunächst von der bindegewebigen, elastischen, aber muskelarmen *tunica albuginea* überzogen, welche ins Innere des *corp. cavernos.* hinein zahllose *septula fibrosa* und *trabeculae* bildet, zwischen denen sich ein communicirendes Höhlen- oder Cavernensystem bildet, in dem venöse Reservoire mit *artt. helicinae* liegen. Am Penis befestigt sich der *m. bulbo-* und *ischiocavernosus* (s. S. 44); die Nerven stammen theils vom cerebrospinalen System (*nerv. pudendus*), theils vom Sympathicus (*plex. cavernosus*).

II. Weibliche Geschlechtstheile, *organa genitalia muliebra.*

A. Keimbereitende weibliche Geschlechtstheile:

1) **Eierstock,** *ovarium, testis muliebris,* ein rechter und ein linker; liegt unter der Muttertrompete und hängt, eingehüllt in das *lig. uteri latum,* und von einer *tunica albuginea* bekleidet, mittels des *ligamentum ovarii* an der Seite des Gebärmuttergrundes an, hat einen *hilus ovarii* am untern Rande, eine *extremitas uterina* und eine *tubaria.* —

Bau des Eierstocks. Er besteht aus einer Vereinigung zahlreicher geschlossener, runder, praller, kugliger Drüsencapseln in reicher bindegewebiger, mit der Albuginea zusammenhängender Grundlage (Stroma). — Die Drüsencapseln, Eicapseln, Graaff'schen Follikel (50—200 Stück, jüngere kleinere und grössere ältere) besitzen eine feine structurlose *membrana propria* und um diese aber locker herum eine gefässreiche bindegewebige Capsel (*theca*), welche mit dem angrenzenden Stroma zusammenhängt. Erfüllt ist jede Eicapsel mit einer eiweisshaltigen Flüssigkeit (*liquor folliculi*); ihre innere Fläche wird von einem dünnen Epithel (*formatio granulosa*) aus rundlichen, gekernten Zellen bekleidet; und da, wo die Kapsel nach der Oberfläche des Ovariums sieht, befindet sich der *cumulus proligerus* mit dem *ovulum.* — Der geplatzte und entleerte Follikel geht als gelber Körper, *corpus luteum,* zu Grunde.

B. Keimleitende weibliche Geschlechtstheile:

2) **Muttertrompete,** *tuba Fallopii,* eine *dextra* und eine *sinistra;* liegt im obern Rande des *lig. uteri latum* (*ala vespertilionis*) und hängt mit der *extremitas uterina* am Rande des Gebärmuttergrundes an, seine *extremitas abdominalis* befindet sich über dem Eierstocke. Das innere Ende steht durch das *ostium uterinum* mit der Gebärmutterhöhle in Verbindung, das äussere Ende hat ein von Franzen (*fimbriae, laciniae, morsus diaboli*) besetztes und sich in die Bauchhöhle öffnendes *ostium abdominale.* Die *tuba* besteht aus einer Schleim-, Muskel-, Zellgewebs- und serösen Haut.

Bau der Muttertrompete. Unter der serösen, dem Bauchfelle angehörigen Membran befindet sich eine Muskelschicht aus äusseren längsstreifigen und innern queren glatten Fasern; die Schleimhaut ist drüsenlos mit Längsfalten versehen und mit Flimmerepithel bekleidet, welches sich bis auf die Aussenseite der Fimbrien erstreckt.

C. Keimaufnehmende und Frucht ausbildende weibliche Geschlechtstheile:

3) **Gebärmutter, Fruchthalter,** *uterus.* Er liegt vom Bauchfelle überzogen, zwischen Blase und Mastdarm, und hat: den Grund, *fundus uteri;* — Körper, *corpus uteri* und — Hals, *collum s. cervix uteri.* Letzterer sieht mit seiner untern Hälfte in die Scheide, d. i. der Scheidentheil, *portio vaginalis,* an welchem sich zwischen einem längern und dickern *labium anterius* und kürzern *posterius* der Muttermund (äussere Muttermund), *orificium s. os uteri* (*externum*), Schleienmaul, *os tincae,* befindet. Im Innern der Gebärmutter ist die Gebärmutterhöhle, *cavum uteri,* welche nach oben in die *tubae* (*ostia uterina*), nach unten mittels des innern Muttermundes, *orificium uteri internum,* in den *canalis colli uteri* übergeht. In letzterm Canale, der sich durch den äussern Muttermund in die Scheide öffnet, finden sich die *palmae plicatae* (*s. plicae palmatae*). Von der rechten und linken Seite des Gebärmuttergrundes, dicht unter der Trompete und vor dem *lig. ovarii,* geht das

a) *Ligamentum uteri rotundum* (*crura s. funiculi uteri*), runde Mutterband, ein rechtes und ein linkes, ab und tritt durch den Leistencanal zum Schamberge. Dieses Band hat eine eben solche musculöse Structur wie der Uterus.

Bau des Uterus. Die Wand des Uterus wird aus 3 von einander deutlich geschiedenen Gewebslagen gebildet, nämlich aus einer äussern, serösen, dem Bauchfelle angehörigen, die Gebärmutter nicht total überziehenden Hülle; aus einer innern, das *cavum uteri* auskleidenden Schleimhaut, und aus einer dicken, gefässreichen, zwischen der Serosa und der Schleimhaut liegenden Muskelschicht. Die letztere besteht hauptsächlich aus glatten Muskelfasern, welche, je nachdem der Uterus schwanger oder nicht schwanger ist, in ihrer Form und in ihrer Anordnung grosse Verschiedenheiten zeigen. Im nichtschwangern, besonders im jungfräulichen Uterus, sind die musculösen Faserzellen kurz, schwer zu isoliren und mit Bindegewebe reichlich durchsetzt, in welchem sich zahlreiche längliche und spindelförmige Bindegewebskörperchen nachweisen lassen. Man kann hier eine äussere, mittlere und innere Muskellage unterscheiden. Die äussere Lage wird im Grunde des Uterus aus longitudinalen, dicht unter dem Bauchfellüberzuge bis zum Halse herablaufenden, und aus tieferliegenden transversalen Fasern gebildet, von denen letztere weniger als die ersteren mit Bindegewebe vermischt sind, entweder auf den Gebärmuttergrund beschränkt bleiben oder am Körper eine schräge Richtung annehmen und dann am Halse ziemlich verwickelt erscheinen. Seitlich vom Grunde gehen die Fasern der äussern Lage in die runden Mutterbänder über. Die mittlere, sehr gefäss-, besonders venenreiche Lage ist die breiteste, enthält sowohl quere, schiefe, wie Längsfasern, welche auf die verschiedenste Art und Weise unter einander verflochten und nur am Halse zu einer deutlichern Querschicht vereinigt sind. Die innere Lage ist die dünnste, verhält sich im Mutterhalse mehr netzförmig, am äussern Muttermunde circulär und am Körper mehr quer; es hängt diese Lage nach unten mit der Muskelsubstanz der Scheide zusammen; um die Eintrittsstelle der Tuben bildet sie nach innen Längsfasern und nach aussen Ringfasern.

Der **schwangere Uterus** zeigt eine ausserordentliche Vergrösserung seines Umfanges und seiner Höhle, zuerst mit Verdickung, vom 5. Monat an aber mit Abnahme der Wände, sowie eine ungefähr 24fache Massenvermehrung. Die letztere kommt hauptsächlich auf Rechnung der Muskelhaut und ist bedingt durch eine Vergrösserung der schon vorhandenen muskulösen Elemente und durch eine Neubildung von solchen. Die Entwickelung der neuen Faserzellen geschieht in der Weise, dass sich um die vorhandenen Kerne zuerst Protoplasma anlegt, und dass dann diese kernhaltigen, unregelmässig eckigen Protoplasmaklümpchen der Länge nach wachsen, wobei sich auch ihre anfangs rundlichen Kerne in längliche, später stäbchenförmige umwandeln. Haben diese Klümpchen eine gewisse Grösse erreicht, so verdichtet sich der am meisten nach aussen gelegene Theil des Blastems (bildet eine Zellenmembran), während der centrale, um den Kern herumliegende, noch einige Zeit flüssig bleibt. Die muskulösen Faserzellen erreichen im schwangern Uterus eine ungewöhnliche Länge; dabei sind sie gewöhnlich etwas wellenförmig gebogen, stellenweise längsgestreift, in Spitzen auslaufend, zu Bündeln von grauröthlicher Farbe vereinigt, welche durch ebenfalls neugebildetes Bindegewebe zusammengehalten werden. Nach *Kölliker* findet in der zweiten Hälfte der Schwangerschaft keine Neubildung muskulöser Faserzellen mehr statt und die Massenzunahme des Uterus kommt nur durch Verlängerung der schon gebildeten Faserzellen zu Stande. Dagegen dauert nach *Kilian* diese Neubildung während der ganzen Schwangerschaft fort und ist in der zweiten Hälfte derselben nur weniger energisch, als in der erstern. — Nach der Geburt nimmt die Länge der muskulösen Faserzellen alsbald beträchtlich ab, sie werden brüchig und in denselben entwickeln sich kleinere und grössere, bisweilen reihenartig gelagerte Fetttröpfchen, welche resorbirt werden. Die Muskelfaser fällt dadurch zusammen, zerfällt in feine Fasern und diese gehen bald ebenfalls zu Grunde. Die Involution der Uterusmuskulatur findet also auf dem Wege der fettigen Degeneration statt.

Die Schleimhaut des Uterus, welche im *cavum uteri* vollkommen glatt, im Halse dagegen faltig (die *plicae palmatae* bildend) erscheint, ist, wie die Schleimhaut an andern Stellen, aus 3 Schichten zusammengesetzt, nämlich: aus Epithelium (pflasterförmiges am Muttermunde und im Halse, flimmerndes Cylinderepithel an den Einmündungsstellen der Tuben und im Körper des Uterus), welches die innere freie Oberfläche überkleidet; aus einer mittlern, structurlosen Haut und aus einer äussern, von dicht verfilzten Bindegewebsfasern gebildeten Schicht, die durch laxe Bindesubstanz an die innere Muskellage geheftet ist. — In der Uterusschleimhaut finden sich 2 Drüsenformen: einfache Schleimdrüsen und die röhrenförmigen Utriculardrüsen. Die einfachen Schleimdrüsen trifft man nur im Mutterhalse, und gar nicht selten in Folge der Verstopfung ihrer Mündung zu den bläschenartigen, sogenannten *ovula Nabothi* angeschwollen. Die Utriculardrüsen kommen nur in der Schleimhaut der Gebärmutterhöhle, hier aber dicht gedrängt an einander liegend vor. Sie stellen blind endigende Canälchen dar, welche von einer structurlosen Membran (Fortsetzung der structurlosen Schicht der Schleimhaut) und pflasterförmigem Epithelium gebildet werden. Bisweilen ist ihr Ende etwas angeschwollen oder die Hauptröhre theilt sich in 2 blindendigende Drüsenschläuche; nicht selten ist auch das Röhrchen spiralförmig gewunden. In der nicht schwangern Gebärmutter sind die Utriculardrüsen selten länger als 0,05‴; bald nach der Conception nehmen sie aber an Länge zu ($1\frac{1}{2}$—2‴ lang schon nach 3 Wochen) und ihre Mündungen werden so weit, dass die Zotten des Chorions hineinwachsen können und dadurch die Uterusschleimhaut auf das Innigste mit den Eihüllen verbunden und selbst zur wahren Decidua wird. In Folge des Gebärens stösst sich diese Schleimhaut mit ab und es zeigt sich dann eine neue, mit kleinen Utriculardrüsen versehene Schleimhaut, deren Bildung schon während der Schwangerschaft vor sich ging. — Zur Zeit der Menstruation ist die Schleimhaut, als Vermittler dieser blutigen Secretion, in Folge der Blutüberfüllung ihrer Gefässe, sammtartig aufgewulstet und mit zottenartigen Gefässentwickelungen besetzt. — An Gefässen ist der Uterus ungemein reich; sie verlaufen hauptsächlich zwischen der äussern und innern Muskellage; die Arterien und selbst noch die feinsten Capillaren haben einen sehr gewundenen Verlauf; erstere sind ziemlich weit und bilden vielfache Anastomosen, letztere bilden ein etwas unregelmässiges Netz und umspinnen vorzüglich die Mündungen der Utriculardrüsen. Die Venen, welche grosse Geflechte bilden, sind sehr weit, besitzen keine Klappen und keine Scheiden, sondern sind direct an die Muskelsubstanz angeheftet. Im schwangern Uterus findet eine lebhafte Neubildung von Gefässen statt. — Das Verhalten der Nerven in der Uterussubstanz ist noch unbekannt.

Gefässe und Nerven des *uterus.* Die *artt. uterinae,* aus der *umbilicalis, spermatica interna* und *externa,* verlaufen sehr geschlängelt. — Die Venen bilden ansehnliche *plexus uterini.* — Die Saugadern sind zahlreich und laufen zum *plexus hypogastricus.* — Die Nerven kommen aus dem *plexus hypogastricus* des Sympathicus.

D. Fruchtausführende weibliche Geschlechtstheile:

4) **Scheide, Mutterscheide,** *vagina.* Sie fängt mit dem *orificium* (*s. introitus*) *vaginae* im Vorhofe an und zieht sich zwischen Blase und Mastdarm bis zum Mutterhalse, so dass

die *portio vaginalis uteri* in den Scheidengrund, das Scheidengewölbe, *fundus s. laquear vaginae*, herabragt. An ihrer vordern und hintern Wand bildet die Schleimhaut eine *columna rugarum* (*anterior* u. *posterior*); ihr Anfang oder unteres Ende ist vom *m. constrictor cunni* umgeben. An der Seite des Scheideneinganges liegen die

a) *Glandulae Cowperi*, Duverney'- oder Bartholin'sche Drüsen, sind traubige Schleimdrüsen, die sich mit langen Ausführungsgängen ins *vestibulum* öffnen und dicht hinter den innern Schaamlippen, unmittelbar vor und unterhalb der *corpora cavernosa clitoridis* liegen.

Die Scheide ist ein sehr dehnbarer Schlauch, besteht aus einer faserigen, reichlich mit elastischen Fasern gemischten Bindegewebswand und aus einer Lage längs- und querlaufender glatter Muskelfasern. Die Schleimhaut ist mit zahlreichen Papillen, vereinzelten traubigen Schleimdrüsen und einem geschichteten Plattenepithelium versehen. Das Jungfernhäutchen, *Hymen*, ist eine Duplicatur der Schleimhaut.

E. Weibliches Begattungsorgan:

5) **Schaam**, *vulva*, (*cunnus, pudendum muliebre*). Ueber ihr befindet sich der mit Schaamhaaren, *pubes*, besetzte Schaamberg, *mons Veneris*, und an ihr sind folgende Theile:

a) Grosse oder äussere Schaamlefzen, *labia pudendi majora s. externa*, welche die Schaamspalte, *rima pudendi s. vulvae*, zwischen sich lassen, und durch die *commissura labiorum anterior* und *posterior* oben und unten in einander übergehen. An der hintern Commissur ist das *frenulum labiorum* und vor diesem die *fossa navicularis*. Es sind fettreiche Falten der Haut mit zahlreichen Talgdrüsen.

b) Innere oder kleine Schaamlefzen, Wasserlefzen; *Nymphae, labia pudendi interna s. minora*. Sie umgränzen den Vorhof und spalten sich an ihrem obern Ende in 2 Schenkel, von denen der äussere oder obere mit demselben Schenkel der andern Seite oberhalb der Eichel des Kitzlers zum *praeputium clitoridis* zusammenfliesst, während sich das innere als *frenulum clitoridis* an die Eichel des Kitzlers anheftet. — Diese Lippen sind Duplicaturen der Schleimhaut und besitzen reichliche Papillen, viele Talgdrüsen und ein fettfreies, blutgefässreiches Bindegewebe.

c) Kitzler, weibliches Glied, *clitoris*, entspricht ganz dem *penis*, nur dass sich die Harnröhre nicht an ihm befindet. Er besteht aus 2 *corpora cavernosa*, hat eine Eichel (*glans*) und eine Vorhaut (*praeputium*) mit einem Bändchen, *frenulum clitoridis*. — Die Eichel-Schleimhaut besitzt zahlreiche Papillen.

d) Vorhof der Scheide, *vestibulum vaginae*, d. i. der Raum zwischen den innern Schaamlippen oder der Boden der Schaamspalte, auf welchem sich 2 Oeffnungen zeigen. Die obere, kleinere und von strahlenförmigen Falten umgebene ist das *ostium cutaneum urethrae*, die untere grössere, und bei der Jungfrau mit dem Jungfernhäutchen, *hymen* (wofür bei der Frau die *carunculae myrtiformes*), verschlossene ist der Scheideneingang, *introitus s. orificium vaginae*. Es finden sich im Vorhofe viele grössere Vertiefungen, *lacunae vestibuli*, in denen sich mehrere traubige Schleimdrüsen öffnen.

F. Kindnährende weibliche Geschlechtstheile:

6) **Brüste, Milchdrüsen**, *mammae, glandulae lactiferae*. Auf ihnen steht die Brustwarze, Zitze, *papilla mammae*, hervor, die von einem bräunlichen Kreise, Hofe, Warzenhofe, *areola mammae*, umgeben ist, und zwischen ihren Runzeln die Oeffnungen der (18—20) Milchcanäle, *ductus lactiferi*, hat. Diese Canäle entspringen aus den *acinis* der Drüsenläppchen und bilden in der Basis der Warze Erweiterungen, *sacculi ductuum lactiferorum*. — Beim Manne finden sich nur schwache Andeutungen dieser Drüsen.

Bau der Brustdrüse. Ihrer Structur nach gehören die Milchdrüsen zu den traubenförmigen Drüsen; ihre ovalen, birnförmigen Endbläschen, aus einer structurlosen Haut gebildet, stehen nur durch ihr zugespitztes Ende mit den Terminalästen der Ausführungsgänge in Verbindung und sind aussen von einem engmaschigen Capillarnetze umsponnen, innen von rundlichen, etwas abgeplatteten, kernhaltigen Zellen bedeckt. Zur Zeit der Lactation und auch schon am Ende der Schwangerschaft finden sich in diesen Drüsenbläschen zahlreiche Colostrumkörperchen und Milchkügelchen. Solcher Bläschen hängen nun 8—10 an dem Endzweige eines Ausführungsganges an und stellen ein Drüsenkörnchen dar; eine gewisse Anzahl der letzteren vereinigen sich zu einem Läppchen und diese zu 18—20 Lappen, von denen ein jeder einen Ausführungsgang zur Brustwarze schickt. Die Läppchen und Lappen der Brust werden durch eine beträchtliche Menge formlosen Bindegewebes zu einem Drüsenkörper vereinigt, der von einem dicken Fettpolster umhüllt wird. — Die Milchgänge, aus structurloser Haut, längsfaserigem, dichtem Bindegewebe und aus Cylinderepithelium zusammengesetzt, bilden zwischen den Runzeln der Brustwarze feine, 0,3''' breite Röhrchen und erweitern sich unter dem Warzenhofe zu länglichen Säckchen (Milchbehältern), von welchen aus sich dieselben dann baumförmig in der Drüsenmasse verbreiten. — Die Brustwarze, welche hauptsächlich von der äussern Haut gebildet wird, und viele kleine Hautpapillen, sowie traubenförmige, in Haarbälge einmündende Talgdrüsen besitzt, enthält in ihrem Innern zahlreiche Bündel von glatten Muskelfasern, welche theils circulär, theils in horizontaler Richtung verlaufend, die Ausführungsgänge der Milchdrüse umgeben. — Im Warzenhofe bilden die Muskelfasern eine kreisförmige, gelbröthlich gefärbte Schicht; die braune Färbung rührt von Pigmentzellen her, die in den untern Epidermisschichten lagern. Die Arterien der Brustwarze sind, wie in allen erectilen Organen, gewunden; die Venen vereinigen sich in der Peripherie des Warzenhofes zum *circulus venosus areolae* (*Halleri*), der aber nicht immer ganz geschlossen ist. — Die Nerven der Haut, welche die Mammae bedeckt, stammen von den *nervi supraclaviculares* und den Hautästen des 2.—4. *nervus intercostalis*. In das Innere der Drüsen hat man keine andern Nerven zu verfolgen vermocht, als einige mit den Gefässen verlaufende feine Zweigelchen, deren Endigung aber noch unbekannt ist.

Der neugeborne Mensch.

Sobald das neugeborne Kind geathmet hat, gehen in ihm insofern Veränderungen vor, als einige Organe jetzt erst zur gehörigen Thätigkeit gelangen (Athmungsorgane, Darmkanal, Nervensystem und Harnwerkzeuge), andere die Art ihres bisherigen Thätigseins umändern (Haut, Leber, Circulationsorgane), und noch andere ihre bisherige Function ganz einstellen (Nabelgefässe, *ductus arteriosus* und *venosus, foramen ovale,* Thymus und Nebennieren). Die hauptsächlichsten Veränderungen betreffen jedenfalls die Organe der Respiration und Circulation. Nach den ersten Athemzügen strömt das Blut aus der *art. pulmonalis* nicht mehr durch den *ductus arteriosus* (in die *aorta descendens*), sondern durch die Aeste der Lungenarterie in die Lunge. Das Herz, welches im Embryo in der Mittellinie lag, wird von der rechten Lunge nach links gedrängt und dadurch die obere Hohlvene verlängert; der unter dem Aortenbogen liegende linke Bronchus zieht den erstern nach oben und vorn, das Zwerchfell zieht das Herz herab, dadurch wird der Aortenbogen flacher, die Insertion des *ductus arteriosus* in die Aorta bildet einen Winkel, und so ist der Blutstrom aus dem *arcus aortae* in die *aorta descendens* begünstigt, der aus dem *ductus* aber erschwert. Die fötale Verengerung des *arcus aortae* (zwischen dem Ursprunge der linken *art. subclavia* und der Einmündung des *ductus Botalli*) weitet sich aus. — Der *ductus arteriosus Botalli* fängt an sich zu schliessen (im Laufe der ersten Woche) und wird zum *lig. arteriosum.* Die untere Hohlvene wird, weil sie kein Blut mehr aus der Nabelvene erhält, blutärmer; dagegen bekommt das linke Atrium mehr Blut durch die Lungenvenen aus der Lunge; dieses drückt die *valvula foraminis ovalis* gegen das ovale Loch, und da überdies durch das Anziehen der *ven. cava inferior* gegen das Zwerchfell die *valvula Eustachii* verkürzt wird, so fliesst kein Blut mehr aus dem rechten in das linke Atrium und die Klappe des *foramen ovale* fängt an (während der ersten Wochen) mit dem Rande des ovalen Lochs zu verwachsen. — Während das Blut des Embryo nicht in helles und dunkles geschieden war, sondern eine zwischen beiden stehende Farbe hatte, trennt es sich nun in Folge der Respiration deutlich in dunkles venöses und helles arterielles. Es findet sich in der Kinderleiche verhältnissmässig mehr in den Venen angehäuft, als bei Erwachsenen. — Der Thorax dehnt sich aus und bleibt weiter; das Zwerchfell steigt nie wieder so weit in die Höhe, wie es vor dem Athmen lag (die Wölbung in der Höhe der 5. Rippe); die Epiglottis, welche beim Embryo mit ihrer ganzen Breite auf der Glottis lag, bleibt nach dem Herabsteigen des Kehlkopfes so von derselben entfernt, dass sie einen stumpfen Winkel mit ihr macht; vor dem Athmen ist die Luftröhre enger, indem die Quermuskeln ihrer hintern Wand so gefaltet sind, dass die Knorpel einander näher liegen; der linke Bronchus liegt vor dem Athmen gerader und weiter nach hinten, nach demselben höher und weiter nach vorn. Die Lungen, welche beim Embryo vollkommen luftleer, blau- oder braunroth, derb und nach hinten in der Brusthöhle gelagert, mit stumpfen Rändern versehen, mehr lang als breit und blutleer waren, auf dem Durchschnitte eine fast körnige Structur zeigten und wegen ihrer grössern specif. Schwere im Wasser untersanken, füllen nach dem Athmen den grössten Theil der Brusthöhle aus, bedecken den Herzbeutel grossentheils, sind lufthaltig (die Luft entweicht sehr schnell daraus), specifisch leichter (schwimmen auf dem Wasser), aber durch das Einströmen des Blutes und der Luft absolut schwerer; sie sind locker und knisternd, sehen äusserlich graulich weiss und fleckig rosenroth (am hintern untern Theil blauroth), auf dem Durchschnitte hell- und zinnoberroth; ihre Ränder sind scharf und entweder hier und da leicht eingekerbt oder läppchenartig vorspringend; das Blut sammelt sich besonders in den grossen Gefässen an. Die Lungen dehnen sich nach der Geburt nur allmälig aus, und die rechte Lunge früher als die linke, vielleicht weil der rechte Bronchus kürzer und weiter ist, auch freier liegt als der linke. — Die Leber ist nicht mehr so gross, schwer und blutreich als beim Embryo; es beginnen die Nabelvene sich in das *lig. teres hepatis,* die Nabelarterien in die *ligg. vesicae lateralia,* und der Urachus in das *lig. vesicae medium* umzuwandeln; die Harnblase findet man beim Embryo gewöhnlich mit Urin erfüllt, im Darmkanale Kindspech. (S. Taf. XXXVII. Fig. 1.)

INDEX

zum tabellarischen Handbuche und zum Hand-Atlas.

(NB. Die erste (deutsche) Nummer bezieht sich auf das Handbuch, die zweite (römische) auf die Tafel im Atlas, und die nun folgende Zahl auf die Figur.)

A.

B.

C.

D.

E.

F.

G.

H.

I.

K.

L.

M.

N.

O.

P.

R.

S.

T.

U.

V.

Z.

Druck von F. A. Brockhaus in Leipzig.

Fig. 1.

Fig. 5.

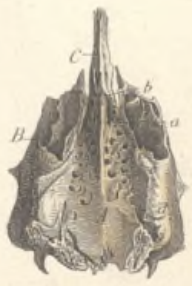

Fig. 6.

Fig. 3.

Fig. 4.

Fig. 2.

Fig. 7.

Fig. 8.

Knaube & Eitzner sc. Leipzig.

ERKLÄRUNG DER TAB. I.

Knochen des Kopfes.

Fig. 1.

Das Knochengerüste des **Kopfes** von vorn gesehen.

A. Stirnbein, *os frontis* (*pars frontalis*).
B. Scheitelbein, *os parietale.*
C. Grosser Flügel des Keilbeins, *ala magna ossis sphenoidei* (*superficies temporalis*).
D. Schläfenbein, *os temporum* (Schuppentheil).
E. Wangenbein, *os zygomaticum* (*superficies facialis*).
(Urspr. des *m. zygomaticus major* u. *minor.*)
F. Oberkieferbein, *os maxillare superius.*
G. Nasenbein, *os nasale.*
H. Unterkiefer, *maxilla inferior s. mandibula.*
a) *Sutura coronalis* } wo sich diese beiden Nähte
b) *Sutura frontalis* } berühren, befindet sich beim Neugebornen die grosse Fontanelle, *fonticulus quadrangularis.*
c) *Sutura squamosa*, Schuppennaht.
d) *Tuber frontale*, Stirnhöcker (das *punctum ossificationis*).
e) *Arcus superciliaris*, Augenbrauenbogen.
(Vom *mscl. corrugator supercilii* bedeckt.)
f) *Glabella*, Stirnglatze.
(Dahinter sind die *sinus frontales*, Stirnhöhlen.)
g) *Processus zygomaticus*, Wangenfortsatz.
(Darunter innerhalb der *orbita* die *fossa pro glandula lacrymali.*)
h) *Margo supraorbitalis.*
(Vom *stratum externum mscl. orbicularis palpebrarum* bedeckt.)
i) *Foramen* oder *incisura supraorbitalis.*
(Zum Durchgange für *art.*, *ven.* u. *nerv. supraorbitalis.*)
k) *Pars s. processus nasalis* des Stirnbeins.
l) *Crista fontalis externa*, äussere Stirnleiste.
(Fängt vom *processus zygomaticus* an und setzt sich in die *linea semicircularis* fort.)
m) *Processus nasalis s. frontalis* des Oberkiefers.
(Urspr. des *m. frontalis*, *orbicularis palpebrarum* u. *levator labii superioris alaeque nasi*, *lig. palpebrale internum.*)
n) *Processus zygomaticus* des Oberkiefers.
o) *Processus alveolaris* des Oberkiefers.
(Ursp. des *m. compressor* u. *depressor nasi*, *buccinator*, *incisivus.*)
p) *Foramen infraorbitale.*
(Ausgang des *canalis infraorbitalis*; zum Durchgang für *art.*, *ven.* u. *nerv. infraorbitalis.*)
q) *Fovea maxillaris*, Kiefergrube.
(Urspr. des *m. levator anguli oris.*)
r) *Spina nasal. anterior*, vord. Nasenstachel.
(Urspr. des *m. orbicularis oris.*)
s) *Apertura pyriformis;* Eingang der knöchernen Nasenhöhle (mit den Nasenmuscheln).
t) *Margo infraorbitalis.*
(Bedeckt vom *m. orbicularis palpebrarum*, u. Urspr. des *m. levator labii superioris proprius.*)
u) *Fossa sacci lacrymalis*, Thränensackgrube.
v) *Juga alveolaria.*
w) *Processus maxillaris ossis zygomatici.*
(Urspr. des *m. zygomaticus minor.*)
x) *Processus frontalis ossis zygomatici.*
y) *Processus temporalis ossis zygomatici.*
z) *Foramen zygomaticum anterius.*
(Durchgang für *nerv. subcutaneus malae.*)
α) *Mentum*, *spina mentalis externa*, äusserer Kinnhöcker.
β) *Foramen mentale s. maxillare anterius.*
(Ausgang des *canalis alveolaris inferior*, für *art.*, *ven.* u. *nerv. mentalis.*)
γ) *Angulus maxillae inferioris.*
(Ansatz des *m. masseter* u. *pterygoideus internus.*)
δ) *Ramus mandibulae.*
ε) *Processus mastoideus.*
ζ) *Foramen opticum* (für *nerv. opticus* u. *art. ophthalmica*).
η) *Fissura orbitalis superior*, zwischen dem grossen und kleinen Keilbeinflügel.
(Durchgang für *ven. ophthalmica*, *nerv. oculo-motorius*, *trochlearis*, *ophthalmicus* u. *abducens.*)
ϑ) *Fissura orbitalis inferior*, zwischen dem grossen Flügel des Keilbeins und dem Oberkiefer.
(Durchgang für *ven. ophthalmica facialis*, *nerv.*, *art.* u. *ven. infraorbitalis*, *nerv. subcutaneus malae.*)
ι) *Foramen zygomaticum posterius* (*orbitale*) führt den *nerv. zygomaticus* zur Schläfengrube.

Fig. 2.

Ein knöcherner **Kopf** in der Seitenansicht.

A. *Os frontis*, Stirnbein (*pars frontalis*).
B. *Os parietale*, Scheitel- oder Seitenbein.
C. *Os temporum*, Schläfenbein.
D. *Ala magna ossis sphenoidei.*
E. *Os zygomaticum*, Wangenbein.
F. *Os maxillare superius*, Oberkieferbein.
G. *Os nasale*, Nasenbein.
H. *Maxilla inferior s. mandibula*, Unterkiefer.
a) *Tuber frontale*, Stirnhöcker; *punctum ossificationis.*
b) *Arcus superciliaris.*
(Vom *m. corrugator supercilii* bedeckt.)
c) *Glabella*, Stirnglatze.
(Dahinter die *sinus frontales.*)
d) *Processus s. pars nasalis* des Stirnbeins.
e) *Margo supraorbitalis.*
(Vom *stratum externum mscl. orbicularis palpebrarum* bedeckt.)
f) *Incisura supraorbitalis;* bisweilen, wie hier, ein *foramen supraorbitale.*
(Durchgang für *art.*, *ven.* u. *nerv. supraorbitalis.*)
g) *Processus zygomaticus.*
h) *Crista frontalis externa.*
i) *Linea semicircularis.*
(Sie begränzt das *planum semicirculare*, von welchem der *m. temporalis* entspringt.)
k) *Sutura coronalis*, Kranznaht.
l) *Tuber parietale*, Scheitelbeinhöcker.
(In seiner Nähe befindet sich öfters ein *foramen parietale* für ein *emissarium Santorini.*)
m) *Pars squamosa ossis temporum*, Schuppentheil.
(Urspr. des *m. temporalis.*)
n) *Pars mastoidea*, Zitzentheil des Schläfenbeins.
o) *Processus mastoideus*, Zitzen- oder Warzenfortsatz.
p) *Incisura mastoidea.*
q) *Meatus auditorius externus*, äusserer Gehörgang.
r) *Arcus zygomaticus*, Jochbogen (*processus zygomaticus ossis temporum*).
(Urspr. des *m. masseter* u. *attrahens auriculae.*)
s) *Processus temporalis ossis zygomatici.*
(Bildet mit dem vorigen Fortsatze den *arcus zygomaticus.*)
t) *Processus frontalis ossis zygomatici.*
u) *Processus maxillaris* des Jochbeins.
v) *Foramen zygomaticum anterius* (*s. faciale*).
(Durchgang für *nerv. subcutaneus malae.*)
w) *Processus zygomaticus ossis maxillaris superioris.*
x) *Fovea maxillaris*, Kiefergrube.
(Urspr. des *m. levator anguli oris.*)
y) *Foramen infraorbitale.*

z) *Superficies temporalis* des Oberkiefers, mit *tuber maxillare.*

1) *Processus frontalis s. nasalis ossis maxillaris superioris.*

2) *Processus alveolaris* des Oberkiefers, mit *juga alveolaria.*

3) *Processus pterygoideus (ala externa).*

4) *Corpus maxillae inferioris.*

5) *Spina s. protuberantia mentalis externa.*

6) *Foramen mentale s. maxillare anterius.* (Ausgang des *canalis alveolaris inferior*; Durchgang für *art., ven.* u. *nerv. mentalis.*)

7) *Linea obliqua externa.* (Anheftungspunct für *m. buccinator*).

8) *Margo alveolaris* mit *juga alveolaria.*

9) *Angulus maxillae inferioris.*

10) *Processus coronoideus* des Unterkiefers.

11) *Processus condyloideus.* (Er ist mit der *fossa articularis* des *os temporum* durch Arthrodie verbunden.)

12) *Incisura semilunaris s. sigmoidea.*

13) *Apertura pyriformis*, Eingang d. knöchernen Nasenhöhle.

14) *Spina nasalis anterior;* sie setzt sich in die *crista nasalis* fort, auf welcher der *vomer* aufsitzt.

15) *Fossa pro sacco lacrymali*, Thränensackgrube. (Ihr vorderer Theil vom *processus nasalis* des Oberkiefers, der hintere vom Thränenbein gebildet.)

16) *Sutura squamosa*, Schuppennaht.

17) *Sutura mastoidea*, Warzennaht.

18) *Sutura transversa*, Quernaht.

Fig. 3.

Die innere Wand der knöchernen **Augenhöhle**, und die **Flügelgaumengrube**, *fossa spheno-maxillaris s. palatina*, mit ihrer nächsten Umgebung.

A. Stirnbein, *os frontis.*

B. Nasenbein, *os nasale.*

C. Oberkiefer, *os maxillare.*

D. *Os palatinum (pars perpendicularis; fossa spheno-maxillaris).*

E. *Os ethmoideum (lamina papyracea).*

F. *Os lacrymale.*

G. *Os sphenoidale.*

a) *Fossa pro sacco lacrymali.*

b) *Foramen infraorbitale.*

c) *Canalis infraorbitalis.*

d) *Foramina ethmoidalia.*

e) *Sinus maxillaris (antrum Highmori).*

f) *Processus pterygoideus.*

g) *Canalis pterygo-palatinus.*

h) *Foramen spheno-palatinum.*

i) *Processus orbitalis* } *ossis palatini.*

k) *Processus sphenoidalis* } *ossis palatini.*

l) *Pars orbitalis ossis frontis.*

m) *Processus clinoideus anterior.*

n) *Sella turcica.*

o) *Foramen opticum.*

p) *Processus clinoideus posterior.*

q) *Canalis caroticus.*

r) *Lingula.*

s) *Canalis Vidianus.*

t) *Processus styloideus.*

Fig. 4.

Die äussere Wand der (linken) knöchernen **Nasenhöhle** mit ihren **Muscheln.**

A. Stirnbein, *os frontis (pars frontalis).*

B. *Corpus ossis sphenoidei.*

C. *Processus pterygoideus* des Keilbeins.

D. *Pars perpendicularis ossis palatini.*

E. *Pars horizontalis* des Gaumenbeins.

F. *Processus palatinus* des Oberkiefers.

G. *Concha inferior*, untere Nasenmuschel.

H. *Lamina nasalis* des Siebbein-Labyrinthes.

I. *Processus frontalis s. nasalis* des Oberkiefers.

K. *Os nasi*, Nasenbein.

a) *Sinus frontales*, Stirnhöhlen. (Oeffnen sich unter der mittleren Nasenmuschel.)

b) *Sinus ethmoidales*, Siebbeinzellen. (Die vorderen öffnen sich unter d. mittlern, d. hintern unter d. obern Nasenmuschel.)

c) *Sinus sphenoidales*, Keilbeinzellen. (Oeffnen sich unter der obern Nasenmuschel.)

d) *Concha superior*, obere Nasenmuschel.

e) *Concha media*, mittlere Nasenmuschel.

f) *Foramen spheno-palatinum*, in der *pars perpendicularis* des Gaumenbeins. (Durchgang für *art. spheno-palatina, nerv. naso-palatinus Scarpae, nervi nasales posteriores* u. *pharyngei.*)

g) *Ala interna processus pterygoidei.*

h) *Ala externa processus pterygoidei.*

i) Ausgang des *canalis lacrymalis*, dessen Eingang sich in der Augenhöhle befindet.

k) *Canalis incisivus*, Schneidezahnkanal. (Durchgang für *art., ven.* u. *nerv. naso-palatinus.*)

l) *Sulcus pro nervo ethmoidali.*

Fig. 5.

Diese Figur stellt das **Siebbein**, *os ethmoideum*, von seiner obern Fläche aus, dar.

A. *Lamina cribrosa s. horizontalis.*

B. *Labyrinthus.*

C. *Lamina perpendicularis.*

a) *Crista galli*, Hahnenkamm.

b) *Processus alares s. hamuli frontales cristae galli.*

c) *Foramina cribrosa.*

d) *Lamina papyracea*, Papierplatte. (Sie liegt an d. innern Wand d. Augenhöhle.)

Fig. 6.

Diese Figur stellt das **Siebbein**, *os ethmoideum*, von seiner untern Fläche aus, dar.

A. *Labyrinthus* (bestehend aus *sinus ethmoidales, lamina papyracea* u. *lamina nasalis* mit *concha superior* u. *media*).

B. *Lamina perpendicularis.*

C. *Lamina cribrosa.*

a) *Processus uncinatus.*

b) *Concha media*, mittlere Nasenmuschel der *lamina nasalis.*

c) *Concha superior*, obere Nasenmuschel.

Fig. 7.

Das linke **Gaumenbein**, *os palatinum*, von seiner innern Fläche aus.

A. *Pars perpendicularis.*

B. *Pars horizontalis.*

a) *Crista nasalis.*

b) *Spina nasalis posterior.*

c) *Crista turbinalis inferior.*

d) *Crista turbinalis superior.*

e) *Processus orbitalis.*

f) *Processus sphenoidalis.*

g) *Foramen spheno-palatinum.*

h) *Processus nasalis.*

i) *Processus pyramidalis.*

Fig. 8.

Diese Figur stellt das **Zungenbein**, *os hyoideum*, von vorn gesehen, dar.

a) *Corpus s. basis*, Körper mit einer erhabenen Querlinie α (für *m. mylo-hyoideus*) u. 2 Vertiefungen β (für *mm. genio-hyoidei*). (Anheftp. für *mm. digastricus, mylo-, genio-, stylo-, sterno-, thyreo-, omo-hyoideus, hyoglossus* und *thyreoideus.*)

b) *Cornua majora*, grosse Hörner. (Urspr. f. *m. cerato-glossus, cerato-pharyngeus.*)

c) *Cornua minora s. corpuscula triticea.* (Urspr. f. *m. chondro-glossus* u. *chondro-pharyngeus, lig. stylo-hyoideum.*)

d) Knöpfe am grossen Horne (für *lig. hyothyreoideum*).

Fig. 4.

Fig. 1.

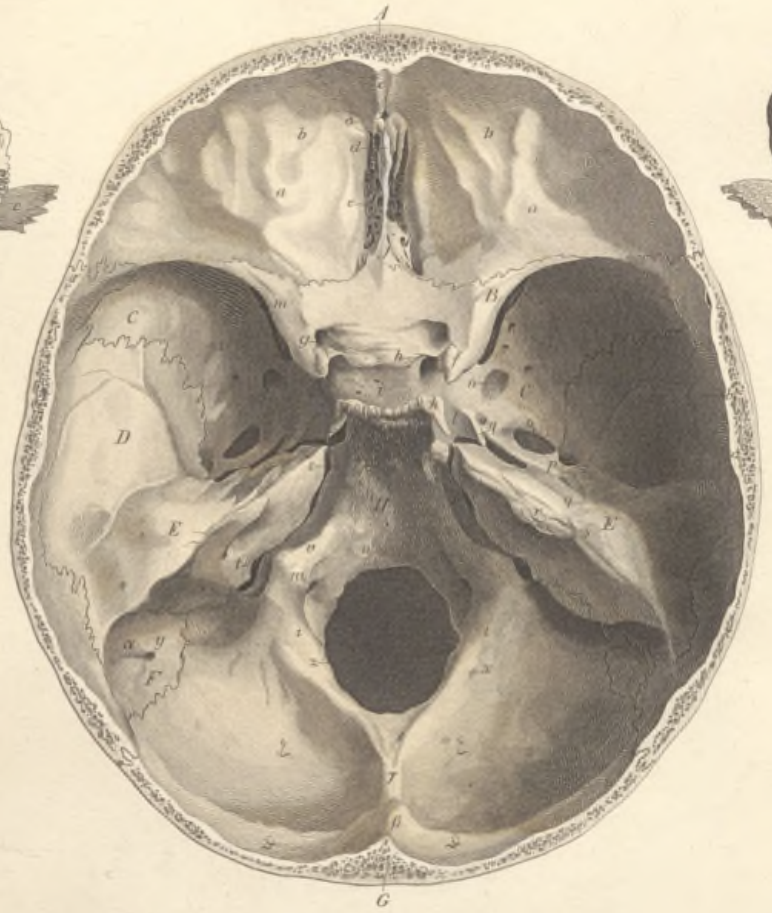

Fig. 3.

Fig. 5.

Fig. 6.

Fig. 2.

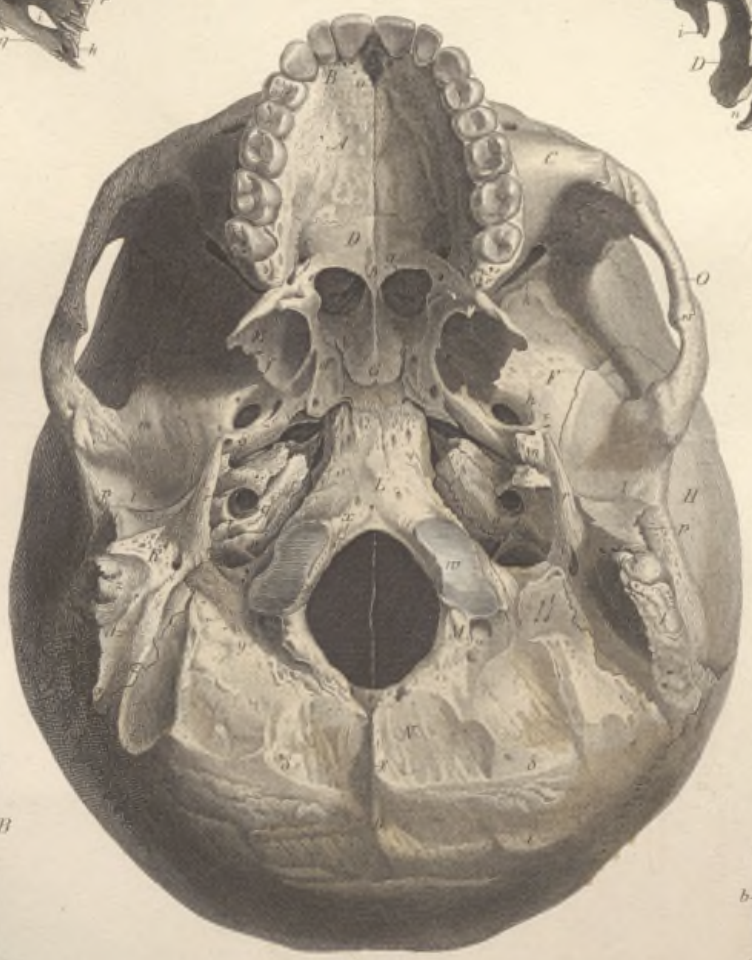

Fig. 8.

Fig. 7.

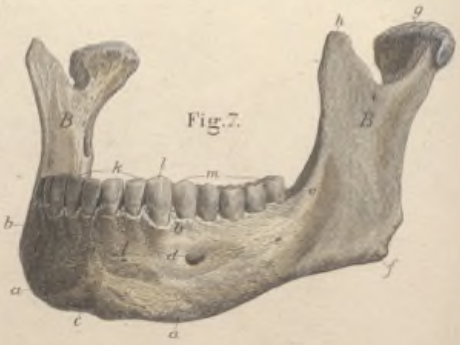

Knauthe y Eitzner ex Leipzig.

ERKLÄRUNG DER TAB. II.

Knochen des Kopfes.

Fig. 1.

Diese Figur stellt die innere oder **Gehirnfläche** der *basis cranii* dar.

A. Stirnbein, *os frontis* (*pars orbitalis*).
B. Kleiner Flügel (*ala parva*) d. Keilbeins.
C. Grosser Flügel (*ala magna*) d. Keilbeins.
D. Schuppentheil (*pars squamosa*) d. Schläfenbeins.
E. Felsentheil (*pars petrosa*) d. Schläfenbeins.
F. Warzentheil (*pars mastoidea*) d. Schläfenbeins.
G. Hinterhauptsbein, *os occipitis* (*pars occipitalis*).
H. Grundtheil (*pars basilaris*) des *os occipitis*.
I. Siebbein, *os ethmoideum* (*lamina cribrosa*).
a) *Juga cerebralia.*
b) *Impressiones digitatae.*
c) *Crista* (*s. spina*) *frontalis interna.* (Läuft in den *sulcus longitudinalis* aus; an sie heftet sich die *falx cerebri.*)
d) *Crista galli*, Hahnenkamm. (Die *falx cerebri* heftet sich daran.)
e) *Foramina cribrosa*, Sieblöcher. (Durchgang für *nervi olfactorii.*)
f) *Processus clinoidei anteriores.*
g) *Foramen opticum*, Sehloch. (Durchgang für *nerv. opticus* u. *art. ophthalmica.*)
h) *Processus clinoidei medii.*
i) *Sella turcica* mit *fossa pro glandula pituitaria.*
k) *Processus clinoidei posteriores.*
l) *Sulcus caroticus* u. Ausgang des *canalis caroticus.*
m) *Fissura orbitalis superior.* (Durchgang für *ven. ophthalmica, nerv. oculo-motorius, trochlearis, ophthalmicus* u. *abducens.*)
n) *Foramen rotundum*, rundes Loch. (Durchgang für *nerv. maxillaris superior.*)
o) *Foramen ovale*, ovales Loch. (Durchgang für *nerv. maxillaris inferior.*)
p) *Foramen spinosum*, Stachelloch. (Durchgang für *art. meningea media* u. bisweilen für *nerv. petrosus superficialis minor.*)
q) *Hiatus canalis Fallopii.* (Durchgang für *nerv. Vidianus* u. *ram. acusticus art. meningeae mediae.*)
r) *Meatus auditorius internus*, innerer Gehörgang. (Durchgang für *art.* u. *ven. acustica, nerv. acusticus* u. *nerv. facialis.*)
s) *Aquaeductus vestibuli*, Vorhofswasserleitung.
t) *Foramen jugulare*, Drosselloch. (Durchgang für *ven. jugularis interna, nerv. glosso-pharyngeus, vagus* u. *accessorius.*)
u) *Fossa pro medulla oblongata.*
v) *Processus anonymus s. clinoideus.*
w) *Foramen condyloideum anterius.* (Durchgang für *nerv. hypoglossus.*)
x) *Foramen condyloideum posterius.* (Durchgang für *emissarium Santorini;* fehlt oft.)
y) *Foramen mastoideum.*
z) *Foramen magnum*, Hinterhauptsloch. (Durchgang für *medulla oblongata, nervi accessorii, artt.* u. *vv. vertebrales, artt. spinales.*)
α) *Fossa sigmoidea*, ein Theil des *sulcus transversus.*
β) *Spina occipitalis interna* (*eminentia cruciata*).
γ) *Crista occipitalis interna.* (Für *falx cerebelli.*)
δ) *Foramen coecum*, blindes Loch. (Ist bisweilen offen und führt dann ein *emissarium Santorini* in die Nasenhöhle.)
ε) *Ephippium* mit dem *clivus Blumenbachii.*
ζ) *Fossa cerebelli.*
η) *Lingula.*
ϑ) *Sulcus transversus.*
ι) *Pars condyloidea ossis occipitis.*

Fig. 2.

Diese Figur stellt die **untere** oder **äussere Fläche der Schädelbasis** dar.

A. *Processus palatinus* des Oberkiefers.
B. *Processus alveolaris* des Oberkiefers.
C. *Os maxillare superius.*
D. *Os palatinum* (*pars horizontalis*).
E. *Processus pterygoidei* des Keilbeins.
F. Grosse Flügel, *alae magnae*, d. Keilbeins.
G. Pflugschar, *vomer.*
H. *Pars squamosa* des Schläfenbeins.
I. Warzentheil (*pars mastoidea*) d. *os temporum.*
K. Felsentheil (*pars petrosa*) d. Schläfenb.
L. *Pars basilaris* des Hinterhauptsbeines.
M. Gelenktheil (*pars condyloidea*) d. *os occipit.*
N. *Pars occipitalis ossis occipitis.*
O. Jochbogen, *arcus zygomaticus.*
a) *Foramen incisivum s. canalis incisivus.* (Durchgang für *art., ven.* u. *nerv. nasopalatinus.*)
b) *Spina nasalis posterior.* (Urspr. des *m. azygos uvulae.*)
c) *Foramina palatina*, Gaumenlöcher. (Durchgang für *artt.* u. *vv. palatinae* u. *nervi palatini.*)
d) *Ala interna processus pterygoidei*, nach unt. in den *hamulus pterygoideus* endigend. (Urspr. der *portio pterygo-pharyngea* des *m. constrictor pharyngis superior.*)
e) *Fossa pterygoidea*, Gaumenflügel-Grube. (Urspr. des *m. pterygoideus internus.*)
f) *Ala externa processus pterygoidei.* (Urspr. des *m. pterygoideus externus.*)
g) *Choanae narium*, hintere Oeffnung der Nasenhöhle.
h) *Foramen ovale*, ovales Loch. (Durchgang für *nerv. maxillaris inferior.*)
i) *Foramen spinosum*, Stachelloch. (Durchgang für *art. meningea media* u. *nerv. petrosus superficialis minor.*)
k) *Fissura orbitalis inferior.* (Zwischen d. grossen Flügel d. Keilbeins u. Oberkiefer; Durchg. f. *ven. ophthalmica facialis, art., ven.* u. *nerv. infraorbitalis* u. *nerv. subcutaneus malae.*)
l) *Fossa articularis*, Gelenkgrube. (Für *condylus maxillae inferioris.*)
m) *Tuberculum articulare*, Gelenkhügel.
n) *Fissura Glaseri*, führt in die Paukenhöhle. (Durchgang für *art. tympanica, chorda tympani* u. *muscl. mallei externus.*)
o) *Tuba Eustachii*, Ohrtrompete. (Führt in die Paukenhöhle.)
p) *Meatus auditorius externus.*
q) *Aditus ad canalem caroticum.* (Durchgang für *art. carotis interna* u. *nerv. caroticus.*)
r) *Processus styloideus*, Griffelfortsatz. (Urspr. des *m. stylo-hyoideus, stylo-glossus, stylo-pharyngeus* u. des *lig. stylo-hyoideum.*)
s) *Foramen stylo-mastoideum*, Griffelwarzenloch; Ausgang des *canalis Fallopii.* (Durchgang für *nerv. facialis* u. *art. stylo-mastoidea.*)
t) *Aquaeductus cochleae*, Schneckenwasserleitung; das Löchelchen daneben ist die *apertura inferior canalis tympanici* (für den *ramus Jacobsonii*).
u) *Foramen jugulare*, Drosselloch. (Durchgang für *ven. jugularis interna, nerv. glosso-pharyngeus, vagus* u. *accessorius.*)
v) *Vallecula s. fossula petrosa.* (Für das *ganglion petrosum nerv. glosso-pharyngei.*)
w) *Condylus ossis occipitis*, Gelenkkopf. (Ist mit dem *atlas* durch Ginglymus verbunden.)
x) *Foramen condyloideum anterius.* (Durchgang für *nerv. hypoglossus.*)

γ) *Foramen condyloideum posterius.*
(Durchgang für ein *emissarium Santorini;* fehlt oft.)

z) *Processus mastoideus,* Warzenfortsatz.
(Anheftungspunct für *m. sterno-cleido-mastoideus, splenius capitis, trachelo-mastoideus, mm. retrahentes auriculae.*)

α) *Incisura mastoidea.*
(Urspr. für *m. digastricus.*)

β) *Foramen mastoideum,* Warzenloch.
(Durchgang für ein *emissarium Santorini* oder eine *art. meningea posterior.*)

γ) *Spina occipitalis externa.*

δ) *Crista occipitalis externa.*
(Ansatz des *lig. nuchae.*)

ε) *Linea semicircularis inferior.*
(Anheftp. für *m. rectus capitis posticus major* u. *minor, obliquus capitis superior.*)

ζ) *Linea semicircularis superior.*
(Anheftp. für *m. cucullaris, biventer, complexus, splenius capitis* u. *sterno-cleido-mastoideus.*)

η) *Processus spinosus,* Stachelfortsatz.
(Urspr. des *m. mallei externus, circumflexus palati mollis.*)

Fig. 3.

Das linke **Schläfenbein**, *os temporum*, von aussen gesehen. (Vid. Tab. I. Fig. 2.)

A. *Pars squamosa.*
B. *Pars mastoidea.*
C. *Pars petrosa.*
a) *Processus zygomaticus.*
b) *Tuberculum articulare.*
c) *Fossa articularis.*
d) *Fissura Glaseri.*
e) *Meatus auditorius externus.*
f) *Processus mastoideus.*
g) *Foramen mastoideum.*
h) *Incisura mastoidea.*
i) *Processus styloideus.*

Fig. 4.

Das linke **Schläfenbein** von seiner innern Fläche aus. (Vid. Fig. 1.)

A-C. wie bei Fig. 3.
a) *Impressiones digitatae.*
b) *Juga cerebralia.*
c) *Processus zygomaticus.*
d) *Processus mastoideus.*
e) *Fossa sigmoidea.*
f) *Foramen mastoideum.*
g) *Processus styloideus.*
h) Spitze der *pars petrosa* mit der Oeffnung des *canalis caroticus.*
i) *Meatus auditorius internus.*
k) *Margo s. angulus petrosus.*
l) *Aquaeductus vestibuli.*
m) *Eminentia arcuata.*

Fig. 5.

Diese Figur stellt das **Keilbein**, *os sphenoideum*, von seiner obern oder Gehirnfläche aus, dar. (Vid. Fig. 1.)

A. *Corpus s. basis,* Körper.
B. *Alae parvae s. processus ensiformes,* kleine Flügel.
C. *Alae magnae (superficies cerebralis),* grosse Flügel.
a) *Processus clinoidei medii.*
b) *Sella turcica* mit *fossa pro glandula pituitaria.*
c) *Processus clinoidei posteriores.*
d) *Sulcus caroticus.*
e) *Processus clinoidei anteriores.*
f) *Foramen opticum.*
g) *Fissura orbitalis superior.*
h) *Foramen rotundum.*
i) *Foramen ovale.*
k) *Foramen spinosum.*
l) *Processus spinosus.*
m) *Lingula,* Züngelchen.
n) *Crista sphenoidalis.*
o) *Margo superior,* zur Verbindung mit dem Stirnbeine.
p) *Margo posterior,* zur Verbindung mit der *pars squamosa* des Schläfenbeins.
q) *Margo posterior inferior,* legt sich an den Felsentheil.
r) *Clivus Blumenbachii.*

Fig. 6.

Diese Figur stellt das **Keilbein**, *os sphenoideum*, von seiner vordern Fläche aus, dar.

A. *Corpus s. basis,* Körper.
B. *Alae parvae s. processus ensiformes.*
C. *Alae magnae (superficies orbitalis).*
D. *Processus pterygoidei.*
a) *Processus clinoidei posteriores.*
b) *Sella turcica* mit *fossa pro glandula pituitaria.*
c) Oeffnung der *sinus sphenoidales.*
(Sie werden durch die *cornua sphenoidalia s. ossicula Bertini* geschlossen.)
d) *Crista sphenoidalis.*
e) *Fissura orbitalis superior.*
f) *Superficies orbitalis* der *ala magna ossis sphenoidei;* liegt an der äussern Wand der Augenhöhle.
g) *Foramen rotundum.*
h) *Canalis Vidianus.*
i) *Processus spinosus.*
k) *Sulcus pterygoideus s. palatinus,* die hintere Wand des *canalis pterygo-palatinus.*
l) *Ala externa processus pterygoidei.*
m) *Ala interna processus pterygoidei.*
n) *Incisura pterygoidea* des Keilbeins.
(In sie legt sich d. *processus pyramidalis* des Gaumenbeins.)
o) *Hamulus pterygoideus.*
(Um ihn schlingt sich die Sehne des *m. circumflexus palati mollis.*)

Fig. 7.

Diese Figur stellt den **Unterkiefer**, *maxilla inferior s. mandibula*, von seiner vordern Fläche aus, dar.

A. *Corpus s. pars horizontalis.*
B. *Ramus s. processus.*
a) *Basis s. margo inferior corporis.*
(Anheftungspunct für *m. triangularis* u. *quadratus menti, platysma-myoides* u. *digastricus.*)
b) *Margo alveolaris,* mit 16 *alveoli,* Zahnhöhlen.
c) *Spina s. protuberantia mentalis externa.*
d) *Foramen mentale s. maxillare anterius.*
(Durchgang für *art., ven.* u. *nerv. mentalis;* Ausgang des *canalis alveolaris inferior.*)
e) *Linea obliqua externa.*
(Urspr. des *m. buccinator.*)
f) *Angulus maxillae inferioris.*
(Ansatzpunct des *m. masseter.*)
g) *Processus condyloidus* (auf einem *collum*).
(Ansatzp. für *m. pterygoideus externus.*)
h) *Processus coronoideus,* Kronenfortsatz.
(Ansatzp. für *m. temporalis.*)
i) *Incisura semilunaris s. sigmoidea.*
k) *Dentes incisivi,* Schneidezähne (4 Stück).
l) *Dentes angulares,* Eckzähne (2 Stück).
m) *Dentes molares,* Backzähne (10 Stück).

Fig. 8.

Diese Figur stellt den **Unterkiefer**, *maxilla inferior*, von seiner innern Fläche aus, dar.

A. *Corpus s. pars horizontalis.*
B. *Ramus s. processus.*
a) *Basis s. margo inferior.*
b) *Margo alveolaris.*
c) *Spina mentalis interna,* innerer Kinnhöcker.
(Ursprung für *m. genio-hyoideus* u. *genio-glossus.*)
d) *Linea obliqua interna.*
(Urspr. f. *m. mylo-hyoideus* u. *mylo-pharyngeus.*)
e) *Angulus maxillae inferioris.*
f) *Processus condyloideus.*
g) *Processus coronoideus.*
h) *Incisura semilunaris.*
i) *Foramen alveolare inferius s. maxillare posterius,* Eingang in den *canalis alveolaris inferior.*
k) *Sulcus mylo-hyoideus.*
(Für den *nerv. mylo-hyoideus* vom *alveolaris inferior.*)

Fig. 6.

Fig. 1.

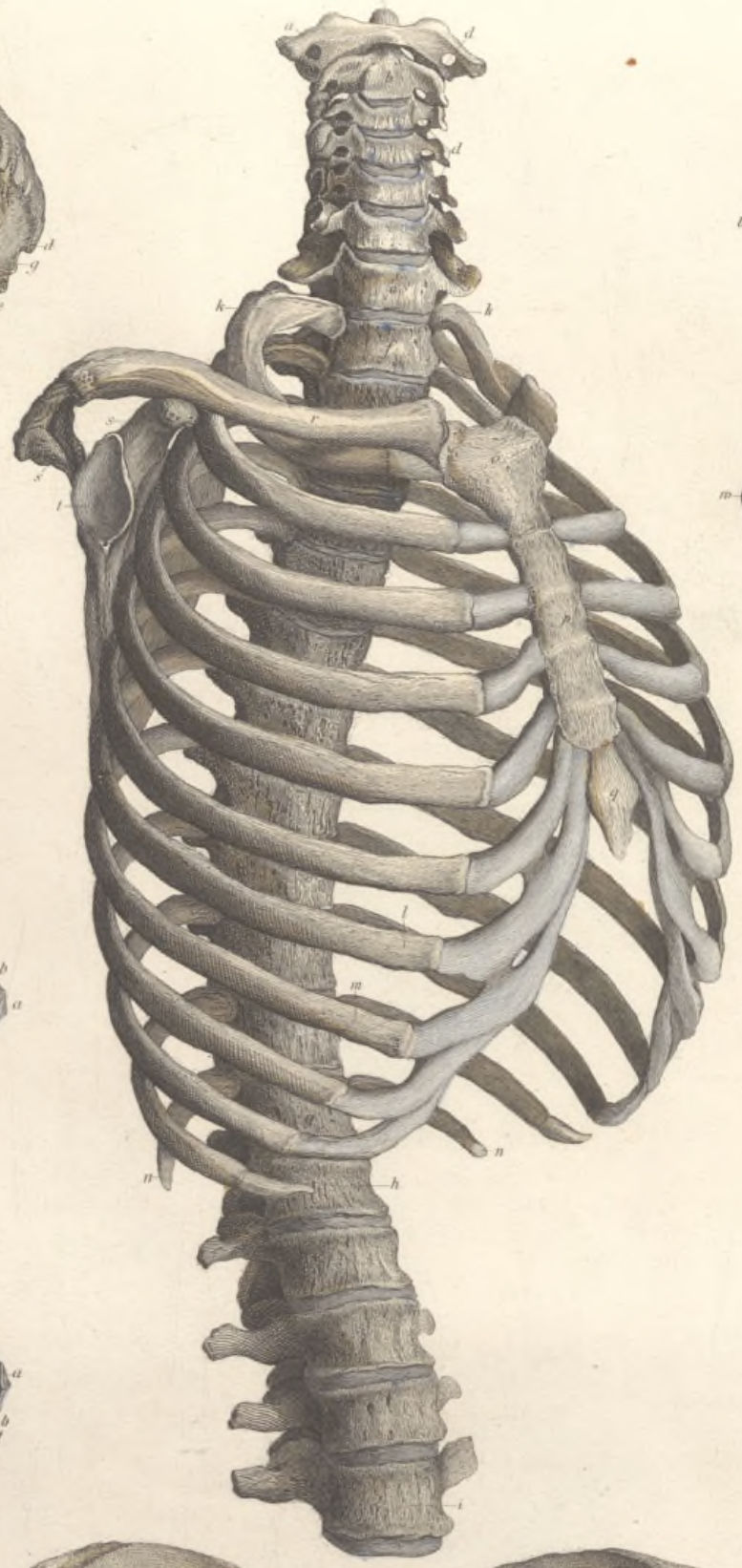

Fig. 5.

Fig. 3.

Fig. 4.

Fig. 2.

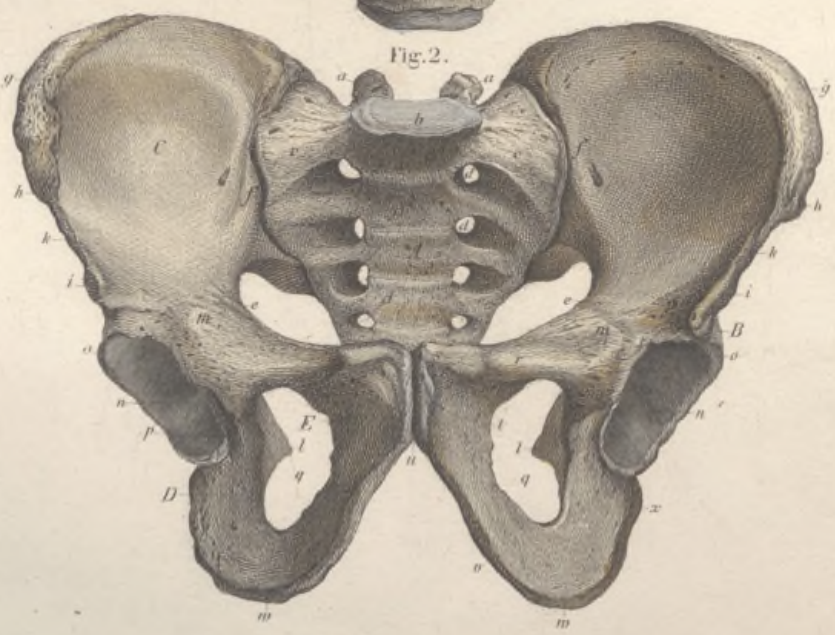

Fig. 7.

Fig. 8.

Kraulse f. Eltzner sc. Leipzig.

ERKLÄRUNG DER TAB. III.

Knochen des Rumpfes.

Fig. 1.

Die Knochen des **Brustkastens**, mit den **Hals-** und **Lendenwirbeln** und den **Schulterknochen** der rechten Seite, von vorn gesehen.

a) *Atlas*, Träger, erster Halswirbel.
b) *Epistropheus*, Umdreher, zweiter Halswirbel.
c) Siebenter Halswirbel.
d) *Canalis vertebralis*, in den Querfortsätzen der Halswirbel (für die *art.* u. *ven. vertebralis*).
e) *Processus odontoideus*, Zahnfortsatz des *epistropheus*.
f) Erster u. g) Zwölfter } Brustwirbel.
h) Erster u. i) Fünfter } Lendenwirbel.
k) Erste (wahre) Rippe.
l) Siebente (wahre) Rippe.
m) Erste falsche oder achte Rippe.
n) Letzte (zwölfte) Rippe.
o) *Manubrium* p) *Corpus* q) *Processus xiphoideus* } *sterni* (Brustbein).
r) *Clavicula*, Schlüsselbein.
s) *Scapula*, Schulterblatt.
t) *Cavitas glenoidalis scapulae* (für das *caput ossis brachii*).

Fig. 2.

Das **knöcherne Becken**, von seiner vordern Fläche aus. (Vid. Fig. 5 und 6.)

A. *Os sacrum*, Kreuzbein.
B. *Os pelvis s. innominatum*, bestehend aus
C. *Os ilium*, Hüftbein.
D. *Os ischii*, Sitzbein, und
E. *Os pubis*, Schambein.
a) *Processus obliqui superiores ossis sacri.*
b) *Basis ossis sacri* mit *promontorium.*
c) Anfang der *linea arcuata interna s. innominata.*
d) *Foramina sacralia anteriora.*
e) *Linea arcuata interna s. innominata ossis ilium.*
f) *Symphysis sacro-iliaca.* (Von der *facies auricularis ossis sacri* und *ilei* gebildet.)
g) *Crista ilei*, Hüftkamm.
h) *Spina ilei anterior superior.*
i) *Spina ilei anterior inferior.*
k) *Incisura semilunaris anterior ossis ilei.*
l) *Spina ischii.*
m) *Tuber ileo-pectinaeum.*
n) *Acetabulum*, Pfanne.
o) *Supercilium acetabuli.*
p) *Incisura acetabuli.*
q) *Foramen obturatorium s. ovale.*
r) *Ramus horizontalis ossis pubis.*
s) *Spina pubis.*
t) *Ramus descendens ossis pubis.*
u) *Symphysis ossis pubis*, Schambeinfuge. (Unter ihr der *angulus s. arcus pubis*, Schambeinbogen.)
v) *Ramus adscendens ossis ischii.*
w) *Tuber ossis ischii.*
x) *Ramus descendens ossis ischii.*

Fig. 3.

Zwei **Rippen**, die eine von aussen, die andere von innen.

A. *Extremitas posterior* B. *Corpus*, Mittelstück C. *Extremitas anterior* } *costae.*
a) *Capitulum.*
b) *Collum.*
c) *Tuberculum.*
d) *Angulus.*
e) Oberer Rand.
f) Unterer Rand.
g) Aeussere Fläche.
h) Innere Fläche.
i) *Sulcus costalis* an der innern Fläche des untern Randes (für *art.*, *ven.* u. *nerv. intercostalis*).

Fig. 4.

Das **Brustbein**, *sternum*, von seiner vordern Fläche aus.

A. *Manubrium.*
B. *Corpus.*
C. *Processus xiphoideus s. ensiformis.*
a) *Incisura semilunaris* (*superior*).
b) *Incisura s. cavitas clavicularis.*
c) *Incisura pro costa I.*
d) *Incisura pro costa II.*
e) *Incisurae costales* (*sinus s. foveae articulares*).
f) *Incisurae semilunares* (*laterales*).
g) *Lineae transversae.*
h) *Ossiculum suprasternale* (nur bisweilen vorhanden).

Fig. 5.

Der rechte **Beckenknochen**, *os pelvis s. innominatum*, von innen gesehen, und durch die Linien die Gränzen des *os ilium*, *ischii* und *pubis* bezeichnet.

A. *Os ilium*, Hüftbein.
B. *Os ischii*, Sitzbein.
C. *Os pubis*, Schambein.
D. *Foramen obturatorium s. ovale*, Hüftloch. (Es wird bis auf ein kleines Loch für *art.*, *ven.* und *nerv. obturator.* von der *membrana obturatrix* geschlossen.)
a) *Crista ilium*, Hüftkamm. (Urspr. für *m. quadratus lumborum* und *latissimus dorsi*; mit *labium externum* für *m. obliquus abdominis externus*, *labium internum* für *m. obliquus internus* und *linea intermedia* für *m. transversus.*)
b) *Spina ilei anterior superior.* (Urspr. für *m. sartorius* und *tensor fasciae latae.*)
c) *Spina ilei anterior inferior.* (Urspr. für *m. rectus femoris.*)
d) *Spina ilei posterior superior.*
e) *Spina ilei posterior inferior.*
f) *Incisura semilunaris anterior.*

g) *Incisura semilunaris posterior.*

h) *Tuber ossis ilium*, Hüfthöcker.

i) *Facies auricularis*, ohrförmige Fläche. (Bildet mit der *facies auricularis ossis sacri* die *symphysis sacro-iliaca.*)

k) *Linea arcuata interna s. innominata.* (Fängt vom *promontorium* an, bildet die Gränze zwischen grossem und kleinem Becken.)

l) *Incisura ischiadica major.* (Durchg. für *m. pyriformis, art., ven.* und *nerv. glutaeus, ischiadicus* und *pudendus.*)

m) *Corpus ossis ischii*, Körper des Sitzbeins. (Mit der Fortsetzung der *incisura ischiadica major.*)

n) *Ramus descendens ischii*, absteigender Ast.

o) *Ramus adscendens ischii*, aufsteigender Ast. (Fliesst nach oben mit dem *ramus descendens ossis pubis* zusammen; Urspr. für *m. ischio-cavernosus, transversus prostatae, gracilis, adductor magnus.*)

p) *Spina ischii*, Sitzbeinstachel. (Urspr. für *lig. spinoso-sacrum, m. gemellus superior* u. *coccygeus.*)

q) *Tuber ischii*, Sitzknorren. (Urspr. für *lig. tuberoso-sacrum, mm. gemellus inferior, quadratus femoris, biceps femoris, semitendinosus, semimembranosus, adductor magnus, transversi perinaei.*)

r) *Incisura ischiadica minor.* (Durchg. für *m. obturator internus, art., ven.* u. *nerv. pudend. communis.*)

s) *Ramus horizontalis ossis pubis.*

t) *Ramus descendens ossis pubis.*

u) *Tuber ileo-pectinaeum.*

v) *Crista pubis s. pecten*, Schamkamm. (Vorderer Theil der *linea arcuata s. innominata.* Urspr. des *m. pectinaeus.*)

w) *Spina pubis* (für *lig. Poupartii*).

x) Ueberknorpelte Fläche zur Bildung der Schambeinfuge, *symphysis ossium pubis.*

y) *Fossa iliaca*, innere concave Fläche des Hüftbeins. (Urspr. für *m. iliacus internus.*)

Fig. 6.

Das linke **Beckenbein**, *os pelvis s. innominatum*, von aussen gesehen.

a—w wie bei Fig. 5.

E. *Acetabulum*, Pfanne (für das *caput ossis femoris*).

α) *Supercilium acetabuli.*

β) *Facies lunata* (mit 2 *cornua*).

γ) *Fossa pro ligamento terete.*

δ) *Incisura acetabuli.*

Fig. 7 u. 8.

Das **Steissbein**, *os coccygis*, von seiner vordern (Fig. 8) u. hintern Fläche (Fig. 7) gesehen.

a—d) Erster bis vierter falscher Wirbel des Steissbeins.

e) *Cavitas articularis* für die Spitze des *os sacrum.*

f) *Cornua coccygea.*

g) *Processus transversi spurii.*

Krauße f. Eltzner sc. Leipzig.

ERKLÄRUNG DER TAB. IV.

Knochen des Rumpfes.

Fig. 1.

Der knöcherne **Rumpf** mit dem linken Schulterblatt, von vorn gesehen.

a) Erster Halswirbel, *atlas*, Träger. (Vid. Fig. 2, 3, 4 und 5.)
b) Zweiter Halswirbel, *epistropheus*, Umdreher. (Vid. Fig. 2, 3 und 6.)
c) Siebenter (letzter) Halswirbel, *vertebra prominens*.
d) Erster Brustwirbel.
e) Zwölfter (letzter) Brustwirbel.
f) Erster Lendenwirbel.
g) Fünfter (letzter) Lendenwirbel.
h) *Processus spinosi*.
i) *Processus transversi*.
k) *Foramina intervertebralia*.
l) Erste (wahre) Rippe.
m) Zwölfte Rippe.
n) Schlüsselbein, *clavicula*.
o) Schulterblatt, *scapula*. (Vid. Tab. V. Fig. 3.)
p) Kreuzbein, *os sacrum*.
q) Steiss- oder Schwanzbein, *os coccygis*.
r) Hüftbein, *os ilium*, } des Beckenknochens,
s) Sitzbein, *os ischii*, } *os innominatum*.
t) Schambein, *os pubis*, }
u) Eingang in den *canalis sacralis*.
v) *Processus obliqui superiores ossis sacri*.
w) *Processus spinosi spurii*.
x) *Processus transversi* und *obliqui spurii*.
y) *Foramina sacralia posteriora*.
z) *Cornua sacralia*.
α) Ausgang des *canalis sacralis*.
β) *Cornua coccygea*.
γ) *Crista ilei*, Hüftkamm.
δ) *Spina ilei posterior superior*.
ε) *Incisura semilunaris posterior ossis ilei*.
ζ) *Spina ilei posterior inferior*.
η) *Incisura ischiadica major*.
ϑ) *Linea semicircularis s. arcuata externa superior*.
ι) *Linea arcuata externa s. semicircularis inferior*.
κ) *Acetabulum*, Pfanne.
λ) *Ramus descendens ossis ischii*.
μ) *Tuber ischii*, Sitzknorren.
ν) *Spina ischii*.
ξ) *Incisura ischiadica minor*.
π) *Foramen obturatorium s. ovale*.
ϱ) *Ramus adscendens ischii*.
ς) *Ramus descendens pubis*.
(Vid. Tab. III. Fig. 1 u. 2, 5 und 6, 7 u. 8.)

Fig. 2 u. 3.

Die beiden ersten Halswirbel, **Atlas** u. **Epistropheus**, in ihrer Vereinigung von vorn (Fig. 2) und von hinten (Fig. 3) gesehen.

a) Träger, *atlas*, erster Halswirbel.
b) Umdreher, *epistropheus*, zweiter Halswirbel.
c) Zahnfortsatz des Umdrehers, *processus odontoideus epistrophei*.
d) *Fossa condyloidea atlantis*.
(Vid. Fig. 4, 5 und 6.)

Fig. 4 u. 5.

Der **erste Halswirbel**, *atlas*, Träger, von oben und hinten (Fig. 4) und von unten (Fig. 5) gesehen.

a) *Arcus anterior atlantis*, vorderer Bogen. (Anheftp. für *m. rectus capitis anticus minor*, *lig. obturatorium anticum*.)
b) *Arcus posterior*, hinterer Bogen.
c) *Massa lateralis*.
d) *Tuberculum atlantis posticum*. (Urspr. für *m. rectus capitis posticus minor*.)
e) *Superficies glenoidalis*, für den *processus odontoideus* des *epistropheus*.
f) *Fossa condyloidea*, anstatt der *processus obliqui superiores*. (Bildet mit dem *condylus ossis occipitis* ein Ginglymus-Gelenk.)
g) *Processus transversus atlantis*. (Anheftp. für *m. rectus capitis lateralis*, *obliquus capitis superior* und *inferior*.)
h) *Foramen vertebrale* (zur Bildung des *canalis vertebralis* für *art. vertebralis*).
i) Loch oder Rinne im *arcus posterior* für die *art. vertebralis*.
k) *Tuberculum laterale* (für *lig. transversum*).
l) *Foramen spinale* (zur Bildung des *canalis spinalis*).
m) *Tuberculum atlantis anticum*. (Anheftp. für *m. longus colli*, *lig. longitudinale anticum*.)
n) *Superficies articularis* für den *epistropheus*.

Fig. 6.

Der **zweite Halswirbel**, *epistropheus*, Umdreher, von vorn gesehen.

a) *Corpus epistrophei*.
b) *Processus odontoideus*, Zahnfortsatz.
c) *Collum processus odontoidei*.
d) *Superficies glenoidalis*.
e) *Apex processus odontoidei*.
f) *Processus obliqui superiores*. (Sie bilden mit dem *atlas* ein Rotationsgelenk.)
g) *Processus obliqui inferiores*.
h) *Processus transversi*, Querfortsätze, mit dem *foramen vertebrale*, zur Bildung des *canalis vertebralis* für *art. vertebralis*.

Fig. 7.

Diese Figur stellt einen **Halswirbel**, *vertebra colli*, von vorn gesehen, dar.

a) *Corpus*, Körper. (Klein, niedrig, vorn schwach gewölbt, oben von rechts nach links concav, unten convex.)
b) *Arcus*, Bogen.
c) *Processus spinosus*, Stachelfortsatz. (Kurz, breit, gespalten, wenig abwärts gerichtet.)
d) Spalt im *processus spinosus* für *lig. nuchae*.
e) *Processus transversi*, Querfortsätze. (Breit, in 2 Theile gespalten, mit einer Rinne und einem Loche.)
f) *Processus obliqui superiores*, obere Gelenkfortsätze. (Schief nach hinten gerichtet.)
g) *Foramen vertebrale* (nur in den Halswirbeln). (Die 7 *foramina vertebralia* bilden den *canalis vertebralis* für *art.* u. *ven. vertebralis*.)
h) *Foramen spinale* (zur Bildung des *canalis spinalis*).

Fig. 8 u. 9.

Ein **Brust-** (Fig. 8) und ein **Lenden-** (Fig. 9) **Wirbel.**

a) *Corpus*, Körper.
b) *Arcus*, Bogen.
c) *Incisura vertebralis* (zur Bildung des *foramen intervertebrale* für die *nervi spinales* und *rami arteriosi spinales*).
d) *Processus spinosus*, Stachelfortsatz.
e) *Processus transversi*.
f) Gelenkfläche für das *tuberculum costae*.
g) *Processus obliqui superiores*.

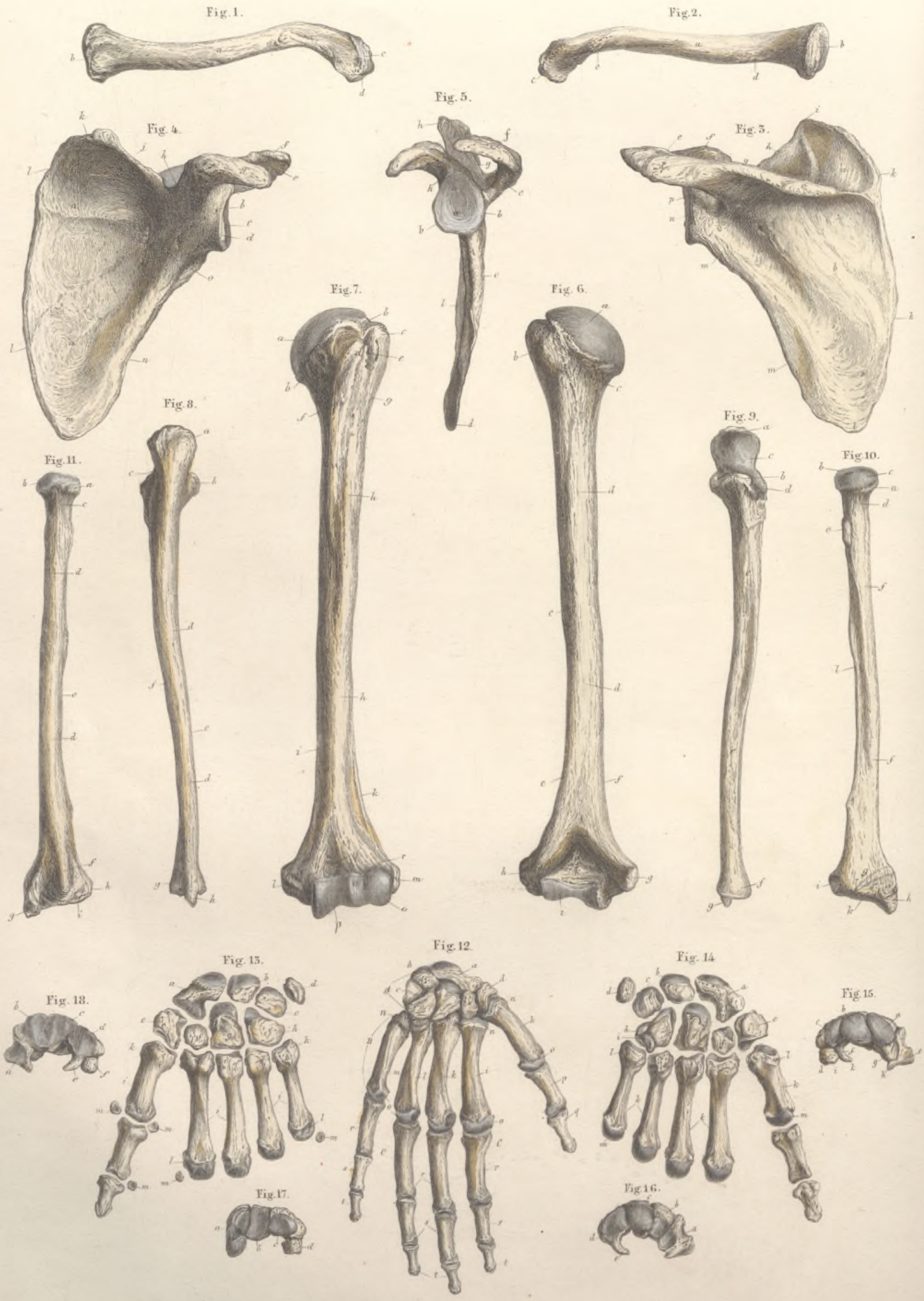

Brauns & Klinner in Leipzig.

ERKLÄRUNG DER TAB. V.

Knochen der obern Extremitäten.

Fig. 1.

Diese Figur stellt das linke **Schlüsselbein**, *clavicula*, von vorn und oben gesehen, dar.

a) *Corpus s. diaphysis.*
b) *Extremitas s. pars sternalis*, inneres Ende. (Dick, 3 eckig, liegt in der *incisura clavicularis manubrii sterni;* Urspr. für *m. pectoralis major* und *sterno-cleido-mastoideus.*)
c) *Extremitas acromialis s. scapularis.* (Platt und breit, vereinigt sich mit dem *acromion scapulae;* Anheftp. für *m. cucullaris* und *deltoideus.*)
d) *Superficies articularis*, zur Verbindung mit dem *acromion.*

Fig. 2.

Das linke **Schlüsselbein**, mit seiner untern und hintern Fläche.

a) *Corpus*, mit rauher Linie für den *mscl. subclavius.*
b) *Extremitas sternalis* mit *superficies articularis.*
c) *Extremitas acromialis.*
d) *Tuberositas* für das *lig. rhomboideum s. costo-claviculare.*
e) *Tuberositas* für die *ligg. coraco-clavicularia.*

Fig. 3.

Diese Figur stellt das linke **Schulterblatt**, *scapula*, von seiner hintern oder äussern Fläche aus, dar.

a) *Fossa supraspinata*, Obergrätengrube. (Urspr. für *m. supraspinatus.*)
b) *Fossa infraspinata.* (Urspr. für *m. infraspinatus.*)
c) *Spina scapulae*, Schultergräte, mit *labium superius* und *inferius.* (Anheftp. für *m. cucullaris* und *deltoideus.*)
d) *Acromion*, Schulterhöhe. (Anheftp. für *m. trapezius* und *deltoideus.*)
e) *Superficies articularis*, für die *pars acromialis claviculae.*
f) *Processus coracoideus.* (Anheftp. für *lig. trapezoideum, conoideum* und *coraco-acromiale; m. pectoralis minor, coraco-brachialis*, kurzen Kopf des *biceps brachii.*)
g) *Incisura scapulae s. lunata.* (Wird durch ein *lig. transversum* zum Loche für *art.* und *ven. transversa scapulae* und *nerv. suprascapularis.*)
h) *Margo superior*, oberer Rand. (Urspr. für *m. omo-hyoideus.*)
i) *Angulus superior s. posterior.* (Anheftp. für *m. levator anguli scapulae.*)
k) *Basis s. margo posterior scapulae*, mit *labium externum* und *internum.* (Anheftp. für *mm. rhomboidei* und *serratus anticus major.*)
l) *Angulus inferior*, unterer Winkel.
m) *Margo anterior s. externus.* (Urspr. für *m. teres major* und *minor, anconaeus longus.*)
n) *Condylus scapulae s. angulus anterior.*
o) *Collum* mit *incisura colli scapulae.*
p) *Cavitas glenoidalis*, für den Oberarmkopf.

Fig. 4.

Diese Figur stellt das linke **Schulterblatt**, *scapula*, von seiner vordern oder innern Seite aus, dar.

a) *Superficies anterior s. fossa subscapularis.* (Urspr. für *m. subscapularis.*)
b) *Condylus scapulae s. angulus anterior.*
c) *Cavitas glenoidalis*, für das *caput ossis brachii.*
d) *Supercilium*, erhabener Rand. (Urspr. für *lig. glenoideum.*)
e) *Acromion*, Schulterhöhe.
f) *Superficies glenoidalis* für die *extremitas acromialis claviculae.*
g) *Processus coracoideus.*
h) *Incisura scapulae.*
i) *Margo superior.*
k) *Angulus superior.*
l) *Basis s. margo posterior.*
m) *Angulus inferior.*
n) *Margo anterior.*
o) *Tuberositas* zum Ursprunge des langen Kopfes des *mscl. triceps.*

Fig. 5.

Das linke **Schulterblatt**, von vorn und aussen gesehen.

a) *Cavitas glenoidalis* für den Oberarmkopf.
b) *Supercilium.*
c) *Margo anterior.*
d) *Angulus inferior.*
e) *Spina scapulae.*
f) *Acromion.*
g) *Fossa supraspinata.*
h) *Angulus superior.*
i) *Processus coracoideus.*
k) *Tuberositas* für den langen Kopf des *mscl. biceps brachii.*
l) *Fossa subscapularis.*

Fig. 6.

Diese Figur stellt den linken **Oberarmknochen**, *os brachii*, von der hintern oder Dorsalfläche gesehen, dar.

a) *Caput ossis brachii s. humeri.* (Vereinigt sich mit der *cavitas glenoidalis scapulae* durch Arthrodie.)
b) *Tuberculum majus s. externum.*
c) *Collum ossis brachii.* (Anheftp. für *lig. capsulare.*)
d) *Corpus s. diaphysis.*
e) *Margo s. angulus externus.* (Urspr. für *m. anconaeus externus, lig. intermusculare externum.*)
f) *Margo s. angulus internus.* (Urspr. für *m. anconaeus internus* u. *lig. intermusculare internum.*)
g) *Condylus internus s. flexorius brachii.* (Mit Rinne für *nerv. ulnaris;* Urspr. für *lig. laterale internum, m. pronator teres, flexor carpi radialis* und *ulnaris, palmaris longus, flexor digitorum sublimis.*)
h) *Condylus externus s. extensorius.* (Urspr. für *lig. laterale externum, mm. anconaeus quartus, supinator longus* und *brevis, extensores carpi* und *digitorum.*)
i) *Trochlea*, Rolle (für *ulna*).
k) *Fossa posterior* (zur Aufnahme des *olecranon*).

Fig. 7.

Diese Figur stellt den linken **Oberarmknochen**, *os brachii*, von seiner vordern oder Volarfläche gesehen, dar.

a) *Caput brachii*, Oberarmkopf.
b) *Collum ossis brachii*, Hals des Oberarms.
c) *Tuberculum majus s. externum.* (Anheftp. für *m. supra-* und *infraspinatus, teres minor.*)
d) *Tuberculum minus s. internum.* (Anheftp. für *m. subscapularis.*)
e) *Sulcus longitudinalis s. intertubercularis.* (Durchgang für die Sehne des *caput longum bicipitis.*)
f) *Spina tuberculi minoris.* (Anheftp. für *m. teres major, latissimus dorsi, coraco-brachialis.*)
g) *Spina tuberculi majoris.* (Anheftp. für *m. deltoideus* u. *pectoralis major.*)
h) *Corpus s. diaphysis brachii.* (Urspr. für *m. brachialis internus.*)
i) *Margo s. angulus internus.*
k) *Margo s. angulus externus.*
l) *Condylus internus s. flexorius.*

m) *Condylus externus s. extensorius.*
n) *Processus cubitalis,* Ellenbogenfortsatz.
o) *Rotula,* zur Verbindung mit dem *radius.*
p) *Trochlea,* Rolle, zur Verbindung mit *ulna.*
q) *Fossa anterior major,* zur Aufnahme des *processus coronoideus ulnae.*
r) *Fossa anterior minor,* für den Rand des *capitulum radii.*

Fig. 8.

Das linke **Ellenbogenbein**, *ulna*, von seiner hintern oder Dorsalfläche.

a) *Olecranon s. processus anconaeus.* (Anheftp. für *m. triceps, anconaeus quartus.*)
b) *Processus coronoideus.*
c) *Fossa sigmoidea major.*
d) *Corpus,* Mittelstück.
e) *Angulus internus.*
f) *Angulus externus.*
g) *Capitulum.*
h) *Processus styloideus ulnae.*

Fig. 9.

Das linke **Ellenbogenbein**, *ulna*, von vorn gesehen (Volarfläche).

a) *Olecranon s. processus anconaeus.*
b) *Processus coronoideus ulnae.* (Anheftp. für *mscl. brachialis internus.*)
c) *Fossa sigmoidea major* (für die *trochlea* des *os brachii*).
d) *Fossa sigmoidea minor* (für das *capitulum radii*).
e) *Corpus,* Mittelstück.
f) *Capitulum ulnae.*
g) *Processus styloideus ulnae.*

Fig. 10.

Die linke **Speiche**, *radius*, mit ihrer innern oder Volarfläche.

a) *Capitulum,* Köpfchen.
b) *Cavitas glenoidalis* (für die *rotula ossis brachii*).
c) *Circumferentia articularis* (für die *fossa sigmoidea minor ulnae*).
d) *Collum radii.*
e) *Tuberositas radii.* (Anheftp. des *mscl. biceps brachii.*)
f) *Corpus radii,* Mittelstück.
g) *Extremitas inferior radii.*
h) *Processus styloideus radii.* (Anheftp. für *mscl. supinator longus.*)
i) *Incisura ulnaris s. cavitas glenoidalis lateralis* für das *capitulum ulnae.*
k) *Cavitas glenoidalis inferior,* für das *os naviculare* u. *lunatum.*
l) *Crista radii s. angulus internus.*

Fig. 11.

Die linke **Speiche**, *radius*, mit ihrer äussern oder Rückenfläche.

a) *Capitulum radii.*
b) *Circumferentia articularis.*
c) *Collum radii.*
d) *Corpus,* Mittelstück.
e) *Crista radii.*
f) *Extremitas inferior radii* (mit Rinne für die *extensores* der Hand und Finger).
g) *Processus styloideus radii* (mit Rinne für *mscl. abductor longus* u. *extensor brevis pollicis*).
h) *Incisura ulnaris.*
i) *Cavitas glenoidalis.*

Fig. 12.

Die **Knochen der rechten Hand**, in ihrer Vereinigung u. auf ihrer Dorsalfläche.

A. *Carpus,* Handwurzel.
B. *Metacarpus,* Mittelhand.
C. *Digiti manus,* Finger.
a) *Os naviculare.*
b) *Os lunatum.*
c) *Os triquetrum.*
d) *Os multangulum majus.*
e) *Os multangulum minus.*
f) *Os capitatum.*
g) *Os hamatum.*
h) *Os metacarpi pollicis.*
i) *Os metacarpi secundum (indicis).*
k) *Os metacarpi tertium (digiti medii).*
l) *Os metacarpi quartum (digiti annularis).*
m) *Os metacarpi quintum (digiti minimi).*
n) *Bases ossium metacarpi.*
o) *Capitula ossium metacarpi.*
p) *Os phalangis I. pollicis.*
q) *Os phalangis II. pollicis.*
r) *Ossa phalangum I.*
s) *Ossa phalangum II.*
t) *Ossa phalangum III.*

Fig. 13.

Die **Knochen** der **linken Handwurzel** u. **Mittelhand**, von der Rückenfläche aus.

a) *Os naviculare,* Kahnbein.
b) *Os lunatum,* Mondbein.
c) *Os triquetrum,* dreieckiges Bein.
d) *Os pisiforme,* Erbsenbein.
e) *Os multangulum majus,* grosses } vielwinkliges Bein.
f) *Os multangulum minus,* kleines }
g) *Os capitatum,* Kopfbein.
h) *Os hamatum,* Hakenbein.
i) *Ossa metacarpi.*
k) *Bases* } *ossium metacarpi.*
l) *Capitula* }
m) *Ossa sesamoidea.*

Fig. 14.

Die Knochen der linken **Handwurzel** und **Mittelhand**, von der Hohlhandfläche aus.

a—h) wie bei Fig. 13.
i) *Hamulus ossis hamati.*
k) *Ossa metacarpi.*
l) *Bases* } *ossium metacarpi.*
m) *Capitula* }

Fig. 15.

Die Knochen der linken **Handwurzel** (oberste Reihe), von der Vorderarmfläche aus.

a) *Os naviculare.*
b) *Os lunatum.*
c) *Os triquetrum.*
d) *Os pisiforme.*
e) *Os multangulum majus.*
f) *Os hamatum (hamulus).*
g) *Eminentia carpi radialis I.*
h) *Eminentia carpi radialis II.*
i) *Eminentia carpi ulnaris I.*
k) *Eminentia carpi ulnaris II.*

Fig. 16.

Die Knochen der linken **Handwurzel** (untere Reihe), von der Mittelhandfläche aus.

a) *Os multangulum majus.*
b) *Os multangulum minus.*
c) *Os capitatum.*
d) *Os hamatum.*
e) *Hamulus ossis hamati.*

Fig. 17.

Die **oberste Reihe** der linken **Handwurzelknochen**, von ihrer untern oder Digitalfläche aus.

a) *Os naviculare.*
b) *Os lunatum.*
c) *Os triquetrum.*
d) *Os pisiforme.*

Fig. 18.

Die **untere Reihe** der linken **Handwurzelknochen**, mit ihrer Digitalfläche.

a) *Os multangulum majus.*
b) *Os multangulum minus.*
c) *Os capitatum.*
d) *Os hamatum.*
e) *Hamulus ossis hamati.*
f) *Os pisiforme.*

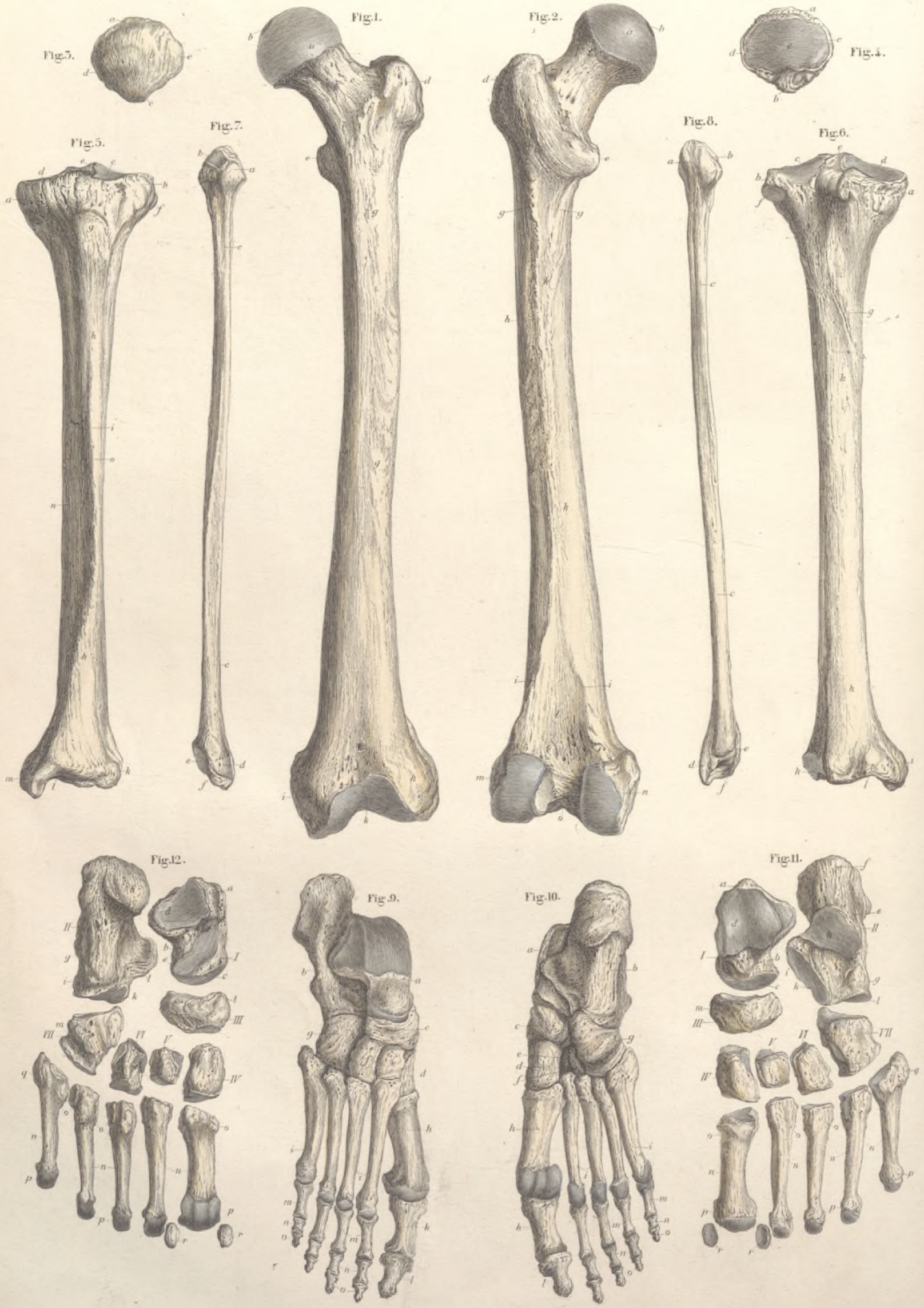

Kraulse & Eltzner sc. Leipzig.

ERKLÄRUNG DER TAB. VI.

Knochen der untern Extremität.

Fig. 1.

Diese Figur stellt den linken **Oberschenkelknochen,** *os femoris*, von seiner vordern Fläche aus, dar.

a) *Caput ossis femoris*, Oberschenkelkopf. (Ist mit dem *acetabulum* durch *enarthrosis* verbunden.)
b) *Fossa pro ligamento terete.*
c) *Collum femoris*, Schenkelhals. (Anheftp. für *lig. capsulare femoris.*)
d) *Trochanter major s. externus*, gr. Rollhügel. (Anheftp. für *mm. glutaeus medius* und *minimus*, *pyriformis*, *gemelli*, *obturatores* und *quadratus femoris.*)
e) *Trochanter minor s. internus*, kl. Rollhügel. (Anheftp. für *m. psoas major* u. *iliacus internus.*)
f) *Linea intertrochanterica anterior.* (Urspr. für *m. cruralis.*)
g) *Corpus s. diaphysis*, convex. (Urspr. für *m. cruralis.*)
h) *Condylus externus femoris.* (Urspr. für *lig. laterale externum* und *cruciatum anticum*, *m. poplitaeus*, *plantaris*, *caput externum m. gastrocnemii.*)
i) *Condylus internus femoris.* (Urspr. für *lig. laterale internum* und *cruciatum posticum*, *caput internum gastrocnemii.*)
k) *Superficies glenoidalis*, für die *patella.*

Fig. 2.

Diese Figur stellt den linken **Oberschenkelknochen,** *os femoris*, von seiner hintern Fläche aus, dar.

a—e) wie bei Fig. 1.
f) *Linea intertrochanterica posterior.* (Anheftp. für *m. quadratus femoris.*)
g) Obere Schenkel der *linea aspera.*
h) *Linea aspera*, rauhe Linie (am Körper). (Anheftp. für *mm. pectinaeus*, *glutaeus maximus*, *adductores femoris*, *vasti*, *caput breve occipitis.*)
i) Untere Schenkel der *linea aspera.*
k) Corpus (*superficies posterior*).
l) *Fossa poplitaea*, Kniekehlengrube.
m) *Condylus externus.*
n) *Condylus internus.*
o) *Fossa intercondyloidea.*

Fig. 3.

Die linke **Kniescheibe,** *patella*, von vorn gesehen.

a) *Basis.*
b) *Corpus.*
c) *Apex.*
d) *Margo internus.*
e) *Margo externus.*

Fig. 4.

Die innere oder hintere Fläche der linken **Kniescheibe,** *patella.*

a) *Basis.*
b) *Apex.*
c) *Margo internus.*
d) *Margo externus.*
e) *Superficies articularis.*

Fig. 5.

Das linke **Schienbein,** *tibia*, von seiner vordern Fläche aus gesehen.

a) *Condylus internus.*
b) *Condylus externus.*
c) *Cavitas glenoidalis interna.*
d) *Cavitas glenoidalis externa.*
e) *Eminentia intercondyloidea.* (Anheftp. für *ligg. cruciata.*)
f) *Superficies glenoidalis peronaea* (für das *capitulum fibulae*).
g) *Tuberositas s. spina tibiae.* (Anheftp. für das *lig. patellae.*)
h) *Corpus*, Mittelstück.
i) *Crista tibiae*, scharfer vorderer Rand.
k) *Incisura fibularis s. peronaea* (für das untere Ende der *fibula*).
l) *Fossa glenoidalis pro astragalo.*
m) *Malleolus internus*, innerer Knöchel (mit 2 Rinnen, die eine für die Sehne des *m. tibialis posticus* und *flexor digitor. longus*, die andere für *flexor hallucis longus*).
n) Innere Fläche u.
o) äussere Fläche.

Fig. 6.

Hintere Fläche des linken **Schienbeins,** *tibia.*

a—f) wie bei Fig. 5.
g) *Linea obliqua tibiae.* (Anheftp. für *mscl. poplitaeus* u. *soleus.*)
h) *Corpus* (*superficies posterior*).
i) *Malleolus internus.*
k) *Incisura fibularis.*
l) *Fossa glenoidalis pro astragalo.*

Fig. 7.

Das linke **Wadenbein,** *fibula s. perone*, von vorn gesehen.

a) *Capitulum fibulae.*
b) *Superficies articularis* (legt sich an die seitliche Gelenkfläche des *condylus externus tibiae*).
c) *Corpus*, Mittelstück.
d) *Malleolus externus*, äusserer Knöchel (mit *tuberculum anticum* u. *posticum* für *ligg. tibio-fibularia*).
e) *Superficies tibialis.*
f) *Superficies glenoidalis pro astragalo.*

Fig. 8.

Das linke **Wadenbein,** *fibula s. perone*, von hinten gesehen.

a—f) wie bei Fig. 7.

Fig. 9.

Die Knochen des linken **Fusses**, auf ihrer Rückenfläche.

a) *Astragalus*, Sprungbein.
b) *Calcaneus*, Fersenbein.
c) *Os naviculare*, Kahnbein.
d) *Os cuneiforme primum*, } 1stes, 2tes u. 3tes Keilbein.
e) *Os cuneiforme secundum*, } 1stes, 2tes u. 3tes Keilbein.
f) *Os cuneiforme tertium*, } 1stes, 2tes u. 3tes Keilbein.
g) *Os cuboideum*, Würfelbein.
h) *Os metatarsi hallucis.*
i) *Ossa metatarsi.*
k) *Os phalangis I. hallucis.*
l) *Os phalangis II. hallucis.*

m) *Ossa phalangum I.*
n) *Ossa phalangum II.*
o) *Ossa phalangum III.*

Fig. 10.

Die Knochen des linken **Fusses** an ihrer untern oder Plantarfläche.

a—o) wie bei Fig. 9.

Fig. 11.

Die **Fusswurzel-** u. **Mittelfuss-Knochen,** *ossa tarsi et metatarsi*, des linken Fusses, mit ihrer Dorsalfläche.

I. *Astragalus s. talus.*
- a) *Corpus* } *astragali.*
- b) *Collum*
- c) *Caput*
- d) *Condylus (superficies articularis superior).*

II. *Calcaneus s. os calcis.*
- e) *Corpus* } *calcanei.*
- f) *Tuber*
- g) *Processus anterior*
- h) *Superficies condyloidea s. articularis superior* (für den *astragalus*).
- i) *Sustentaculum tali.*
- k) *Superficies articularis lateralis* (für das *caput astragali*).
- l) *Superficies articularis anterior* (für das *os naviculare*).

III. *Os naviculare s. scaphoideum.*
- m) *Tuber ossis navicularis.* (Anheftp. des *m. tibialis posticus.*)

IV. *Os cuneiforme primum.*
V. *Os cuneiforme secundum.*
VI. *Os cuneiforme tertium.*
VII. *Os cuboideum.*
- n) *Ossa metatarsi (corpus).*
- o) *Bases* } *ossium metatarsi.*
- p) *Capitula*
- q) *Tuberositas ossis metatarsi V.*
- r) *Ossa sesamoidea hallucis.*

Fig. 12.

Die **Fusswurzel-** und **Mittelfuss-Knochen** des linken Fusses mit ihrer Plantar- oder Sohlenfläche.

I—VII. wie bei Fig. 11.
a—c) wie bei Fig. 11.
d) *Cavitas articularis inferior* (für das *corpus calcanei*).
e) *Superficies articularis anterior* (für den *processus anterior calcanei*).
f) *Sulcus s. fovea tali.*
- g) *Corpus* } *calcanei.*
- h) *Tuber*
- i) *Processus anterior*

k) *Superficies articularis anterior.*
l) *Sustentaculum tali s. processus lateralis.*
m) *Sulcus ossis cuboidei* (für Sehne des *m. peronaeus longus*).
n—r) wie bei Fig. 11.
s) *Tuberculum plantare ossis metatarsi hallucis.*
t) *Tuber ossis navicularis.*

Fig. 1.

Fig. 5.

Fig. 4.

Fig. 2.

Fig. 3.

Fig. 8.

Fig. 9.

Fig. 6.

Fig. 7.

Fig. 10.

Fig. 11.

Fig. 13.

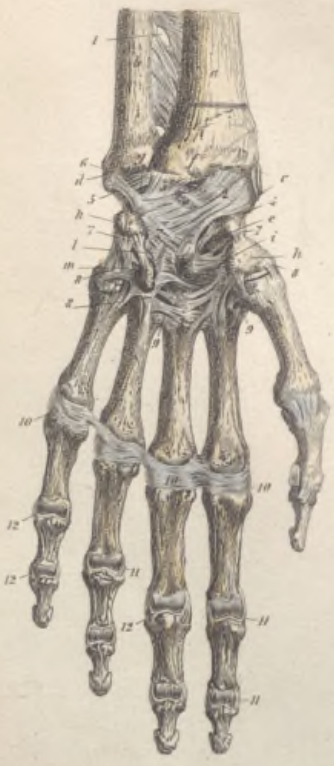

Fig. 12.

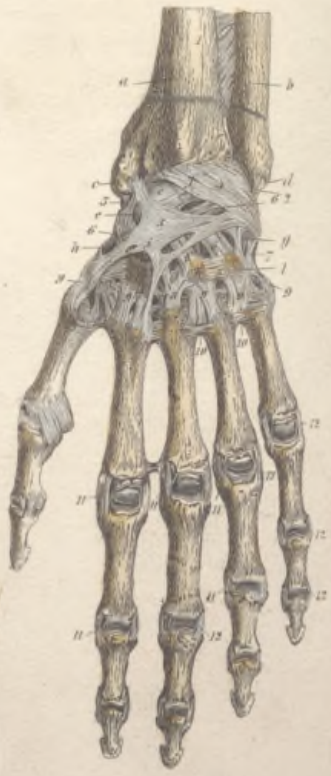

Knauke & Eitzner sc. Leipzig.

ERKLÄRUNG DER TAB. VII.

Bänder des Kopfes, der Wirbelsäule, des Beckens und Armes.

Fig. 1.

Die Bänder der Wirbelsäule, der hintern Enden der Rippen und des Beckens, von der vordern Fläche aus.

a) *Corpus ossis sphenoidei.*
b) *Ossa temporum.*
c) *Atlas*, erster Halswirbel.
d) *Processus transversus atlantis.*
e) *Epistropheus*, Umdreher, 2ter Halswirbel.
f) Siebenter Halswirbel.
g) Erster Brustwirbel.
h) Zwölfter Brustwirbel.
i) Erste Rippe, } hinteres Ende.
k) Zwölfte Rippe, } hinteres Ende.
l) Erster Lendenwirbel.
m) Fünfter Lendenwirbel.
n) Kreuzbein, *os sacrum.*
o) Steissbein, *os coccygis.*
p) *Os ilium*, Hüftbein.
q) *Crista ossis ilium.*
r) *Spina anterior superior ilei.*
s) *Spina anterior inferior ilei.*
t) *Ramus horizontalis* } *ossis pubis.*
u) *Ramus descendens* } *ossis pubis.*
v) *Symphysis ossium pubis.*
w) *Ramus adscendens* } *ossis ischii.*
x) *Tuberositas* } *ossis ischii.*
y) *Ramus descendens* } *ossis ischii.*
z) *Os femoris.*

Genaueres über die Knochen des Beckens vid. Tab. III.

1. *Lig. longitudinale anticum.*
2. *Lig. obturatorium atlantis anticum.*
3. 3. *Ligg. et cartilagines intervertebrales.*
4. 4. *Ligg. intertransversalia.*
5. 5. *Ligg. capsularia capitulorum costarum.*
6. 6. *Ligg. colli costae interna.*
7. 7. *Ligg. colli costae externa.*
8. 8. *Ligg. intercostalia posteriora.*
9. *Lig. lumbo-costale.*
10. *Lig. ilio-lumbale superius.*
11. *Lig. ilio-lumbale inferius.*
12. 12. *Ligg. sacro-iliaca (ligg. vaga antica).*
13. *Lig. spinosa-sacrum.*
14. *Ligg. sacro-coccygea antica.*
15. *Lig. foraminis obturatorii.*
16. *Lig. capsulare femoris.*
17. *Zona orbicularis.*
18. *Fasciculus ilio-femoralis.*
19. *Bursa mucosa muscl. iliaci interni.*
20. *Lig. arcuatum* } *ossium pubis.*
21. *Lig. annulare* } *ossium pubis.*

Fig. 2.

Die äussern Bänder des rechten Unterkiefergelenkes.

a) *Os temporale.*
b) *Meatus auditorius externus.*
c) *Arcus zygomaticus.*
d) *Ramus maxillae inferioris.*
e) *Processus condyloideus* } *mandibulae.*
f) *Processus coronoideus* } *mandibulae.*
g) *Angulus maxillae inferioris.*
h) *Processus styloideus.*
1. *Lig. capsulare s. articulare maxillae.*
2. *Lig. laterale maxillae externum.*
3. *Lig. stylo-maxillare.*
4. *Lig. stylo-hyoideum.*

Fig. 3.

Die innern Bänder des rechten Unterkiefergelenkes.

a) *Os temporale.*
b) *Os sphenoideum.*
c) *Processus pterygoideus.*
d) *Ramus maxillae inferioris.*
e) *Condylus* } *mandibulae.*
f) *Angulus* } *mandibulae.*
1. *Lig. capsulare articuli maxillaris.*
2. *Lig. laterale maxillae internum s. spheno-maxillare.*

Fig. 4 u. 5.

Die innern Bänder des Kopfgelenkes; durch Eröffnung der Wirbelsäule von hinten sichtbar.

a) *Os occipitis (fossa pro medulla oblongata).*
b) *Atlas*, Träger.
c) *Epistropheus*, Umdreher.
d) *Processus odontoideus.*
1. *Lig. longitudinale posticum.*
2. *Apparatus ligamentosus.*
3. *Lig. cruciatum.*
4. 4. *Ligg. transversum.*
5. *Appendix superior* } *lig. cruciati.*
6. *Appendix inferior* } *lig. cruciati.*
7. 7. *Ligg. lateralia dentis epistrophei inferiora.*
8. 8. *Ligg. lateralia superiora dentis epistrophei s. alaria Maucharti.*
9. *Lig. capsulare capitis cum atlante.*
10. *Lig. intertransversale s. laterale capitis.*
11. *Lig. capsulare atlantis et epistrophei.*
12. *Lig. suspensorium dentis epistrophei.*

Fig. 6 u. 7.

Die Bänder des Brustbeins, von der äussern oder vordern (Fig. 6) und von der innern oder hintern Fläche (Fig. 7) aus gesehen.

a) *Pars sternalis claviculae*
b) *Manubrium* } *sterni.*
c) *Corpus* } *sterni.*
d) *Processus ensiformis* } *sterni.*
e) *Costa prima.*
f) *Costa septima.*

g) Erste falsche oder 8. Rippe.
1. *Lig. interclaviculare.*
2. *Lig. capsulare claviculae internum.*
3. *Lig. rhomboideum.*
4. 4. *Ligg. coruscantia.*
5. *Membrana sterni propria anterior et*
6. *posterior.*
7. 7. *Ligg. radiata cartilaginum costarum (anteriora et posteriora).*
8. *Ligg. processus xiphoidei (anteriora et posteriora).*

Fig. 8 u. 9.

Die Bänder des Schultergelenkes, von vorn dargestellt.

a) *Pars acromialis claviculae.*
b) *Acromion.*
c) *Scapula.*
d) *Processus coracoideus.*
e) *Cavitas glenoidalis scapulae.*
f) *Spina scapulae.*
g) *Os brachii.*
h) *Caput ossis brachii.*
i) *Tuberculum majus.*
1. *Lig. claviculo-acromiale.*
2. *Lig. capsulare claviculae externum.*
3. *Lig. trapezoideum* } *lig. coraco-clavi-*
4. *Lig. conoideum* } *cular.*
5. *Lig. coraco-acromiale.*
6. *Lig. transversum scapulae.*
7. *Lig. capsulare humeri.*
8. Sehne des *caput longum mscl. bicipitis brachii.*
9. *Lig. glenoideum.*

Fig. 10 u. 11.

Die Bänder des linken Ellenbogengelenkes, von vorn (Fig. 10) u. von hinten (Fig. 11) gesehen.

a) *Os brachii.*
b) *Condylus externus* } *ossis brachii.*
c) *Condylus internus* }
d) *Trochlea processus cubitalis.*
e) *Radius*, Speiche.
f) *Collum* }
g) *Capitulum* } *radii.*
h) *Tuberositas* }
i) *Ulna*, Ellenbogenbein.
k) *Olecranon.*
1. *Lig. capsulare cubiti.*
2. *Lig. brachio-radiale s. laterale externum.*
3. *Lig. brachio-ulnare s. laterale internum.*
4. *Lig. annulare s. orbiculare radii.*
5. *Lig. cubiti teres.*
6. *Lig. interosseum cubiti.*

Fig. 12.

Die Bänder an der Rückenfläche der linken Hand.

a) Unteres Ende des *radius* u.
b) der *ulna.*
c) *Processus styloideus radii.*
d) *Processus styloideus ulnae.*
e) *Os naviculare.*
f) *Os lunatum.*
g) *Os triquetrum.*
h) *Os multangulum majus.*
i) *Os multangulum minus.*
k) *Os capitatum.*
l) *Os hamatum.*
1. *Lig. interosseum cubiti.*
2. *Lig. laterale ulnare.*
3. *Lig. laterale radiale.*
4. *Lig. fibrosum dorsale s. rhomboideum.*
5. *Lig. carpi dorsale commune superfic. et*
6. *profundum.*
7. *Lig. carpi ulnare s. laterale internum.*
8. 8. *Ligg. carpi propria.*
9. 9. *Ligg. ossium carpi et metacarpi dorsalia.*
10. 10. *Ligg. baseos metacarpi dorsalia.*
11. 11. *Ligg. lateralia digitorum externa et*
12. *interna.*

Fig. 13.

Die Bänder an der Volarfläche der linken Hand.

a—l) wie bei Fig. 12.
m) *Hamulus ossis hamati.*
n) *Os pisiforme.*
1. *Lig. interosseum cubiti.*
2. *Lig. fibrosum volare obliquum et*
3. *rectum.*
4. *Lig. laterale radiale et*
5. *ulnare.*
6. *Lig. cartilaginis triangularis.*
7. 7. *Ligg. ossium carpi propria volaria.*
8. 8. *Ligg. ossium carpi et metacarpi volaria.*
9. 9. *Ligg. baseos ossium metacarpi volaria.*
10. 10. *Ligg. capitulorum ossium metacarpi.*
11. 11. *Ligg. lateralia digitorum externa et*
12. *interna.*

Fig. 5.

Fig. 1.

Fig. 3.

Fig. 2.

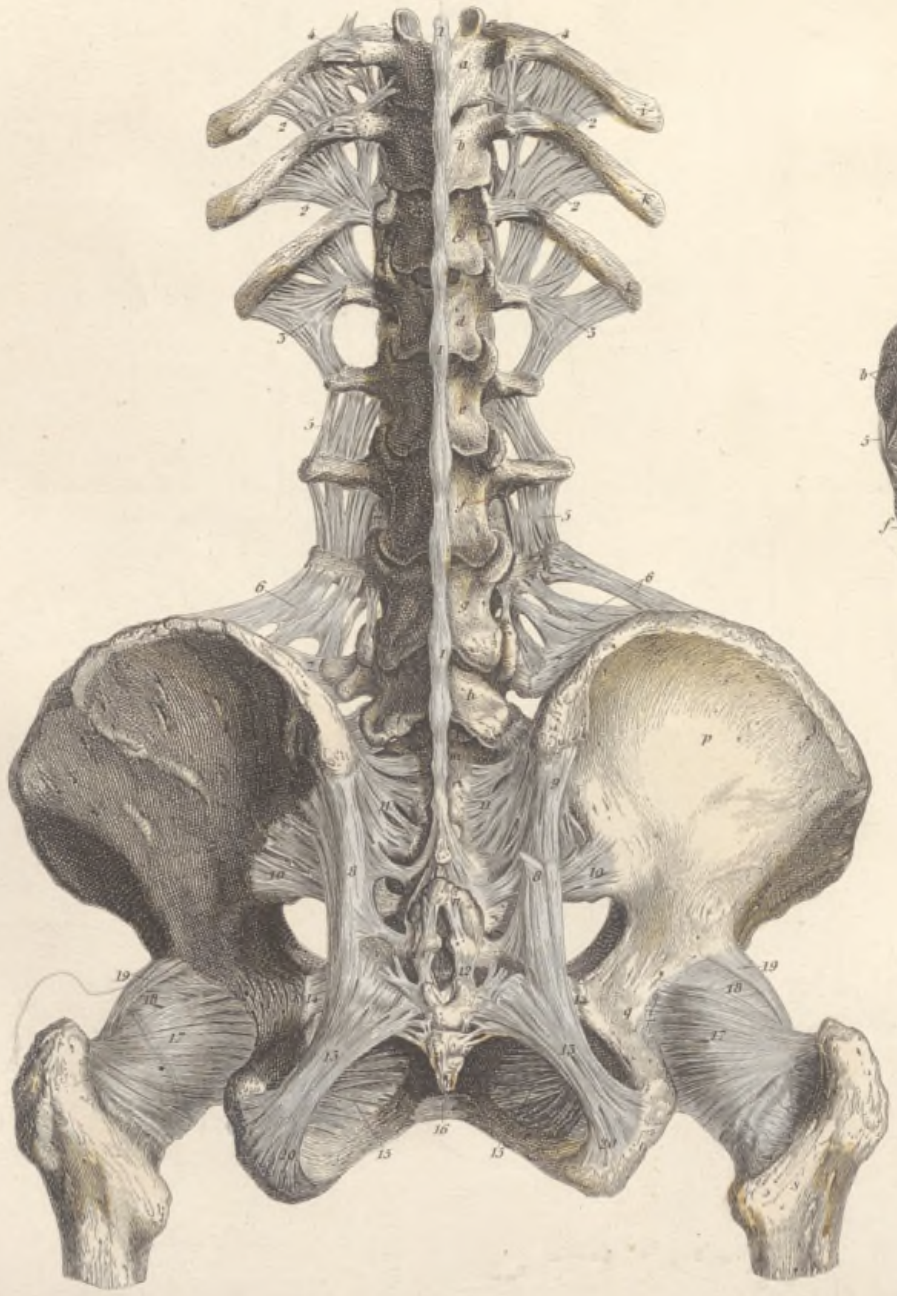

Fig. 6.

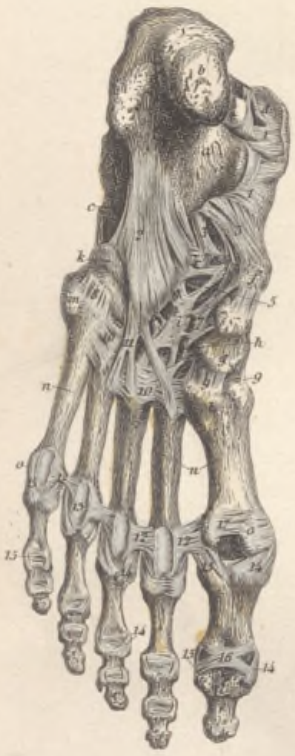

Fig. 4.

Fig. 7.

Fig. 8.

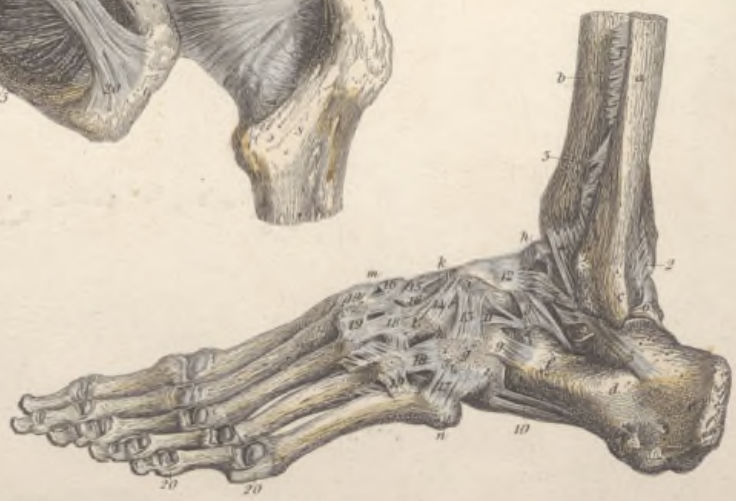

Kunstlie y. Ditzner sc. Leipzig.

ERKLÄRUNG DER TAB. VIII.

Bänder der Wirbelsäule, des Beckens und Beines.

Fig. 1.

Die Bänder der obern Halswirbel u. Rippen, von hinten gesehen. Der Halstheil der Wirbelsäule ist von hinten eröffnet, so dass man die vordere Wand des *canalis spinalis* sieht.

a) *Os occipitis.*
b) *Processus mastoideus.*
c) *Fossa pro medulla oblongata.*
d) *Atlas*, erster Halswirbel, Träger.
e) *Processus transversus atlantis.*
f) *Epistropheus*, Umdreher.
g—l) Dritter bis siebenter Halswirbel.
m—p) Erster bis vierter Brustwirbel.
q—t) Erste bis vierte Rippe (hinteres Ende).
1. Anfangsstück des *lig. longitudinale posticum.*
2. *Apparatus ligamentosus.*
3. *Ligg. accessoria lig. capsularis capitis cum atlante.*
4. *Ligg. apicum (processuum spinosorum).*
5. *Lig. transversarium externum s. tuberculi costae.*
6. *Ligg. colli costae (externa et interna).*

Fig. 2.

Die Bänder des untern Theiles der Wirbelsäule und des Beckens mit dem Schenkelkopfe, von hinten gesehen.

a—c) Zehnter bis zwölfter Brustwirbel.
d—h) Erster bis fünfter Lendenwirbel.
i—l) Zehnte bis zwölfte Rippe (hinteres Ende).
m) *Os sacrum*, Kreuzbein.
n) *Hiatus sacralis.*
o) *Os coccygis*, Steissbein.
p) *Os ilium*, Hüftbein.
q) *Os ischii*, Sitzbein.
r) *Os pubis*, Schambein.
s) *Os femoris.*
Genaueres über die Knochen des Beckens vid. Tab. IV.
1. *Ligg. apicum (processuum spinosorum).*
2. *Ligg. intercostalia posteriora.*
3. *Lig. lumbo-costale.*
4. *Lig. transversarium externum.*
5. *Ligg. intertransversaria.*
6. *Lig. ilio-lumbale superius.*
7. *Lig. ilio-lumbale inferius.*
8. *Lig. ileo-sacrum longum* (auf der rechten Seite abgeschnitten).
9. *Lig. ilio-sacrum breve.*
10. *Lig. ilio-sacrum inferius.*
11. *Ligg. vaga postica.*
12. *Ligg. sacro-coccygea postica.*
13. *Lig. tuberoso-sacrum.*
14. *Lig. spinoso-sacrum.*
15. *Lig. obturatorium.*
16. *Lig. arcuatum pubis.*
17. *Lig. capsulare femoris.*
18 *Lig. zonale.* } *lig. capsular. femor.*
19. *Lig. ilio-femorale.* }
20. *Falx ligamentosa lig. tuberoso-sacri.*

Fig. 3.

Das linke Kniegelenk mit seinen äussern Bändern.

a) *Os femoris.*
b) *Condylus internus femoris.*
c) *Patella.*
d) *Tibia.*
e) *Tuberositas tibiae.*
f) *Tendo communis extensorius cruris.*
1. *Lig. patellae (medium).*
2. *Lig. patellae internum.*
3. *Lig. laterale genu internum.*
4. *Lig. capsulare genu.*

Fig. 4.

Das linke Kniegelenk, von vorn geöffnet.

a) *Os femoris.*
b) *Condylus internus* } *femoris.*
c) *Condylus externus* }
d) *Fossa articularis pro patella.*
e) *Tibia.*
f) *Condylus internus* } *tibiae.*
g) *Condylus externus* }
h) *Tuberositas tibiae.*
i) *Fibula.*
k) *Capitulum fibulae.*
l) *Eminentia intercondyloidea.*
1. *Cartilago semilunaris externa.*
2. *Cartilago semilunaris interna.*
3. *Lig. cruciatum genu anticum.*
4. *Lig. cruciatum posticum.*
5. *Lig. laterale genu internum.*
6. *Lig. capsulare capituli fibulae.*
7. *Lig. interosseum cruris.*

Fig. 5.

Das linke Kniegelenk, von hinten geöffnet.

a) *Os femoris.*
b) *Condylus internus* } *femoris.*
c) *Condylus externus* }
d) *Fossa intercondyloidea.*
e) *Tibia.*
f) *Condylus externus* } *tibiae.*
g) *Condylus internus* }
h) *Fibula.*
i) *Capitulum fibulae.*
1—7 wie bei Fig. 4.

Fig. 6.

Die Bänder an der Sohlenfläche des linken Fusses.

a) *Corpus* } *calcanei.*
b) *Tuber* }
c) *Processus anterior* }
d) *Astragalus.*
e) *Os naviculare.*
f) *Tuber ossis navicularis.*
g) *Os cuneiforme I.*
h) *Os cuneiforme II.*
i) *Os cuneiforme III.*
k) *Os cuboideum.*
l) *Tuberculum plantare ossis metatarsi hallucis.*
m) *Tuberositas ossis metatarsi V.*
n) *Ossa metatarsi.*
o) *Capitula ossium metatarsi.*
1. *Ligg. astragalo-calcanea.*
2. *Lig. calcaneo-cuboideum plantare.*
3. *Ligg. calcaneo-navicularia plantaria.*

4. *Lig. cuboideo-naviculare plantare.*
5. *Ligg. naviculo-cuneiformia plantaria.*
6. *Ligg. cuboideo-cuneiformia plantaria.*
7. *Ligg. intercuneiformia plantaria.*
8. *Lig. cuboideo-metatarseum plantare.*
9. *Lig. cuneiforme-metatarseum hallucis plantare* u. *dorsale.*
10. *Ligg. baseos metatarsi plantaria.*
11. *Ligg. cuboideo-metatarsalia plantaria.*
12. *Ligg. capitulorum metatarsi.*
13. Knorpelrinnen für die Sehnen der Zehenbeuger.
14. *Ligg. digitorum lateralia interna et*
15. *externa.*
16. *Ligg. cruciata.*
17. *Lig. intersesamoideum.*

Fig. 7.

Der linke Fuss, von seiner innern Seite gesehen.

a) *Tibia.*
b) *Fibula.*
c) *Malleolus internus.*
d) *Astragalus.*
e) *Calcaneus.*
f) *Tuber calcanei.*
g) *Sustentaculum tali.*
h) *Os cuboideum.*
i) *Os naviculare.*
k) *Os cuneiforme I.*
l) *Os cuneiforme II.*
m) *Os metatarsi hallucis.*
n) *Basis* } *ossis metatarsi I.*
o) *Capitulum* }
p) *Os phalangis I.* } *hallucis.*
q) *Os phalangis II.* }
r) Zweite Zehe.
1. *Lig. deltoideum s. laterale internum.*
2. *Lig. articuli pedis posterius.*
3. *Lig. astragalo-calcaneum posterius.*
4. *Lig. calcaneo-cuboideum plantare.*
5. *Lig. astragalo-naviculare dorsale.*
6. *Lig. calcaneo-naviculare.*
7. *Lig. naviculo-cuneiforme laterale.*
8. *Lig. naviculo-cuneiforme I. dorsale.*
9. *Lig. naviculo-cuneiforme II.*
10. *Lig. intercuneiforme dorsale.*
11. *Lig. baseos metatarsi hallucis dorsale et*
12. *plantare.*
13. *Ligg. lateralia interna digitorum.*

Fig. 8.

Der linke Fuss, von seinem äussern Rande aus gesehen.

a) *Fibula.*
b) *Tibia.*
c) *Malleolus externus.*
d) *Corpus* } *calcanei.*
e) *Tuber* }
f) *Processus* }
g) *Os cuboideum.*
h) *Astragalus.*
i) *Os naviculare.*
k) *Os cuneiforme II.*
l) *Os cuneiforme III.*
m) *Os cuneiforme I.*
n) *Tuberositas ossis metatarsi V.*
1. *Lig. interosseum cruris.*
2. *Lig. tibio-fibulare posticum.*
3. *Lig. tibio-fibulare anticum superius et*
4. *inferius.*
5. *Lig. articuli pedis laterale externum medium,*
6. *posticum et*
7. *anticum.*
8. *Apparatus ligamentosus tarsi.*
9. *Lig. calcaneo-cuboideum dorsale et*
10. *plantare.*
11. *Lig. calcaneo-naviculare dorsale.*
12. *Lig. astragalo-naviculare dorsale.*
13. *Lig. cuboideo-naviculare dorsale.*
14. *Lig. naviculo-cuneiforme III. dorsale.*
15. *Lig. naviculo-cuneiforme II. dorsale.*
16. *Ligg. intercuneiformia dorsalia.*
17. *Lig. cuboideo-metatarseum V. dorsale.*
18. *Ligg. inter ossa tarsi et metatarsi dorsal.*
19. *Ligg. baseos metatarsi dorsalia.*
20. *Ligg. lateralia externa digitorum.*

Fig. 1.

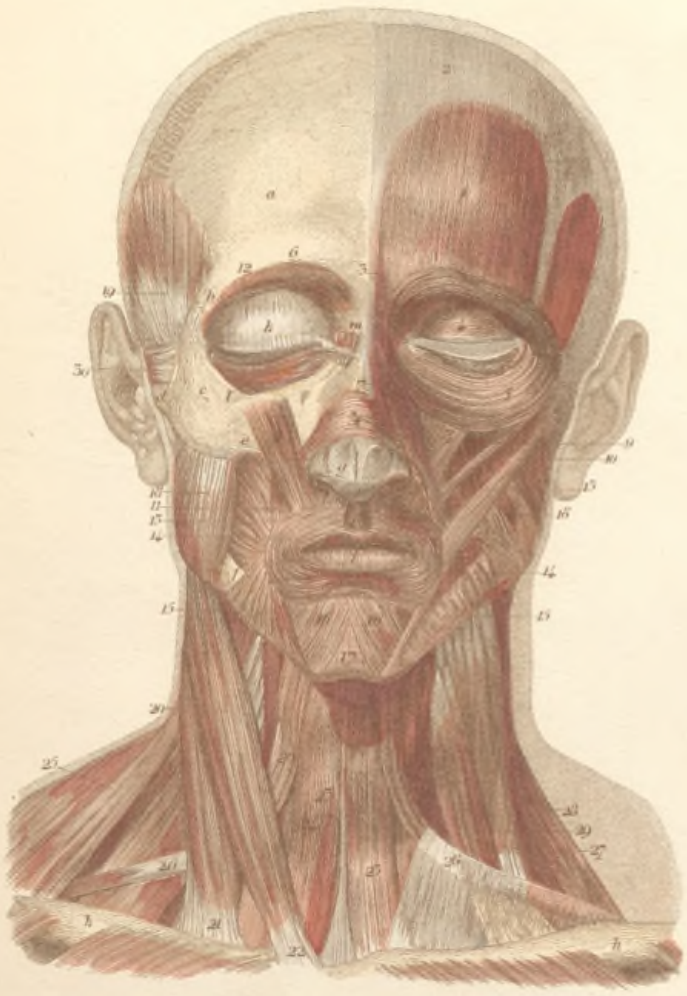

Fig. 2.

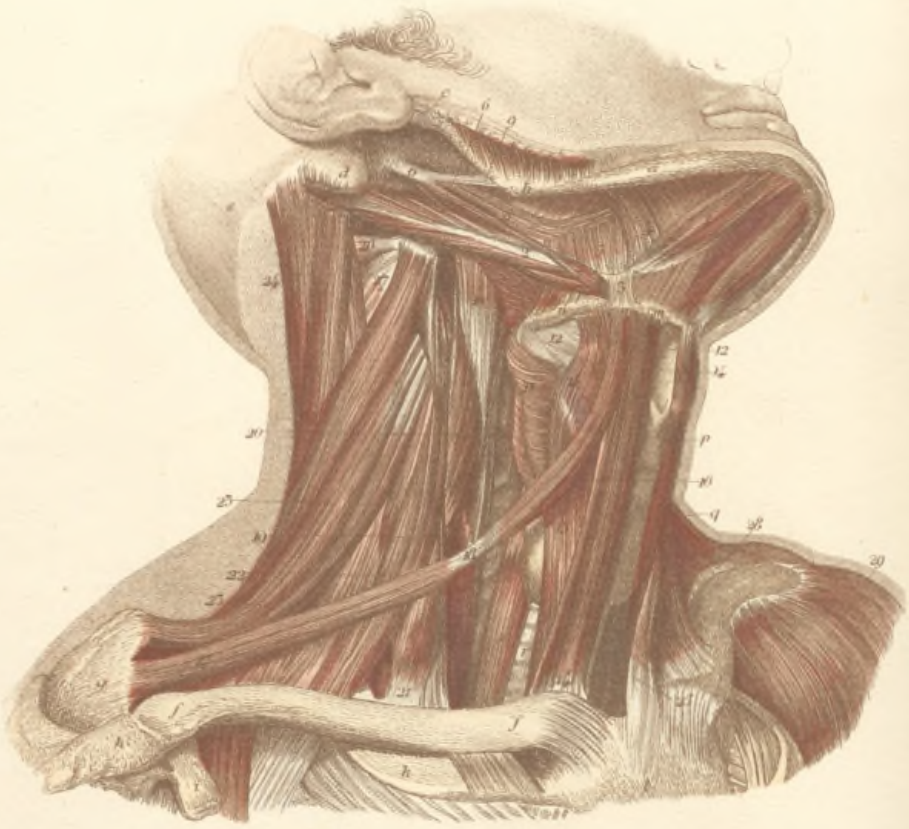

Fig. 4.

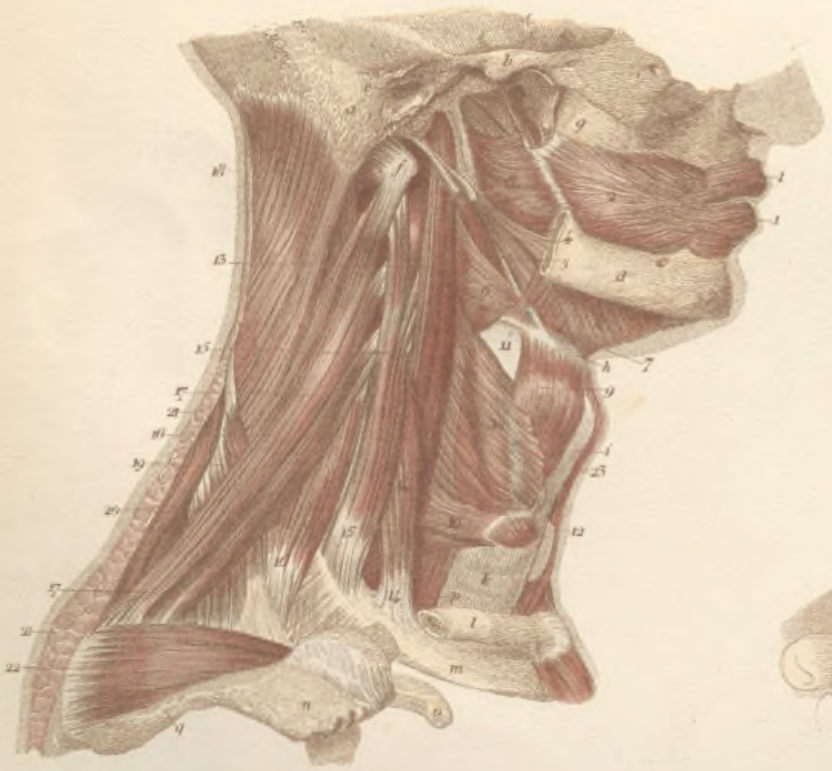

Fig. 5.

Kraufse & Eltzner in Leipzig

ERKLÄRUNG DER TAB. IX.

Die Muskeln des Gesichts und Halses.

Fig. 1.

Die **oberflächlichen Gesichts-** und **Hals Muskeln**, von vorn gesehen.

a) *Os frontis*, Stirnbein.
b) *Processus zygomaticus* des Stirnbeins.
c) *Os zygomaticum*, Wangenbein.
d) *Arcus zygomaticus*, Jochbogen.
e) *Os maxillare superius*, Oberkieferbein.
f) *Maxilla inferior*, Unterkiefer.
g) Nasenflügel-Knorpel.
h) *Clavicula*, Schlüsselbein.
i) Unterlippe, *labium inferius*.
k) Oberer u.
l) unterer Augenlidknorpel.
m) *Ligamentum palpebrale internum.*

1. *Mscl. frontalis*, Stirnmuskel.
2. *Galea aponeurotica.*
3. *M. procerus s. pyramidalis nasi.* (Er entsteht durch den Zusammenfluss einiger Bündel der *mm. frontales.*)
4. *M. orbicularis palpebrarum stratum internum.*
5. *Stratum externum m. orbicularis palpebrarum.*
6. *M. corrugator supercilii*, Augenbrauenrunzler. (Liegt vom *m. frontalis* und *orbicularis palpebr.* bedeckt auf dem *arcus superciliaris.*)
7. *M. levator labii superioris alaeque nasi.*
8. *M. levator labii superios proprius.*
9. *M. zygomaticus minor*, kleiner Jochm.
10. *M. zygomaticus major*, grosser Jochm.
11. *M. levator anguli oris*, Mundwinkelheber.
12. *M. levator palpebrae superioris.*
13. *M. buccinator*, Backenmuskel.
14. *M. orbicularis s. sphincter oris.*
15. *M. triangularis menti s. depressor anguli oris.*
16. *M. quadratus menti s. depressor labii inferioris.*
17. *M. levator menti*, Heber des Kinnes.
18. *M. masseter*, Kaumuskel.
19. *M. temporalis*, Schläfenmuskel.
20. *M. sterno-cleido-mastoideus*, Kopfnicker.
21. *Portio clavicularis* } *m. sterno-cleido-*
22. *Portio sternalis* } *mastoidei.*
23. *M. sterno-hyoideus*, Brust-Zungenbeinm.
24. *M. sterno-thyreoideus*, Brustbein-Schildknorpelm.
25. Vordere Portion des *m. cucullaris.*
26. *M. omo-hyoideus*, Schulter-Zungenbeinm. (Mit einem obern und einem untern Bauche und einem *tendo intermedius*, der unter dem Kopfnicker liegt.)
27. *M. levator anguli scapulae*, Heber des Schulterblatts.
28. *M. scalenus anticus.*
29. *M. scalenus medius.*
30. *M. attrahens auriculae.*
31. *M. compressor nasi.*

Fig. 2.

Die **Halsmuskeln**, an der rechten Seite des Halses.

a) *Corpus* } *maxillae inferioris s. mandi-*
b) *Angulus* } *bulae.*
c) *Ramus* }
d) *Processus mastoideus.*
e) *Os occipitis (linea semicircularis superior).*
f) *Clavicula*, Schlüsselbein.
g) *Scapula*, Schulterblatt.
h) *Acromion (scapulae).*
i) *Processus coracoideus.*
k) *Costa prima.*
l) *Manubrium sterni.*
m) *Os hyoideum (basis s. corpus).*
n) *Cornu majus ossis hyoidei.*
o) *Processus styloideus.*
p) *Larynx (cartilago thyreoida).*
q) *Glandula thyreoidea.*
r) *Trachea*, Luftröhre.
s) *Oesophagus*, Speiseröhre.

1. *M. digastrici venter anterior.*
2. *M. digastrici venter posterior.*
3. *Membrana hyo-digastrica.*
4. *M. mylo-hyoideus.*
5. *M. hyo-glossus (cerato-glossus).*
6. *M. stylo-hyoideus*, mit der
7. Stelle, wo der hintere Bauch des *m. digastricus* durch den *m. stylo-hyoideus* hindurchtritt.
8. *M. stylo-glossus.*
9. *M. stylo-pharyngeus.*
10. *M. constrictor pharyngis medius.*
11. *M. constrictor pharyngis inferior.*
12. *Membrana hyo-thyreoidea.*
13. *M. hyo-thyreoideus.*
14. *M. sterno-hyoideus.*
15. *M. sterno-thyreoideus.*
16. *M. omo-hyoidei venter superior.*
17. *M. omo-hyoidei venter inferior.*
18. *Tendo intermedius m. omo-hyoidei.*
19. *M. longus colli.*
20. *M. rectus capitis anticus major.*
21. *M. scalenus anticus.*
22. *M. scalenus medius et posticus.*
23. *M. levator anguli scapulae.*
24. *M. splenius capitis.*
25. *M. sterno-cleido-mastoideus.*
26. *M. obliquus capitis superior.*
27. *M. obliquus capitis inferior.*
28. *M. trapezius s. cucullaris.*
29. *M. deltoideus.*

Fig. 3.

Die **Halsmuskeln** an der vordern Fläche des Halses.

a) *Maxilla inferior s. mandibula.*
b) *Os hyoideum s. linguale.*
c) *Larynx (cartilago thyreoidea).*
d) *Glandula thyreoidea.*
e) *Trachea s. arteria aspera.*
f) *Processus mastoideus.*
g) *Clavicula.*
h) *Manubrium sterni.*
i) *Lingua*, Zunge (*m. lingualis*).

1. Vorderer Bauch } des *m. digastricus.*
2. Hinterer Bauch }
3. *Membrana hyo-digastrica.*
4. *M. mylo-hyoideus.*
5. *M. hyo-glossus.*
6. *M. stylo-hyoideus.*
7. *M. stylo-glossus.*
8. *M. stylo-pharyngeus.*
9. *M. genio-hyoideus.*
10. *M. hyo-thyreoideus.*

11. *M. sterno-thyreoideus.*
12. *M. constrictor pharyngis inferior.*
13. *M. sterno-hyoideus.*
14. Unterer Bauch } des *m. omo-hyoideus.*
15. Oberer Bauch }
16. *M. crico-thyreoideus.*
17. *M. longus colli.*
18. *M. scalenus anticus.*
19. *M. scalenus medius.*
20. *M. scalenus posticus.*
21. *M. levator anguli scapulae.*
22. *M. splenius capitis.*

Fig. 4.

Die **tiefen Halsmuskeln** der rechten Seite des Halses.

a) *Processus mastoideus.*
b) *Os hyoideum s. linguale.*
c) *Meatus auditorius externus.*
d) *Maxilla inferior.*
e) *Processus styloideus.*
f) *Processus transversus atlantis.*
g) *Os maxillare superius.*
h) *Os hyoideum s. linguale.*
i) *Larynx* (*cartilago thyreoidea*).
k) *Trachea*, Luftröhre.
l) *Clavicula*, Schlüsselbein.
m) *Costa prima.*
n) *Acromion.*
o) *Processus coracoideus.*
p) *Oesophagus*, Speiseröhre.
q) *Spina scapulae.*
1. *M. orbicularis oris.*
2. *M. buccinator.*
3. *M. bucco-pharyngeus* (*constrictor pharyngis superior*).
4. *M. stylo-glossus.*
5. *M. stylo-pharyngeus.*
6. *M. constrictor pharyngis medius* (*cerato-pharyngeus*).
7. *M. hyo-glossus.*
8. *M. mylo-hyoideus.*
9. *M. hyo-thyreoideus.*
10. *M. constrictor pharyngis inferior.*
11. *Membrana thyreo-hyoidea.*
12. *M. crico-thyreoideus.*
13. *M. rectus capitis anticus major.*
14. *M. scalenus anticus.*
15. *M. scalenus medius.*
16. *M. scalenus posticus.*
17. *M. levator anguli scapulae.*
18. *M. splenius capitis.*
19. *M. serratus posticus superior.*
20. *M. rhomboideus superior.*
21. *M. trapezius s. cucullaris.*
22. *M. supraspinatus.*
23. *M. sterno-thyreoideus* (die obere Portion zurückgeschlagen).

Fig. 1.

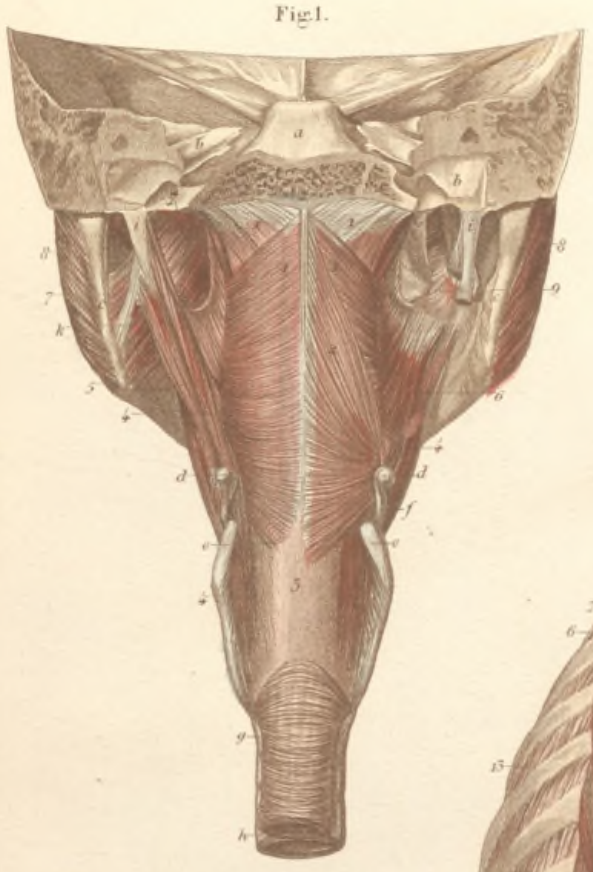

Fig. 2.

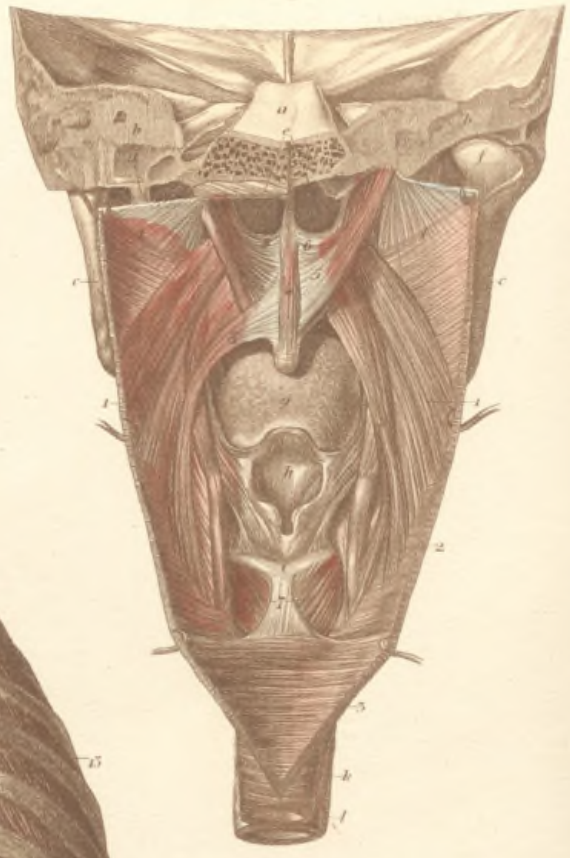

Fig. 7.

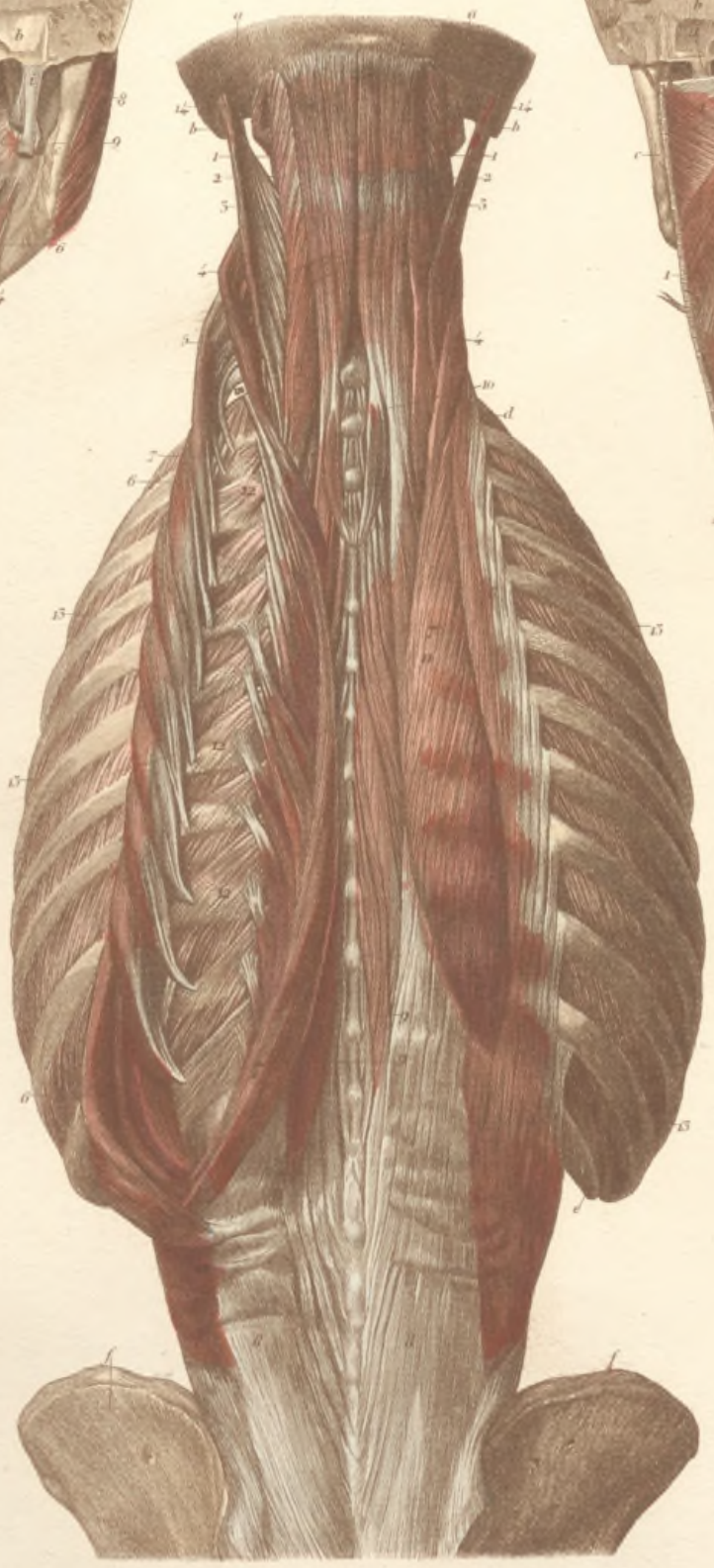

Fig. 6.

Fig. 3.

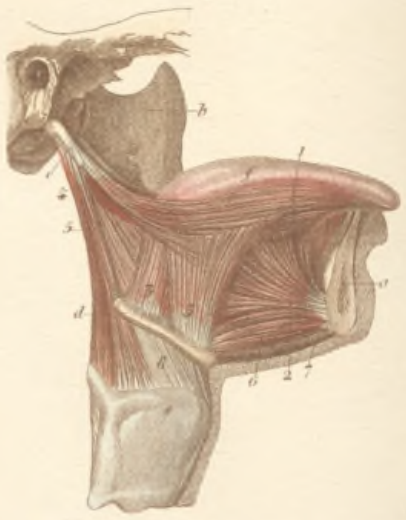

Fig. 5.

Fig. 4.

Brandus & Eltzner in Leipzig

ERKLÄRUNG DER TAB. X.

Muskeln des Gaumens, Schlundkopfes, Nackens und Rückens.

Fig. 1.

Die **Muskeln des Unterkiefers** u. **Schlundkopfes**, von hinten gesehen.

a) *Pars basilaris* des Hinterhauptsbeines.
b) *Pars petrosa* des Schläfenbeines.
c) *Ramus* des Unterkiefers.
d) *Os hyoideum*, Zungenbein.
e) *Cartilago thyreoidea*, Schildknorpel.
f) *Lig. hyo-thyreoideum.*
g) *Oesophagus*, Speiseröhre.
h) *Trachea*, Luftröhre.
i) *Processus styloideus.*
k) *Lig. stylo-maxillare.*
1. *M. constrictor pharyngis superior.*
2. *M. constrictor pharyngis medius.*
3. *M. constrictor pharyngis inferior.*
4. *M. stylo-pharyngeus.*
5. *M. stylo-glossus.*
6. *M. mylo-hyoideus.*
7. *M. pterygoideus internus.*
8. *M. masseter.*
9. *M. buccinator.*

Fig. 2.

Die **Muskeln des Gaumens, Schlundkopfes** u. **Kehlkopfes**, von hinten (nach Eröffnung der hintern Wand des Pharynx) gesehen.

a) *Pars basilaris* des Hinterhauptsbeines.
b) *Pars petrosa* des Schläfenbeines.
c) *Ramus* des Unterkiefers.
d) *Processus styloideus.*
e) *Choanae narium.*
f) *Condylus maxillae inferioris.*
g) *Lingua*, Zunge (Wurzel, durch den *isthmus faucium* sichtbar).
h) Kehldeckel, *epiglottis.*
i) Hintere Fläche der hintern Kehlkopfswand.
k) Speiseröhre, *oesophagus.*
l) Luftröhre, *trachea.*
1. *M. constrictor pharyngis superior.*
2. *M. constrictor pharyngis medius.*
3. *M. constrictor pharyngis inferior.*
4. *M. azygos uvulae.*
5. *M. levator palati mollis.*
6. *M. circumflexus palati mollis.*
7. *M. crico-arytaenoideus posticus.*
8. *M. pharyngo-palatinus.*

Fig. 3.

Die **Muskeln der Zunge**, von der rechten Seite gesehen.

a) *Corpus* } *maxillae inferioris.*
b) *Ramus* }
c) *Processus styloideus.*
d) *Os hyoideum*, Zungenbein.
e) *Larynx*, Kehlkopf.
f) *Lingua*, Zunge.
1. *M. lingualis.*
2. *M. genio-glossus.*
3. *M. hyo-glossus.*
4. *M. stylo-glossus.*
5. *M. stylo-pharyngeus.*
6. *M. genio-hyoideus.*
7. *M. mylo-hyoideus u. digastricus.*
8. *Membrana hyo-thyreoidea.*

Fig. 4.

Die **Kaumuskeln** an der hintern Fläche des Unterkiefers.

a) *Corpus ossis sphenoidei.*
b) *Pars petrosa ossis temporum.*
c) *Condylus* } *ossis maxillaris inferioris.*
d) *Ramus* }
e) *Corpus* }
f) *Palatum durum.*
g) *Processus pterygoideus.*
h) *Choanae narium.*
1. *M. pterygoideus internus.*
2. *M. pterygoideus externus.*
3. *M. masseter.*
4. *M. mylo-hyoideus* (abgeschnitten).
5. *M. genio-glossus* (abgeschnitten).
6. *M. genio-hyoideus* (abgeschnitten).

Fig. 5.

Die **Muskeln des weichen Gaumens**, von innen und hinten gesehen.

a) *Corpus ossis sphenoidei.*
b) *Pars petrosa ossis temporum.*
c) *Condylus* } des Unterkiefers.
d) *Ramus* }
e) *Palatum durum.*
f) *Processus pterygoideus.*
g) *Hamulus pterygoideus.*
h) *Choanae narium.*
i) *Tuba Eustachii.*
1. *M. pterygoideus externus.*
2. *M. levator* } *palati mollis.*
3. *M. circumflexus* }
4. *M. azygos uvulae.*
5. *M. pharyngo-palatinus.*

Fig. 6.

Die mittlere Lage der **Nackenmuskeln**, nach Entfernung des *m. cucullaris.*

a) *Os occipitis*, Hinterhauptsbein.
b) *Linea semicircularis superior.*
c) *Processus mastoideus.*
d) *Atlas*, erster Halswirbel.
e) Siebenter Halswirbel.
f) Erster Brustwirbel.
g) Achter Brustwirbel.
h—l) Erste bis vierte Rippe.
m) *Ligamentum nuchae.*
n) *Ligg. apicum.*
1. *M. splenius capitis.*
2. *M. splenius colli.*
3. *M. serratus posticus superior.*
4. *M. biventer cervicis.*
5. *M. complexus cervicis.*
6. *M. transversalis cervicis.*
7. *M. longissimus dorsi.*

Fig. 7.

Die **tiefern Nacken- und Rückenmuskeln**, nach Wegnahme der Schulterblätter.

a) *Os occipitis*, Hinterhauptsbein.
b) *Processus mastoideus.*
c) *Processus spinosus* des siebenten Halswirbels.
d) Erste Rippe.
e) Zwölfte Rippe.
f) *Os ilium*, Hüftbein.
1. *M. biventer cervicis.*
2. *M. complexus cervicis.*
3. *M. trachelo-mastoideus.*
4. *M. transversalis cervicis.*
5. *M. cervicalis adscendens.*
6. *M. lumbo-costalis.*
7. *M. longissimus dorsi.*
8. *M. sacro-lumbaris.*
9. *M. spinalis dorsi.*
10. *M. spinalis cervicis.*
11. *M. semispinalis dorsi.*
12. 12. *Mm. levatores costarum.*
13. 13. *Mm. intercostales.*
14. *M. obliquus capitis superior.*

Fig. 3.

Fig. 4.

Fig. 1.

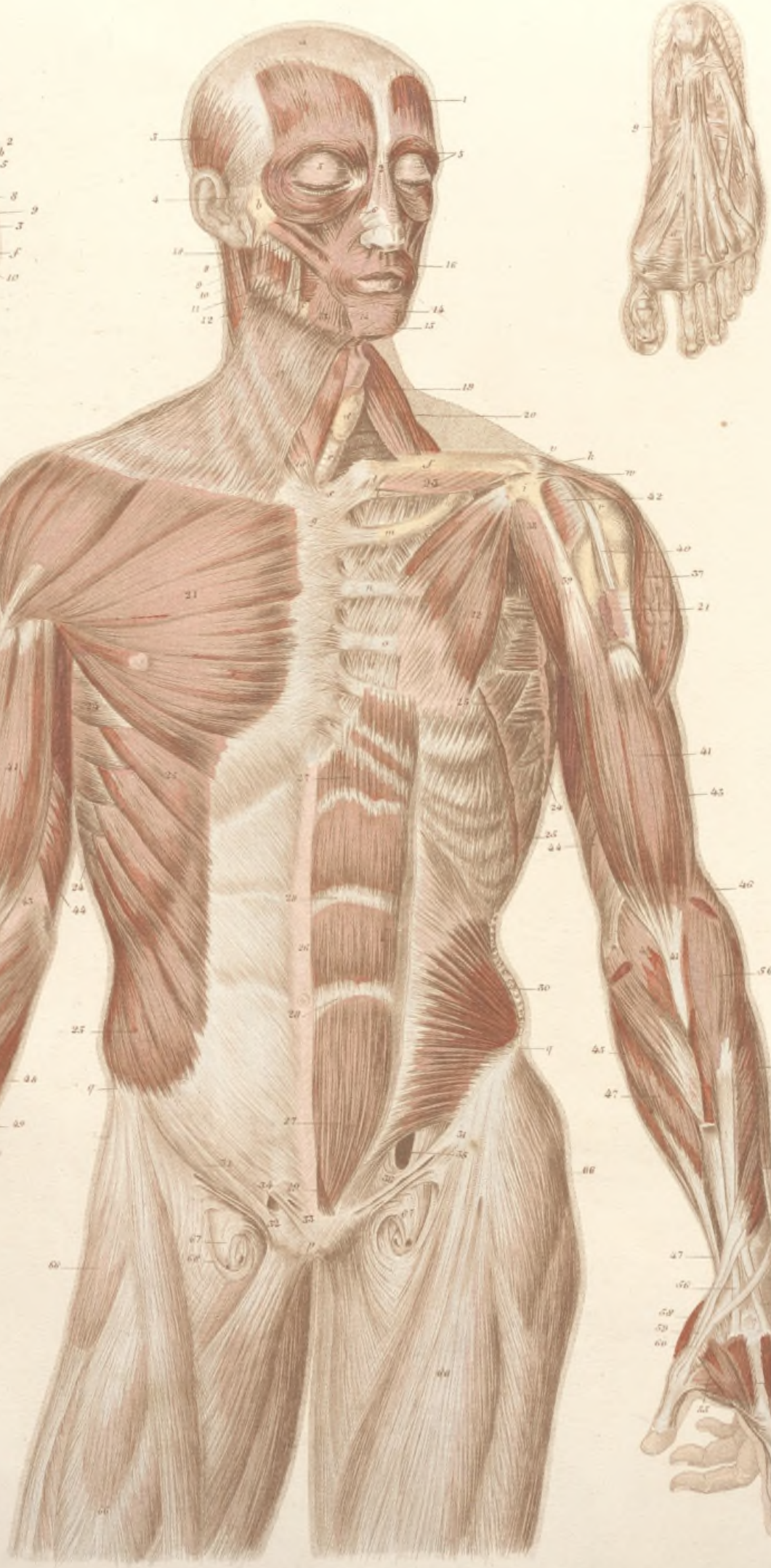

Fig. 2.

Fig. 6.

Fig. 5.

A. Krause sc. Leipzig

ERKLÄRUNG DER TAB. XI.

Die Muskeln des Gesichts, Rumpfes, Armes und Fusses.

Fig. 1.

Die **Kopf-, Rumpf-** und **Arm-Muskeln** an der vordern Fläche des Körpers.

a) Schädel mit *galea aponeurotica.*
b) *Os zygomaticum.*
c) *Os maxillare inferius.*
d) Schilddrüse, *glandula thyreoidea.*
e) Luftröhre, *trachea.*
f) *Clavicula*, Schlüsselbein.
g) *Manubrium* } *sterni.*
h) *Corpus* }
i) *Processus coracoideus.*
k) *Acromion*, Schulterhöhe.
l) Erster Rippenknorpel.
m) Zweiter Rippenknorpel.
n) Dritter Rippenknorpel.
o) Vierter Rippenknorpel.
p) *Symphysis ossium pubis*, Schambeinfuge.
q) *Spina ilei anterior superior.*
r) *Os brachii (extremitas superior).*
s) *Ligamentum interclaviculare.*
t) *Lig. rhomboideum.*
u) *Ligg. coruscantia.*
v) *Lig. claviculo-acromiale.*
w) *Lig. coraco-acromiale.*

1. *M. frontalis*, Stirnmuskel.
2. *M. procerus s. pyramidalis nasi.*
3. *M. attollens* } *auriculae.*
4. *M. attrahens* }
5. *M. orbicularis palpebrarum* (mit *stratum externum* u. *internum*).
6. *M. levator labii superioris alaeque nasi* (mit *m. compressor nasi*).
7. *M. levator labii superioris proprius.*
8. *M. zygomaticus minor.*
9. *M. zygomaticus major.*
10. *M. levator anguli oris.*
11. *M. masseter.*
12. *M. buccinator.*
13. *M. triangularis menti s. depressor anguli oris.*
14. *M. quadratus menti s. depressor labii inferioris.*
15. *M. levator menti.*
16. *M. orbicularis oris.*

NB. Die Gesichtsmuskeln vgl. Tab. IX. Fig. 1. u. 4.

17. *M. platysma-myoides s. latissimus colli.*
18. *M. sterno-cleido-mastoideus.*
19. *M. sterno-hyoideus.*
20. *Mm. scaleni.*

NB. Die Halsmuskeln vid. Tab. IX. Fig. 2., 3. u. 4.

21. *M. pectoralis major* (mit *portio clavicularis* und *sternalis*); auf der linken Seite abgeschnitten.
22. *M. pectoralis minor s. serratus anticus minor.*
23. *M. subclavius.*
24. *M. serratus anticus major.*
25. *M. obliquus abdominis externus s. descendens.*
26. *Linea alba* (mit Nabel).
27. *M. rectus abdominis.*
28. *Inscriptiones tendineae.*
29. *M. pyramidalis abdominis.*
30. *M. obliquus internus abdominis.*
31. *Ligamentum Poupartii.*
32. *Crus externum* } *lig. Poupartii.*
33. *Crus internum* }
34. *Annulus abdominalis s. inguinalis anterior s. externus.*
35. *Annulus inguinalis posterior s. internus.*
36. *Canalis inguinalis* (von vorn geöffnet).
37. *M. deltoideus* (auf der linken Seite zum Theil abgeschnitten).
38. *M. coraco-brachialis.*
39. *Caput breve* } *m. bicipitis brachii.*
40. *Caput longum* }
41. *M. biceps brachii.*
42. *M. subscapularis.*
43. *M. brachialis internus.*
44. *Caput internum m. tricipitis* (*m. anconaeus internus*).
45. *M. pronator teres.*
46. *M. supinator longus.*
47. *M. flexor carpi radialis.*
48. *M. palmaris longus.*
49. *M. flexor carpi ulnaris.*
50. *Mm. flexores digitorum communes.*
51. *M. flexor pollicis longus.*
52. *Lig. carpi volare commune.*
53. Muskeln des Daumen-Ballens (*m. flexor* u. *abductor pollicis brevis*).
54. *M. palmaris brevis.*
55. *M. adductor pollicis.*
56. *M. extensor carpi radialis longus.*
57. *M. extensor carpi radialis brevis.*
58. *M. abductor pollicis longus.*
59. *M. extensor pollicis brevis.*
60. *M. extensor pollicis longus.*
61. *M. extensor indicis proprius.*
62. *M. extensor digitorum communis.*
63. *M. interosseus externus I.*
64. *Mm. lumbricales.*
65. *M. abductor digiti V.*
66. *Fascia femoris s. lata* (*s. vagina femoris*).
67. *Fovea ovalis* (*s. annulus cruralis externus*).
68. *Processus falciformis fasciae latae.*

Fig. 2.

Die **Aponeurose** an der **Plantarfläche** des rechten Fusses, von welcher nur die Haut entfernt ist.

a) *Calcaneus*, Fersenbein.
b) *Fascia s. aponeurosis plantaris.*
c) *Laciniae*, Zipfel (5 Stück), die sich zu den Zehen erstrecken und durch Querfasern (d) zusammenhängen.
e) *Vagina m. abductoris et flexoris brev. hallucis.*
f) *Vagina m. abductoris et flexoris brevis digiti V.*
g) Querfasern zwischen den beiden Scheiden und der mittlern *fascia plantaris.*

Fig. 3.

Die **oberflächlichen Fusssohlenmuskeln** des rechten Fusses.

a) *Tuber calcanei.*
b) *Tuberculum ossis metatarsi V.*
c) *Capitulum ossis metatarsi I.*

1. *M. flexor digitorum communis brevis s. perforatus.*
2. *Tendo m. flexoris digitorum communis longi s. perforantis.*
3. *M. abductor hallucis.*
4. *M. flexor brevis hallucis.*
5. *M. abductor* } *digiti minimi.*
6. *M. flexor brevis* }
7. *Tendo m. flexoris longi hallucis.*
8. *Mm. lumbricales.*

Fig. 4.

Die **mittlere Muskelschicht** der rechten **Fusssohle.**

a) *Tuber calcanei.*
b) *Tuberculum ossis metatarsi V.*
c) *Tuberculum ossis navicularis.*
d) *Lig. laciniatum tarsi internum.*
e) *Lig. laciniatum tarsi externum.*
f) *Ligg. capitulorum metatarsi.*
1. *Tendo m. flexoris digitorum communis longi s. perforantis.*
2. *Caro quadrata Sylvii s. m. quadratus plantae.*
3. *Mm. lumbricales.*
4. *Tendo m. flexoris longi hallucis.*
5. *Tendo m. peronaei longi.*
6. Rest des *m. abductor hallucis.*
7. *M. flexor brevis hallucis.*
8. *M. flexor brevis digiti V.*
9. *M. interosseus internus III.*
10. *M. transversalis pedis.*

Fig. 5.

Die **tiefen Fusssohlenmuskeln** am rechten Fusse.

a) *Tuber calcanei.*
b) *Tuberculum ossis metatarsi V.*
c) *Tuberculum ossis navicularis.*
d) *Lig. calcaneo-cuboideum.*
e) *Tendo m. peronaei longi.*
1. *M. flexor brevis hallucis.*
2. *M. adductor hallucis.*
3. *M. transversalis pedis.*
4. *M. abductor digiti minimi.*
5. *M. flexor brevis digiti minimi.*
6. *Mm. interossei pedis interni (s. plantares s. inferiores).*

Fig. 6.

Die **Muskeln des Fussrückens** am rechten Fusse.

a) *Calcaneus.*
b) *Astragalus.*
c) *Tuber ossis metatarsi V.*
1. *M. extensor hallucis brevis.*
2. *M. extensor digitorum communis brevis.*
3. *M. interosseus externus I.*
4. *M. interosseus externus II.*
5. *M. interosseus externus III.*
6. *M. interosseus externus IV.*
7. *M. abductor digiti V.*

Fig. 3.

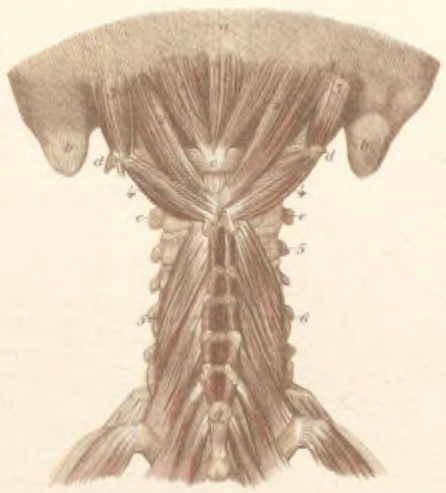

Fig. 1.

Fig. 2

Fig. 4.

Fig. 5.

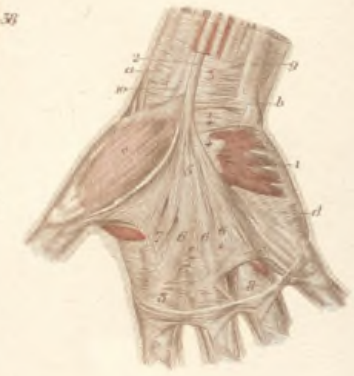

Kraube & Eltzner sc. Leipzig

ERKLÄRUNG DER TAB. XII.

Die Muskeln des Rumpfes und Armes.

Fig. 1.

Muskeln des Nackens, Rückens und der **Dorsalfläche des Armes.**

a) Schädel mit *galea aponeurotica.*
b) *Linea semicircularis superior occipitis.*
c) *Ramus maxillae inferioris.*
d) *Vertebrarum colli* } *processus spinosi.*
e) *Vertebr. dorsi* } *processus spinosi.*
f) *Vertebr. lumborum* } *processus spinosi.*
g) *Os sacrum*, Kreuzbein.
h) *Crista ilei*, Hüftkamm.
i) *Tuber ischii*, Sitzknorren.
k) *Os ischii*, Sitzbein.
l) *Os ilei*, Hüftbein.
m) *Trochanter major*, grosser Rollhügel.
n) *Clavicula*, Schlüsselbein.
o) *Spina scapulae*, Schultergräte.
p) *Basis scapulae*, hinterer Rand.
q) *Acromion*, Schulterhöhe.
r) *Tuberculum majus ossis brachii.*
s) *Os brachii*, Oberarmbein.
t) *Olecranon ulnae.*
u) *Condylus internus* } *ossis brachii.*
v) *Condylus externus* } *ossis brachii.*
w) *Ulna*, Ellenbogenbein.
x) *Lig. carpi volare commune.*
y) *Lig. carpi dorsale commune.*
z) *Costa ultima*, zwölfte Rippe.

1. *M. frontalis.*
2. *M. orbicularis palpebrarum.*
3. *M. attollens* } *auriculae.*
4. *Mm. retrahentes* } *auriculae.*
5. *M. attrahens* } *auriculae.*
6. *M. masseter.*
7. *Mm. occipitales.*
8. *M. sterno-cleido-mastoideus.*
9. *M. splenius capitis.*
10. *M. splenius colli.*
11. *M. complexus cervicis.*
12. *M. levator scapulae.*
13. *M. trapezius s. cucullaris.*
14. *M. rhomboideus minor s. superior.*
15. *M. rhomboideus major s. inferior.*
16. *M. latissimus dorsi.*
17. *M. serratus posticus inferior.*
18. *M. serratus anticus major.*
19. *Mm. intercostales externi.*
20. *M. sacro-lumbaris.*
21. *M. obliquus abdominis externus.*
22. *M. obliquus abdominis internus.*
23. *M. glutaeus maximus* (auf der rechten Seite abgeschnitten).
24. *M. glutaeus medius.*
25. *M. pyriformis.*
26. *M. gemellus superior.*
27. *M. obturator internus.*
28. *M. gemellus inferior.*
29. *M. quadratus femoris.*
30. *M. obturator externus.*
31. *M. vastus externus.*
32. *M. semimembranosus.*
33. *M. adductor magnus* (mit Lücken für die *rami perforantes* der *art. profunda femoris*).
34. *M. supraspinatus.*
35. *M. infraspinatus.*
36. *M. teres minor.*
37. *M. teres major.*
38. *M. deltoideus.*
39. *M. triceps brachii.*
40. *Caput longum* } *m. tricipitis brachii.*
41. *Caput externum* } *m. tricipitis brachii.*
42. *Caput internum* } *m. tricipitis brachii.*
43. *M. anconaeus quartus.*
44. *M. brachialis internus.*
45. *M. supinator longus.*
46. *M. extensor digitorum communis.*
47. *M. extensor carpi ulnaris.*
48. Sehnen der *mm. extensores carpi radiales.*
49. *M. extensor pollicis brevis.*
50. *M. abductor pollicis longus.*
51. *M. extensor pollicis longus.*
52. *Mm. flexores* (*carpi* u. *digitorum*) an der Volarfläche des Vorderarms.

Fig. 2.

Die **Muskeln in der Tiefe des Halses.**

a) *Corpus ossis sphenoidei.*
b) *Os temporum* (*pars petrosa*).
c) *Tuberculum anticum atlantis.*
d) *Processus transversus atlantis.*
e) *Vertebra dorsi prima.*
f) *Costa prima.*
g) *Costa secunda.*

1. *M. longus colli.*
2. *M. rectus capitis anticus major.*
3. *M. rectus capitis anticus minor.*
4. *M. rectus capitis lateralis.*
5. *M. scalenus anticus.*
6. *M. scalenus medius.*
7. *M. scalenus posticus.*
8. *Mm. intertransversarii.*

Fig. 3.

Die **Muskeln in der Tiefe des Nackens.**

a) *Os occipitis* (*pars occipitalis*).
b) *Processus mastoideus.*
c) *Tuberculum atlantis posticum.*
d) *Processus transversus atlantis.*
e) *Processus transversus* } *epistrophei.*
f) *Processus spinosus* } *epistrophei.*
g) *Processus spinosus vertebrae colli VII.*

1. *M. rectus capitis posticus minor.*
2. *M. rectus capitis posticus major.*
3. *M. obliquus capitis superior.*
4. *M. obliquus capitis inferior.*
5. *Mm. interspinales.*
6. *M. multifidus spinae* (*cervicis*).

Fig. 4.

Sehnen und **Sehnenscheiden am Rücken des rechten Handgelenkes.**

a) *Ulna*, Ellenbogenbein.
b) *Radius*, Speiche.
c) *Ligamentum carpi dorsale commune.*
d) *Carpus*, Handwurzel.

1. Scheide für *mm. abductor longus* und *extensor brevis pollicis.*
2. Scheide für *mm. extensor carpi radialis longus* und *brevis.*
3. Scheide für *m. extensor pollicis longus.*
4. Scheide für *mm. extensor digitorum communis* u. *indicis proprius.*
5. Scheide für *m. extensor digiti minimi.*
6. Scheide für *m. extensor carpi ulnaris.*

Fig. 5.

Die **Volarfläche** der rechten Hand mit ihrer *aponeurosis s. fascia palmaris.*

a) *Radius*, Speiche.
b) *Os pisiforme.*
c) Daumenballen, *thenar pollicis.*
d) Ballen des kleinen Fingers.

1. *M. palmaris brevis.*
2. *M. palmaris longus.*
3. *Lig. carpi volare commune.*
4. *Lig. carpi volare proprium.*
5. *Aponeurosis s. fascia palmaris.*
6. Zipfel der Hohlhand-Aponeurose.
7. *Ligg. palmaria transversa.*
8. *Vaginae* u. *ligg. tendinum mm. flexoriorum.*
9. Sehne des *m. flexor carpi ulnaris.*
10. Sehne des *m. flexor carpi radialis.*

Fig. 1.

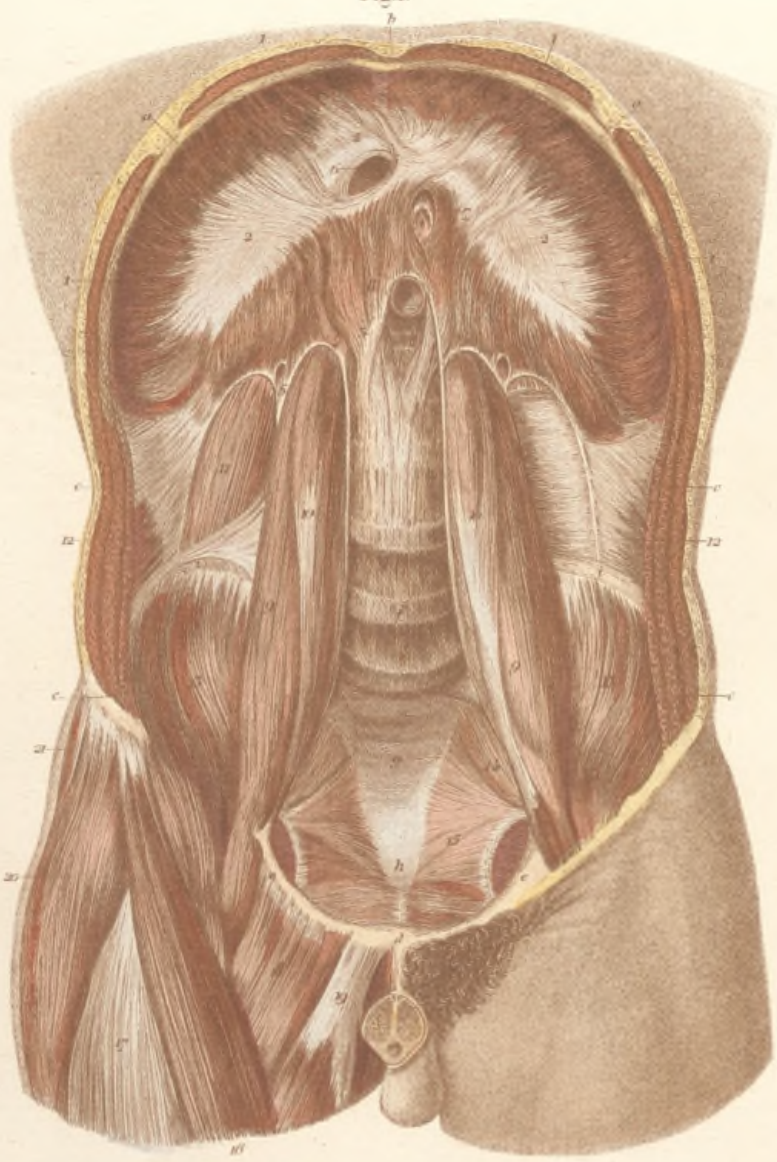

Fig. 4.

Fig. 5.

Fig. 2.

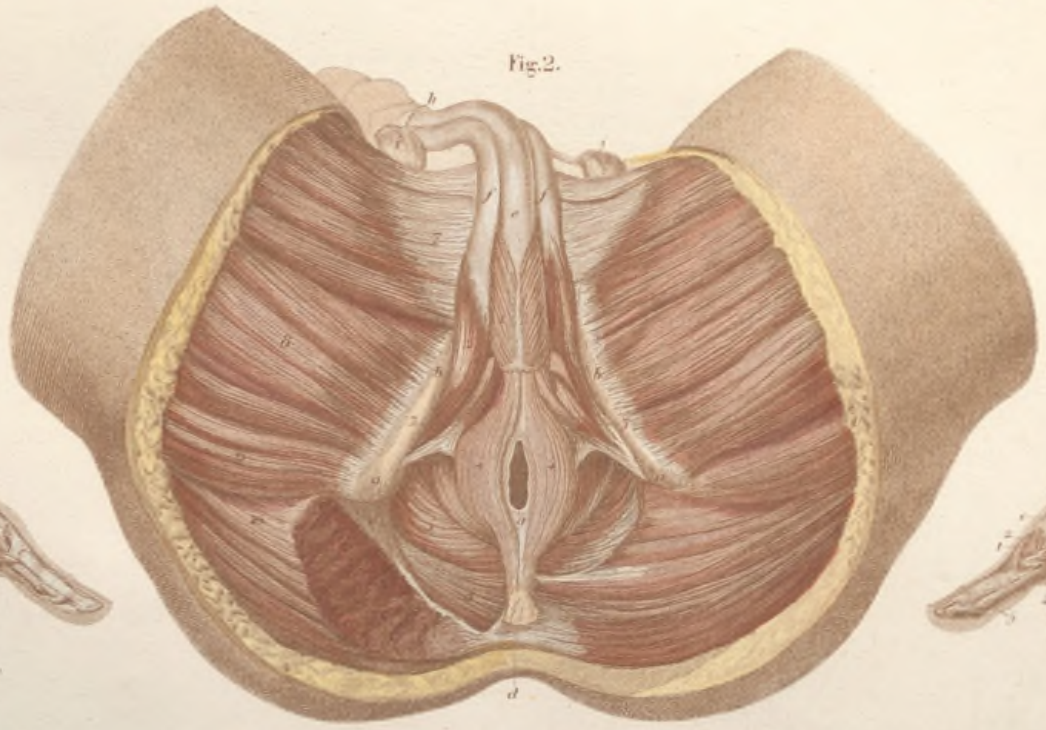

Fig. 6.

Fig. 5.

Brauße & Elkner sc. Leipzig

ERKLÄRUNG DER TAB. XIII.

Bauch-, Becken- und tiefe Armmuskeln.

Fig. 1.

Die Muskeln an der obern und hintern Bauch- und Beckenwand, das **Zwerchfell**, von der Bauchhöhle aus.

a) Unterer Rand des Thorax.
b) *Processus xiphoideus sterni.*
c) Seitliche Bauchwand (*mm. obliqui* und *m. transversus abdominis* durchschnitten).
d) *Symphysis ossium pubis.*
e) *Ramus horizontalis ossis pubis.*
f) *Vertebrae lumborum*, Lendenwirbel.
g) *Os sacrum*, Kreuzbein.
h) *Os coccygis*, Steissbein.
i) *Crista ilei* (hinterer Theil).
1. *Pars costalis (carnosa) diaphragmatis.*
2. *Pars tendinea (centrum tendineum, speculum Helmontii diaphragmatis).*
3. *Crus internum* } *partis lumbalis diaphragmatis.*
4. *Crus medium*
5. *Crus externum*

(Zwischen *crus externum* u. *medium* geht der *nerv. sympathicus*, rechts die *vena azygos*, links bisweilen die *ven. hemiazygos* hindurch; zwischen *crus internum* und *medium* läuft der *nerv. splanchnicus major* und links die *ven. hemiazygos;* das *crus medium* wird vom *nerv. splanchnicus minor* durchbohrt).

6. *Foramen quadrilaterum (pro vena cava inferiore).*
7. *Foramen oesophageum.*
(Für *oesophagus* u. *nervi vagi.*)
8. *Hiatus aorticus.*
(Für *aorta, ductus thoracicus* und bisweilen *vena azygos* oder *hemiazygos.*)
9. *M. psoas major.*
10. *M. psoas minor.*
11. *M. quadratus lumborum.*
12. *M. transversus abdominis* (mit *fascia transversa*).
13. *M. iliacus internus.*
14. *M. pyriformis.*
15. *M. levator ani.*
16. *M. sartorius.*
17. *M. rectus femoris.*
18. *M. pectinaeus.*
19. *M. adductor longus.*
20. *M. tensor fasciae latae.*
21. *M. glutaeus medius.*

Fig. 2.

Die Muskeln der **After-Dammgegend,** beim Manne.

a) *Tuber ischii*, Sitzknorren.
b) *Ramus adscendens ossis ischii.*
c) *Lig. tuberoso-sacrum.*
d) *Os coccygis*, Steissbein.
e) *Corpus cavernosum urethrae (bulbus).*
f) *Corpus cavernosum penis.*
g) *Anus s. orificium intestini recti.*
h) *Penis*, Ruthe.
i) *Funiculus spermaticus.*
1. *M. bulbo-cavernosus.*
2. *M. ischio-cavernosus.*
3. *M. transversus perinaei.*
4. *M. sphincter ani externus.*
5. *M. levator ani.*
6. *M. coccygeus (s. ischio-coccygeus).*
7. *M. adductor longus.*
8. *M. gracilis.*
9. *M. adductor magnus.*
10. *M. glutaeus maximus.*

Fig. 3.

Die **tiefern Vorderarm-** u. **Hand-Muskeln,** an der Volarfläche.

a) *Os brachii (extremitas inferior).*
b) *Condylus externus* } *ossis brachii.*
c) *Condylus internus*
d) *Capitulum radii.*
e) *Collum radii.*
f) *Processus styloideus radii.*
g) *Processus styloideus ulnae.*
h) *Os pisiforme.*
i) *Hamulus ossis hamati.*
k) *Ligamentum interosseum.*
1. *M. flexor pollicis longus.*
2. *M. flexor digitorum communis profundus s. perforans.*
3. *M. pronator quadratus.*
4. *M. adductor pollicis.*
5. *M. interosseus internus II.*
6. *M. interosseus internus III.*

Fig. 4.

Die **tiefern Vorderarm-** u. **Hand-Muskeln,** an der Dorsalfläche.

a) *Os brachii (extremitas inferior).*
b) *Condylus externus* } *ossis brachii.*
c) *Condylus internus*
d) *Olecranon (ulnae).*
e) *Capitulum radii.*
f) *Radius*, Speiche.
g) *Ulna*, Ellenbogenbein.
h) *Carpus*, Handwurzel.
1. *M. brachialis internus.*
2. *M. anconaeus quartus.*
3. *M. supinator brevis.*
4. *M. abductor longus pollicis.*
5. *M. extensor brevis pollicis.*
6. *M. extensor longus pollicis.*
7. *M. extensor proprius indicis.*
8. *Mm. extensores carpi radiales.*
9. *M. flexor carpi ulnaris.*
10. *M. interosseus externus I.*
11. *M. interosseus externus II.*
12. *M. interosseus externus III.*
13. *M. interosseus externus IV.*
14. *M. adductor pollicis.*
15. Sehnen des *m. extensor digitorum communis.*

Fig. 5.

Die **Volarfläche** der rechten Hand, an welcher die Aponeurose und die obersten Muskeln weggenommen sind.

a) *Os pisiforme*, Erbsenbein.
b) *Lig. carpi volare proprium.*
c) *Os metacarpi pollicis.*
1. *M. abductor pollicis brevis.*
2. *M. flexor pollicis brevis.*
3. *M. opponens pollicis.*
4. *M. adductor pollicis.*
5. *M. flexor pollis longus.*
6. *M. abductor digiti minimi.*
7. *M. flexor brevis digiti minimi.*
8. *Mm. flexores digitorum communes.*
9. *Tendines m. flexoris digitor. commun. sublimis s. perforati.*
10. *Tendines m. flexoris digitor. commun. profundi s. perforantis.*
11. *M. lumbricalis I.*
12. *M. lumbricalis II.*
13. *M. lumbricalis III.*
14. *M. lumbricalis IV.*

} entspr. von den Sehnen des vorig. M. u. setzen sich a. d. Radials. d. 1. Phalanx.

15. *Tendo m. flexor. carpi radialis.*
16. *M. pronator quadratus.*
17. *M. flexor carpi ulnaris.*
18. *M. interosseus externus I.*

Fig. 6.

Die **tiefen Hohlhandmuskeln** der linken Hand.

a) *Processus styloideus radii.*
b) *Os pisiforme.*
c) *Lig. carpi volare proprium.*
1. *M. pronator quadratus.*
2. *M. opponens pollicis.*
3. *M. adductor pollicis.*
4. *M. opponens digiti minimi.*
5. *M. interosseus externus I. s. abductor indicis.*
6. *M. interosseus internus I. s. adductor indicis.*
7. *M. interosseus internus III. s. adductor digiti minimi.*
8. *M. interosseus externus IV. s. abductor digiti quarti.*
9. *M. interosseus internus III. s. adductor digiti quarti.*
10. *M. interosseus externus III. s. abductor digiti medii internus.*
11. *M. interosseus externus II. s. abductor digiti medii externus.*

Fig. 2.

Fig. 1.

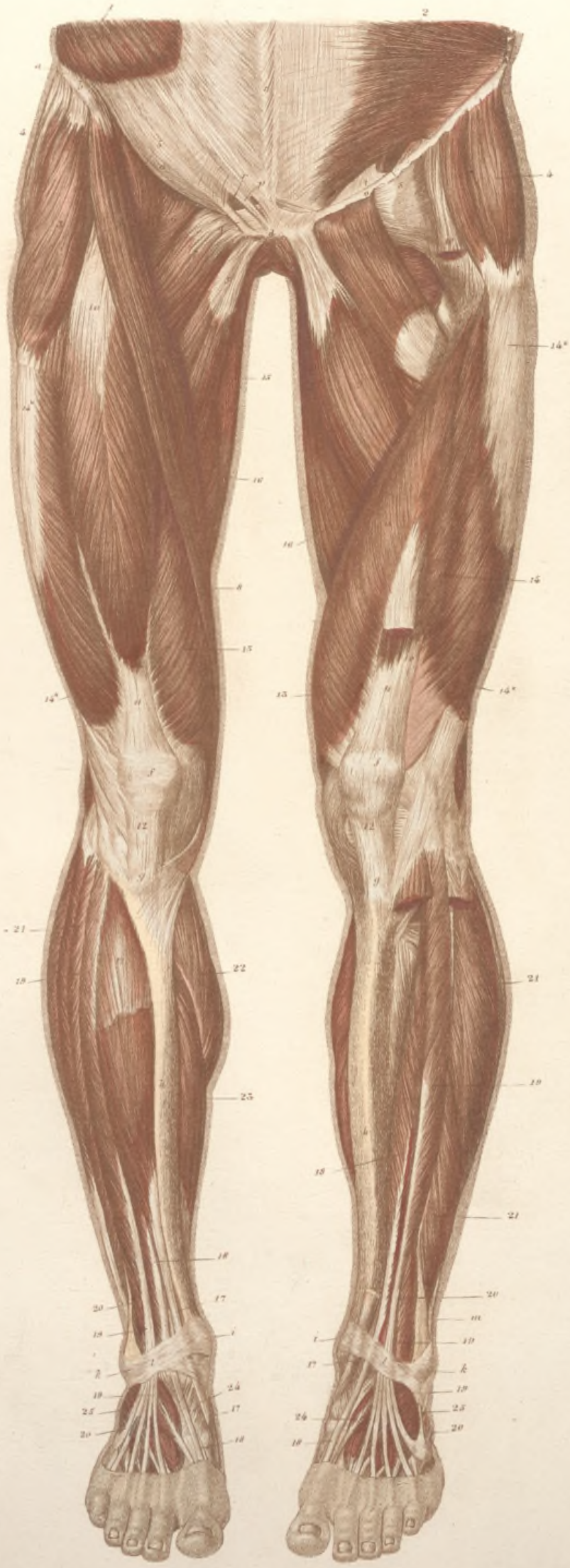

A. Kraetke et Lemercier

ERKLÄRUNG DER TAB. XIV.

Die Muskeln an der vordern und äussern Fläche des Beines.

Fig. 1.

Die **Muskeln der vordern Fläche der untern Extremität.**

a) *Crista ilei*, Hüftkamm.
b) *Spina ilei anterior superior.*
c) *Trochanter major.*
d) *Symphysis (spina) ossium pubis.*
e) *Trochanter minor (ossis femoris).*
f) *Patella*, Kniescheibe.
g) *Tuberositas tibiae.*
h) *Tibia*, Schienbein (*crista*).
i) *Malleolus internus*, innerer Knöchel.
k) *Malleolus externus (fibulae).*
l) *Lig. transversum s. vaginale cruris.*
m) *Fibula*, Wadenbein.
n) *Linea alba.*
o) *Lig. Poupartii s. Fallopii.*
p) *Crus internum* } *lig. Poupartii.*
q) *Crus externum* }
r) *Annulus abdominalis (s. inguinalis externus s. inferior).*
s) *Annulus inguinalis internus s. superior.*
t) Hintere Wand des *canalis inguinalis.*
1. *Mscl. obliquus abdominis externus.*
2. *M. transversus abdominis.*
3. *M. tensor fasciae latae.*
4. *M. glutaeus medius.*
5. *M. iliacus internus.*
6. *M. psoas major.*
7. *M. pectinaeus.*
8. *M. sartorius.*
9. *M. adductor longus s. primus.*
10. *M. rectus femoris.*
11. *Tendo communis extensorius.*
12. *Lig. patellae.*
13. *M. vastus internus.*
14. *M. cruralis* (mit *m. subcruralis*).
14*. *M. vastus externus.*
15. *M. gracilis.*
16. *M. adductor magnus s. tertius.*
17. *M. tibialis anticus.*
18. *M. extensor hallucis longus.*
19. *M. extensor digitorum communis longus.*
20. *M. peronaeus tertius.*
21. *M. peronaeus longus* u. *brevis.*
22. *M. gastrocnemius.*
23. *M. soleus.*
24. *M. extensor hallucis brevis.*
25. *M. extensor digitorum communis brevis.*

Fig. 2.

Die **Muskeln** der **äussern Seite** der untern Extremität.

a) *Crista ilei*, Hüftkamm.
b) *Spina ilei anterior superior.*
c) *Condyli externi genu (femoris et tibiae).*
d) *Tibia*, Schienbein.
e) *Patella*, Kniescheibe.
f) *Lig. cruciatum tarsi.*
g) *Lig. laciniatum tarsi externum.*
h) *Tuberculum ossis metatarsi V.*
1. *M. tensor fasciae latae*, heftet sich an die
2. *Fascia lata.*
3. *M. glutaeus medius.*
4. *M. glutaeus maximus.*
5. *M. sartorius*, Schneidermuskel.
6. *M. rectus femoris.*
7. *M. vastus externus.*
8. *M. biceps femoris (caput longum).*
9. *Caput breve m. bicipitis femoris.*
10. *M. tibialis anticus.*
11. *M. extensor digitorum communis longus.*
12. *M. extensor hallucis longus.*
13. *M. peronaeus tertius s. parvus.*
14. *M. peronaeus longus s. primus.*
15. *M. peronaeus brevis s. secundus.*
16. Scheiden des *lig. laciniatum tarsi externum* für den *m. peronaeus longus* und *brevis*, hinter dem *malleolus externus.*
17. *M. soleus.*
18. *M. gastrocnemius.*
19. *Tendo Achillis.*
20. *M. extensor digitorum communis brevis.*
21. *M. abductor digiti minimi.*

Fig. 1.

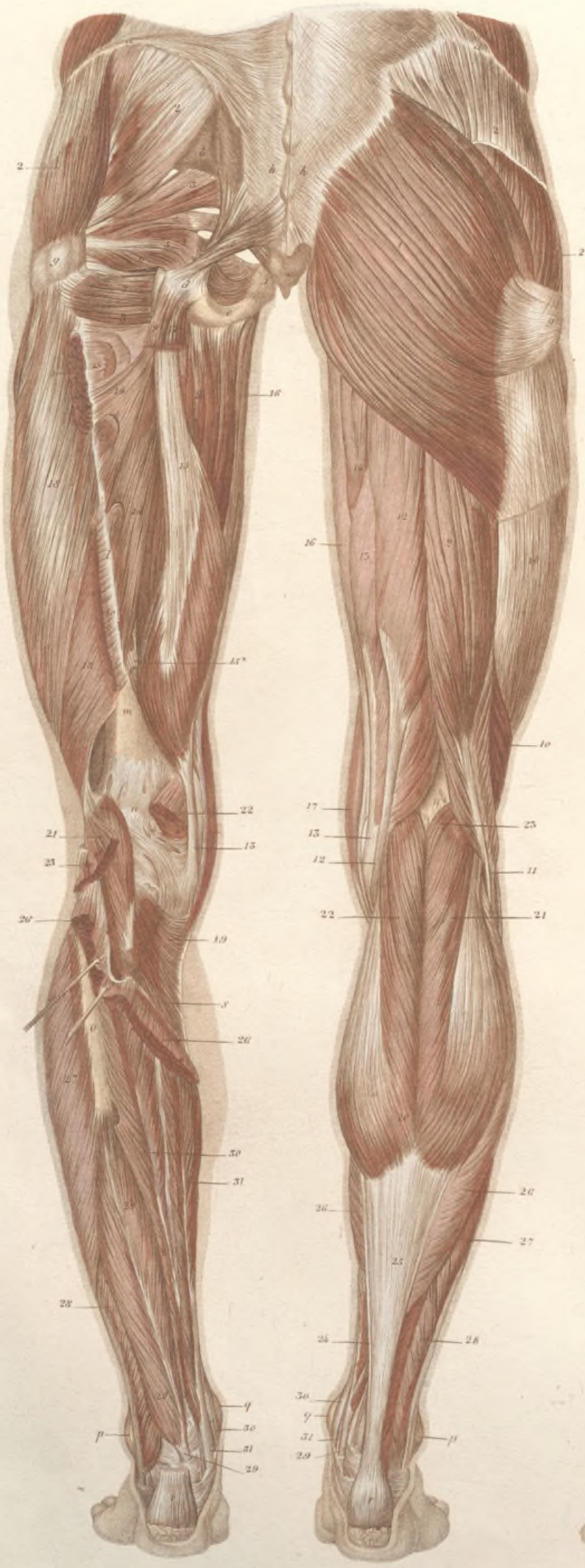

Fig. 2.

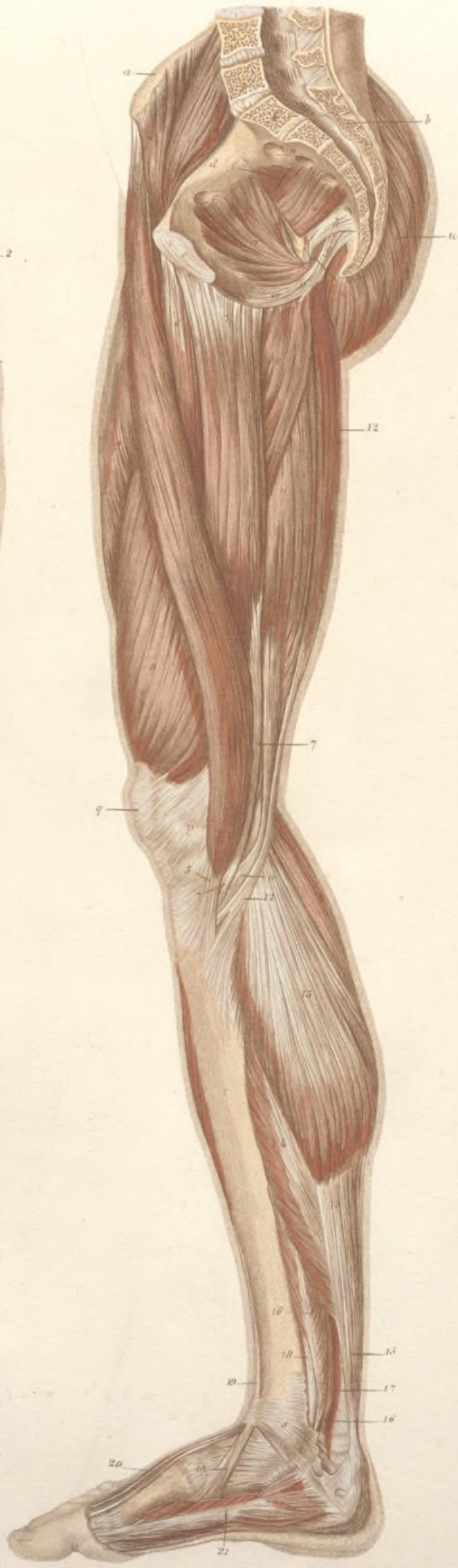

A. Krause sc. Leipzig

ERKLÄRUNG DER TAB. XV.

Die Muskeln an der hintern und innern Fläche des Beines.

Fig. 1.

Die oberflächlichen und tieferen Muskeln an der **hintern Fläche des Beckens,** des **Ober-** und **Unterschenkels.**

a) *Crista ilei*, Hüftkamm.
b) *Os ilium*, Hüftbein (mit der *incisura ischiadica major* am untern Rande).
c) *Os coccygis*, Steissbein.
d) *Tuber ischii*, Sitzknorren.
e) *Ramus adscendens ossis ischii.*
f) *Ramus descendens ossis pubis.*
g) *Trochanter major*, grosser Rollhügel.
h) *Os sacrum*, Kreuzbein.
i) *Lig. spinoso-sacrum.*
k) *Lig. tuberoso-sacrum.*
l) *Linea aspera ossis femoris.*
m) *Os femoris*, Hüftbein.
n) *Fossa poplitaea*, Kniekehlengrube.
o) *Fibula*, Wadenbein.
p) *Malleolus externus*, äusserer Knöchel.
q) *Malleolus internus*, innerer Knöchel.
r) *Tendo Achillis* am *tuber calcanei.*
s) *Linea obliqua tibiae.*

1. *Mscl. glutaeus maximus.*
2. *M. glutaeus medius.*
3. *M. pyriformis.*
4. *M. gemellus superior.*
5. *M. obturator internus.*
6. *M. gemellus inferior.*
7. *M. quadratus femoris.*
8. *M. obturator externus.*
9. *Caput longum* } *m. bicipitis femoris.*
10. *Caput breve* } *m. bicipitis femoris.*
11. *Tendo* } *m. bicipitis femoris.*
12. *M. semitendinosus.*
13. *M. semimembranosus.*
14. *M. adductor magnus.*
15. Spalten im *m. adductor magnus* für die *rami perforantes art.* u. *ven. profundae femoris.*

15*. Spalte für *art.* u. *ven. cruralis.*

16. *M. gracilis.*
17. *M. sartorius.*
18. *M. vastus externus.*
19. *M. poplitaeus.*
20. *M. gastrocnemius.*
21. *Caput externum* } *m. gastrocnemii.*
22. *Caput internum* } *m. gastrocnemii.*
23. *M. plantaris.*
24. *Tendo m. plantaris.*
25. *Tendo Achillis.*
26. *M. soleus.*
27. *M. peronaeus longus.*
28. *M. peronaeus brevis.*
29. *M. flexor hallucis longus.*
30. *M. tibialis posticus.*
31. *M. flexor communis digitorum pedis longus.*

Fig. 2.

Die Muskeln an der innern Fläche des Beckens, sowie des **rechten Ober-** und **Unterschenkels.**

a) *Crista ossis ilei.*
b) *Os sacrum.*
c) *Os coccygis.*
d) *Linea innominata s. arcuata interna.*
e) *Symphysis ossium pubis.*
f) *Foramen obturatorium.*
g) *Lig. tuberoso-sacrum.*
h) *Lig. spinoso-sacrum.*
i) *Incisura ischiadica major.*
k) *Incisura ischiadica minor.*
l) *Ramus descendens ossis pubis.*
m) *Ramus adscendens ossis ischii.*
n) *Foramina sacralia anteriora.*
o) *Tuber ischii.*
p) *Condyli interni* (*femoris* u. *tibiae*).
q) *Patella.*
r) *Tibia* (*superficies interna*).
s) *Malleolus internus.*
t) *Lig. laciniatum tarsi internum.*
u) *Mscl. glutaeus maximus.*

1. *M. psoas major.*
2. *M. iliacus internus.*
3. *M. obturator internus.* (Er tritt durch die *incisura ischiadica minor.*)
4. *M. pyriformis.* (Er tritt durch die *incisura ischiadica major.*)
5. *M. sartorius.*
6. *M. adductor longus s. primus.*
7. *M. gracilis.*
8. *M. vastus internus.*
9. *M. rectus femoris.*
10. *M. adductor magnus s. tertius.*
11. *M. semimembranosus.*
12. *M. semitendinosus.*
13. *M. gastrocnemius* (*caput internum*).
14. *M. soleus*, grosser Wadenmuskel.
15. *Tendo Achillis*, Achillessehne.
16. *M. flexor digitorum communis longus s. perforans.*
17. *M. flexor hallucis longus.*
18. *M. tibialis posticus.*
19. *Tendo m. tibialis antici.*
20. *Tendo m. extensoris hallucis longi.*
21. *M. adductor hallucis.*



Fig. 1.

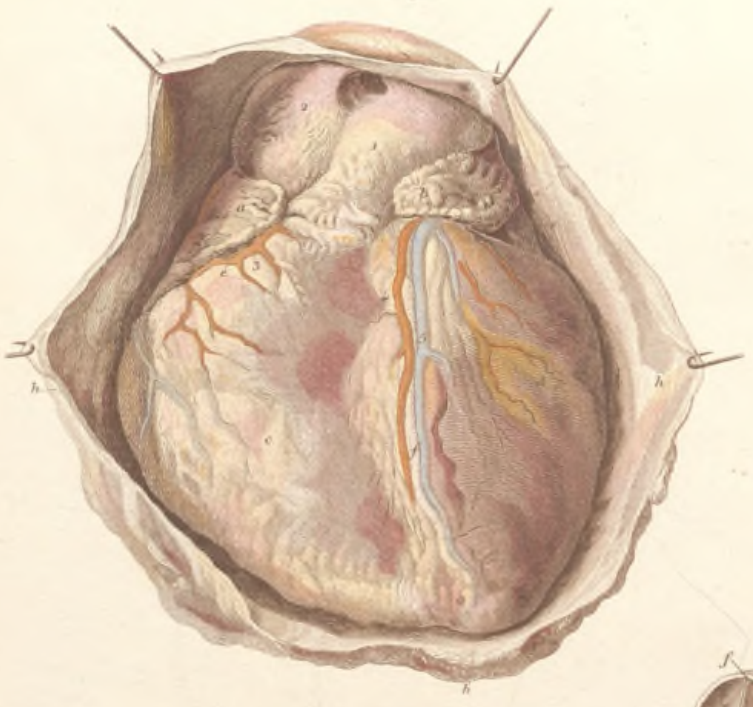

Fig. 2.

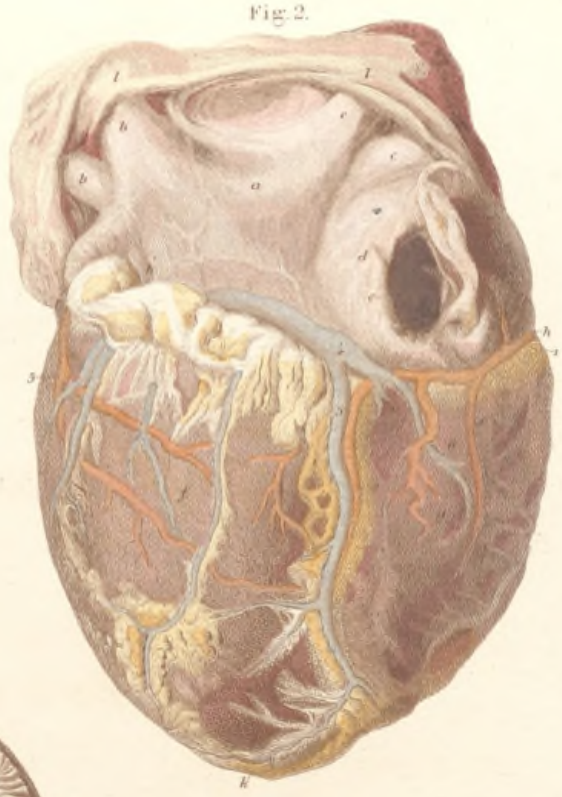

Fig. 7.

Fig. 3.

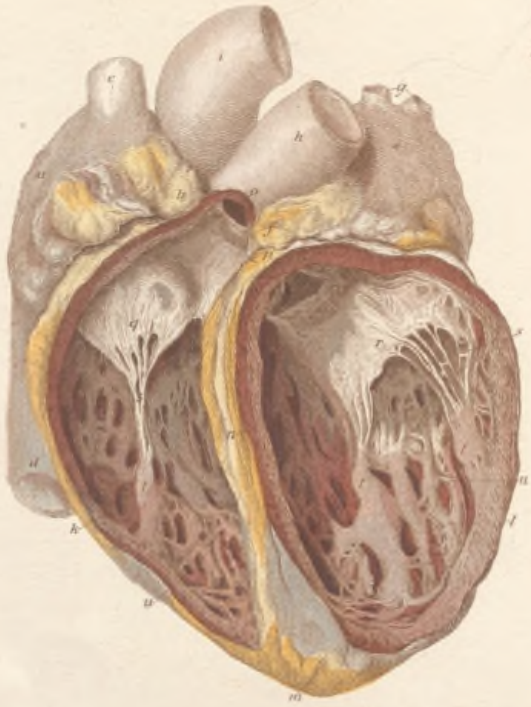

Fig. 4.

Fig. 8.

Fig. 5.

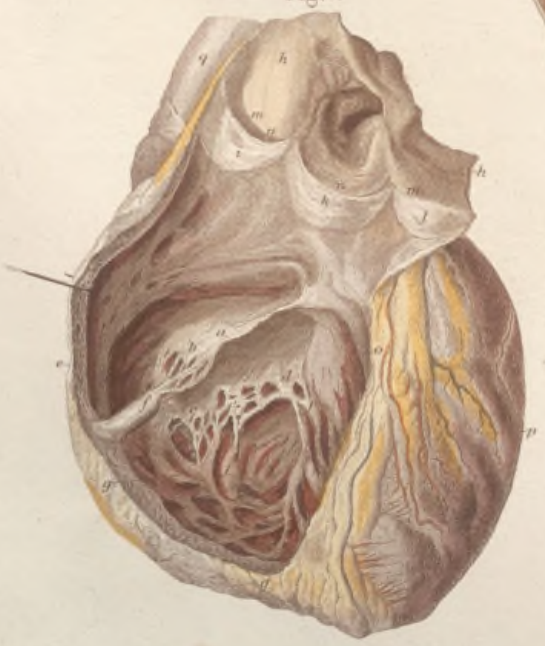

Fig. 6.

Kronlein & Eltzner sc. Leipzig.

ERKLÄRUNG DER TAB. XVI.

Das Herz und seine Höhlen.

Fig. 1.

Das uneröffnete **Herz von vorn**, im geöffneten **Herzbeutel** liegend.

a) *Auricula cordis dextra.*
b) *Auricula cordis sinistra.*
c) *Cor dextrum (ventriculus dexter).*
d) *Cor sinistrum (ventriculus sinister).*
e) *Sulcus transversus s. circularis.*
f) *Sulcus longitudinalis anterior.*
g) *Apex s. mucro cordis* (Herzspitze mit *vallecula*).
h) *Pericardium*, Herzbeutel.
  1. *Arteria pulmonalis.*
  2. *Aorta adscendens.*
  3. *Art. coronaria cordis dextra*, rechte Kranzpulsader.
  4. *Ramus anterior s. descendens arteriae coronariae cordis sinistrae.*
  5. Anfangsstück der *vena coronaria magna cordis.*

Fig. 2.

Das uneröffnete **Herz von hinten**, mit der obersten Anheftung des Herzbeutels.

a) *Atrium sinistrum*, linker Vorhof.
b) *Venae pulmonales sinistrae.*
c) *Venae pulmonales dextrae.*
d) *Atrium dextrum*, rechter Vorhof.
e) *Ostium venae cavae inferioris.*
f) *Ventriculus sinister*, linke Herzkammer.
g) *Ventriculus dexter*, rechte Herzkammer.
h) *Sulcus transversus s. circularis.*
i) *Sulcus longitudinalis posterior.*
k) *Apex s. mucro cordis.*
l) *Pericardium*, Herzbeutel.
  1. *Art. coronaria cordis dextra.*
  2. *Ramus descendens art. coronariae dextrae.*
  3. *Ramus posterior (s. coronarius s. circumflexus) art. coronariae sinistrae.*
  4. *Vena coronaria magna cordis* (Einmündung in das rechte Atrium).
  5. *Vena coronaria cordis media.*
  6. *Vena coronaria cordis dextra.*

Fig. 3.

Das **Herz von vorn**, mit **geöffneten Herzkammern.**

a) *Atrium dextrum*, rechter Vorhof.
b) *Auricula cordis dextra*, rechtes Herzohr.
c) *Vena cava superior*, obere Hohlader.
d) *Vena cava inferior*, untere Hohlader.
e) *Atrium sinistrum*, linker Vorhof.
f) *Auricula cordis sinistra*, linkes Herzohr.
g) *Venae pulmonales.*
h) *Arteria pulmonalis.*
i) *Aorta adscendens.*
k) *Ventriculus dexter*, rechte Herzkammer.
l) *Ventriculus sinister*, linke Herzkammer.
m) *Apex s. mucro cordis.*
n) *Septum ventriculorum.*
o) *Ostium arteriosum pulmonale.*
p) *Ostium arteriosum aorticum.*
q) *Valvula tricuspidalis.*
r) *Valvula mitralis s. bicuspidalis.*
s) *Chordae tendineae.*
t) *Musculi papillares.*
u) *Trabeculae carneae.*

Fig. 4.

Das **Herz** von seiner rechten Seite mit geöffnetem **rechten Vorhofe.**

a) *Septum atriorum.*
b) *Vena cava superior.*
c) *Vena cava inferior.*
d) *Valvula Eustachii s. foraminis ovalis anterior.*
e) *Fossa ovalis* (mit *annulus s. isthmus s. limbus fossae ovalis*).
f) *Ostium venae coronariae magnae cordis* (mit der *valvula Thebesii*).
g) *Auricula cordis dextra*, mit *musculi pectinati.*
h) *Ostium atrio-ventriculare dextrum* (führt in den rechten Ventrikel).
i) *Ventriculus dexter.*
k) *Ventriculus sinister.*

Fig. 5.

Die **rechte Herzkammer**, von vorn geöffnet.

a) *Ostium venosum (s. atrio-ventriculare dextrum).*
b) Vorderer Zipfel } der *valvula tricuspidalis.*
c) Hinterer Zipfel } der *valvula tricuspidalis.*
d) Innerer Zipfel } der *valvula tricuspidalis.*
e) *Chordae tendineae.*
f) *Musculi papillares.*
g) *Trabeculae carneae.*
h) *Arteria pulmonalis* (aufgeschnitten).
i) Vordere *valvula semilunaris* } des *ostium arteriosum pulmonale.*
k) Rechte *valvula semilunaris* } des *ostium arteriosum pulmonale.*
l) Linke *valvula semilunaris* } des *ostium arteriosum pulmonale.*
m) *Noduli Arantii.*
n) *Sinus Valsalvae.*
o) *Septum ventriculorum.*
p) *Ventriculus sinister.*
q) *Aorta adscendens.*

Fig. 6.

Die **linke Herzkammer**, von vorn geöffnet.

a) *Ostium venosum (s. atrio-ventriculare) sinistrum.*
b) Der rechte (vordere, innere) Zipfel } der *valvula mitralis.*
c) Der linke (hintere, äussere) Zipfel } der *valvula mitralis.*
d) *Musculi papillares* mit *chordae tendineae.*
e) *Trabeculae carneae.*
f) *Septum ventriculorum.*
g) *Aorta* (Anfangsstück oder Wurzel, Zwiebel der Aorta, aufgeschnitten).
h) Hintere *valvula semilunaris* } am *ostium arteriosum aorticum.*
i) Rechte *valvula semilunaris* } am *ostium arteriosum aorticum.*
k) Linke *valvula semilunaris* } am *ostium arteriosum aorticum.*
l) Mündungen der *arteriae coronariae cordis.*
m) *Sinus Valsalvae.*
n) *Nodulus Arantii.*

Fig. 7.

Querschnitt durch die **Vorhöfe**, die *Aorta* und *Arteria pulmonalis* (von hinten her gesehen), auf welchem die vier *Ostia* an der **Kammerbasis** während des Verschlusses ihrer Klappen dargestellt sind.

a) *Septum atriorum.*
b) Wand des linken Vorhofs.
c) Wand des rechten Vorhofs.
d) *Valvula tricuspidalis* am *ostium atrio-ventriculare dextrum.*
e) *Valvula mitralis s. bicuspidalis* am *ostium atrio-ventriculare sinistrum.*
f) *Valvulae semilunares* am *ostium arteriosum dextrum* (*s. pulmonale*).
g) *Valvulae semilunares* am *ostium arteriosum sinistrum* (*s. aorticum*).
h) *Auricula cordis sinistra*, linkes Herzohr.
i) *Auricula cordis dextra*, rechtes Herzohr.
1. *Arteria coronaria cordis dextra.*
2. *Art. coronaria cordis sinistra.*

Fig. 8.

Querdurchschnitt durch beide **Ventrikel**, senkrecht auf die **Längsaxe des Herzens** (von vorn gesehen).

1. *Ventriculus dexter.*
2. *Ventriculus sinister.*
3. *Septum ventriculorum.*
4 Wandung des linken Ventrikels.
5. Wandung des rechten Ventrikels.
6. Viscerales Blatt des Pericardiums (Epicardium).
7. *Ramus descendens* der *art. coronaria cordis sinistra*, im *sulcus longitudinalis anterior*, neben ihr die begleitende Vene, beide in Fettgewebe eingehüllt.
8. *Art. coronaria cordis dextra*, im *sulcus longitudinalis posterior* herabsteigend, daneben die begleitende Vene.

Fig. 1.

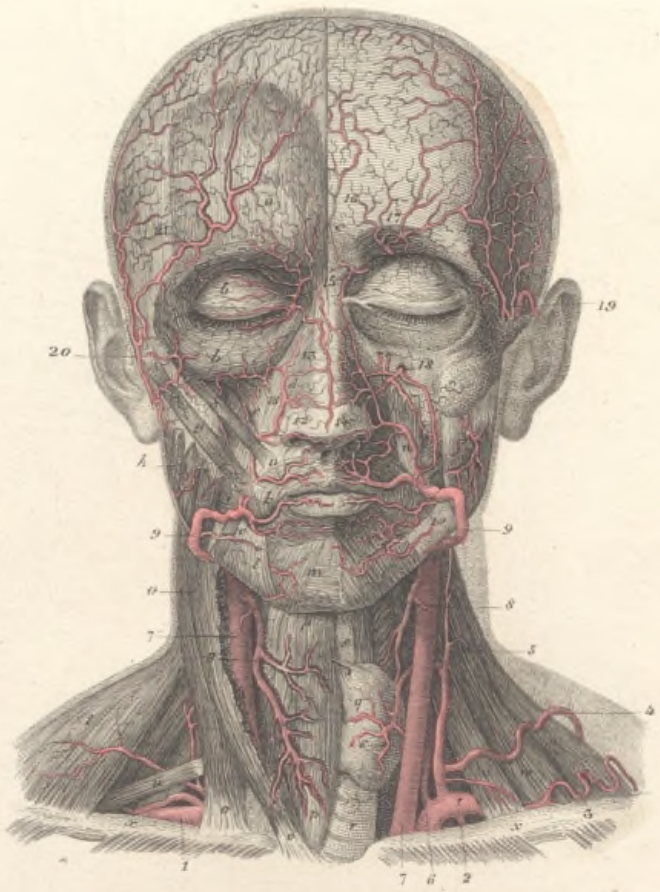

Fig. 2.

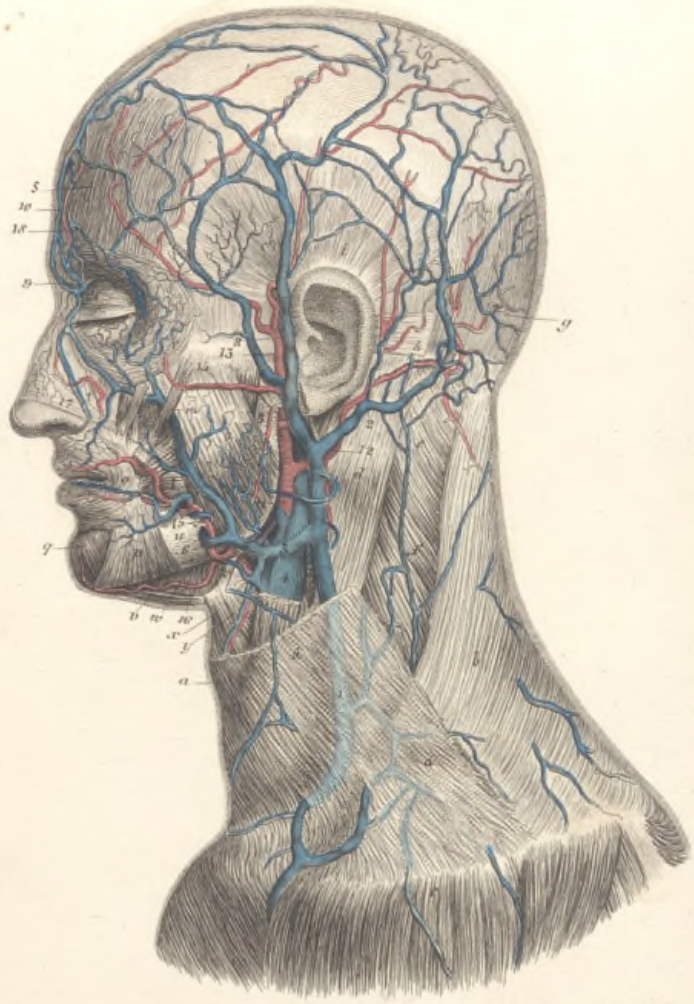

Fig. 3.

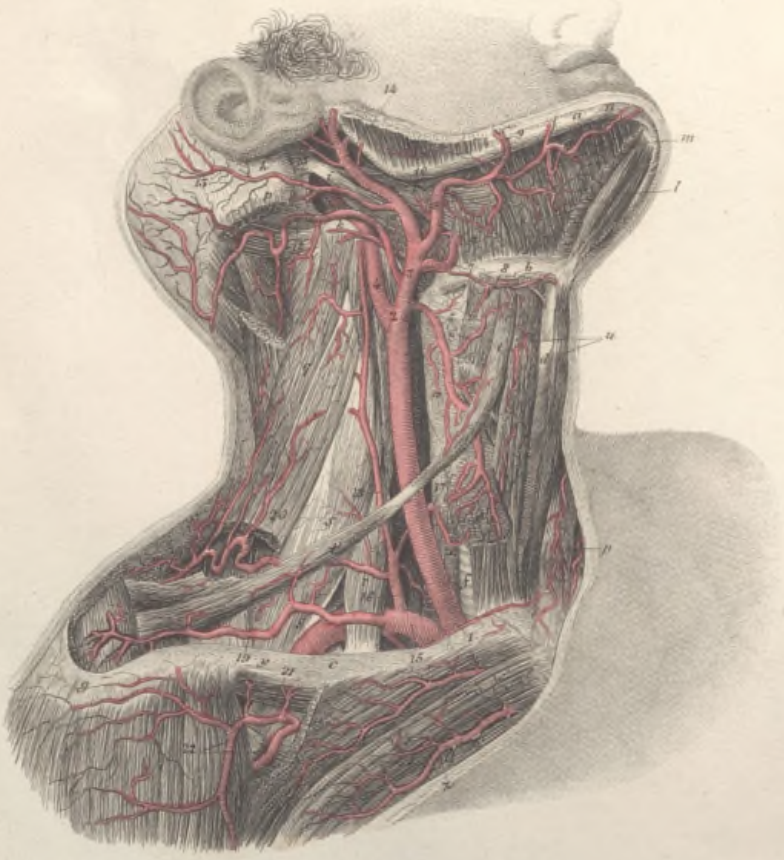

Fig. 4.

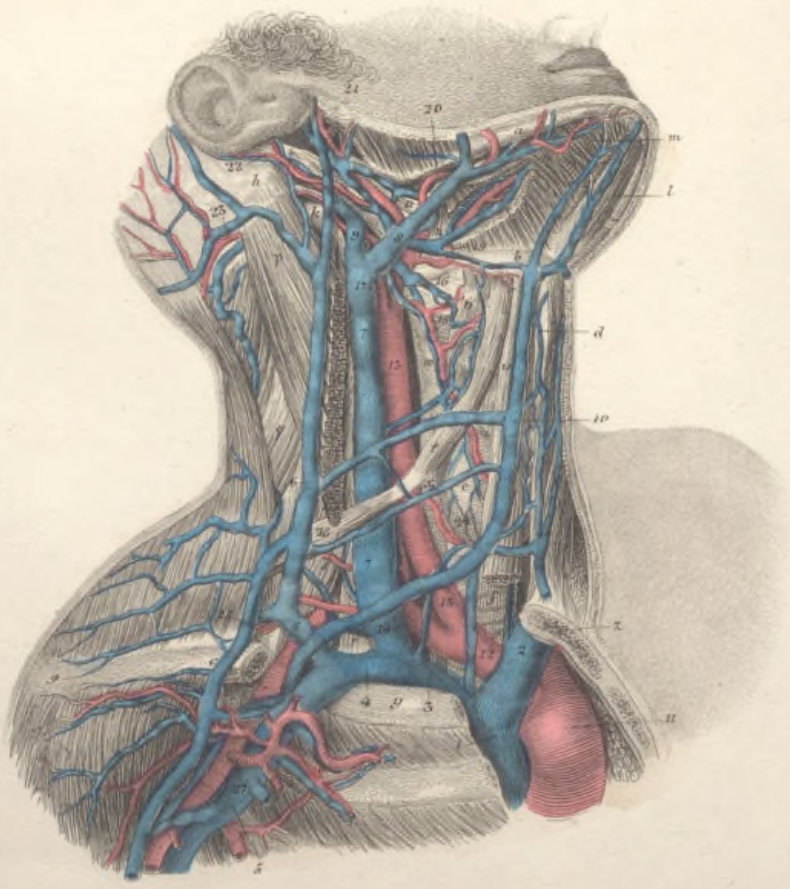

A. Krausse sc. Leipzig.

ERKLÄRUNG DER TAB. XVII.

Die Blutgefässe des Halses und Kopfes.

Fig. 1.

Die **Pulsadern des Gesichtes** und der vordern Fläche des Halses.

a) *Musculus frontalis.*
b) *Mscl. orbicularis palpebrarum.*
c) *M. corrugator supercilii.*
d) *M levator labii superioris alaeque nasi.*
e) *M. levator labii superioris proprius.*
f) *M. zygomaticus minor.*
g) *M. zygomaticus major.*
h) *M. masseter.*
i) *M. buccinator.*
k) *M. orbicularis oris.*
l) *M. triangularis menti.*
m) *M. quadratus menti.*
n) *M. levator anguli oris.*
o) *M. sterno-cleido-mastoideus.*
p) *M. sterno-hyoideus.*
q) *Glandula thyreoidea.*
r) *Trachea*, Luftröhre.
s) *Larynx*, Kehlkopf.
t) *M. cucullaris s. trapezius.*
u) *M. omo-hyoideus.*
v) *M. scalenus anticus.*
w) *M. scalenus medius.*
x) *Clavicula*, Schlüsselbein.
1. *Arteria subclavia.*
2. *Art. mammaria interna.*
3. *Art. transversa scapulae.*
4. *Art. transversa colli.*
5. *Art. cervicalis adscendens.*
6. *Art. thyreoidea inferior.*
7. *Art. carotis communis.*
8. *Art. thyreoidea superior.*
9. *Art. maxillaris externa.*
10. *Art. coronaria labii inferioris.*
11. *Art. coronaria labii superioris* (mit *art. septi mobilis nasi* und *pinnalis*).
12. *Art. angularis.*
13. *Artt. dorsales nasi.*
14. *Artt. alares nasi.*
15. *Art. ophthalmica* (mit *artt. palpebrales*).
16. *Art. frontalis.*
17. *Art. supraorbitalis.*
18. *Art. infraorbitalis.*
19. *Artt. temporales profundae* (aus der *art. maxillaris interna*).
20. *Art. temporalis* (*superficialis*).
21. *Ramus frontalis art. temporalis.*

Fig. 2.

Die **Pulsadern** und **Venen** an der linken Seite des **Gesichts** und **Halses.**

a) *Musculus platysma-myoides s. latissimus colli.*
b) *Mscl. cucullaris s. trapezius.*
c) *M. deltoideus.*
d) *M. sterno-cleido-mastoideus.*
e) *M. splenius capitis.*
f) *M. splenius colli.*
g) *M. occipitalis.*
h) *Mm. retrahentes auriculae.*
i) *M. attollens auriculae.*
k) *M. masseter.*
l) *M. buccinator.*
m) *M. zygomaticus major.*
n) *M. zygomaticus minor.*
o) *M. orbicularis oris.*
p) *M. triangularis menti.*
q) *M. quadratus menti.*
r) *M. orbicularis palpebrarum.*
s) *M. frontalis.*
t) *M. levator labii superioris alaeque nasi.*
u) *Maxilla inferior.*
v) *M. digastricus maxillae inferioris.*
w) *M. mylo-hyoideus.*
x) *M. sterno-hyoideus.*
y) *M. omo-hyoideus.*
1. *Vena jugularis externa.*
2. *Ven. occipitalis.*
3. *Ramus communicans* zwischen *ven. jugularis externa* und *interna.*
4. *Ven. jugularis interna.*
5. *Ven. facialis anterior.*
6. *Ven. labialis.*
7. *Ven. angularis.*
8. *Ven. temporalis.*
9. *Ven. ophthalmica cerebralis.*
10. *Ven. frontalis.*
11. Arteria *carotis externa.*
12. *Art. auricularis posterior.*
13. *Art. temporalis* (*superficialis*).
14. *Art. transversa faciei.*
15. *Art. maxillaris externa.*
16. *Art. submentalis.*
17. *Art. angularis.*
18. *Art. frontalis.*

Fig. 3.

Die **Pulsadern** an der rechten Seite des **Halses.**

a) *Maxilla inferior*, Unterkiefer.
b) *Os hyoideum*, Zungenbein.
c) *Clavicula*, Schlüsselbein.
d) *Larynx*, Kehlkopf.
e) *Glandula thyreoidea*, Schilddrüse.
f) *Trachea*, Luftröhre.
g) *Acromion scapulae.*
h) *Processus mastoideus.*
i) *Processus styloideus.*
k) *Processus transversus atlantis.*
l) *Musculus digastricus* (*venter anterior*).
m) *Mscl. mylo-hyoideus.*
n) *M. hyo-glossus.*
o) *M. stylo-glossus.*
p) *M. sterno-cleido-mastoideus.*
q) *M. levator anguli scapulae.*
r) *M. scalenus anticus.*
s) *M. scalenus medius.*
t) *M. omo-hyoideus.*
u) *M. sterno-hyoideus.*
v) *M. thyreo-hyoideus.*
w) *Pharynx*, Schlundkopf.
x) *Oesophagus*, Speiseröhre.
y) *Mscl. subclavius.*
z) *M. pectoralis major.*
1. *Art. carotis communis dextra.* (Entspringt aus der *art. anonyma.*)
2. Theilungsstelle (*bifurcatio*) der *carotis communis* in die *externa* und *interna.*
3. *Art. carotis externa.*
4. *Art. carotis interna.*
5. *Art. thyreoidea superior.*
6. *Art. laryngea superior.*
7. *Art. lingualis.*
8. *Ramus hyoideus art. lingualis.*
9. *Art. maxillaris externa s. facialis.*

10. *Art. palatina adscendens.*
11. *Art. submentalis.*
12. *Art. occipitalis.*
(Mit einem *ramus de-* und *adscendens.*)
13. *Art. auricularis posterior.*
14. *Art. temporalis (superficialis).*
15. *Art. subclavia dextra.*
16. *Truncus thyreo-cervicalis.*
17. *Art. thyreoidea inferior.*
18. *Art. cervicalis adscendens.*
19. *Art. transversa scapulae.*
20. *Art. transversa colli.*
21. *Art. axillaris.*
22. *Artt. thoracicae externae.*

Fig. 4.

Die **Pulsadern** und **Venen** an der rechten Seite des **Halses.**

a—x) wie bei Fig. 3.
y) *Costa I.*, erste Rippe.
z) *Manubrium sterni.*
1. *Vena cava superior.*
2. *Ven. anonyma (s. jugularis communis) sinistra.*
3. *Ven. anonyma dextra.*
4. *Ven. subclavia dextra.*
5. *Ven. axillaris.*
6. *Ven. jugularis externa.*
7. *Ven. jugularis interna.*
8. *Ven. cephalica externa.*
9. *Ven. cephalica interna.*
10. *Ven. jugularis (subcutanea colli) media.*
11. *Arcus aortae.*
12. *Arteria anonyma.*
13. *Carotis communis dextra.*
14. *Art. subclavia dextra.*
15. *Art. axillaris.*
16. *Art. carotis externa.*
17. *Art. carotis interna.*
18. *Art. thyreoidea superior.*
19. *Art. lingualis.*
20. *Art. maxillaris externa.*
21. *Art. temporalis.*
22. *Art. auricularis posterior.*
23. *Art. occipitalis.*
24. *Art. thyreoidea inferior.*
25. *Art. transversa scapulae.*
26. *Art. transversa colli.*
27. *Artt. thoracicae externae.*

Fig. 3.

Fig. 2.

Fig. 1.

Fig. 6.

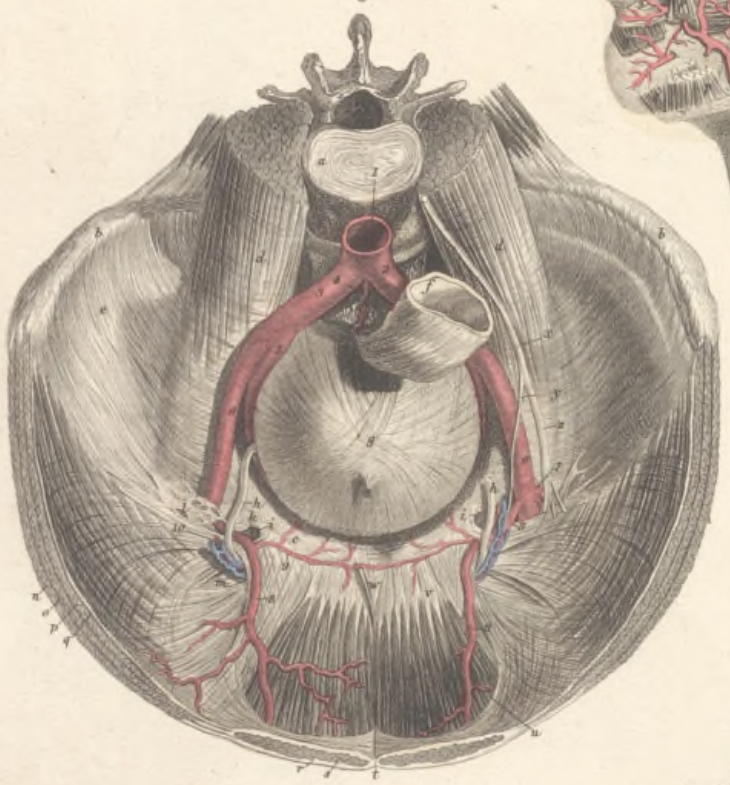

Fig. 4.

Fig. 5.

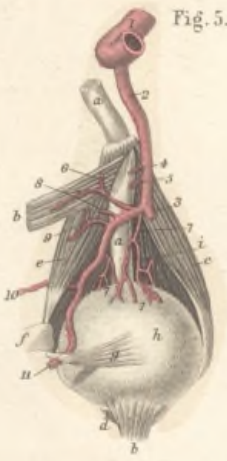

Fig. 7.

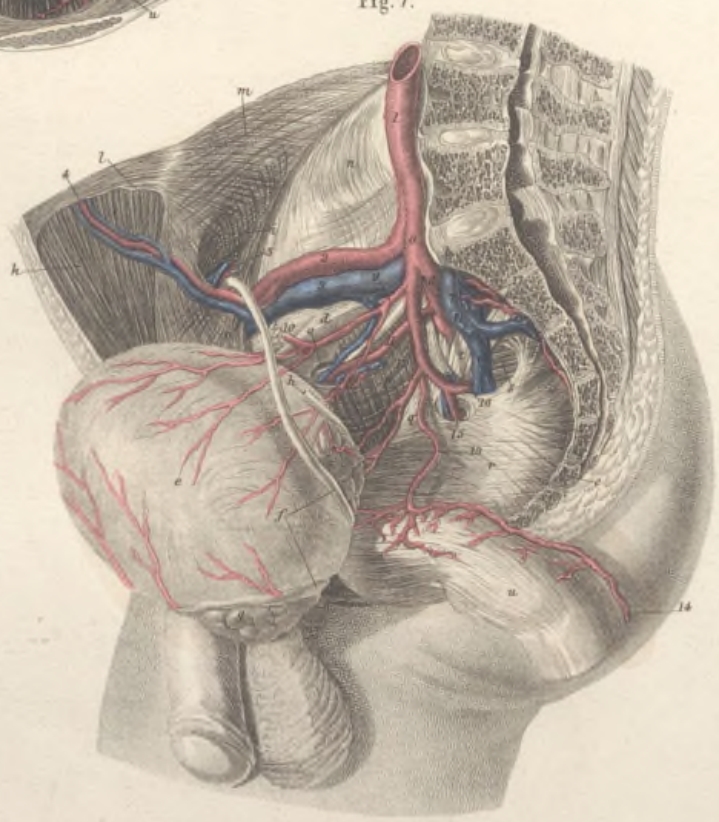

Fig. 8.

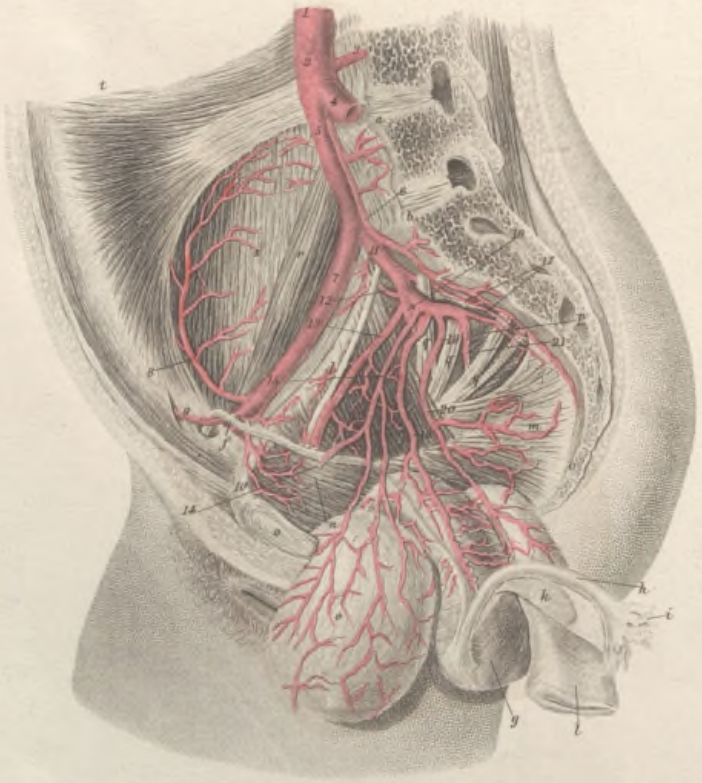

A. Krausse gest.

ERKLÄRUNG DER TAB. XVII.*

Arterien des Kopfes, Halses und Beckens.

Fig. 1.

Ausbreitung der *arteria maxillaris interna.*

a) Unterkieferast (abgesägt).
b) Jochbogen (durchgesägt).
c) *Tuber maxillare* des Oberkieferbeins.
d) *M. masseter* (oben abgeschnitten).
e) *M. temporalis* (an beiden Enden abgeschnitten).
f) *M. pterygoideus externus* (hinten abgeschnitten).
g) *M. pterygoideus internus.*
h) *M. buccinator.*
i) *M. levator labii superioris proprius.*
k) *M. zygomaticus minor.*
l) *M. zygomaticus major.*
m) *M. levator labii superioris alaeque nasi.*
n) *M. levator anguli oris.*
o) *M. compressor nasi.*
p) *M. depressor anguli oris* (*s. triangularis menti*).
q) *M. depressor labii inferioris* (*s. quadratus menti*).
r) *M. orbicularis oris.*
s) *M. sphincter palpebrarum.*
t) *Ductus Stenonianus* (gegen die Parotis hin abgeschnitten).
u) *Sinus longitudinalis superior* (geöffnet).
1. *Arteria maxillaris externa.*
2. *Ramus muscularis* zum *buccinator.*
3. *Art. coronaria labii inferioris.*
4. *A. coronaria labii superioris.*
5. *A. angularis.*
6. *A. palpebralis superior.*
7. *A. infraorbitalis* (von der *maxillaris interna*).
8. *A. carotis externa.*
9. *A. carotis interna.*
10. *Ramus muscularis* zum *m. masseter.*
11. *A. auricularis posterior.*
12. *A. auricularis profunda* (kommt gewöhnlich aus der *maxillaris interna*).
13. *A. temporalis superficialis.*
14. *A. maxillaris interna.*
15. 15. *A. meningea media.*
16. 16. *Artt. temporales profundae* (*anterior* und *posterior*).
17. *A. alveolaris inferior.*
18. *Ramus buccinatorius.*
19. *A. alveolaris superior posterior.*
20. *A. infraorbitalis.*
21. *A. sphenopalatina.*
22. *A. pterygopalatina.*

Fig. 2.

Die **Wirbelpulsader** und die tiefen **Nackenarterien.**

a) Erste Rippe.
b) *Musculus sternocleido-mastoideus.*
c) *M. scalenus anticus.*
d) *M. scalenus medius.*
e) *M. longus colli.*
f) *M. semispinalis cervicis.*
g) *M. obliquus capitis inferior.*
h) *M. rectus capitis posticus major.*
i) *M. obliquus capitis superior.*
k) *Processus transversus* des Atlas.
l) *Processus transversus* des 6. Halswirbels.
1. *Arteria anonyma.*
2. *A. carotis communis dextra.*
3. *A. subclavia dextra.*
4. *A. mammaria interna.*
5. *Truncus thyreo-cervicalis.*
6. *A. thyreoidea inferior.*
7. Gemeinschaftlicher Stamm, aus welchem die *art. transversa scapulae, art. cervicalis superficialis* und *ascendens* entspringen.
8. 8. *A. vertebralis.*
9. *Truncus costo-cervicalis.*
10. *A. intercostalis suprema.*
11. *A. cervicalis profunda.*
12. *A. transversa colli.*
13. *A. occipitalis.*

Fig. 3.

Die rechte obere **Thoraxpartie** von innen gesehen, zur Erläuterung des Verlaufs der *arteria mammaria interna* und *intercostalis suprema.*

a) Sechster Halswirbel.
b) Erster Brustwirbel.
c) Vierter Brustwirbel.
d) Erste Rippe.
e) Dritte Rippe.
f) *Clavicula.*
g) *Sternum.*
h) *Mm. intercostales interni.*
1. *Arteria subclavia.*
2. *A. vertebralis*, in das Loch des Querfortsatzes des 6. Halswirbels eintretend.
3. *Truncus costo-cervicalis.*
4. *A. cervicalis profunda.*
5. *A. intercostalis suprema.*
6. *Ramus dorsalis* der 1. und 2. Intercostalarterie.
7. *A. intercostalis prima* (theilt sich in einen obern und untern Ast).
8. *A. intercostalis secunda.*
9. Oberer und unterer Ast derselben.
10. *A. intercostalis tertia* und
11. *A. intercostalis quarta* (von der Aorta).
12. *Rami dorsales* der 3. und 4. Intercostalarterie.
13. *A. mammaria interna.*
14. Ast derselben, welcher sich über das Schlüsselbein nach vorn wendet.
15. *Rami sternales.*
16. *Arteriae intercostales anteriores*, mit den Aesten der hintern Intercostalarterien communicirend.

Fig. 4.

Die *arteria ophthalmica* mit ihren obern Aesten.

a. a) *Nervus opticus.*
b) *M. levator palpebrae superioris.*
c) *M. rectus externus.*
d) *M. orbicularis palpebrarum.*
e) *M. obliquus superior.*
f) *Trochlea* (Rolle für die Sehne des *m. obliquus superior*).
g) Sehne des *m. obliquus superior.*
h) *Bulbus oculi.*
i) *Glandula lacrymalis.*
1. *Arteria carotis interna.*
2. 2. *A. ophthalmica.*
3. *A. lacrymalis.*
4. *Ramus muscularis* zum *m. rectus externus.*
5. *Ramus palpebralis* (mit der *arteria palpebralis superior* communicirend).
6. *Ramus muscularis* zum *m. obliquus superior.*
7. *Ramus muscularis* zum *m. levator palpebrae superioris.*
8. *A. ethmoidalis posterior.*
9. *A. ethmoidalis anterior.*
10. *A. supraorbitalis.*
11. *A. dorsalis nasi.*
12. *A. frontalis.*
13. *A. palpebrae superioris.*

Fig. 5.

Die *arteria ophthalmica* mit ihren tiefern Aesten.

a. a) *Nervus opticus.*
b. b) *Musculus rectus superior* (durchgeschnitten und nach beiden Seiten zurückgelegt).

c) *M. rectus externus.*
d) *Cornea*, durchsichtige Hornhaut des Auges.
e) *M. obliquus superior.*
f) *Trochlea*, Rolle für die Sehne des *m. obliquus superior.*
g) Sehne des *m. obliquus superior.*
h) *Bulbus oculi.*
i) *M. rectus inferior.*
1. *Arteria carotis interna.*
2. *Art. ophthalmica.*
3. *A. lacrymalis* (abgeschnitten).
4. *A. centralis retinae.*
5. Ast zum *rectus superior* (abgeschnitten).
6. Ast zum *rectus superior.*
7. 7. 7. *Artt. ciliares posticae.*
8. *A. ethmoidalis posterior.*
9. Ast zum *m. obliquus superior* und *art. ethmoidalis anterior.*
10. *A. supraorbitalis.*
11. Fortsetzung der *art. ophthalmica* (abgeschnitten).

Fig. 6.

Ansicht des grossen **Beckens** zur Erläuterung des Verlaufs der *art. iliaca externa* und des Verhältnisses zwischen dem *vas deferens* und der *art. epigastrica inferior.*

a) Symphyse zwischen dem 3. und 4. Lendenwirbel.
b) *Crista ilei.*
c) Vorderer Rand des kleinen Beckens (*ramus horizontalis ossis pubis*).
d) *M. psoas* (oben abgeschnitten).
e) *M. iliacus internus* (wie der vorige von der *fascia iliaca* überzogen).
f) *Rectum*, Mastdarm.
g) *Vesica urinaria*, Harnblase.
h) *Vas deferens*, Samenleiter.
i) *Lig. Gimbernati* (innerer Rand desselben), die *apertura superior* des *canalis cruralis* begrenzend.
k) *Apertura superior canalis cruralis.*
l) Mehrfach durchbrochene Fortsetzung der *fascia iliaca*, welche sich über die Schenkelgefässe wegschlägt.
m) *Annulus inguinalis internus.*
n) *M. obliquus abdominis externus* } sämmtlich
o) *M. obliquus abdominis internus* } quer
p) *M. transversus abdominis* } durchschn.
q) *Fascia transversa* }
r) *Vagina recto-abdominalis* (Scheide des geraden Bauchmuskels).
s) *M. rectus abdominis.*
t) *Linea alba.*
u) *Linea semicircularis Douglasii* (Rand der *fascia transversa*, von welcher nach unten und innen die geraden Bauchmuskeln nicht mehr von der genannten *fascia* überkleidet sind).
v) *M. rectus abdominis* (das von der *fascia transversa* nicht überkleidete untere Ende).
w) *Adminiculum lineae albae.*
x) *Nervus genito-cruralis.*
y) *Nervus spermaticus externus.*
z) *Nervus lumbo-inguinalis.*
1. *Aorta abdominalis.*
2. *Art. iliaca communis sinistra.*
3. *A. iliaca communis dextra.*
4. *A. sacra media.*
5. *A. iliaca interna s. hypogastrica.*
6. *A. iliaca externa.*
7. *A. circumflexa ilei.*
8. *A. epigastrica inferior* (mit dem *vas deferens* sich kreuzend).
9. *Ramus anastomoticus pubicus* derselben.
10. *A. spermatica interna* (vom *plexus pampiniformis* umgeben).

Fig. 7.

Die innern **Beckenarterien** beim Manne. Der **Mastdarm** und die **Blase** sind nach aussen umgeschlagen.

a) Vierter Lendenwirbel.
b) *Promontorium* (obere vordere Kante des Kreuzbeins).
c) *Os coccygis*, Steissbein.
d) *Linea arcuata interna* (Grenze des grossen und kleinen Beckens).
e) *Vesica urinaria*, Harnblase.
f) *Vasa deferentia* (das rechte tritt von oben aus dem Inguinalkanal in das Becken herab).
g) Samenbläschen.
h) Rechter *Ureter* (abgeschnitten).
i) *Annulus inguinalis internus* (Eingang in den Inguinalkanal, aus welchem das *vas deferens* heraus, die *art. spermatica interna* und der *plexus pampiniformis* eintritt).
k) *Musculus rectus abdominis* (von hinten her gesehen).
l) *Linea semicircularis Douglasii* (unterhalb welcher der *m. rectus abdominis* nur vom Bauchfell überkleidet ist).
m) *Fascia transversa*, die breiten Bauchmuskeln von hinten her überziehend.
n) *Fascia iliaca*, den *m. iliacus internus* und *psoas major* überziehend.
o) *Canalis obturatorius*, in welchem der *nerv.*, die *art.* und *ven. obturatoria* nach aussen gehen.
p) *Fascia pelvis*, den *m. obturator internus* überziehend.
q) *Arcus tendineus* der *Fascia pelvis.*
r) *Fascia pelvis*, den *m. levator ani* und *m. coccygeus* überziehend.
s) *Musculus pyriformis.*
t) *Plexus ischiadicus s. sacralis.*
u) *Rectum*, Mastdarm.
v) *Ligamentum Gimbernati.*
1. *Arteria iliaca communis dextra.*
2. *Art. iliaca externa.*
3. *Vena iliaca externa.*
4. *Art. epigastrica inferior* (von 2 Venen begleitet).
5. *A. spermatica interna* (von der Aorta).
6. *A. iliaca interna s. hypogastrica.*
7. *Vena hypogastrica.*
8. *A. glutaea superior.*
9. *A. vesicalis superior*, in zwei Aeste sich theilend.
10. *A. umbilicalis* (nach der Obliteration *ligamentum vesicae laterale* genannt), abgeschnitten).
11. *A. obturatoria.*
12. *A. vesicalis inferior.*
13. *A. haemorrhoidalis media.*
14. *A. haemorrhoidalis interna* (von der *mesenterica inferior*, mit der vorigen communicirend).
15. *A. pudenda communis s. interna.*
16. *A. glutaea inferior s. ischiadica.*
17. *Artt. sacrales laterales* (*superior* und *inferior*).

Fig. 8.

Die innern **Beckenpulsadern** beim Weibe. Die **Blase**, der **Uterus** und **Mastdarm** sind nach aussen umgeschlagen.

a) Fünfter Lendenwirbel.
b) *Promontorium*, Vorberg.
c) *Os coccygis*, Steissbein.
d) *Linea arcuata interna* (Grenze zwischen dem grossen und kleinen Becken).
e) Harnblase.
f) *Lig. uteri rotundum*, rundes Mutterband.
g) *Uterus*, Gebärmutter.
h) *Tuba Fallopiae*, Eileiter.
i) *Ostium abdominale* desselben mit den Fimbrien.
k) *Ovarium*, Eierstock.
l) *Rectum*, Mastdarm.
m) *Musculus coccygeus.*
n) *M. obturator internus.*
o) *Symphysis ossium pubis.*
p) *Musc. pyriformis.*
q) *Plexus ischiadicus.*
r) *Musc. psoas major.*
s) *M. iliacus internus.*
t) *M. transversus abdominis.*
1. *Aorta abdominalis.*
2. *Arteria mesenterica inferior.*
3. *Art. lumbalis III.*
4. *A. iliaca communis sinistra.*
5. *A. iliaca communis dextra.*
6. *A. sacralis media.*
7. *A. iliaca externa.*
8. *A. circumflexa ilei.*
9. *A. epigastrica inferior.*
10. *Ramus anastomoticus pubicus.*
11. *A. hypogastrica.*
12. *A. ileo-lumbalis.*
13. *A. obturatoria.*
14. *A. umbilicalis* (obliterirt).
15. *A. vesicalis.*
16. *A. glutaea superior.*
17. *A. sacralis lateralis superior* u. *inferior.*
18. *A. uterina.*
19. *A. pudenda communis.*
20. *A. haemorrhoidalis media.*
21. *A. ischiadica s. glutaea inferior.*

Fig. 1.

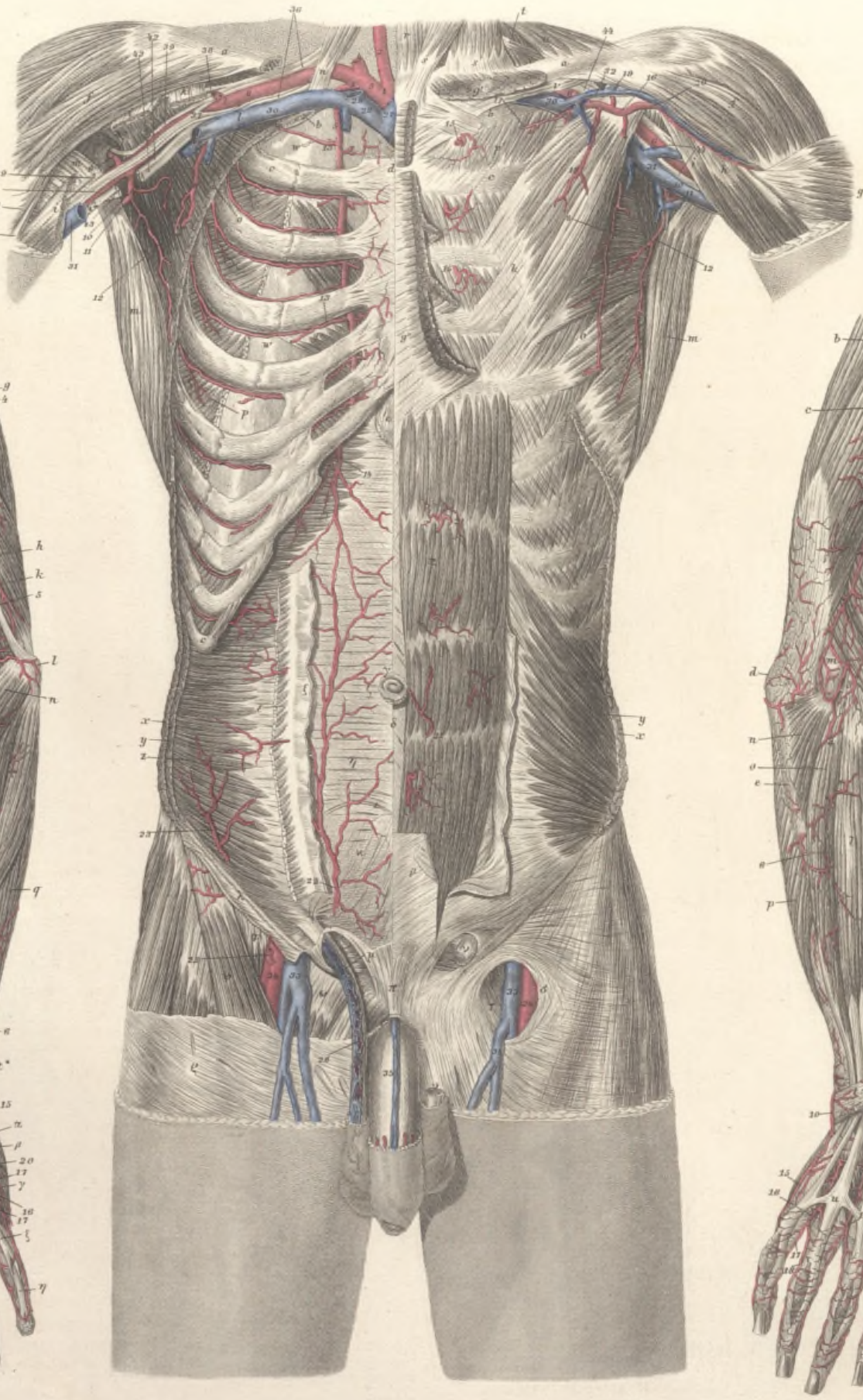

Fig. 2.

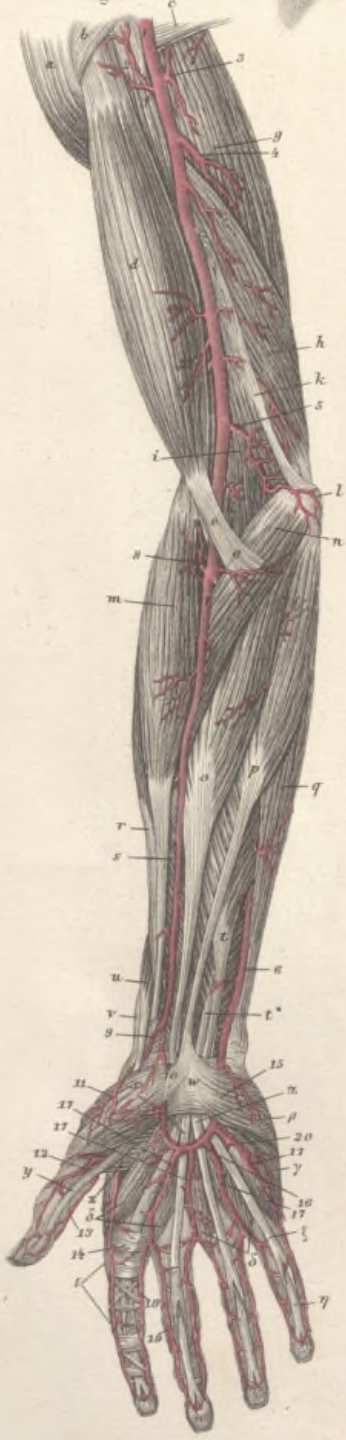

Fig. 4.

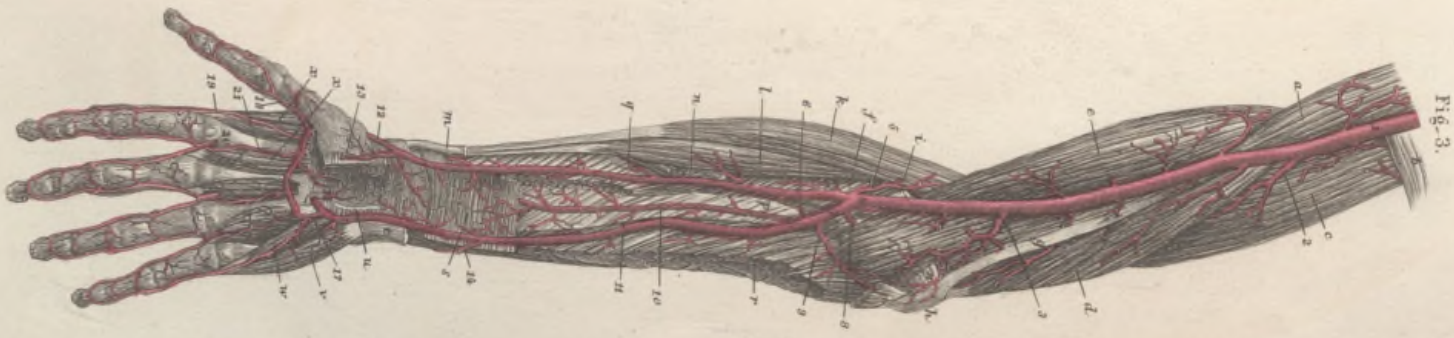

Fig. 3.

A. Krauss gest.

ERKLÄRUNG ZU TAFEL XVIII.

Die Arterien der obern Extremitäten, des Rumpfes und die Gefässe der Schenkelbeuge.

Fig. 1.

Die **Arterien** des **Rumpfes**, der **Achselhöhle** und der **Schenkelbeuge.**

a) *Clavicula;* rechts ist der Sternaltheil derselben abgesägt.
b) Erste Rippe; der vordere Theil der rechten ist entfernt.
c) Zweite bis zehnte Rippe.
d) *Sternum;* die rechte Hälfte d°s *manubrium* ist ausgeschnitten.
e) *Processus xiphoideus sterni.*
f) *Musculus deltoideus.*
g) Arminsertion } des *m. pectoralis major.*
g') Clavicularinsertion } des *m. pectoralis major.*
g'') Sternalinsertion } des *m. pectoralis major.*
h) *M. biceps brachii.*
i) *M. coraco-brachialis* (rechterseits ist der obere Theil des Muskelbauchs herausgeschnitten, um den Verlauf des *nerv. perforans Casseri* zu zeigen).
k) *M. pectoralis minor* (rechts ist nur seine Schulterblattinsertion erhalten).
l) *M. subscapularis.*
m) *M. latissimus dorsi.*
n) *M. scalenus anticus.*
o) *M. serratus anticus major* (rechts ist nur die Schnittfläche zu sehen).
p) *Mm. intercostales interni.*
p') *M. intercostalis externus primus.*
q) *M. triangularis sterni.*
r) *M. sternohyoideus.*
s) *Sternal-* und
s') Clavicularinsertion des *m. sternocleido-mastoideus.*
t) *M. omohyoideus.*
u) *M. cucullaris.*
v) *M. subclavius.*
w) *Pleura costalis.*
x) *M. obliquus abdominis externus* (beiderseits abgeschnitten).
y) *M. obliquus abdominis internus* (rechts abgeschnitten, links in seiner Ausbreitung zu sehen).
z) *M. transversus abdominis.*
α) *M. rectus abdominis.*
β) Vorderes Blatt der *vagina recto-abdominalis* (gespalten und zum grössern Theil entfernt, um den geraden Bauchmuskel bloszulegen).
γ) *Umbilicus*, Nabel.
δ) *Linea alba*, weisse Linie.
ε) Das abgeschnittene fleischige Ende des *m. obliquus internus.*
ζ) Vorderes Blatt der *vagina recto-abdominalis* (abgeschnitten).
η) Hinteres Blatt der *vagina recto-abdominalis. Linea semicircularis Douglasii.*
ϰ) *Fascia transversa abdominis.*
λ) *Ligamentum Poupartii.*
μ) *Annulus abdominalis* des Inguinalkanals, in welchen der Samenstrang eintritt.
ν) *Funiculus spermaticus;* sein mittleres Stück ist herausgeschnitten.
π) *Ligamentum suspensorium penis.*
ϱ) *Fascia lata femoris;* ihr oberer Theil ist entfernt.
σ) *Processus falciformis fasciae latae*, die *fossa ovalis* nach aussen begrenzend.
τ) Boden der *fossa ovalis*, gebildet vom tiefen Blatt der *fascia lata*, welches in die *fascia iliaca* übergeht.
ψ) *Musc. sartorius.*
φ) *M. iliopsoas.*
ω) *M. pectineus.*
1. *Arteria anonyma.*
2. *Art. carotis communis dextra.*
3. *Art. subclavia dextra.*
4. *Truncus thyreo-cervicalis*, aus welchem die *art. thyreoidea inferior, transversa scapulae, cervicalis superficialis* und *cervicalis ascendens* entspringen.
5. *Art. mammaria interna.*
6. *Art. axillaris.*
7. Anfangsstück der *art. thoracico-acromialis.*
8. *Art. thoracica longa.*
9. *Art. circumflexa posterior.*
10. *Art. subscapularis.*
11. *Art. circumflexa scapulae.*
12. *Art. thoracico-dorsalis* (von der *art. subscapularis*).
13. *Artt. intercostales anteriores* (von der *art. mammaria interna*), welche mit den *artt. intercostales posteriores* communic.
14. *Art. epigastrica superior* (von der *art. mammaria interna*), mit der *art. epigastrica inferior* anastomosirend.
15. *Rami perforantes* der *art. mammaria interna.*
16. *Art. thoracica secunda* (*s. thoracico-acromialis*).
17. *Art. thoracica prima.*
18. Brustmuskeläste der *art. thoracica secunda.*
19. *Ramus acromialis* } derselben Arterie.
20. *Ramus deltoideus* } derselben Arterie.
21. *Rami musculares* der *artt. epigastricae.*
22. *Art. epigastrica inferior* (von der *art. cruralis*).
23. *Art. circumflexa ilei* (ein Bauchzweig derselben).
24. *Art. cruralis s. femoralis.*
25. *Art. epigastrica superficialis* (abgeschnitten).
26. *Art. spermatica interna*, umgeben vom *plexus pampiniformis.*
27. Vereinigungspunkt der *vena anonyma dextra* und *sinistra* zur *vena cava superior.*
28. *Vena anonyma dextra.*
29. *Vena jugularis interna.*
30. *Vena subclavia.*
31. *Vena axillaris.*
32. *Vena cephalica.*
33. *Vena cruralis.*
34. *Vena saphena magna.*
35. *Vena dorsalis penis.*
36. *Plexus brachialis*, Armnervengeflecht.
37. *Nervus medianus*, mit seinen 2 Wurzeln die *art. axillaris* umfassend.
38. *Nerv. suprascapularis.*
39. *Nerv. musculo-cutaneus s. perforans Casseri* (ein Stück aus demselben ist ausgeschnitten).
40. *Nerv. axillaris.*
41. *Nerv. cutaneus internus* (*major*).
42. *Nerv. ulnaris.*
43. *Nerv. radialis.*
44. *Pars infraclavicularis plexus brachialis.*

Fig. 2.

Oberflächliche **Arterien** der **Beugeseite** des **Arms** und der **Hand.**

a) *Musculus deltoideus.*
b) *M. pectoralis major.*
c) *M. latissimus dorsi.*
d) *M. biceps brachii.*
e) Der in die *fascia antibrachii* übergehende Theil der Sehne des *m. biceps brachii.*
f) *M. coraco-brachialis.*
g) Langer } Kopf des *m. triceps brachii.*
h) Kurzer (innerer) } Kopf des *m. triceps brachii.*
i) *M. brachialis internus.*
k) *Ligamentum intermusculare internum.*
l) *Condylus internus brachii.*
m) *M. supinator longus.*
n) *M. pronator teres.*
o) *M. flexor carpi radialis.*
p) *M. palmaris longus.*
q) *M. flexor carpi ulnaris.*
r) *M. extensor carpi radialis longus.*
s) *M. flexor pollicis longus.*
t) *M. flexor digitorum communis sublimis.*
t*) *M. flexor digitorum communis profundus.*
u) *M. abductor pollicis longus.*
v) *M. extensor pollicis brevis.*
w) *Ligamentum carpi volare proprium.*
x) Muskeln des Daumenballens (*abductor* und *flexor brevis pollicis*).

γ) Sehne des *m. flexor pollicis longus.*
z) *M. adductor pollicis.*
α) Sehnen des *flexor digitorum communis sublimis.*
β) *M. palmaris brevis.*
γ) Muskeln des Kleinfingerballens (*abductor* und *flexor brevis digiti minimi*).
δ) *Mm. lumbricales.*
ε) *Ligamenta cruciata, vaginalia* und *obliqua* der Sehnenscheide.
ζ) Kleinfinger-Sehne des *m. flexor comm. digitorum sublimis s. perforatus.*
η) Dieselbe vom *m. flexor comm. digitorum profundus s. perforans.*
1. *Arteria brachialis.*
2. *Rami musculares* zum *m. coraco-brachialis* und *biceps brachii.*
3. *Rami musculares* zum *m. triceps brachii.*
4. *Art. profunda brachii.*
5. *Art. collateralis ulnaris.*
6. *Art. ulnaris.*
7. *Art. radialis.*
8. *Art. recurrens radialis.*
9. *Ramus dorsalis arteriae radialis.*
10. *Ramus volaris art. radialis,* zum *arcus sublimis.*
11. *Ramus muscularis* vom Dorsalast der Radialarterie zu den Muskeln des Daumenballens.
12. *Art. pollicis volaris radialis* } aus der *art. princeps pollicis.*
13. *Art. pollicis volaris ulnaris* } aus der *art. princeps pollicis.*
14. *Art. indicis volaris radialis* } aus der *art. princeps pollicis.*
15. *Ramus volaris arteriae ulnaris.*
16. *Arcus sublimis.*
17. *Artt. digitales volares communes.* Jede derselben löst sich auf in eine
18. *Art. ulnaris volaris* und in eine
19. *Art. radialis dorsalis,* zu je 2 einander ansehenden Fingerrändern.
20. *Ramus profundus* des *ramus volaris* (zum *arcus profundus*).

Fig. 3.

Die tiefen **Arterien** an der **Beugefläche** des **Arms** und der **Hand.**

a) *Musculus coracobrachialis.*
b) *M. latissimus dorsi.*
c) *Caput longum* und } *musculi tricipitis.*
d) *Caput breve* } *musculi tricipitis.*
e) *M. brachialis internus.*
f) *M. supinator brevis.*
g) *Ligamentum intermusculare internum.*
h) *Condylus internus brachii.*
i) Abgeschnittene Sehne des *m. biceps.*
k) *M. extensor carpi radialis longus.*
l) *M. extensor carpi radialis brevis.*
m) Abgeschnittene Sehne des *m. supinator longus.*
n) Radialinsertion des *m. pronator teres.*
o) Arm-Insertion des *m. radialis internus* und *palmaris longus* (abgeschnitten).
p) *Ligamentum interosseum antibrachii.*
q) *M. flexor pollicis longus* (abgeschnitten).
r) Fingerbeuger (abgeschnitten).
s) *M. pronator quadratus.*
t) Abgeschnittene Sehne des *m. flexor carpi ulnaris.*
u) *Ligamentum carpi volare proprium* (das Mittelstück ist ausgeschnitten).
v) *M. abductor* und
w) *M. opponens digiti minimi.*
x) *Mm. interossei.*
1. *Art. brachialis.*
2. *Art. profunda brachii.*
3. *Art. collateralis ulnaris.*
4. Theilungsstelle der *art. brachialis* in die *art. radialis* und *ulnaris.*
5. *Art. recurrens radialis.*
6. *Art. radialis.*
7. *Art. ulnaris.*
8. Zweige zum *rete articulare cubiti.*
9. *Art. recurrens ulnaris.*
10. *Art. interossea interna.*
11. Fortsetzung der *art. ulnaris.*
12. *Ramus dorsalis* } der *art. radialis.*
13. *Ramus volaris* } der *art. radialis.*
14. *Ramus dorsalis* der *art. ulnaris.*
15. Abgeschnittenes Ende des *ramus volaris* der *art. ulnaris,* welcher den *arcus sublimis* bildet.
16. *Arcus profundus.*
17. *Ramus profundus* des Hohlhandastes der *art. ulnaris.*
18. *Art. princeps pollicis.*
19. *Art. indicis volaris radialis.*
20. *Art. digitalis communis volaris* (abgeschnitten).
21. *Artt. interosseae volares,* welche sich mit den *artt. digitales communes volares* aus dem oberflächlichen Hohlhandbogen verbinden.

Fig. 4.

Die **Arterien** der **Rückenfläche** des **Arms** und der **Hand.**

a) *Musc. deltoideus.*
b) Langer und
c) äusserer Kopf des *m. triceps brachii.*
d) *Olecranon.*
e) *Ulna.*
f) *Musc. biceps brachii.*
g) *M. brachialis internus.*
h) *M. supinator longus.*
i) *M. extensor carpi radialis longus.*
k) *M. extensor carpi radialis brevis.*
l) *M. extensor digitorum communis.*
m) *Condylus externus brachii.*
n) *M. anconaeus quartus.*
o) *M. extensor carpi ulnaris.*
p) *M. flexor carpi ulnaris.*
q) *M. abductor pollicis longus.*
r) *M. extensor pollicis brevis.*
s) *M. extensor pollicis longus.*
t) *Ligamentum carpi dorsale commune.*
u) Die vereinigten Strecksehnen der Finger.
v) *M. interosseus externus primus.*
1. *Rami musculares* von der *art. profunda brachii.*
2. *Art. profunda brachii.*
3. Zweige der *art. recurrens radialis.*
4. *Art. recurrens interossea.*
5. *Rete articulare cubiti.*
6. Zweige der *art. interossea externa.*
7. Zweige der *art. interossea interna.*
8. *Art. interossea externa inferior* (Endast der *art. interossea interna*).
9. *Ramus dorsalis arteriae radialis.*
10. *Ramus dorsalis arteriae ulnaris.*
11. *Ramus carpeus dorsalis* zum *rete carpi dorsale.*
12. *Art. dorsalis pollicis ulnaris.*
13. *Art. dorsalis indicis radialis.*
14. *Art. volaris pollicis ulnaris.*
15. *Art. dorsalis digiti V. ulnaris.*
16. *Art. interossea metacarpi III. et I.*
17. *Art. digiti V. radialis dorsalis.*
18. *Art. digiti IV. ulnaris dorsalis.*

Fig. 2.

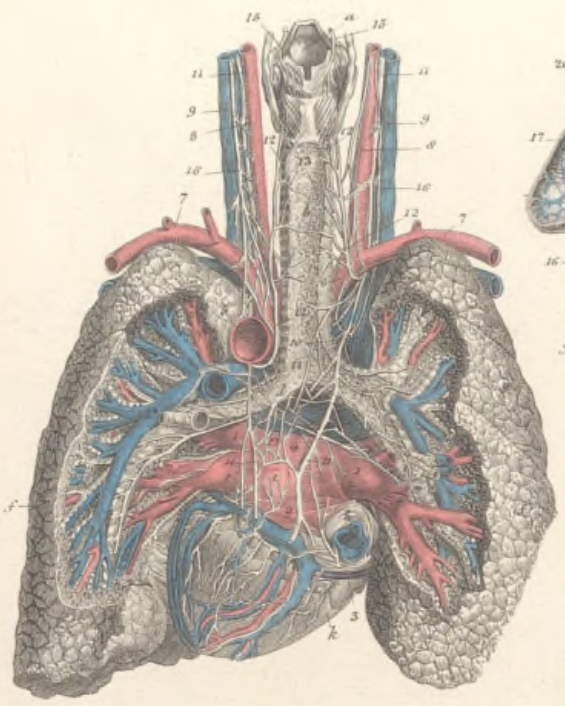

Fig. 3.

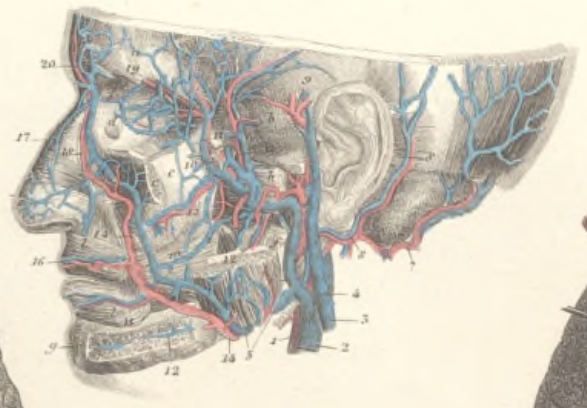

Fig. 1.

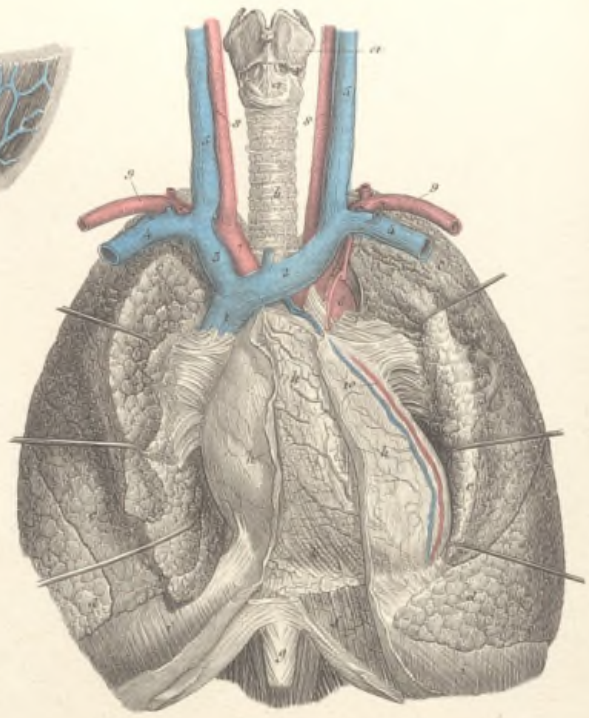

Fig. 4.

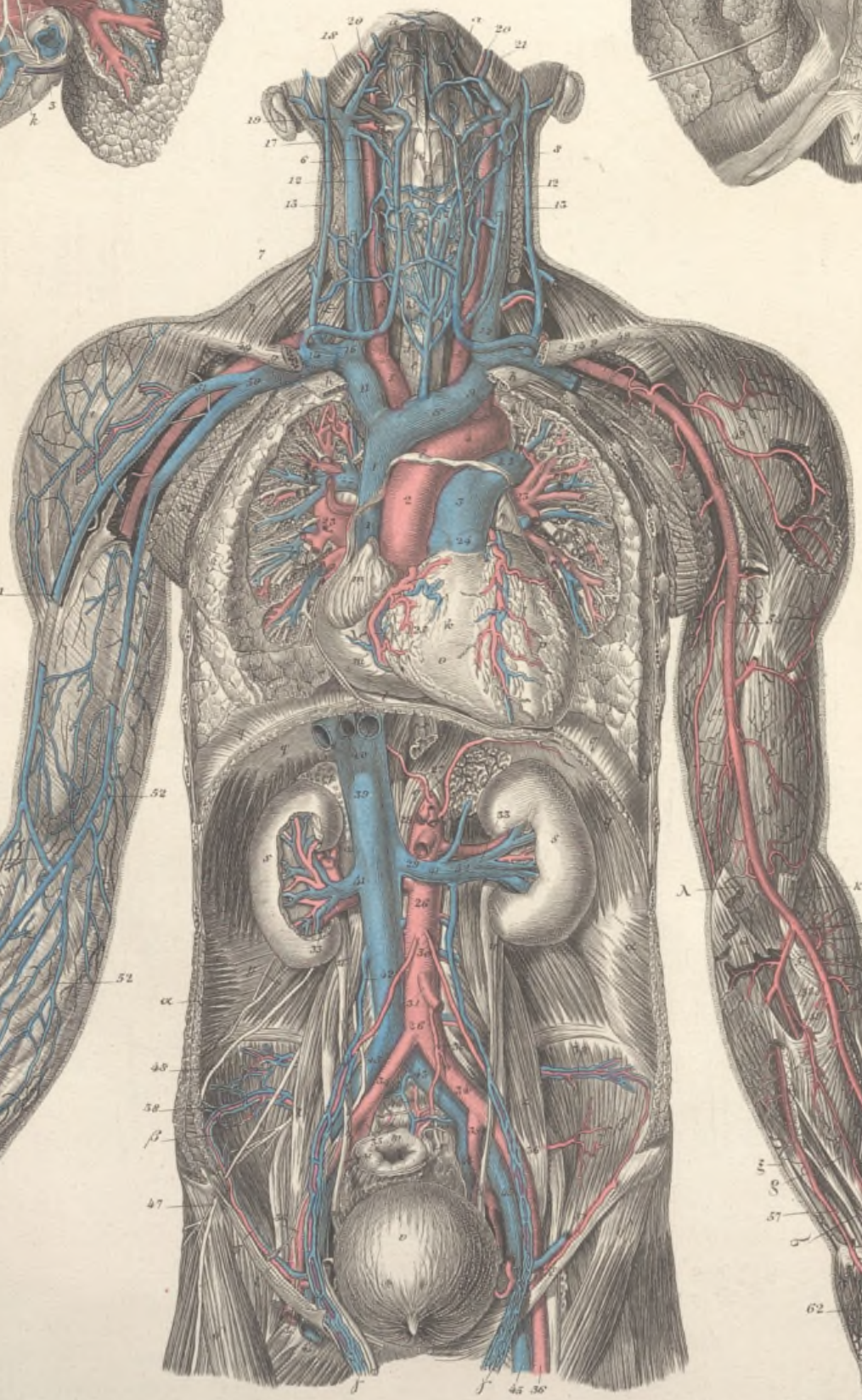

Fig. 5.

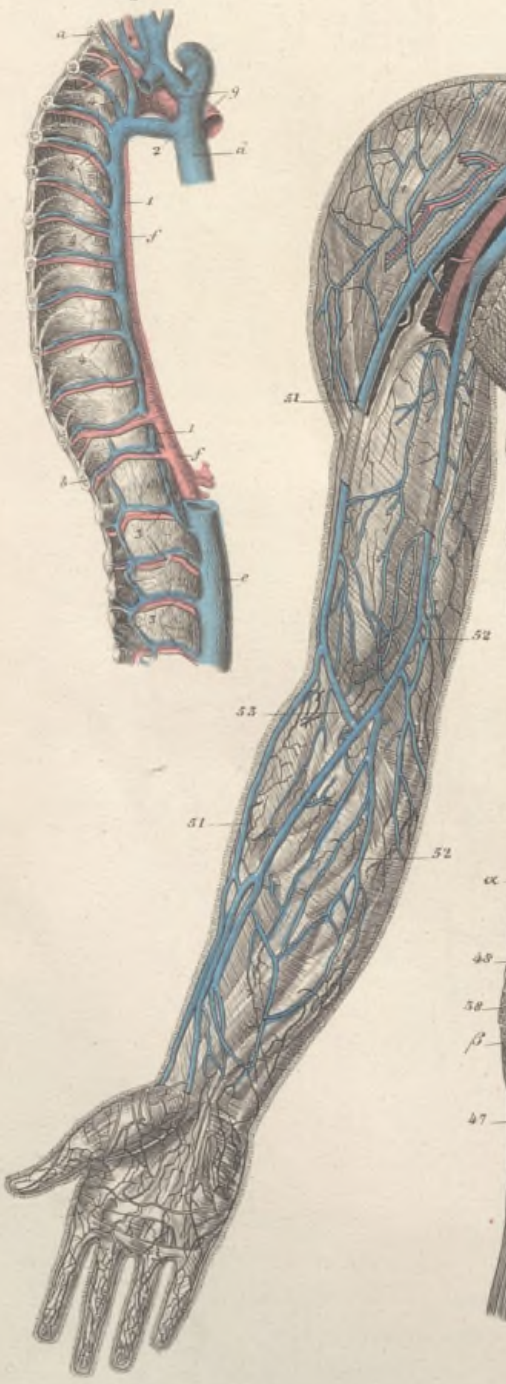

Fig. 6.

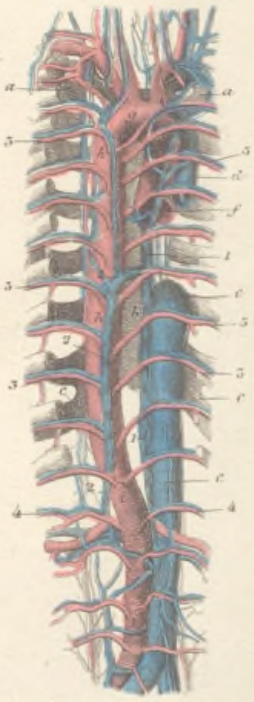

A. Krause sc. Leipzig.

ERKLÄRUNG DER TAB. XIX.

Blutgefässe des Halses, der Brust, des Bauches und Armes.

Fig. 1.

Das im Herzbeutel eingeschlossene **Herz** zwischen beiden Lungen mit den grossen **Gefässstämmen**, von vorn gesehen.

a) *Larynx*, Kehlkopf.
b) *Trachea*, Luftröhre.
c) *Lobus superior* } *pulmonis.*
d) *Lobus inferior* } *pulmonis.*
e) *Lobus medius* } *pulmonis.*
f) *Diaphragma*, Zwerchfell.
g) *Processus xiphoideus sterni.*
h) *Mediastinum anticum* } *pleurae.*
i) *Pars diaphragmatica* } *pleurae.*
k) *Pericardium*, Herzbeutel.
1. *Vena cava superior.*
2. *Ven. anonyma (s. jugularis communis) sinistra.*
3. *Ven. anonyma dextra.*
4. *Ven. subclavia.*
5. *Ven. jugularis interna.*
6. *Arcus aortae.*
7. *Arteria anonyma.*
8. *Art. carotis communis.*
9. *Art. subclavia.*
10. *Art.* u. *ven. pericardiaco-phrenica* (aus *mammaria interna*).

Fig. 2.

Das **Herz** und die **Lungen** von hinten gesehen, mit den Luftwegen, Gefässen und Nerven.

a) *Larynx*, Kehlkopf.
b) *Trachea*, Luftröhre.
c) *Bronchus dexter.*
d) *Bronchus sinister.*
e) *Lobus superior* } *pulmonis.*
f) *Lobus inferior* } *pulmonis.*
g) *Lobus medius* } *pulmonis.*
h) *Atrium dextrum* mit *ostium venae cavae inferioris.*
i) *Ostium sinistrum.*
k) *Ventriculus dexter.*
l) *Ventriculus sinister.*
1. *Venae pulmonales s. arteriosae* (mit arteriellem Blute).
2. *Vena magna cordis.*
3. *Art. coronaria cordis dextra.*
4. *Artt. pulmonales.*
5. *Arcus aortae.*
6. *Art. anonyma.*
7. *Art. subclavia.*
8. *Art. carotis communis.*
9. *Vena jugularis interna.*
10. *Vena cava superior.*
11. *Nervus vagus s. pneumo-gastricus.*
12. *Ramus recurrens nervi vagi s. nerv. laryngeus inferior.*
13. *Rami tracheales* } *nerv. recurrentis.*
14. *Rami cardiaci* } *nerv. recurrentis.*
15. *Nerv. laryngeus superior.*
16. *Ramus cardiacus nervi sympathici.*
17. *Plexus cardiacus.*

Fig. 3.

Die Verzweigung der *arteria maxillaris interna* und *externa*, auf der linken Seite des Kopfes.

a) *Os frontis*, Stirnbein.
b) *Ala magna (superficies temporalis) ossis sphenoidei.*
c) *Os maxillare superius (superficies temporalis).*
d) Innere Wand der Augenhöhle (*lamina papyracea* und *os lacrymale*).
e) *Os zygomaticum*, Jochbein.
f) *Ramus maxillae inferioris.*
g) *Corpus maxillae inferioris.*
h) *M. pterygoideus externus.*
i) *M. pterygoideus internus.*
k) *M. masseter.*
l) *M. orbicularis oris.*
m) *M. buccinator.*
1. *Carotis communis sinistra.*
2. *Vena jugularis interna.*
3. *Ven. jugularis externa.*
4. *Ven. cephalica externa s. facialis communis.*
5. *Ven. facialis anterior.*
6. *Ven. facialis posterior.*
7. *Art.* u. *ven. occipitalis.*
8. *Art.* u. *ven. auricularis posterior.*
9. *Art. temporalis (superficialis).*
10. *Art. maxillaris interna.*
11. *Artt.* u. *vv. temporales profundae.*
12. *Art.* u. *ven. alveolaris inferior.*
13. *Art.* u. *ven. alveolaris posterior.*
14. *Art. maxillaris externa s. facialis.*
15. *Art. coronaria labii inferioris.*
16. *Art. coronaria labii superioris.*
17. *Art. dorsalis nasi.*
18. *Art. angularis.*
19. *Art. ophthalmica* u. *ven. ophthalmica cerebralis.*
20. *Art.* u. *ven. frontalis.*

Fig. 4.

Ein Theil der **Blutgefässe** des Halses, der Brust- und Bauchhöhle und des Armes.

a) *Mandibula*, Unterkiefer.
b) *Os hyoideum*, Zungenbein.
c) *Larynx*, Kehlkopf.
d) *Glandula thyreoidea*, Schilddrüse.
e) *Trachea*, Luftröhre.
f) *Oesophagus*, Speiseröhre.
g) *Clavicula*, Schlüsselbein.
h) *Costa I.*, erste Rippe.
i) *Pulmo*, Lunge.
k) *Cor*, Herz.
l) *Pericardium*, Herzbeutel.
m) *Atrium dextrum* (mit *auricula cordis dextra*).
n) *Auricula cordis sinistra.*
o) *Ventriculus dexter.*
p) *Ventriculus sinister.*
q) *Diaphragma*, Zwerchfell.
r) *Oesophagus* (durch das *foramen oesophageum* des Zwerchfells tretend).
s) *Ren*, Niere.
t) *Glandula suprarenalis*, Nebenniere.
u) *Ureter*, Harnleiter.
v) *Vesica urinaria*, Harnblase.
w) *Intestinum rectum*, Mastdarm.
x) *Peritonaeum*, Bauchfell.
y) *Mscl. quadratus lumborum.*
z) *M. psoas.*
α) *M. transversus abdominis.*
β) *M. iliacus internus.*
γ) *Funiculus spermaticus*, Samenstrang.
δ) *Mscl. sartorius.*
ε) *Ligamentum Poupartii.*

ζ) *Mscl. pectoralis major.*
η) *M. cucullaris s. trapezius.*
ϑ) *M. scalenus anticus.*
ι) *M. deltoideus.*
ϰ) *M. biceps brachii.*
λ) *M. brachialis internus.*
μ) *M. triceps brachii.*
ν) *M. supinator longus.*
ξ) *M. flexor carpi ulnaris.*
π) *M. flexor pollicis longus.*
ϱ) *M. flexor digitorum communis profundus.*
σ) *M. pronator quadratus.*

1. *Vena cava superior.*
2. *Arteria aorta adscendens.*
3. *Arteria pulmonalis.*
4. *Arcus aortae.*
5. *Art. anonyma.*
6. *Art. carotis communis dextra.*
7. *Art. subclavia dextra.*
8. *Art. carotis communis sinistra.*
9. *Art. subclavia sinistra.*
10. *Vena anonyma sinistra.*
11. *Vena anonyma dextra.*
12. *Vena jugularis interna.*
13. *Ven. jugularis externa.*
14. *Ven. subclavia.*
15. *Ven. thyreoidea superior.*
16. *Venae subcutaneae colli.*
17. *Ven. thyreoidea superior.*
18. *Ven. cephalica anterior s. externa.*
19. *Ven. cephalica posterior s. interna.*
20. *Arteria maxillaris externa.*
21. *Vena facialis anterior.*
22. *Arteriae pulmonales s. venosae.*
23. *Venae pulmonales s. arteriosae.*
24. *Ramus anterior s. descendens art. et ven. coronariae cordis sinistrae.*
25. *Art. et ven. coronaria cordis dextra.*
26. *Aorta descendens abdominalis.*
27. *Artt. phrenicae inferiores.*
28. *Art. coeliaca (tripus Halleri: art. coronaria ventriculi sinistra, lienalis* u. *hepatica).*
29. *Art. mesenterica s. mesaraica superior.*
30. *Artt. spermaticae internae.*
31. *Art. mesenterica s. mesaraica inferior.*
32. *Art. haemorrhoidalis interna.*
33. *Art.* u. *vena renalis.*
34. *Art. iliaca communis.*
35. *Art. hypogastrica s. iliaca interna.*
36. *Art. cruralis s. iliaca externa.*
37. *Art.* u. *ven. circumflexa ilium.*
38. *Art.* u. *ven. ilio-lumbalis.*
39. *Vena cava inferior*, untere Hohlader.
40. *Venae hepaticae.*
41. *Vena renalis.*
42. *Ven. spermatica interna.*
43. *Ven. iliaca communis.*
44. *Ven. iliaca interna s. hypogastrica.*
45. *Ven. iliaca externa s. cruralis.*
46. *Art.* u. *ven. sacra media.*
47. *Nerv. cutaneus femoris anterior externus.*
48. *Nerv. ilio-hypogastricus.*
49. *Art. axillaris.*
50. *Ven. axillaris.*
51. *Ven. cephalica brachii.*
52. *Ven. basilica.*
53. *Ven. mediana.*
54. *Art. brachialis.*
55. Theilung der *art. brachialis* in die *art. radialis* u. *ulnaris.*
56. *Art. radialis.*
57. *Art. ulnaris.*
58. *Art. interossea communis.*
59. *Art. interossea interna.*
60. *Art. recurrens radialis.*
61. *Art. recurrens ulnaris.*
62. *Arcus volaris sublimis.*
63. *Ramus volaris arteriae radialis.*

Fig. 5.

Die **Wirbelsäule,** von der rechten Seite gesehen, mit der *vena azygos*, *aorta* und den *venae cavae.*

a) *Costa I.*, erste Rippe.
b) *Costa XII.*, letzte Rippe.
c) *Vertebra lumbalis I.*, erster Lendenwirbel.
d) *Vena cava superior.*
e) *Vena cava inferior.*
f) *Aorta descendens thoracica.*
g) *Arcus aortae.*

1. *Vena azygos.*
2. Einsenkung der *ven. azygos* in die *ven. cava superior.*
3. *Artt.* u. *vv. lumbales.*
4. *Artt.* u. *vv. intercostales.*

Fig. 6.

Die grossen **Gefässe** längs der **Brust-** und **Lendenwirbelsäule** (*aorta, vena cava inferior* und *superior, vena azygos* und *hemiazygos*), von hinten gesehen.

a) *Costa I.*, erste Rippe.
b) *Sternum*, Brustbein.
c) Rippenknorpel.
d) *Vena cava superior.*
e) *Vena cava inferior.*
f) *Aorta adscendens.*
g) *Arcus aortae* (mit *art. anonyma, carotis* u. *subclavia sinistra*).
h) *Aorta descendens thoracica.*
i) *Aorta descendens abdominalis.*

1. *Vena azygos.*
2. *Vena hemiazygos.*
3. *Artt.* u. *vv. intercostales.*
4. *Artt.* u. *vv. lumbales.*

Fig. 3.

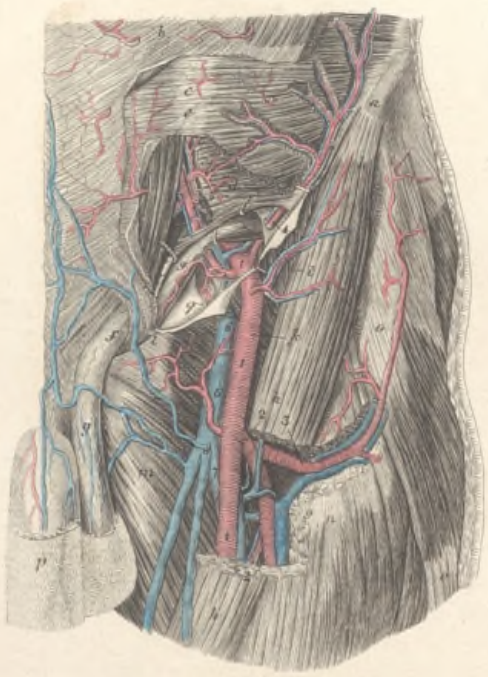

Fig. 2.

Fig. 1.

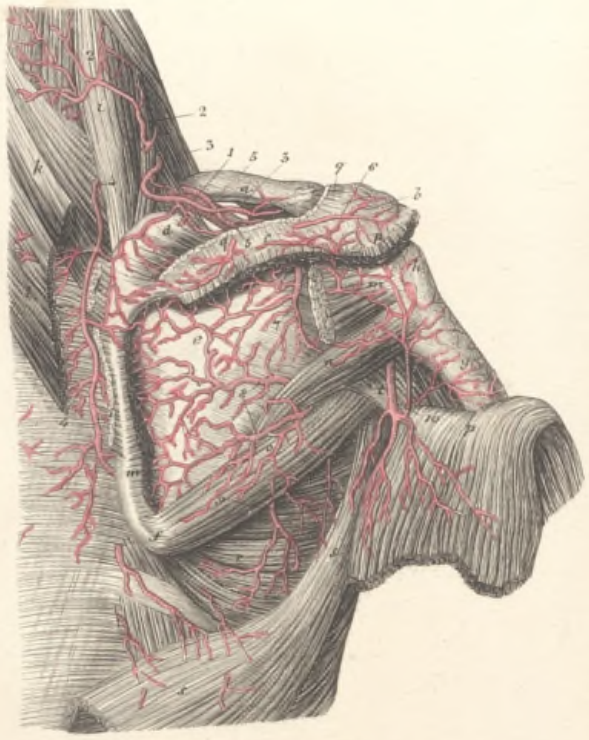

Fig. 4.

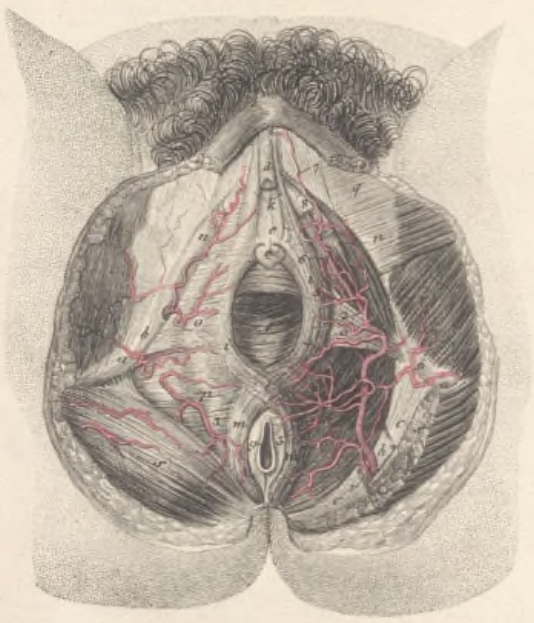

Fig. 5.

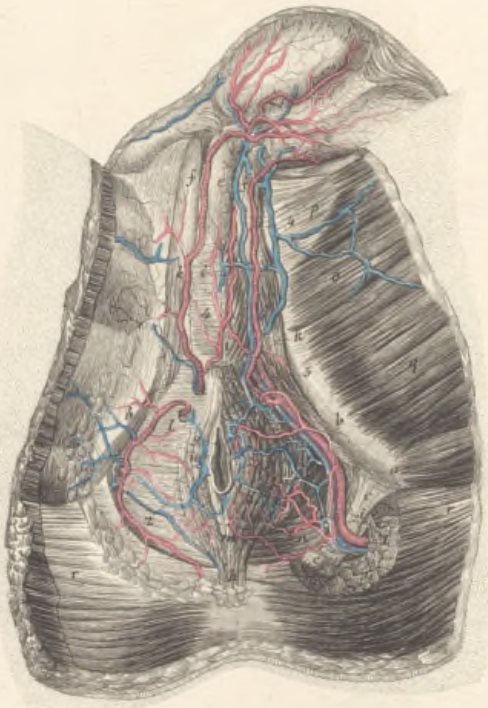

Fig. 7.

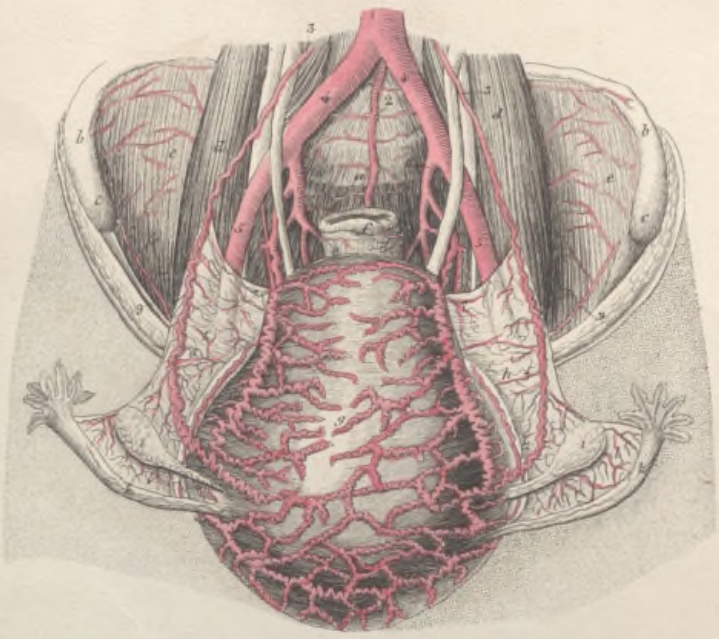

Fig. 6.

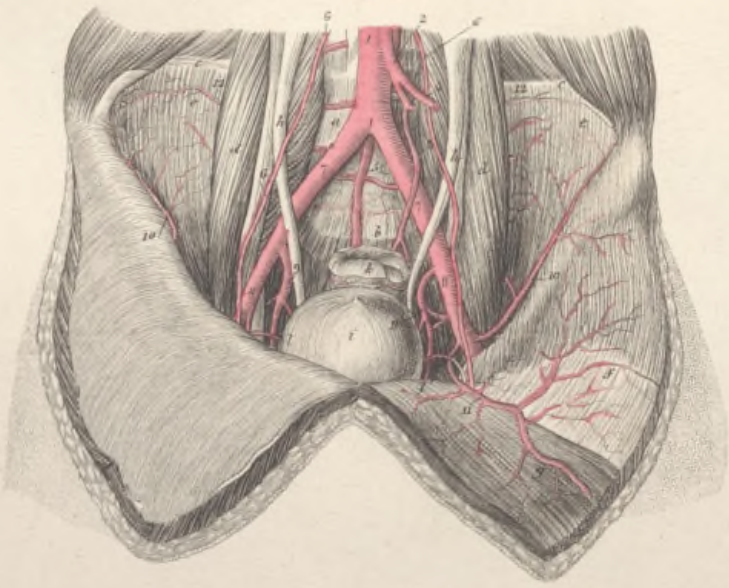

A. Krause sc. Leipzig

ERKLÄRUNG DER TAB. XX.

Adern des Armes, Dammes und Beckens.

Fig. 1.

Die **Arterien** in der Tiefe der rechten **Schulter.**

a) *Clavicula*, Schlüsselbein.
b) *Acromion scapulae.*
c) *Spina scapulae.*
d) *Fossa supraspinata* mit *mscl. supraspinatus.*
e) *Fossa infraspinata.*
f) *Angulus inferior scapulae.*
g) *Os brachii*, Oberarmknochen.
h) *Tuberculum majus s. externum.*
i) *Musculus levator anguli scapulae.*
k) *Mscl. rhomboideus minor.*
l) *M. rhomboideus major.*
m) *M. infraspinatus.*
n) *M. teres minor.*
o) *M. teres major.*
p) *M. deltoideus.*
q) *M. cucullaris s. trapezius.*
r) *M. serratus anticus major.*
s) *M. latissimus dorsi.*
t) *Anconaeus longus s. caput longum m. tricipitis brachii.*
1. *Arteria subclavia.*
2. *Art. cervicalis superficialis.*
3. *Art. transversa colli.*
4. *Art. dorsalis scapulae s. ramus descendens art. transversae colli.*
5. *Art. transversa scapulae.*
6. *Art. acromialis.*
7. *Ramus infraspinatus art. transversae scapulae.*
8. *Art. circumflexa scapulae.*
9. *Ramus descendens s. thoracico-dorsalis art. subscapularis.*
10. *Art. circumflexa humeri posterior.*

Fig. 2.

Die **Arterien** in der Tiefe der Dorsalfläche des rechten **Vorderarmes** und der **Hand.**

a) *Os brachii*, Oberarmknochen.
b) *Condylus externus brachii.*
c) *Olecranon ulnae* (mit Sehne des *m. triceps*).
d) *Ulna*, Ellenbogenbein.
e) *Capitulum radii* (vom *lig. annulare* umgeben).
f) *Radius*, Speiche.
g) *Processus styloideus radii.*
h) *Carpus*, Handwurzel.
i) *Metacarpus*, Mittelhand.
k) *Ligamentum interosseum.*
l) *Mscl. brachialis internus.*
m) *Mm. interossei dorsales s. externi.*
1. *Arteria profunda brachii* als *art. collateralis radialis posterior* endigend.
2. *Art. recurrens interossea.*
3. *Art. interossea perforans s. externa s. dorsalis.*
4. *Rami perforantes art. interosseae internae.*
5. *Art. interossea perforans inferior* (Endast der *art. interossea interna*).
6. *Ramus dorsalis arteriae ulnaris.*
7. *Art. radialis.*
8. *Rete carpeum dorsale s. arcus dorsalis carpi.*
9. *Art. dorsalis radialis pollicis.*
10. *Art. dorsalis ulnaris digiti V.*
11. *Artt. interosseae metacarpi dorsales.*
12. *Artt. digitales dorsales* (an jedem Finger eine *art. radialis* und *ulnaris*).
13. *Art. dorsalis ulnaris pollicis.*
14. *Art. dorsalis radialis indicis.*

Fig. 3.

Die Gefässe in der **Schenkelbuge** und am obersten Theile des Oberschenkels.

a) *Spina ilei anterior superior.*
b) *Musculus obliquus abdominis externus.*
c) *Mscl. obliquus abdominis internus.*
d) *M. transversus abdominis.*
e) *M. rectus abdominis.*
f) *Annulus abdominalis* (*externus*).
g) *Funiculus spermaticus.*
h) *M. sartorius.*
i) *M. iliacus internus.*
k) *M. psoas major.*
l) *M. pectinaeus.*
m) *M. adductor longus.*
n) *M. rectus femoris.*
o) *M. tensor fasciae latae.*
p) *Penis* mit *art.* und *ven. dorsalis penis.*
q) *Canalis inguinalis.*
1. *Arteria cruralis s. femoralis.*
2. *Art. profunda femoris.*
3. *Art. circumflexa femoris externa.*
4. *Art.* und *ven. circumflexa ilium.*
5. *Art.* und *ven. epigastrica* (*inferior*).
6. *Vena cruralis s. femoralis.*
7. *Ven. profunda femoris.*
8. *Ven. saphena magna.*
9. *Ven. circumflexa femoris externa.*

Fig. 4.

Die **Arterien** und Muskeln der After-Dammgegend des Weibes.

a) *Tuber ossis ischii.*
b) *Ramus adscendens ossis ischii.*
c) *Lig. tuberoso-sacrum.*
d) *Clitoris.*
e) *Orificium urethrae.*
f) *Ostium s. introitus vaginae.*
g) *Anus s. orificium intestini recti.*
h) *Lig. spinoso-sacrum.*
i) *M. constrictor cunni s. vaginae.*
k) Bündel des *m. constrictor cunni*, die sich an die Schenkel der *clitoris* heften.
l) Vereinigungsstelle des *m. constrictor vaginae* und *sphincter ani.*
m) *M. sphincter ani externus.*
n) *M. ischio-cavernosus* (aus 2 Bündeln bestehend).
o) *Mm. transversi perinaei.*
p) *M. levator ani.*
q) *M. gracilis.*
r) *M. adductor magnus.*
s) *M. glutaeus maximus.*
1. *Art. pudenda communis s. interna.* (Zwischen *lig. tuberoso-* und *spinoso-sacrum*).
2. Spaltung der *art. pudenda communis* in eine *art. vaginalis* (*vulvaria*) und *clitoridea.*
3. *Artt. haemorrhoidales externae.*
4. *Art. transversa perinaei.*
5. *Art. vaginalis s. vulvaria.*
6. *Art. clitoridea.*
7. *Art. dorsalis clitoridis.*
8. *Art. profunda clitoridis.*

Fig. 5.

Die **Gefässe** und Muskeln der After-Dammgegend beim Manne.

a) *Tuber ossis ischii.*
b) *Ramus adscendens ossis ischii.*
c) *Lig. tuberoso-sacrum.*
d) *Lig. spinoso-sacrum.*
e) *Corpus cavernosum urethrae (bulbus).*
f) *Corpus cavernosum penis.*
g) *Anus s. orificium intestini recti.*
h) *Os coccygis.*
i) *M. bulbo-cavernosus.*
k) *M. ischio-cavernosus.*
l) *M. transversus perinaei.*
m) *M. sphincter ani externus.*
n) *M. levator ani* u. *m. coccygeus (s. ischio-coccygeus).*
o) *M. adductor longus.*
p) *M. gracilis.*
q) *M. adductor magnus.*
r) *M. glutaeus maximus.*
1. *Art. pudenda communis* (zwischen *lig. tuberoso-* und *spinoso-sacrum*).
2. *Artt. haemorrhoidales externae.*
3. *Art. transversa perinaei.*
4 *Art. bulbo-urethralis.*
5. *Art. profunda penis.*

Fig. 6.

Die **Arterien** des Beckens und der Unterbauchgegend beim Manne.

a) *Vertebra lumbalis V.*
b) *Os sacrum*, Kreuzbein.
c) *Crista ossis ilei.*
d) *Musculus psoas (major).*
e) *Mscl. iliacus internus.*
f) *M. transversus abdominis.*
g) *M. rectus abdominis.*
h) *Ureter*, Harnleiter.
i) *Vesica urinaria.*
k) *Intestinum rectum.*
l) *Vas deferens*, Samenleiter.
1. *Aorta descendens abdominalis.*
2. *Arteria mesenterica inferior.*
3. *Art. haemorrhoidalis interna.*
4. *Art. colica sinistra.*
5. *Art. sacra media.*
6. *Art. spermatica interna.*
7. *Art. iliaca communis.*
8. *Art. iliaca externa s. cruralis.*
9. *Art. iliaca interna s. hypogastrica.*
10. *Art. circumflexa ilium.*
11. *Art. epigastrica (inferior).*
12. *Art. ilio-lumbalis.*

Fig. 7.

Die **Arterien** des Beckens und der schwangern Gebärmutter.

a) *Os sacrum*, Kreuzbein.
b) *Crista ossis ilei.*
c) *Spina ilei anterior superior.*
d) *Mscl. psoas (major).*
e) *M. iliacus internus.*
f) *Intestinum rectum.*
g) *Uterus*, Gebärmutter (nach vorn umgelegt).
h) *Ligamentum uteri latum.*
i) *Ovarium* am *ligamentum ovarii.*
k) *Tuba Fallopii.*
l) *Ala vespertilionis (lig. uteri latum).*
1. *Aorta descendens abdominalis.*
2. *Art. sacra media.*
3. *Art. spermatica interna.*
4. *Art. iliaca communis.*
5. *Art. iliaca externa s. cruralis.*
6. *Art. iliaca interna s. hypogastrica.*
7. *Art. uterina.*
8. *Art. haemorrhoidalis media.*
9. *Art. circumflexa ilium.*

Fig. 1.

Fig. 2.

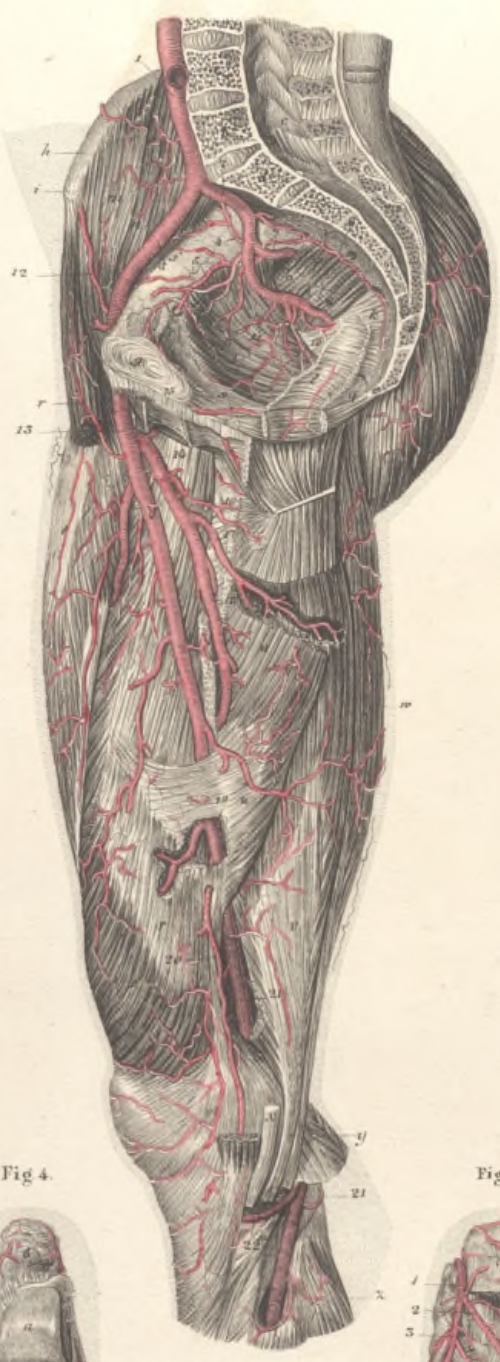

Fig. 3.

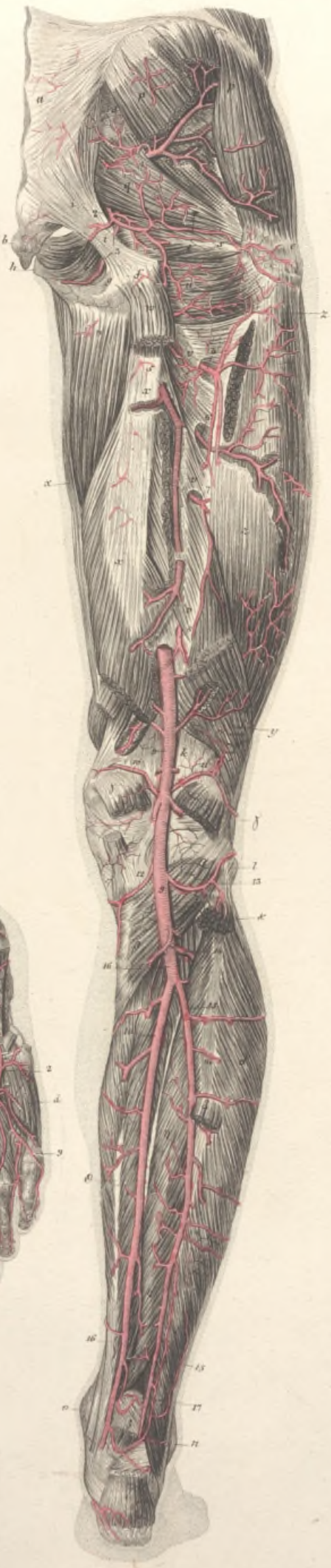

Fig. 4.

Fig. 6.

Fig. 5.

A. Krause sc. Leipzig

ERKLÄRUNG DER TAB. XXI.

Die Pulsadern des Beckens und Beines.

Fig. 1.

Die **Arterien** an der vordern Fläche des **Ober-** und **Unterschenkels**, sowie auf dem **Fussrücken.**

a) *Crista ilei*, Hüftkamm.
b) *Spina ilei anterior.*
c) *Trochanter major.*
d) *Symphysis ossium pubis.*
e) *Ramus horizontalis ossis pubis.*
f) *Patella*, Kniescheibe.
g) *Tuberositas tibiae.*
h) *Tibia*, Schienbein (*crista*).
i) *Malleolus internus.*
k) *Malleolus externus.*
l) *Musculus psoas.*
m) *Mscl. iliacus internus.*
n) *M. pectinaeus.*
o) *M. glutaeus medius.*
p) *M. rectus femoris.*
q) *Tendo communis extensorius.*
r) *M. vastus externus.*
s) *M. vastus internus.*
t) *M. cruralis.*
u) *M. adductor longus s. primus.*
v) *M. gracilis.*
w) *M. adductor magnus s. tertius.*
x) *Ligamentum patellae.*
y) *M. tibialis anticus.*
z) *M. extensor hallucis longus.*
α) *M. extensor digitorum communis longus.*
β) *M. peronaeus tertius.*
γ) *M. soleus.*
δ) *M. gastrocnemius.*
ε) *M. extensor hallucis brevis.*
ζ) *M. extensor digitorum communis brevis.*

1. *Arteria iliaca communis dextra.*
2. *Art. hypogastrica s. iliaca interna.*
3. *Art. sacra lateralis.*
4. *Art. glutaea (superior).*
5. *Art. ischiadica (s. glutaea inferior).*
6. *Art. cruralis s. iliaca externa.*
7. *Art. epigastrica (inferior).*
8. *Art. circumflexa ilium.*
9. *Art. femoralis s. cruralis.*
10. *Art. profunda femoris.*
11. *Art. circumflexa femoris externa.*
12. Stelle, wo die *art. cruralis* durch den *m. adductor magnus* in die Kniekehle tritt.
13. *Art. tibialis antica.*
14. *Art. recurrens tibialis.*
15. *Art. dorsalis pedis s. pediaea.*
16. *Art. malleolaris externa.*
17. *Art. malleolaris interna.*
18. *Art. tarsea externa.*
19. *Art. tarsea interna.*
20. *Artt. interosseae metatarsi dorsales* (in die *artt. digitales dorsales* sich spaltend).

Fig. 2.

Die **Arterien** an der innern Fläche des **rechten Oberschenkels** und **Beckens.**

a) Vierter Lendenwirbel.
b) Fünfter Lendenwirbel.
c) *Canalis spinalis* u. *sacralis.*
d) *Os sacrum*, Kreuzbein.
e) *Os coccygis*, Steissbein.
f) *Linea arcuata interna s. innominata.*
g) *Symphysis ossium pubis* (*ramus descendens ossis pubis*).
h) *Crista ossis ilei.*
i) *Spina ilei anterior superior.*
k) *Lig. spinoso-sacrum.*
l) *Intestinum rectum*, Mastdarm.
m) *Musculus iliacus internus.*
n) *Musc. psoas major.*
o) *M. pyriformis* (tritt durch die *incisura ischiadica major*).
p) *M. obturator internus.*
q) *M. levator ani.*
r) *M. sartorius.*
s) *M. vastus internus.*
t) *M. rectus femoris.*
u) *M. adductor magnus.*
v) *M. semimembranosus.*
w) *M. semitendinosus.*
x) Sehne des *m. gracilis.*
y) *M. gastrocnemius* (*internus*).
z) *M. soleus.*

1. *Arteria iliaca communis dextra.*
2. *Art. hypogastrica s. iliaca interna.*
3. *Art. cruralis s. iliaca externa.*
4. *Art. ilio-lumbalis.*
5. *Art. obturatoria* (tritt durch das *foramen obturatorium*).
6. *Art. sacra lateralis* (mit den *rami spinales*).
7. *Art. glutaea* (*superior*).
8. *Art. ischiadica s. glutaea inferior.*
9. *Art. pudenda communis s. interna.*
10. *Artt. haemorrhoidales mediae.*
11. *Art. vesicalis.*
12. *Art. circumflexa ilium.*
13. *Art. femoralis s. cruralis.*
14. *Art. profunda femoris.*
15. *Art. circumflexa femoris interna.*
16. *Art. perforans I.*
17. *Art. perforans II.* } Zweige d. *art. profunda femoris*, die *mm. adductores* durchbohrd.
18. *Art. perforans III.*
19. *Art. cruralis* im Canale zwischen *m. adductor magnus* u. *vastus internus.*
20. *Art. articularis genu superficialis s. suprema.*
21. *Art. poplitaea.*
22. *Art. articularis genu inferior interna.*

Fig. 3.

Die **Arterien** an der hintern Fläche des **Beckens** und (rechten) **Beines.**

a) *Os sacrum*, Kreuzbein.
b) *Os coccygis*, Steissbein.
c) *Crista ossis ilei.*
d) *Os ilium* (über der *incisura ischiadica major*).
e) *Trochanter major.*
f) *Tuber ischii.*
g) *Ramus adscendens ossis ischii.*
h) *Ramus descendens ossis pubis.*
i) *Lig. tuberoso-sacrum.*
k) *Fossa poplitaea.*
l) *Capitulum fibulae.*
m) *Fibula*, Wadenbein.
n) *Malleolus externus.*
o) *Malleolus internus.*
p) *Musculus glutaeus medius.*
q) *Musc. pyriformis.*
r) *M. gemellus superior.*
s) *M. obturator internus.*
t) *M. gemellus internus.*

u) *M. quadratus femoris.*
v) *M. adductor femoris magnus.*
w) Kopf des *biceps* u. *semitendinosus.*
x) *M. semimembranosus.*
y) *Caput breve m. bicipitis.*
z) *M. vastus externus.*
α) *M. gracilis.*
β) *M. poplitaeus.*
γ) Köpfe des *m. gastrocnemius.*
δ) *M. peronaeus longus.*
ε) *M. peronaeus brevis.*
ζ) *M. flexor hallucis longus.*
η) *M. tibialis posticus.*
ϑ) *M. flexor digitorum pedis communis longus.*
ι) *Tendo Achillis.*
κ) *M. soleus.*

1. *Arteria glutaea (superior) s. iliaca posterior.*
2. *Art. ischiadica s. glutaea inferior.*
3. *Art. pudenda communis inferior.*
4. *Ramus inferior art. circumflexae femoris internae.*
5. *Art. profunda femoris.*
6. *Art. perforans I.* } *arteriae profundae femoris.*
7. *Art. perforans II.*
8. *Art. perforans III.*
9. *Art. poplitaea.*
10. *Art. articularis genu superior interna.*
11. *Art. articularis genu superior externa.*
12. *Art. articularis genu inferior interna.*
13. *Art. articularis genu inferior externa.*
14. *Art. tibialis antica.*
15. *Art. fibularis s. peronaea.*
16. *Art. tibialis postica.*
17. *Art. transversa malleolaris s. malleolaris posterior externa.*

Fig. 4.

Die **Arterien** des **Fussrückens** (des rechten Fusses).

a) *Astragalus*, Sprungbein.
b) *Calcaneus*, Fersenbein.
c) *Tuber ossis navicularis.*
d) *Tuberositas ossis metatarsi V.*

1. *Arteria dorsalis pedis s. pediaea* (Fortsetzung der *art. tibialis antica*).
2. *Art. tarsea externa.*
3. *Art. tarsea interna.*
4. *Art. metatarsea*, mit dem *arcus dorsalis*, aus welchem entspringen
5. *Artt. interosseae metatarsi dorsales* und aus diesen
6. *Artt. digitales pedis dorsales.*
7. *Art. interossea dorsalis prima* mit der *art. dorsalis hallucis externa* u. *interna*, u. *art. dorsalis interna digiti II.*
8. Abgang des *ramus plantaris profundus.*

Fig. 5.

Die oberflächlicheren **Arterien** der **Fusssohle** (des rechten Fusses).

a) *Tuber calcanei.*
b) *Tuberositas ossis metatarsi V.*
c) *Capitulum ossis metatarsi I.*
d) *M. flexor digitorum pedis communis brevis s. perforatus.*
e) *M. abductor hallucis.*
f) *M. flexor hallucis brevis.*
g) *M. flexor hallucis longus.*
h) *M. flexor digitorum pedis communis longus s. perforans.*
i) *Caro quadrata Sylvii s. m. quadratus plantae.*
k) *M. abductor digiti pedis V.*
l) *M. flexor brevis digiti pedis V.*
m) *M. transversalis pedis.*

1. *Art. tibialis postica.*
2. *Art. plantaris externa.*
3. Ast der *art. plantaris interna.*
4. *Art. plantaris digiti V. externa.*
5. Anfang des *arcus plantaris profundus.*
6. *Art. tibialis plantaris hallucis.*
7. *Artt. interosseae plantares*, sich spaltend in *artt. digitales plantares.*

Fig. 6.

Die tieferen **Arterien** der **Fusssohle** (des rechten Fusses).

a) *Tuber calcanei.*
b) *M. adductor hallucis.*
c) *Mm. interossei pedis plantares.*
d) *M. flexor brevis digiti V.*

1. *Art. tibialis postica.*
2. *Art. plantaris externa.*
3. *Art. plantaris interna.*
4. *Art. tibialis plantaris hallucis.*
5. Durchtritt des *ramus plantaris profundus* der *art. pediaea.*
6. *Arcus plantaris profundus.*
7. *Artt. interosseae plantares.*
8. *Artt. digitales pedis plantares.*
9. *Art. plantaris digiti V. externa.*

Fig. 2.

Fig. 1.

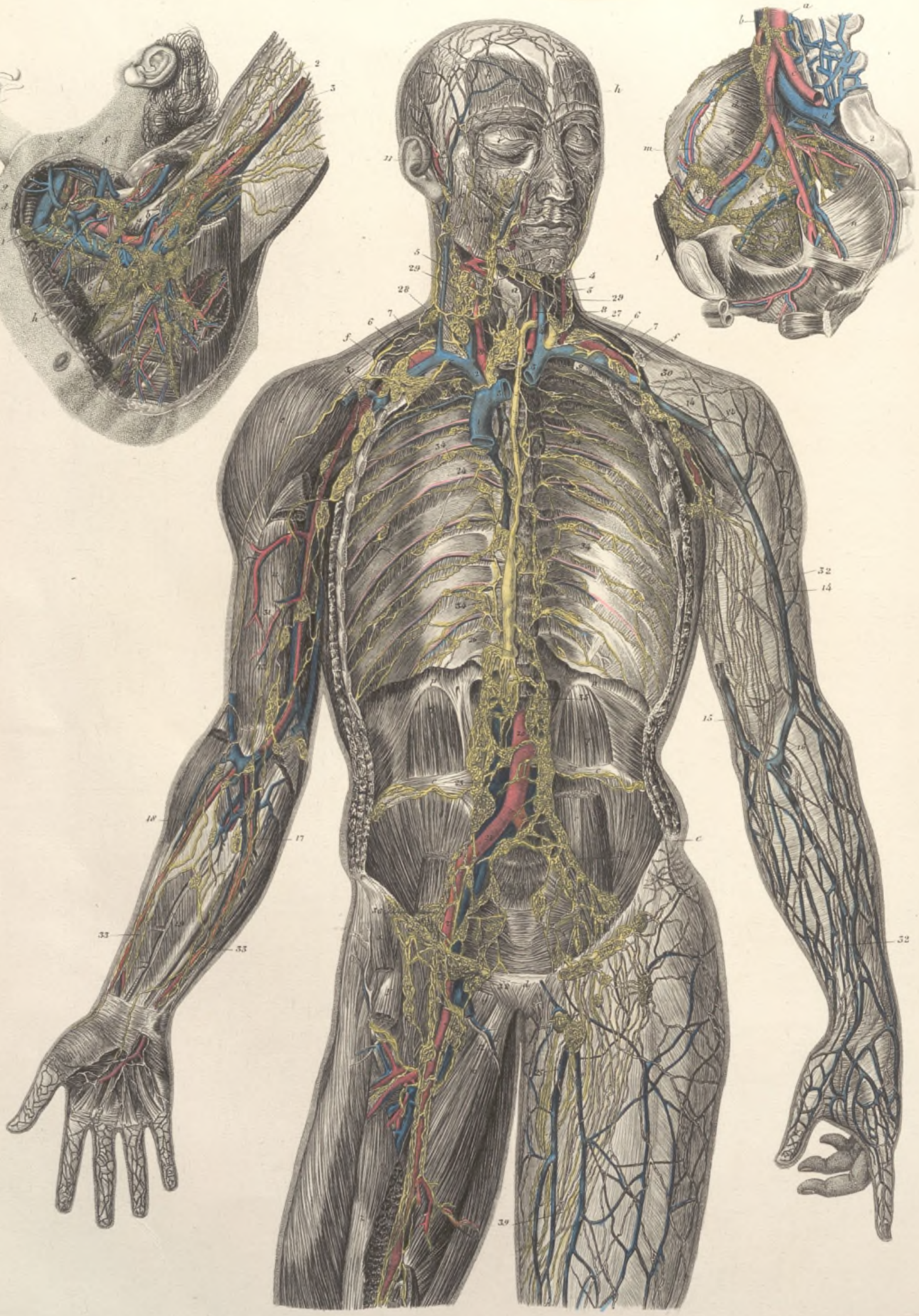

Fig. 3.

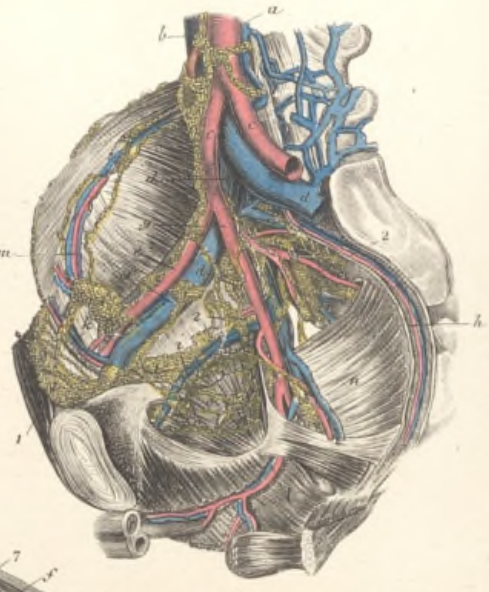

A. Grundse sc. Leipzig.

ERKLÄRUNG DER TAB. XXII.

Die Lymphgefässe und Lymphdrüsen, der rechte und linke Saugaderstamm.

Fig. 1.

Die **Lymphgefässe** des **Kopfes**, des **Rumpfes** und der **Arme.**

a) Kehlkopf, *larynx.*
b) Luftröhre, *trachea.*
c) Hüftkamm, *crista ilei.*
d) *Symphysis ossium pubis.*
e) *Spina ilei anterior superior.*
f) *Clavicula*, Schlüsselbein.
g) *Costa I.*, erste Rippe.
h) *Mscl. frontalis.*
i) *M. orbicularis palpebrarum.*
k) *M. masseter.*
l) *Mm. zygomatici.*
m) *M. orbicularis oris.*
n) *M. quadratus menti.*
o) *M. triangularis menti.*
p) *Diaphragma*, Zwerchfell.
q) *M. quadratus lumborum.*
r) *M. psoas major.*
s) *M. iliacus internus.*
t) *M. deltoideus.*
u) *M. biceps brachii.*
v) *M. pectinaeus.*
w) *M. adductor longus.*
x) *M. sartorius.*
y) *M. rectus femoris.*
z) *M. vastus internus.*
1. *Vena cava superior.*
2. *Ven. anonyma dextra.*
3. *Ven. anonyma sinistra.*
4. *Ven. jugularis interna.*
5. *Ven. jugularis externa.*
6. *Ven. subclavia.*
7. *Art. subclavia.*
8. *Art. carotis communis.*
9. *Art. maxillaris externa.*
10. *Ven. facialis anterior.*
11. *Art.* u. *ven. temporalis.*
12. *Art. axillaris.*
13. *Art. brachialis.*
14. *Vena cephalica brachii.*
15. *Ven. basilica.*
16. *Ven. mediana.*
17. *Art.* u. *ven. ulnaris.*
18. *Art.* u. *ven. radialis.*
19. *Art.* u. *ven. interossea interna.*
20. *Aorta descendens abdominalis.*
21. *Art. iliaca communis.*
22. *Art. cruralis.*
23. *Vena cava inferior.*
24. *Vena azygos.*
25. *Vena saphena magna.*
26. Ursprung des *ductus thoracicus* (durch den Zusammenfluss des *truncus lymphaticus intestinalis* und des rechten und linken *truncus lumbaris*).
27. Einsenkung des *ductus thoracicus* in den Winkel zwischen *ven. subclavia* u. *jugularis sinistra.*
28. *Truncus lymphaticus dexter.*
29. *Plexus lymphaticus cervicalis s. jugularis.*
30. *Plexus lymphaticus axillaris.*
31. *Glandulae brachiales.*
32. Oberflächliche u.
33. Tiefe Armsaugadern.
34. *Plexus lymphatici intercostales.*
35. *Plexus lymphaticus lumbalis.*
36. *Plexus lymphatici iliaci.*
37. *Plexus inguinalis superficialis.*
38. *Plexus inguinalis profundus.*
39. *Plexus saphenus.*

Fig. 2.

Die **Lymphgefässe** und **Lymphdrüsen** der linken **Achselhöhle.**

a) *Arteria axillaris.*
b) *Vena axillaris.*
c) *Art.* u. *ven. brachialis.*
d) *Vena jugularis interna.*
e) *Art. carotis communis.*
f) *Ven. jugularis externa.*
g) *Trachea*, Luftröhre.
h) *Mscl. pectoralis major.*
i) *M. latissimus dorsi.*
1. *Ductus thoracicus.*
2. Oberflächliche und
3. Tiefe Arm-Saugadern.
4. *Glandula brachialis.*
5. *Glandulae axillares* im *plexus lymphaticus axillaris.*
6. *Vasa lymphatica thoracica.*
7. *Vasa lymphatica jugularia.*

Fig. 3.

Die **Lymphgefässe** und **Lymphdrüsen** im Innern des **Beckens.**

a) *Aorta abdominalis.*
b) *Vena cava inferior.*
c) *Arteria iliaca communis.*
d) *Vena iliaca communis.*
e) *Art. iliaca externa (s. cruralis).*
f) *Ven. iliaca externa (s. cruralis).*
g) *Art. iliaca interna s. hypogastrica.*
h) *Art.* u. *ven. sacra media.*
i) *Art.* u. *ven. obturatoria.*
k) *Art.* u. *ven. epigastrica.*
l) *Art.* u. *ven. pudenda communis.*
m) *Art.* u. *ven. circumflexa ilium.*
n) *Mscl. pyriformis.*
o) *M. obturator internus.*
1. *Glandulae iliacae internae.*
2. *Plexus hypogastricus* mit *glandulae hypogastricae s. pelvinae posteriores.*

Fig. 1.

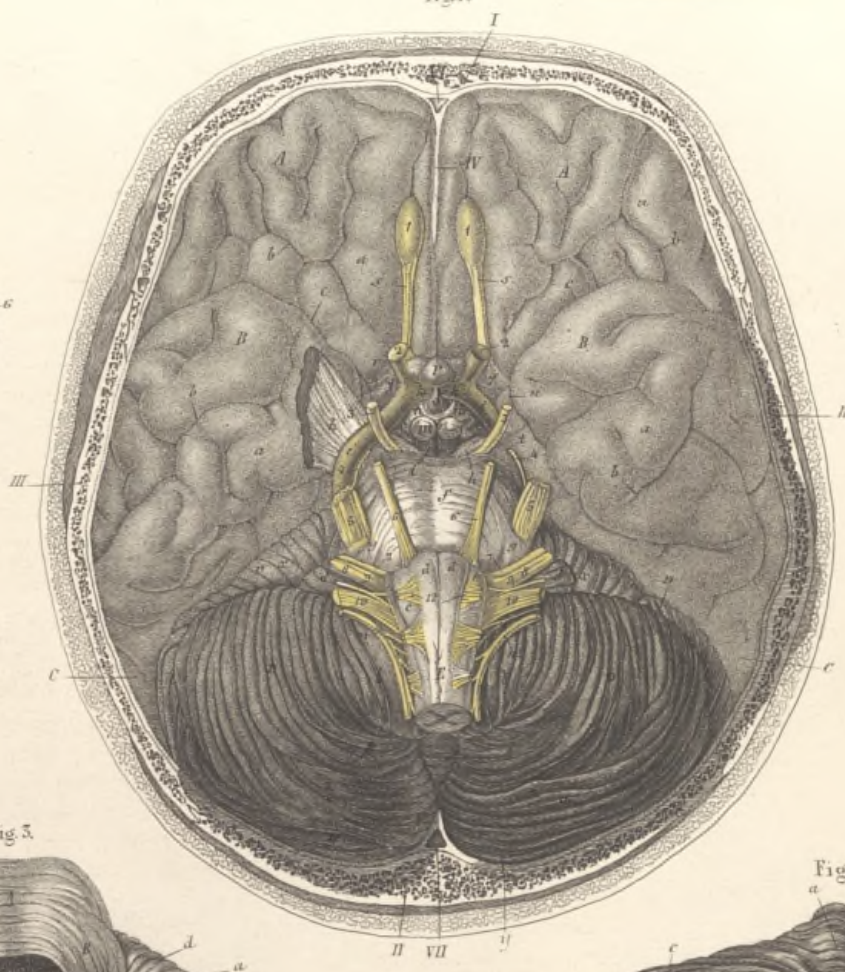

Fig. 5.

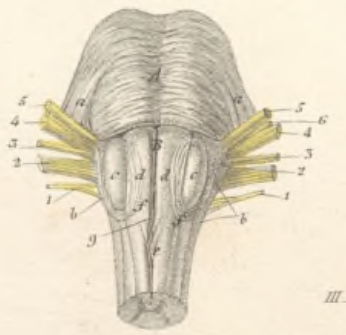

Fig. 6.

Fig. 3.

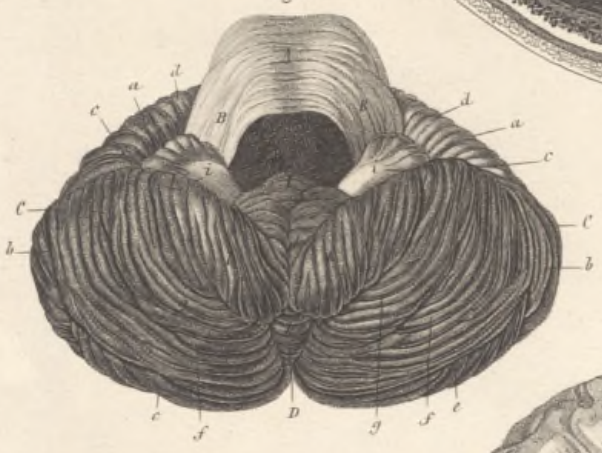

Fig. 4.

Fig. 2.

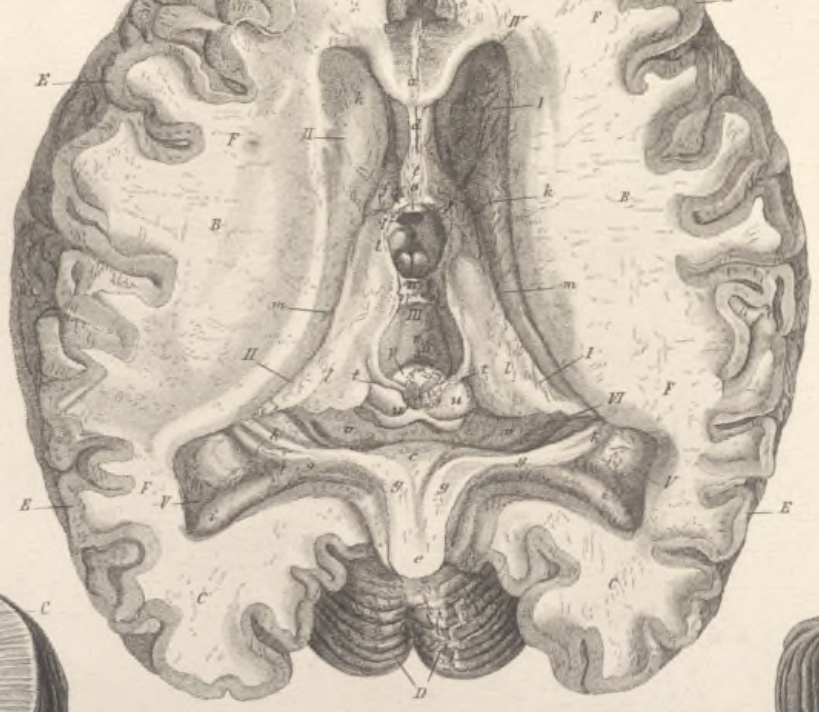

Fig. 7.

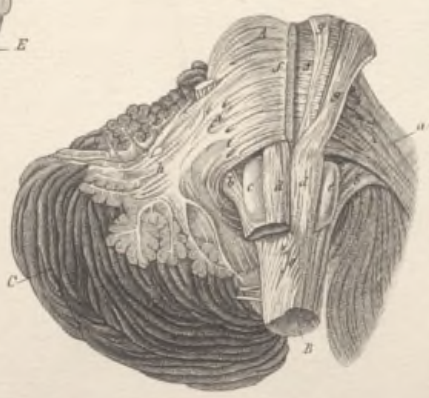

Fig. 8.

A. Krause ac. Leipzig.

ERKLÄRUNG DER TAB. XXIII.

Das grosse und das kleine Gehirn.

Fig. 1.

Die untere Fläche (**Basis**) des Gehirns, mit den Abtretungsstellen der Hirnnerven.

I. Os frontis, Stirnbein.
II. Os occipitis, Hinterhauptsbein.
III. Os temporum, Schläfenbein.
IV. Falx cerebri, grosse Hirnsichel (in der scissura longitudinalis cerebri).
V. Falx cerebelli, kleine Hirnsichel (in der incisura marginalis posterior cerebelli).
VI. Sinus longitudinalis superior.
VII. Sinus occipitalis.
A. Lobus anterior cerebri (in der fossa cranii anterior).
B. Lobus medius s. inferior cerebri (in der fossa cranii media).
C. Lobus posterior cerebri. (Liegt auf dem tentorium cerebelli, über d. kleinen Gehirn).
D. Cerebellum, kleines Gehirn (mit 2 Hemisphären). Liegt in der fossa cranii posterior unter dem Hirnzelte und den hintern Lappen des grossen Gehirns.
E. Medulla oblongata, verlängertes Mark. (Liegt auf der fossa pro medulla oblongata ossis occipitis, unter dem Unterwurme oder Thale des cerebellum).
a) Gyri, Randwülste.
b) Sulci, Furchen zwischen den Gyri.
c) Fossa Sylvii, Thal. (Zwischen den vordern und mittlern Lappen des grossen Gehirns).
d) Corpus pyramidale } medullae oblongatae.
e) Corpus olivare }
f) Pons Varolii s. commissura cerebelli.
g) Crus cerebelli ad pontem s. medium.
h) Crus s. pedunculus cerebri, Hirnstiel.
i) Tractus opticus, Sehstreifen, mit dem corpus geniculatum externum (d. i. die Stelle, wo sich der Sehhügel nach unten in den Sehstreifen umbiegt).
k) Chiasma nervorum opticorum, Sehnervenvereinigung.
l) Fundus ventriculi tertii s. substantia perforata media.
m) Corpora mammillaria s. candicantia.
n) Tuber cinereum, sich fortsetzend in
o) Infundibulum, Trichter; an dem anhängt
p) Glandula pituitaria s. hypophysis cerebri, Hirnanhang.
q) Lamina cribrosa s. substantia perforata anterior.
r) Wurzeln der Geruchsnerven.
s) Tractus olfactorius, Riechstreifen.
t) Gyrus hippocampi.
u) Uncus, Haken.
v) Sulcus horizontalis Reilii (trennt das Cerebellum in eine obere und eine untere Hälfte.
w) Pyramis vermis.
x) Lobulus quadrangularis (s. superior anterior).
y) Lobulus semilunaris (s. inferior posterior).
z) Lobulus inferior anterior, bestehend aus
α) Lobulus tener s. gracilis, und
β) Lobulus biventer.
γ) Tonsilla s. lobulus spiralis.
δ) Flocculus, Flocke.
1. *Nerv. olfactorius (bulbus cinereus).*
2. *Nerv. opticus.*
3. *Nerv. oculo-motorius.*
4. *Nerv. trochlearis s. patheticus.*
5. *Nerv. trigeminus s. divisus.*
6. *Nerv. abducens.*
7. *Nerv. facialis s. communicans faciei.*
8. *Nerv. acusticus s. auditorius.*
9. *Nerv. glosso-pharyngeus.*
10. *Nerv. vagus s. pneumo-gastricus.*
11. *Nerv. accessorius Willisii.*
12. *Nerv. hypoglossus.*

Fig. 2.

Das **Innere des grossen Gehirns** (von oben gesehen) mit den geöffneten beiden **Seitenventrikeln** und dem **dritten Ventrikel.** — Das corpus callosum, septum pellucidum und der fornix sind vorn vom 3. Ventrikel aus über dem foramen Monroi durchschnitten und nach hinten umgelegt.

A. Lobus anterior cerebri.
B. Lobus medius cerebri.
C. Lobus posterior cerebri.
D. Cerebellum (obere Fläche).
E. Substantia corticalis s. cinerea.
F. Substantia alba s. medullaris.
I. Ventriculus lateralis dexter. } Cella lateralis.
II. Ventriculus lateralis sinister. }
III. Ventriculus tertius.
IV. Cornu anterius }
V. Cornu posterius } ventriculi lateralis.
VI. Cornu inferius }
a) *Corpus callossum (truncus* mit *raphe).*
b) *Genu corporis callosi.*
c) *Psalterium*, Leier (an der untern Fläche des *splenium corporis callosi).*
d) *Septum pellucidum* (mit *ventriculus septi pellucidi).*
e) *Fornix*, Gewölbe, Bogen.
f) *Crura fornicis anteriora s. columnae fornicis.*
g) *Crura fornicis posteriora.*
h) *Pes hippocampi major s. cornu ammonis* (mit der *taenia s. fimbria* am innern Rande).
i) *Pes hippocampi minor s. calcar avis.*
k) *Corpus striatum.*
l) *Thalamus nervi optici.*
m) *Stria cornea.*
n) *Commissura mollis* } *Ventriculi tertii.*
o) *Commissura anterior* }
p) *Commissura posterior* }
q) *Aditus ad infundibulum.*
r) *Aditus ad aquaeductum Sylvii.*
s) *Glandula pinealis*, Zirbeldrüse.
t) *Crura glandulae pinealis.*
u) *Corpora quadrigemina* (aus einem vordern und einem hintern Paare).
v) *Plexus choroideus (tertius* u. *lateralis).*

Fig. 3.

Die untere Fläche des **kleinen Gehirns**, nach Hinwegnahme der medulla oblongata dicht an der Brücke.

A. *Pons Varolii*, Brücke.
B. *Crura cerebelli ad pontem.*
C. Hemisphären des *Cerebellum.*
D. Der Unterwurm des *Cerebellum.*
a) Obere Hälfte } der Hemisphäre.
b) Untere Hälfte }
c) *Sulcus horizontalis s. magnus Reilii* (zwischen der obern und untern Hälfte der Hemisphären).
d) *Lobulus quadrangularis s. superior anterior.*
e) *Lobulus semilunaris s. inferior posterior.*
f) *Lobulus gracilis s. tener* } *Lobul. infer. anterior.*
g) *Lobulus biventer* }
h) *Tonsilla.*
i) *Flocculus.*
k) *Pyramis vermis.*
l) *Nodulus Malacarne.*

Fig. 4.

Das **kleine Gehirn** mit dem oberen Ende des Rückenmarks, **von hinten** gesehen.

A. Hemisphäre des kleinen Gehirns.
B. Der Oberwurm } des kleinen Gehirns.
C. Der Unterwurm }
D. Das Rückenmark.
E. *Sulcus horizontalis magnus s. Reilii.*
a) *Monticulus cerebelli.*
b) *Folium cacuminis.*
c) *Lobulus quadrangularis s. superior anterior.*
d) *Tonsilla.*
e) *Lobulus biventer.*
f) *Lobulus gracilis s. tener.*
g) *Lobulus semilunaris (s. inferior posterior).*
h) *Pyramis vermis.*
i) *Fasciculus lateralis* }
k) *Fasciculus cuneatus* } *medulae spinalis.*
l) *Fasciculus gracilis* }
m) Hintere Wurzeln der Spinalnerven.

Fig. 5.

Die **Brücke** (*pons Varolii*) mit dem **verlängerten Marke** (*medulla oblongata*).

A. *Pons Varolii.*
B. *Medulla oblongata.*
a) *Crus cerebelli ad pontem.*
b) *Corpus restiforme s. crus cerebelli ad medullam oblongatam.*
c) *Oliva s. corpus olivare.*
d) *Pyramis s. corpus pyramidale.*
e) *Decussatio pyramidum.*
f) *Fibrae arciformes.*
g) *Fissura longitudinalis anterior.*
1. *Nervus accessorius.*
2. *Nerv. vagus s. pneumogastricus.*
3. *Nerv. glossopharyngeus.*
4. *Nerv. acusticus s. auditorius.*
5. *Nerv. facialis.*
6. *Portio minor nerv. facialis.*

Fig. 6.

Die **Brücke** (*pons Varolii*) und das **verlängerte Mark** (*medulla* oblongata) mit innern Fasern.

A. *Pons Varolii.*
B. *Medulla oblongata.*
a) *Crus cerebelli ad pontem.*
b) *Corpus restiforme.*
c) *Oliva s. corpus olivare.*
d) *Corpus pyramidale.*
e) *Decussatio pyramidum.*
f) *Fibrae transversae.*
g) *Fibrae arciformes.*
h) *Fissura longitudinalis anterior.*

Fig. 7.

Die **Brücke** (mit ihren Quer- und Längenfasern), das **verlängerte Mark** und die rechte Hemisphäre des kleinen Gehirns.

A. *Pons Varolii.*
B. *Medulla oblongata.*
C. *Cerebellum.*
a) *Crus cerebelli ad pontem.*
b) *Crus cerebelli ad medullam oblongatam s. corpus restiforme.*
c) *Corpus olivare s. oliva.*
d) *Corpus pyramidale s. pyramis.*
e) *Decussatio pyramidum.*
f) *Fibrae transversae pontis.*
g) *Fibrae longitudinales pyramidum.*
h) *Arbor vitae cerebelli.*

Fig. 8.

Die **Faserzüge** des verlängerten Markes, welche zum kleinen Gehirn, Vierhügelkörper und zur Brücke treten.

A. *Pons Varolii.*
B. *Medulla oblongata.*
C. *Cerebellum* (linke Hemisphäre).
a) Linke Pyramide (abgeschnitten und umgelegt).
b) *Fasciculus olivaris sinister.*
c) *Nucleus olivae.*
d) *Corpus restiforme sinistrum.*
e) *Pedunculus cerebelli (crus cerebelli ad medullam oblongatam).*
f) *Crus cerebelli ad corpora quadrigemina.*
g) *Corpora quadrigemina.*
h) *Corpus mammillare.*
i) *Fibrae horizontales pyramidis dextrae.*
k) *Fibrae longitudinales superficiales et*
l) *profundae pontis (pyramidis).*
m) *Fibrae longitudinales pontis profundae et*
n) *Laqueus fasciculi olivaris.*
o) *Pedunculus cerebri.*
p) *Fibrae ad pedunculum cerebri.*

Fig. 4.

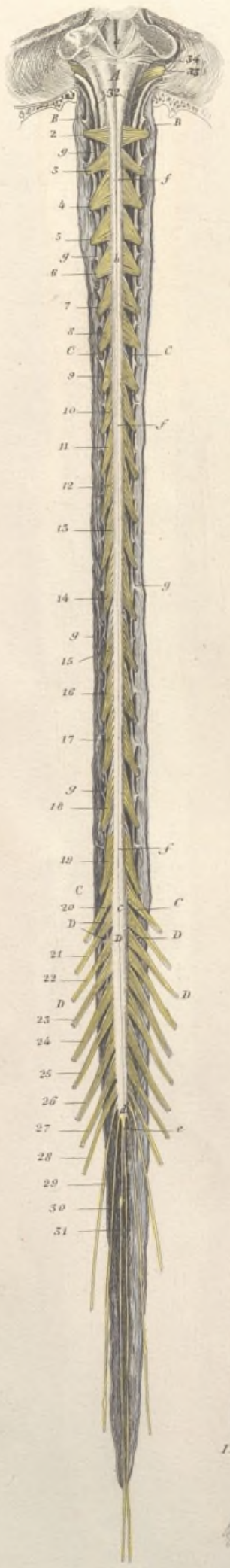

Fig. 2.

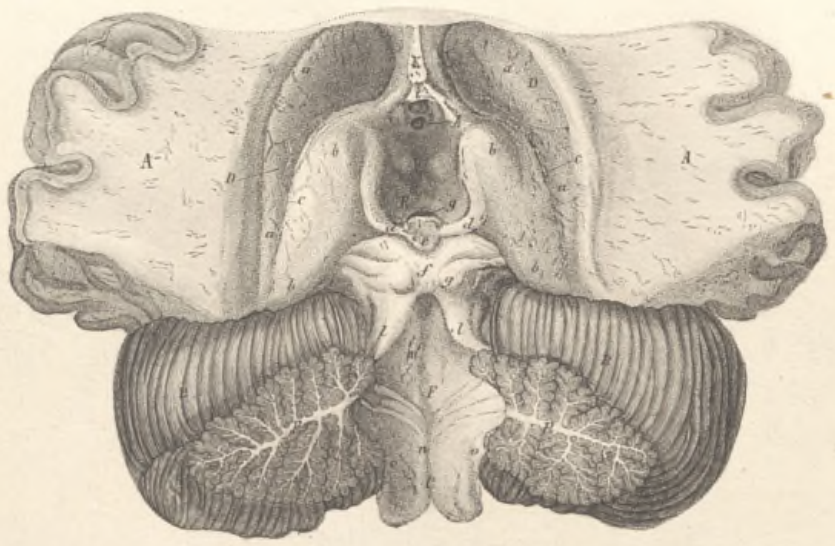

Fig. 5.

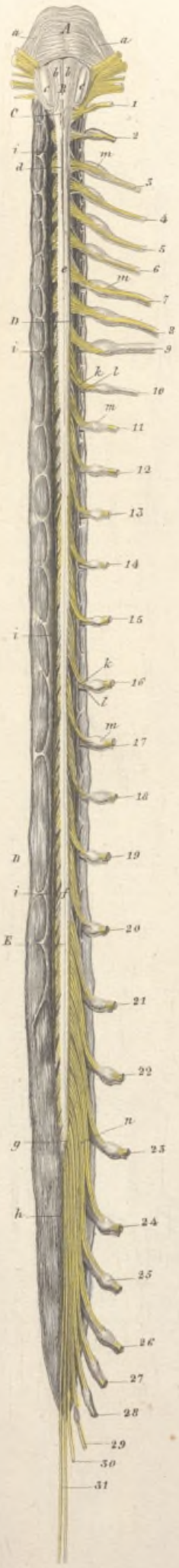

Fig. 1.

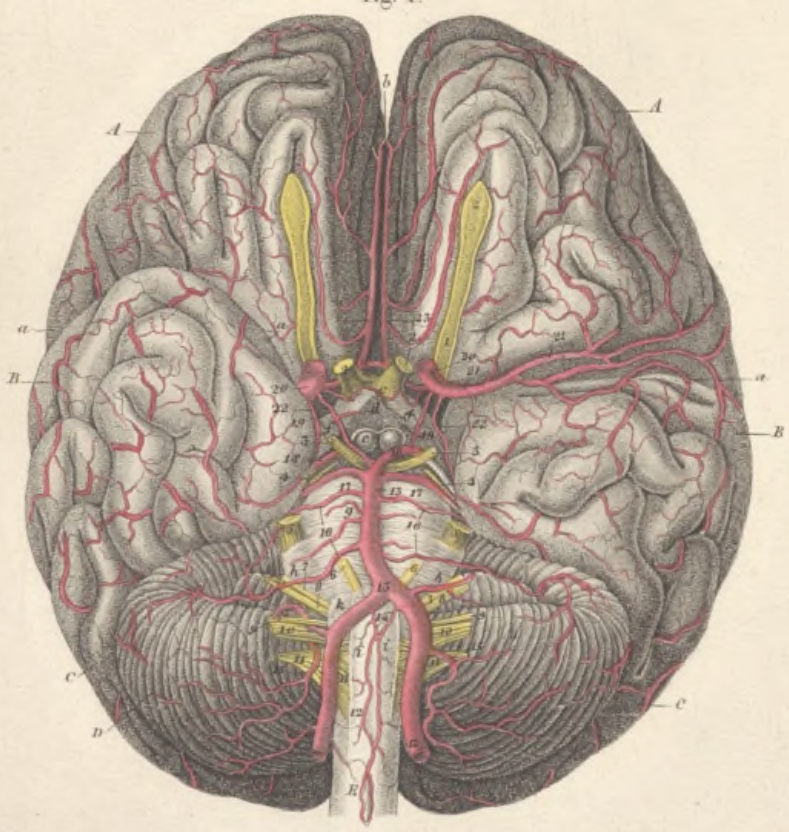

Fig. 3.

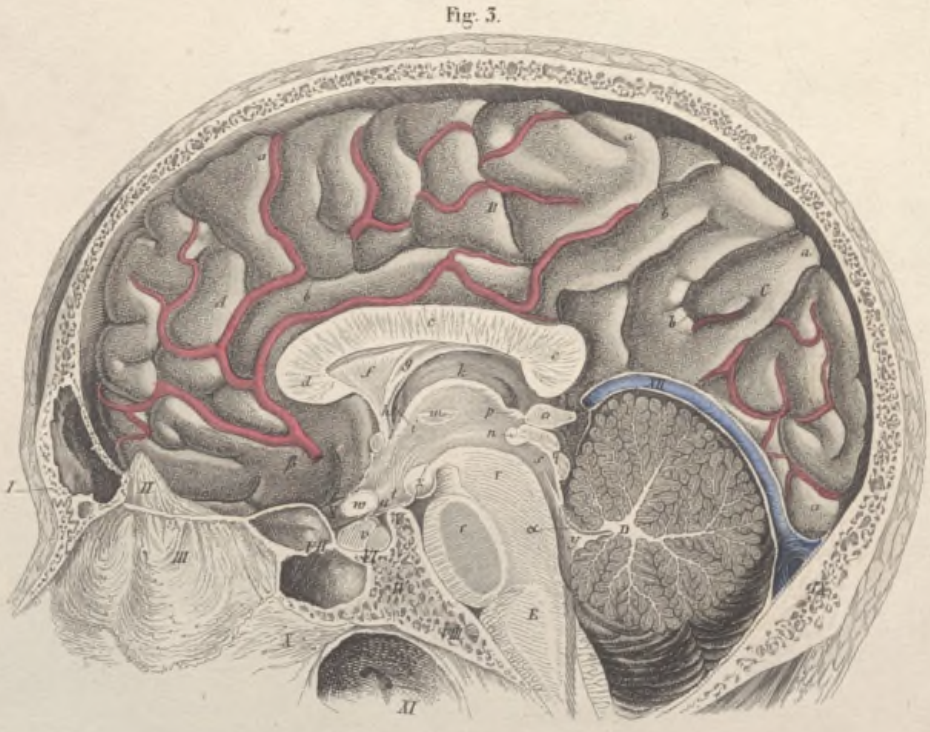

A. Kraufse sc. Leipzig.

ERKLÄRUNG DER TAB. XXIV.

Das Gehirn (mit seinen Arterien) und das Rückenmark.

Fig. 1.

Die **untere Fläche des Gehirns** (Basis) mit ihren Pulsadern.

A. Lobus anterior cerebri.
B. Lobus medius cerebri.
C. Lobus posterior.
D. Cerebellum (Hemisphären).
E. Medulla oblongata.
a) Fossa Sylvii.
b) Scissura longitudinalis cerebri.
c) Chiasma nervorum opticorum.
d) Tuber cinereum.
e) Corpora mammillaria s. candicantia.
f) Tractus opticus.
g) Pons Varolii.
h) Crus cerebelli ad pontem.
i) Corpus pyramidale.
k) Corpus olivare.
1. *Tractus olfactorius* mit *bulbus cinereus* am vordern Ende.
2. *Nervus opticus.*
3. *Nerv. oculomotorius.*
4. *Nerv. trochlearis.*
5. *Nerv. trigeminus.*
6. *Nerv. abducens.*
7. *Nerv. facialis.*
8. *Nerv. acusticus.*
9. *Nerv. glossopharyngeus.*
10. *Nerv. vagus.*
11. *Nerv. hypoglossus.*
12. *Arteria vertebralis.*
13. *Art. basilaris.*
14. *Artt. spinales anteriores.*
15. *Artt. cerebelli inferiores posteriores.*
16. *Artt. cerebelli inferiores anteriores.*
17. *Artt. cerebelli superiores.*
18. *Art. cerebri profunda.*
19. *Rami communicantes* (zwischen *art. profunda cerebri* und *carotis interna*, den *circulus arteriosus Willisii* mitbildend).
20. *Art. carotis interna s. cerebralis.*
21. *Art. fossae Sylvii.*
22. *Art. choroidea.*
23. *Art. corporis callosi.*

Fig. 2.

Die geöffneten **Ventrikel des Gehirns**, von oben gesehen.

A. Ein Stück des *lobus medius cerebri.*
B. *Cerebellum* (in der Mitte seines Wurms durch einen Längenschnitt getrennt).
C. *Medulla oblongata* (obere Fläche).
D. *Ventriculus lateralis.*
E. *Ventriculus tertius.*
F. *Ventriculus quartus.*
a) *Corpus striatum.*
b) *Thalamus nervi optici.*
c) *Stria cornea.*
d) *Crura glandulae pinealis.*
e) *Glandula pinealis.*
f) *Corpora quadrigemina* (seitlich mit dem *corpus geniculatum internum*).
g) *Aditus ad aquaeductum Sylvii.*
h) *Aditus ad infundibulum.*
i) *Commissura anterior.*
k) *Fornix.*
l) *Crura cerebelli ad corpora quadrigemina* (mit der *valvula cerebelli anterior* zwischen sich).
m) Boden des 4. Ventrikels, vom *pons* gebildet.
n) *Sinus rhomboideus.*
o) *Corpus restiforme s. crus cerebelli ad medullam oblongatam.*
p) *Arbor vitae cerebelli.*

Fig. 3.

Das **Gehirn** durch einen Längenschnitt in seiner Mitte durchschnitten, so dass man hier die innere Fläche der rechten Hälfte sieht.

I. *Os frontis* (mit *sinus frontalis*).
II. *Crista galli ossis ethmoidei.*
III. *Lamina perpendicularis ossis ethmoidei.*
IV. *Corpus ossis sphenoidei.*
V. Lehne der *sella turcica* (*processus clinoidei posteriores*).
VI. *Sella turcica.*
VII. *Sinus sphenoidales.*
VIII. *Pars basilaris ossis occipitis* (mit *fossa pro medulla oblongata*).
IX. *Pars occipitalis ossis occipitis.*
X. *Vomer.*
XI. Gewölbe des Pharynx.
XII. *Tentorium cerebelli* (mit *sinus quartus* u. Oeffnung für *vena magna Galeni* am vordern Ende).
A. *Lobus anterior cerebri.*
B. *Lobus medius cerebri.*
C. *Lobus posterior cerebri.*
D. *Cerebellum* (*arbor vitae*).
E. *Medulla oblongata.*
a) *Gyri*, Randwülste.
b) *Sulci*, Furchen zwischen den Gyri.
c) *Corpus callosum* (*corpus*).
d) *Genu corporis callosi.*
e) *Splenium corporis callosi.*
f) *Septum pellucidum.*
g) *Fornix*, Gewölbe (*corpus*).
h) *Crus anterius s. columna fornicis.*
i) *Foramen Monroi.*
k) *Thalamus nervi optici.*
l) *Commissura anterior.*
m) *Commissura mollis.*
n) *Commissura posterior.*
o) *Glandula pinealis*, Zirbel.
p) *Pedunculus s. crus glandulae pinealis.*
q) *Corpora quadrigemina.*
r) *Pons Varolii.*
s) *Aquaeductus Sylvii.*
t) *Tuber cinereum.*
u) *Infundibulum.*
v) *Glandula pituitaria.*
w) *Chiasma nervorum opticorum.*
x) *Nervus opticus.*
y) *Ventriculus quartus.*
z) *Corpus mamillare s. candiacans.*
α) *Valvula cerebelli anterior.*
β) *Art. corporis callosi.*

Fig. 4.

Das **Rückenmark** in der geöffneten *dura mater* mit der *medulla oblongata* und den durch die *dura mater* tretenden Rückenmarksnerven-Wurzeln, von hinten gesehen.

A. *Medulla oblongata.*
B. *Pars cervicalis* }
C. *Pars thoracica* } *medullae spinalis.*
D. *Pars lumbalis* }

a) *Ventriculus quartus.*
b) *Intumescentia superior s. cervicalis* } *medullae*
c) *Intumescentia inferior s. lumbalis* } *spinalis.*
d) *Conus medullaris.*
e) *Filum terminale.*
f) *Fissura mediana posterior.*
g) *Ligamentum denticulatum.*
2—8) *Nervi cervicales II.—VIII.*
9—20) *Nervi thoracici XII.*
21—25) *Nervi lumbales V.*
26—30) *Nervi sacrales V.*
31) *Nervi coccygei* (mit *ganglion*).
32) *Nervus accessorius* } in das *foramen jugulare* tretend.
33) *Nerv. vagus*
34) *Nerv. glossopharyngeus*

Fig. 5.

Das **Rückenmark** und das verlängerte Mark in dem geöffneten Sacke der *dura mater*, mit den Wurzeln der Rückenmarksnerven, von vorn gesehen.

A. *Pons Varolii.*
B. *Medulla oblongata.*
C. *Pars cervicalis*
D. *Pars thoracica* } *medullae spinalis.*
E. *Pars lumbalis*
a) *Crura cerebelli ad pontem.*
b) *Corpora pyramidalia.*
c) *Corpora olivaria.*
d) *Fissura mediana anterior.*
e) *Intumescentia cervicalis.*
f) *Intumescentia lumbalis.*
g) *Conus medullaris.*
h) *Filum terminale.*
i) *Ligamentum denticulatum.*
k) *Radix anterior* } *nervi spinalis.*
l) *Radix posterior*
m) *Ganglion spinale* (an der hintern Wurzel).
n) *Cauda equina.*
1—8) *Nervi cervicales I.—VIII.*
9—20) *Nervi thoracici XII.*
21—25) *Nervi lumbales V.*
26—30) *Nervi sacrales V.*
31) *Nervi coccygei.*

Fig. 3.

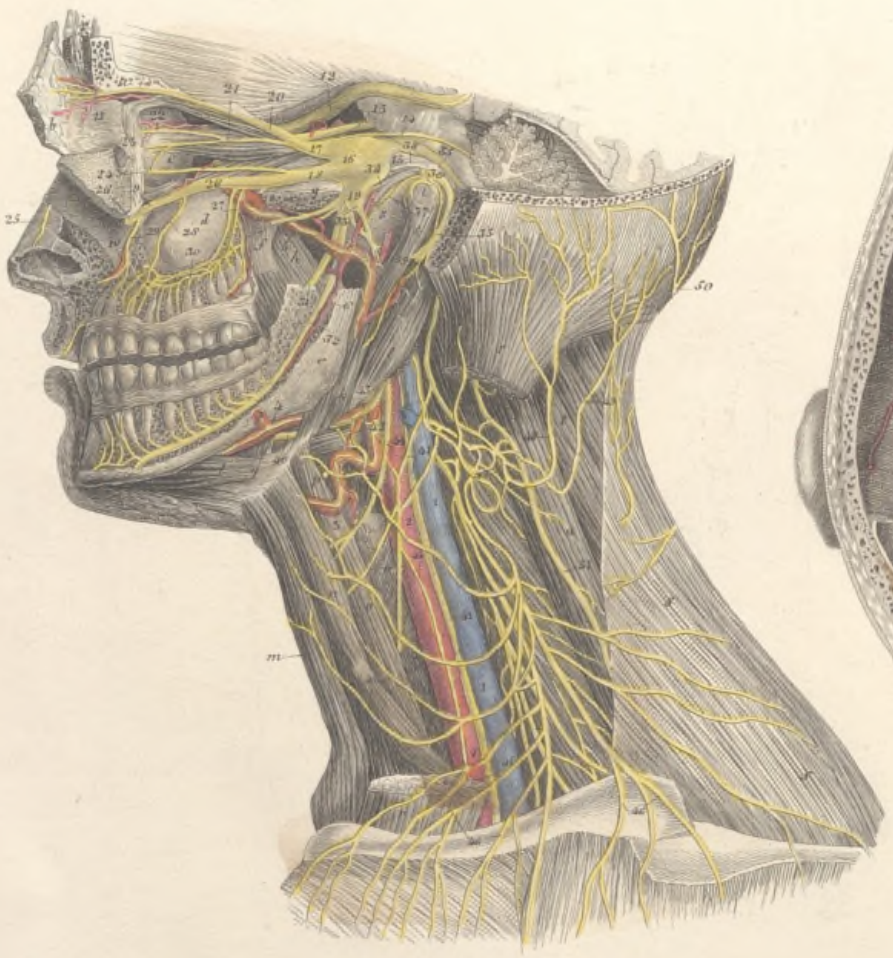

Fig. 1.

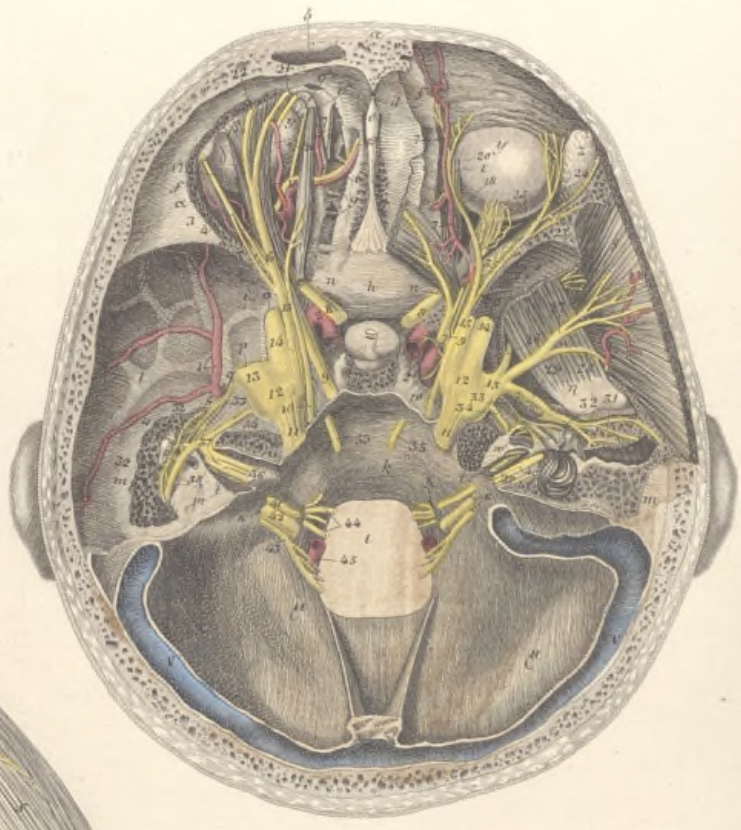

Fig. 4.

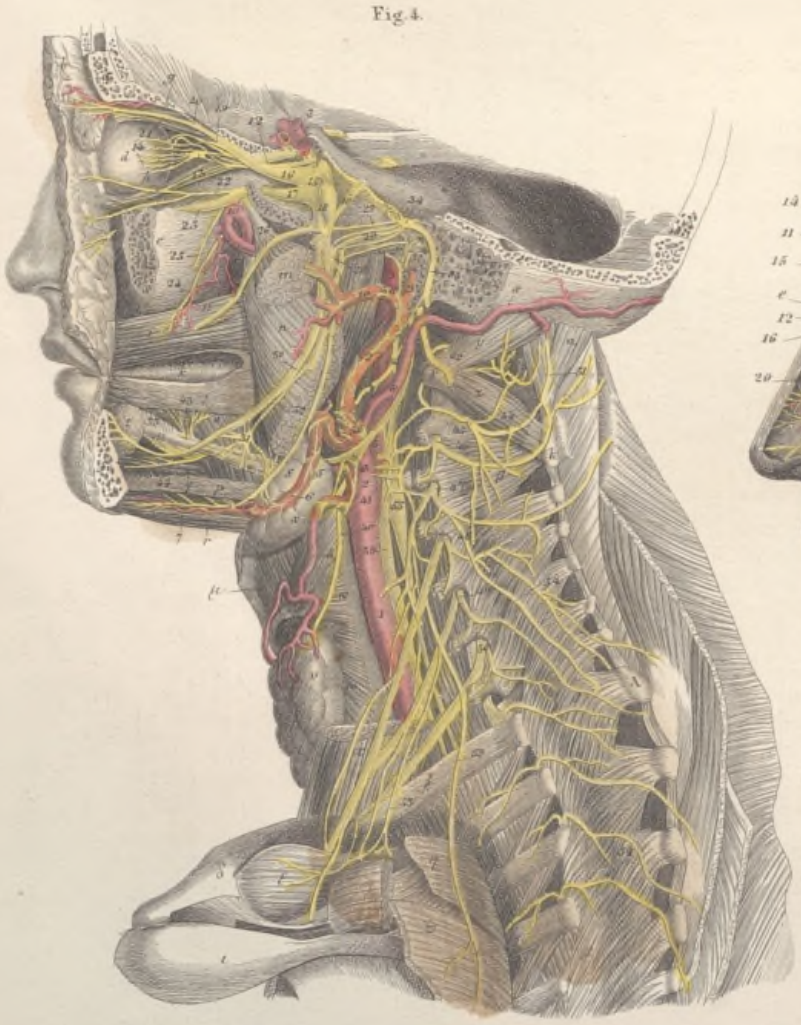

Fig. 2.

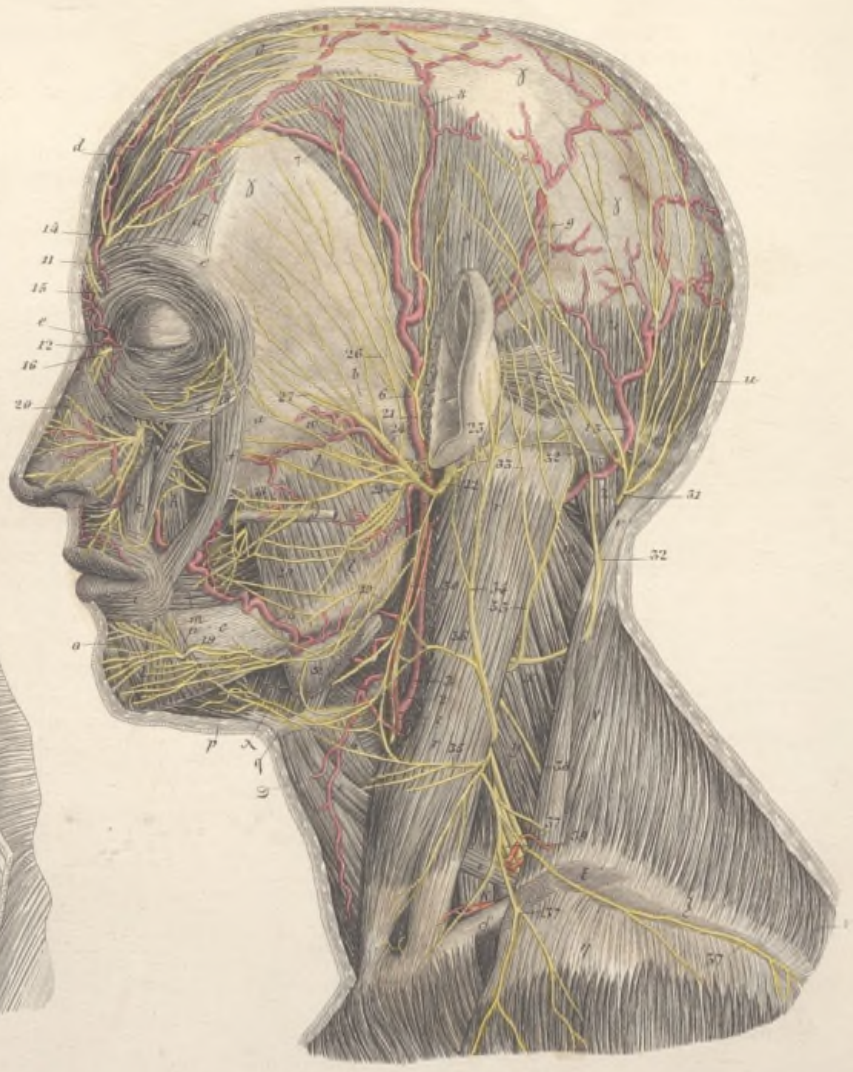

A. Krausse sc. Leipzig.

ERKLÄRUNG DER TAB. XXV.

Die Nerven des Kopfes und Halses.

Fig. 1.

Die **Basis des Schädels** mit den **Austrittstellen der Hirnnerven.** Die Augenhöhlen, sowie die Felsenbeine sind von oben geöffnet, um die Nerven derselben zu sehen.

a) Os frontis (pars frontalis).
b) Sinus frontales.
c) Spina frontalis interna.
d) Foramen coecum.
e) Crista galli.
f) Pars orbitalis ossis frontis (theilweise weggenommen).
g) Cellulae ossis ethmoidei.
h) Corpus ossis sphenoidei.
i) Ala magna ossis sphenoidei.
k) Pars basilaris ossis occipitis.
l) Pars squamosa ossis temporum.
m) Pars petrosa ossis temporum.
n) Foramen opticum.
o) Foramen rotundum.
p) Foramen ovale.
q) Foramen spinosum.
r) Fissura orbitalis superior (aufgebrochen).
s) Cavitas tympani (von oben geöffnet).
t) Meatus auditorius internus (von oben aufgebrochen).
u) Malleolus, Hammer (capitulum).
v) Incus, Ambos.
w) Cochlea, Schnecke.
x) Canalis semicircularis superior.
y) Bulbus oculi, Augapfel.
z) Glandula lacrymalis.
α) M. rectus oculi externus.
β) M. levator palpebrae superioris.
γ) M. rectus oculi superior.
δ) M. obliquus oculi superior.
δ*) Trochlea pro m. obliquo superiore.
ε) M. rectus oculi internus.
ζ) M. temporalis (innere Fläche).
η) M. pterygoideus externus.
ϑ) Glandula pituitaria.
ι) Foramen magnum.
κ) Foramen jugulare.
λ) Foramen condyloideum anterius.
μ) Pars occipitalis ossis occipitis (fossae cerebelli).
ν) Sinus transversus.

1. *Art. meningea media* (Zw. der *art. maxillaris interna*).
2. *Art. carotis interna.*
3. *Art. lacrymalis.*
4. *Art. muscularis.*
5. *Art. supraorbitalis.*
6. *Art. ethmoidalis.*
7. *Art. ophthalmica.*
8. *Nerv. opticus.*
9. *Nerv. oculo-motorius.*
10. *Nerv. trochlearis.*
11. *Nerv. trigeminus.*
12. *Ganglion semilunare s. Gasseri.*
13. *Nerv. maxillaris inferior*, 3. } Ast des
14. *Nerv. maxillaris superior*, 2. } *nerv. tri-*
15. *Nerv. ophthalmicus*, 1. } *geminus.*
16. *Ramus frontalis* }
17. *Ramus lacrymalis* } *nerv. ophthalmici.*
18. *Ramus nasalis* }
19. *Nerv. ethmoidalis* } *nerv. nasalis.*
20. *Nerv. infratrochlearis* }
21. *Nerv. supratrochlearis* } *nerv. frontalis.*
22. *Nerv. supraorbitalis* }
23. *Nerv. zygomaticus* } *nerv. lacrymalis.*
24. *Nerv. lacrymalis* }
25. *Nervi ciliares* (aus dem *ganglion ophthalmicum*).
26. *Nerv. buccinatorius.*
27. *Nervi temporales profundi.*
28. *Nerv. massetericus.*
29. *Nerv. auricularis anterior s. temporalis superficialis.*
30. *Art. maxillaris interna.*
31. *Nn. meatus auditorii externi.*
32. *Chorda tympani* (*nervi facialis*).
33. *Nerv. petrosus superficialis minor.* (Zw. des *nerv. tympanicus* e *gangl. petroso nerv. glosso-pharyngei*).
34. *Nerv. Vidianus* (*s. nerv. petrosus superficialis major*), tritt in d. *genu nerv. facialis.*
35. *Nerv. abducens* (6. Hirnnerv).
36. *Nerv. facialis* (7. Hirnnerv), innerhalb des *meatus auditorius internus.*
37. *Genu s. intumescentia ganglioformis nervi facialis.*
38. *Nerv. facialis* im *canalis Fallopii.*
39. *Nerv. cochleae* } *nerv. acustici.*
40. *Nerv. vestibuli* }
41. *Nerv. glossopharyngeus.*
42. *Nerv. vagus.*
43. *Nerv. accessorius Willisii.*
44. *Nerv. hypoglossus.*
45. *Arteria vertebralis.*

Fig. 2.

Die **oberflächlichen Nerven** des **Kopfes** und **Halses** (linkerseits).

a) Os zygomaticum s. malare.
b) Arcus zygomaticus, Jochbogen.
c) Maxilla inferior s. mandibula.
d) Mscl. frontalis, Stirnmuskel.
e) M. orbicularis palpebrarum.
f) M. zygomaticus major.
g) M. zygomaticus minor.
h) M. levator anguli oris.
i) M. orbicularis oris.
k) M. levator labii superioris.
l) M. masseter.
m) M. buccinator.
n) M. triangularis menti s. depressor anguli oris.
o) M. quadratus menti s. depressor labii inferioris.
p) M. digastricus.
q) Os hyoideum.
r) M. sterno-cleido-mastoideus.
s) M. attollens auriculae.
t) Mm. retrahentes auriculae.
u) M. occipitalis.
v) M. cucullaris s. trapezius.
w) M. splenius capitis.
x) M. splenius colli.
y) M. levator anguli scapulae.
z) M. biventer cervicis.
α) Glandula submaxillaris.
β) Ductus Stenonianus (parotidis).
γ) Galea aponeurotica, Sehnenhaube.
δ) Clavicula.
ε) Acromion scapulae.
ζ) Spina scapulae.
η) Mscl. deltoideus.
ϑ) M. sternohyoideus.
ι) M. omohyoideus.
κ) M. scalenus anticus.
λ) M. mylohyoideus.

1. *Arteria carotis communis.*
2. *Art. carotis interna.*
3. *Art. carotis externa.*
4. *Art. thyreoidea superior.*
5. *Art. maxillaris externa.*
6. *Art. temporalis.*
7. *Ramus frontalis* }
8. *Ramus temporalis* } *arteriae temporalis.*
9. *Ramus occipitalis* }
10. *Art. transversa faciei.*
11. *Art. frontalis.*
12. *Art. ophthalmica* (Endast).
13. *Art. occipitalis.*
14. *Nervus supraorbitalis.*
15. *Nerv. supratrochlearis.*
16. *Nerv. infratrochlearis.*
17. *Nerv. infraorbitalis* (mit *nn. palpebrales inferiores, subcutanei nasi* und *labiales superiores*).
18. *Nerv. subcutaneus malae.*
19. *Nerv. mentalis* (mit *nn. labiales inferiores*).
20. *Nerv. ethmoidalis.*
21. *Nerv. auricularis anterior s. temporalis superficialis.*
22. *Nerv. facialis.*
23. *Nerv. auricularis posterior.*
24. *Ramus superior* } *nervi facialis.*
25. *Ramus inferior* }
26. *Nervi temporales faciales.*
27. *Nervi zygomatici faciales.*
28. *Nervi buccales s. rami faciales nervi facialis.*

29. *Nerv. marginalis s. subcutaneus maxillae inferioris.*
30. *Nerv. subcutaneus colli superior.*
31. *Nerv. occipitalis major.*
32. *Nerv. occipitalis minor.*
33. *Nerv. auricularis superior.*
34. *Nerv. auricularis magnus s. inferior.*
35. *Nervi subcutanei colli inferiores.*
36. *Nervi subcutanei colli medii.*
37. *Nervi supraclaviculares.*
38. *Nerv. accessorius Willisii.*
39. *Plexus brachialis.*

Fig. 3.

Die **tiefen Nerven** des **Kopfes** und **Halses** (linkerseits).

a) Os frontis.
b) Haut der Stirn und des obern Augenlides.
c) Bulbus oculi, Augapfel.
d) Membrana sinus maxillaris.
e) Maxilla inferior.
f) Processus pterygoideus.
g) Ala magna ossis sphenoidei.
h) Muscl. pterygoideus internus.
i) Membrana tympani.
k) Mscl. stylohyoideus.
l) M. digastricus.
m) M. sternohyoideus.
n) M. omohyoideus.
o) M. sternothyreoideus.
p) M. hyothyreoideus.
q) M. mylohyoideus.
r) M. sternocleidomastoideus.
s) M. cucullaris s. trapezius.
t) M. splenius capitis.
u) M. levator anguli scapulae.
v) Glandula thyreoidea.
1. *Vena jugularis interna.*
2. *Arteria carotis communis.*
3. *Art. thyreoidea superior.*
4. *Art. maxillaris externa.*
5. *Art. maxillaris interna.*
6. *Art. alveolaris inferior.*
7. *Art. alveolaris superior posterior.*
8. *Art. meningea media.*
9. *Art. infraorbitalis.*
10. *Art. alveolaris anterior.*
11. *Art. supraorbitalis* und *nervus supraorbitalis.*
12. *Nervus opticus.*
13. *Nerv. oculomotorius.*
14. *Nerv. trochlearis.*
15. *Nerv. trigeminus.*
16. *Ganglion Gasseri.*
17. *Ramus I.* } *nervi trigemini.*
18. *Ramus II.* } *nervi trigemini.*
19. *Ramus III.* } *nervi trigemini.*
20. *Nerv. frontalis.*
21. *Nerv. lacrymalis.*
22. *Ramus internus* } *nerv. lacrymalis.*
23. *Ramus externus* } *nerv. lacrymalis.*
24. *Nerv. subcutaneus malae.*
25. *Nerv. ethmoidalis.*
26. *Nerv. infraorbitalis.*
27. *Nerv. alveolaris s. dentalis posterior.*
28. *Nerv. alveolaris medius.*
29. *Nerv. alveolaris anterior.*
30. *Plexus dentalis superior.*
31. *Nerv. lingualis.*
32. *Nerv. alveolaris inferior.*
33. *Ganglion oticum* und *nerv. auricularis anterior.*
34. Verbindungsast zwischen *ganglion oticum* und *nerv. tympanicus* (aus dem *ganglion petrosum*).
35. *Nerv. facialis.*
36. *Intumescentia ganglioformis nervi facialis.*
37. *Chorda tympani.*
38. *Nerv. Vidianus superficialis.*
39. *Nerv. digastricus s. stylohyoideus.*
40. *Nerv. hypoglossus.*
41. *Nerv. vagus.*
42. *Nerv. laryngeus superior.*
43. *Nerv. hypoglossus.*
44. *Ramus descendens nervi hypoglossi.*
45. *Nervi subcutanei colli.*
46. *Nervi supraclaviculares* (*anteriores*, *medii* und *posteriores*).
47. *Plexus cervicalis* (von den *rami anteriores* der 4 obern Halsnerven gebildet).
48. *Nerv. auricularis magnus.*
49. *Nerv. occipitalis minor.*
50. *Nerv. occipitalis magnus.*
51. *Nerv. accessorius Willisii.*

Fig. 4.

Die **tiefen Nerven** des **Kopfes** und **Halses** (auf der linken Seite).

a) Os frontis.
b) Stirnhaut über dem margo supraorbitalis.
c) Glandula lacrymalis.
d) Bulbus oculi, Augapfel.
e) Os maxillare superius.
f) Os maxillare inferius.
g) Mscl. rectus oculi superior.
h) M. rectus oculi inferior.
i) M. buccinator.
k) Lingua, Zunge.
l) Membrana mucosa oris.
m) Mscl. pterygoideus externus.
n) M. pterygoideus internus.
o) M. hyoglossus.
p) M. mylohyoideus.
q) M. geniohyoideus.
r) M. digastricus.
s) Glandula submaxillaris.
t) Glandula sublingualis.
u) Ductus Whartonianus.
v) Glandula thyreoidea.
w) Pharynx.
x) Mscl. sternocleidomastoideus.
y) M. obliquus superior.
z) M. obliquus inferior.
α) M. rectus capitis posticus major.
β) M. multifidus spinae.
γ) Processus transversus atlantis.
δ) Clavicula.
ε) Mscl. supraspinatus.
ζ) Costa prima.
η) M. rhomboideus minor.
ϑ) M. rhomboideus major.
ι) Spina scapulae.
ϰ) Processus spinosus epistrophei.
λ) Processus spinosus vertebrae dorsi I.
μ) Larynx mit mscl. thyreohyoideus.
1. *Arteria carotis communis.*
2. *Art. carotis externa.*
3. *Art. carotis interna.*
4. *Art. thyreoidea.*
5. *Art. lingualis.*
6. *Art. maxillaris externa.*
7. *Art. submentalis.*
8. *Art. occipitalis.*
9. *Art. temporalis.*
10. *Art. maxillaris interna.*
11. *Art. alveolaris superior posterior.*
12. *Nervus oculomotorius.*
13. *Ganglion ophthalmicum* mit
14. *nervuli ciliares.*
15. *Ganglion semilunare nervi trigemini.*
16. *Ramus ophthalmicus* } *nervi trigemini.*
17. *Ramus maxillaris superior* } *nervi trigemini.*
18. *Ramus maxillaris inferior* } *nervi trigemini.*
18.*) *Portio minor s. nerv. krotophitico-buccinatorius.*
19. *Nervus frontalis.*
20. *Nerv. supratrochlearis.*
21. *Nerv. supraorbitalis.*
22. *Nerv. subcutaneus malae.*
23. *Nerv. infraorbitalis.*
24. *Ramus buccalis nervi alveolar. poster.*
25. *Nerv. alveolaris posterior.*
26. *Nerv. buccinatorius.*
27. *Nerv. Vidianus superficialis.*
28. *Ganglion oticum s. auriculare.*
29. *Nerv. petrosus superficialis minor, nervi tensoris tympani.*
30. *Nerv. lingualis s. gustatorius*
31. *Ganglion maxillare.*
32. *Chorda tympani.*
33. *Rami linguales nervi lingualis.*
34. *Genu nervi facialis.*
35. *Nerv. facialis.*
36. *Nerv. glossopharyngeus.*
37. *Nerv. tympanicus s. Jacobsonii.*
38. *Nerv. carotico-tympanicus.*
39. *Nerv. vagus.*
40. *Nerv. laryngeus superior.*
41. *Plexus ganglioformis.*
42. *Nerv. accessorius Willisii.*
43. *Nerv. hypoglossus.*
44. *Ramus geniohyoideus hypoglossi.*
45. *Nerv. cervicalis II.*
46. *Nerv. cervicalis III.*
47. *Nerv. cervicalis IV.*
48. *Nerv. cervicalis V.*
49. *Nerv. cervicalis VI.*
50. *Nerv. cervicalis VII.*
51. *Nerv. occipitalis magnus.*
52. *Nerv. dorsalis scapulae.*
53. *Nerv. suprascapularis.*
54. *Rami posteriores nervorum spinalium.*
55. *Nerv. sympathicus* (*ganglion cervicale primum*).
56. *Plexus caroticus nervorum mollium.*

Fig. 5.

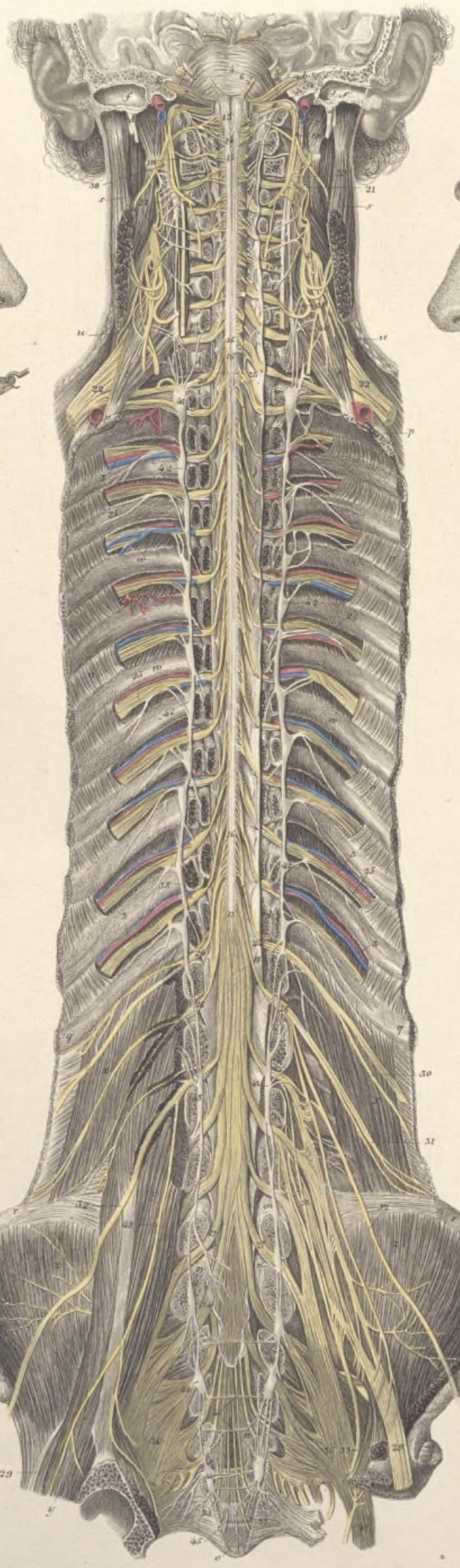

Fig. 2.

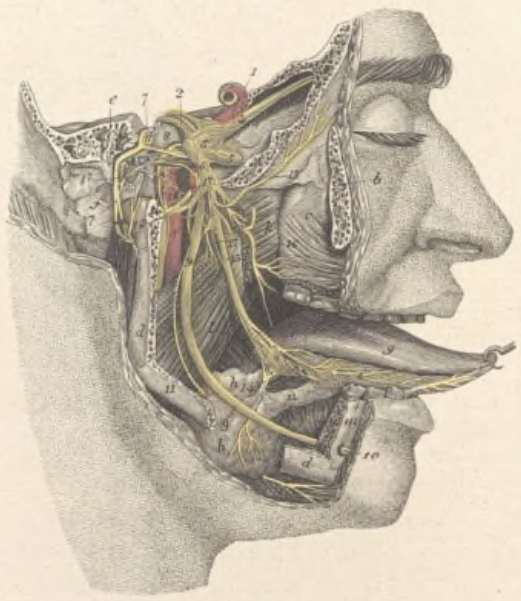

Fig. 1.

Fig. 3.

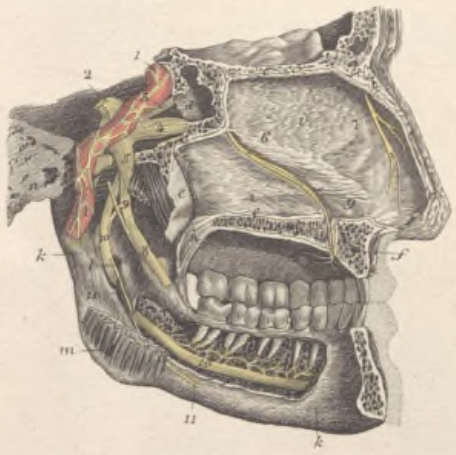

Fig. 4.

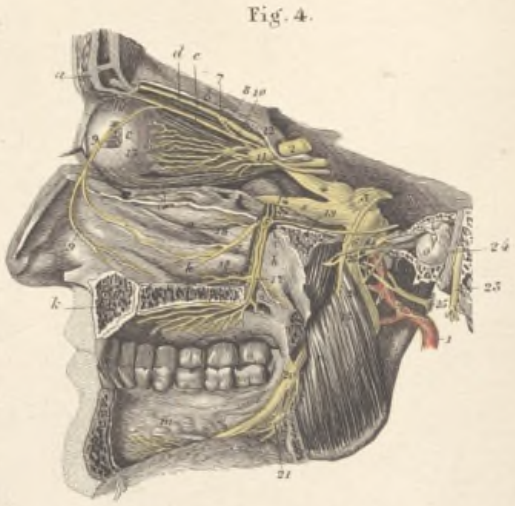

A. Krausse sc. Leipzig.

ERKLÄRUNG DER TAB. XXVI.

Die Nerven des Kopfes und die Anfänge der Rückenmarksnerven.

Fig. 1.

Die tieferen Nerven des **Gesichts** (der linken Hälfte). Der *arcus zygomaticus* und der *ramus maxillae inferioris* sind zum Theil entfernt, dadurch die Schläfengrube eröffnet.

a) Maxilla inferior s. mandibula.
b) Kiefergelenk.
c) Wurzel des arcus zygomaticus.
d) Os zygomaticum.
e) Os maxillare superius.
f) Processus transversus atlantis.
g) Processus styloideus.
h) Meatus auditorius externus.
i) Musculus temporalis.
k) Mscl. masseter.
l) M. pterygoideus externus.
m) M. pterygoideus internus.
n) M. buccinator.
o) M. orbicularis oris.
p) M. digastricus maxillae inferioris.
1. *Arteria carotis communis.*
2. *Carotis externa.*
3. *Carotis interna.*
4. *Art. temporalis.*
5. *Art. maxillaris externa.*
6. *Art. maxillaris interna.*
7. *Art. temporalis profunda.*
8. *Nervus facialis.*
9. *Ramus superior* } *nervi facialis.*
10. *Ramus inferior* }
11. *Nerv. marginalis.*
12. *Nerv. subcutaneus colli superior.*
13. *Nerv. auricularis anterior.*
14. *Nerv. buccinatorius.*
15. *Nerv. massetericus.*
16. *Nervi temporales profundi.*
17. *Nerv. alveolaris inferior.*
18. *Nerv. mentalis.*

Fig. 2.

Die tiefen Zweige des **3. Astes** des Trigeminus und die Nerven der Paukenhöhle.

a) Ala magna ossis sphenoidei.
b) Os zygomaticum.
c) Os maxillare superius.
d) Maxilla inferior.
e) Pars petrosa ossis temporum.
f) Processus mastoideus.
g) Lingua, Zunge.
h) Glandula submaxillaris.
i) Glandula sublingualis.
k) Mscl. pterygoideus internus.
l) M. pterygoideus externus.
m) M. genioglossus.
n) M. hyoglossus.
1. *Arteria carotis interna.*
2. *Nervus trigeminus.*
3. *Ganglion semilunare s. Gasseri.*
4. *Ramus ophthalmicus* } *nervi trigemini.*
5. *Ramus maxillaris superior* }
6. *Ramus maxillaris inferior* }
7. *Nerv. facialis.*
8. *Nerv. Vidianus superficialis.*
9. *Nerv. alveolaris inferior.*
10. *Nerv. mentalis.*
11. *Nerv. mylohyoideus.*
12. *Nerv. auricularis anterior* (mit *art. meningea media*).
13. *Nerv. lingualis s. gustatorius.*
14. *Ganglion maxillare s. linguale.*
15. *Nerv. temporalis profundus.*
16. *Nerv. buccinatorius.*
17. *Chorda tympani.*
18. *Plexus caroticus internus* (*nervi sympathici*), mit *nn. carotico-tympanici.*

Fig. 3.

Die Nerven der **Nasenscheidewand** und der innern Fläche des Unterkiefers (linkerseits).

a) Os frontis (sinus frontalis).
b) Os nasale.
c) Os ethmoideum (lamina cribrosa).
d) Os sphenoideum (sinus sphenoidalis).
e) Processus pterygoideus.
f) Palatum durum.
g) Canalis incisivus.
h) Uvula, Zäpfchen.
i) Septum nasi.
k) Maxilla inferior.
l) Foramen alveolare inferius.
m) Musculus pterygoideus internus.
n) Processus mastoideus.
1. *Arteria carotis interna* (mit *plexus caroticus internus nervi sympathici*).
2. *Nervus trigeminus.*
3. *Ramus I.* } *nervi trigemini.*
4. *Ramus II.* }
5. *Ramus III.* }
6. *Nervus nasopalatinus Scarpae.*
7. *Nerv. nasalis anterior* (*nerv. ethmoidal.*).
8. *Nerv. lingualis* } abgeschnitten.
9. *Chorda tympani* }
10. *Nerv. alveolaris inferior* (mit *ramuli dentales*).
11. *Nerv. mylohyoideus.*

Fig. 4.

Nerven der **Augen-, Nasen-** und **Mundhöhle** (rechterseits, von innen gesehen).

a) Os frontis (sinus frontalis).
b) Dach der orbita (pars orbitalis ossis frontis).
c) Bulbus oculi.
d) Mscl. levator palpebrae superioris.
e) M. rectus oculi superior.
f) M. rectus inferior.
g) Wand der Nasenhöhle mit den Nasenmuscheln.
h) Processus pterygoideus.
i) Foramen sphenopalatinum.
k) Palatum durum.
l) Canalis pterygopalatinus.
m) Maxilla inferior.
n) Mscl. pterygoideus internus.
o) Membrana tympani (mit den Gehörknöchelchen).
1. *Arteria maxillaris interna.*
2. *Nervus opticus.*
3. *Nerv. trigeminus* mit *ganglion Gasseri.*
4. *Ramus I.* } *nervi trigemini.*
5. *Ramus II.* }
6. *Ramus III.* }
7. *Nerv. frontalis.*
8. *Nerv. nasalis.*
9. *Nerv. ethmoidalis.*
10. *Ganglion ciliare s. ophthalmicum.*
11. *Radix brevis* } *ganglii ciliaris.*
12. *Radix longa* }
13. *Nervuli ciliares e ganglio ciliari.*
14. *Nerv. sphenopalatinus.*
15. *Ganglion sphenopalatinum.*
16. *Nervi nasales posteriores superiores.*
17. *Nerv. pterygopalatinus.*
18. *Nervi nasales posteriores inferiores.*
19. *Nerv. Vidianus superficialis.*

20. *Nerv. lingualis.*
21. *Ganglion maxillare s. linguale.*
22. *Nerv. pterygoideus.*
23. *Nerv. facialis* (im *canalis Fallopii*).
24. *Chorda tympani.*
25. *Nerv. auricularis anterior.*
26. *Ganglion oticum.*

Fig. 5.

Die vordere Fläche des **Rückenmarks** (im *canalis spinalis*) mit den Anfängen und Geflechten der Spinalnerven und der Gränzstrang des Sympathicus.

a) *Pars petrosa ossis temporum.*
b) *Meatus auditorius internus.*
c) *Canalis caroticus.*
d) *Processus styloideus.*
e) *Foramen jugulare.*
f) *Meatus auditorius externus.*
g) *Atlas*, erster Halswirbel.
h) *Vertebra cervicis VII.*
i) *Vertebra dorsi I.*
k) *Vertebra dorsi XII.*
l) *Vertebra lumbalis I.*
m) *Vertebra lumbalis V.*
n) *Os sacrum*, Kreuzbein.
o) *Os coccygis*, Steissbein.
p) *Costa I.*, erste Rippe.
q) *Costa XII.*, letzte Rippe.
r) *Crista ossis ilei*, Hüftkamm.
s) *M. sternocleido-mastoideus.*
t) *M. scalenus anticus.*
u) *M. scalenus medius.*
v) *Mm. intercostales interni.*
w) *Mm. intercostales externi.*
x) *M. quadratus lumborum.*
y) *M. psoas major.*
z) *M. iliacus internus.*

1. *Art. carotis interna.*
2. *Vena jugularis interna.*
3. *Art. et ven. intercostalis* (*posterior*).
4. *Pons Varolii.*
5. *Nerv. trigeminus s. divisus.*
6. *Nerv. abducens.*
7. *Nerv. facialis et acusticus.*
8. *Nerv. glossopharyngeus, vagus et accessorius* (treten durch das *foramen jugulare*).
9. *Nerv. accessorius Willisii.*
10. *Nerv. vagus s. pneumo-gastricus.*
11. *Nerv. hypoglossus.*
12. *Ramus descendens nervi hypoglossi.*
13. *Medulla oblongata.*
14. *Decussatio pyramidum.*
15. *Pars cervicalis* } *medullae spinalis.*
16. *Pars thoracica* }
17. *Conus medullaris.*
18. *Filum terminale*, Rückenmarksfaden.
19. *Nerv. cervicalis I.*
20. *Nerv. cervicalis VIII.*
21. *Plexus cervicalis*, Halsgeflecht. (Gebildet von den vordern Zweigen der 4 obersten Halsnerven.)
22. *Plexus brachialis*, Armgeflecht. (Gebildet von den vordern Zweigen der 4 untern Hals- und des 1sten Brustnerven.)
23. *Nerv. dorsalis I.*
24. *Nerv. dorsalis XII.*
25. *Nn. intercostales.*
26. *Nerv. lumbalis I.*
27. *Nerv. lumbalis V.*
28. *Plexus lumbalis*, Lendengeflecht. (Gebildet von den vordern Zweigen des 2.—4. Lendennerven.)
29. *Nerv. cruralis*, Schenkelnerv. (Fortsetzung des *plexus lumbalis.*)
30. *Nerv. ileo-hypogastricus* (*ramus externus et internus*).
31. *Nerv. ileo-inguinalis.*
32. *Nerv. cutaneus femoris externus anterior.*
33. *Nerv. obturatorius.*
34. *Nerv. sacralis I.*
35. *Nerv. sacralis V.*
36. *Plexus sacralis*, Kreuzbeingeflecht. (Gebildet von den vordern Zweigen des 5. Lenden- und des 1.—5. Sacralnerven; zerfällt in den *plexus ischiadicus* und *pudendo-haemorrhoidalis.*)
37. *Nn. coccygei*, Steissbeinnerven.
38. *Nerv. sympathicus* (Centraltheil, *pars gangliosa*, Ganglienkette, Gränzstrang).
39. *Ganglion cervicale supremum.* (Steht mit dem *plexus cervical.* in Verbindung.)
40. *Ganglion cervicale medium.* (Steht mit dem *plex. brachial.* in Verbindung.)
41. *Ganglion cervicale infimum.* (Steht mit dem *plex. brachial.* in Verbindung.)
42. *Ganglia thoracica.* (Geben Verbindungszw. zu *nn. intercostales.*)
43. *Ganglia lumbalia.* (Mit Verbindungszw. zu *nn. lumbal.*)
44. *Ganglia sacralia.* (Mit Verbindungszw. zu *nn. sacrales.*)
45. *Ganglion coccygeum.* (In ihm vereinigen sich beide Ganglienketten.)
46. Verbindungszw. zwischen der rechten u. link. *pars sacralis nervi sympathici.*
47. *Nervus ischiadicus.*
48. *Nerv. inguinalis.*

Fig. 2.

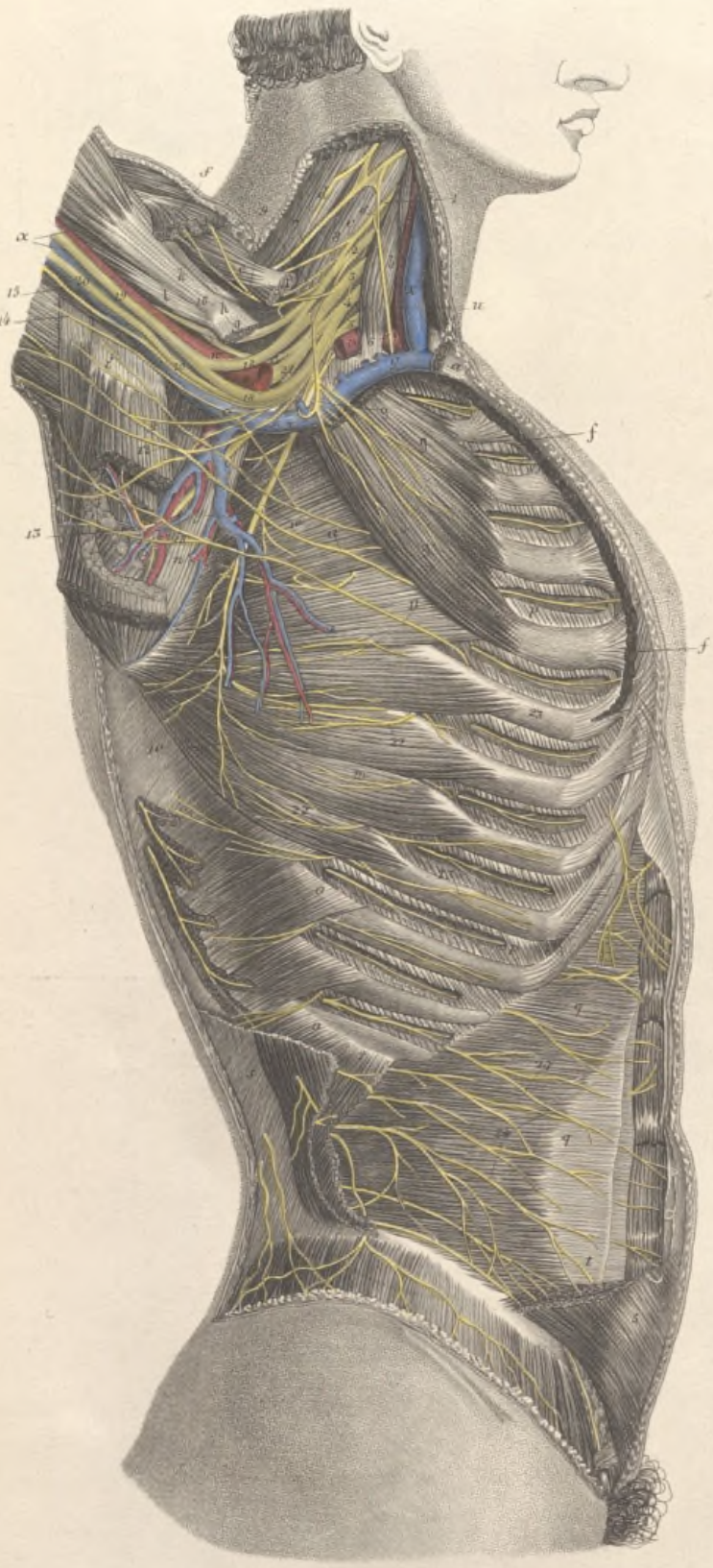

Fig. 1.

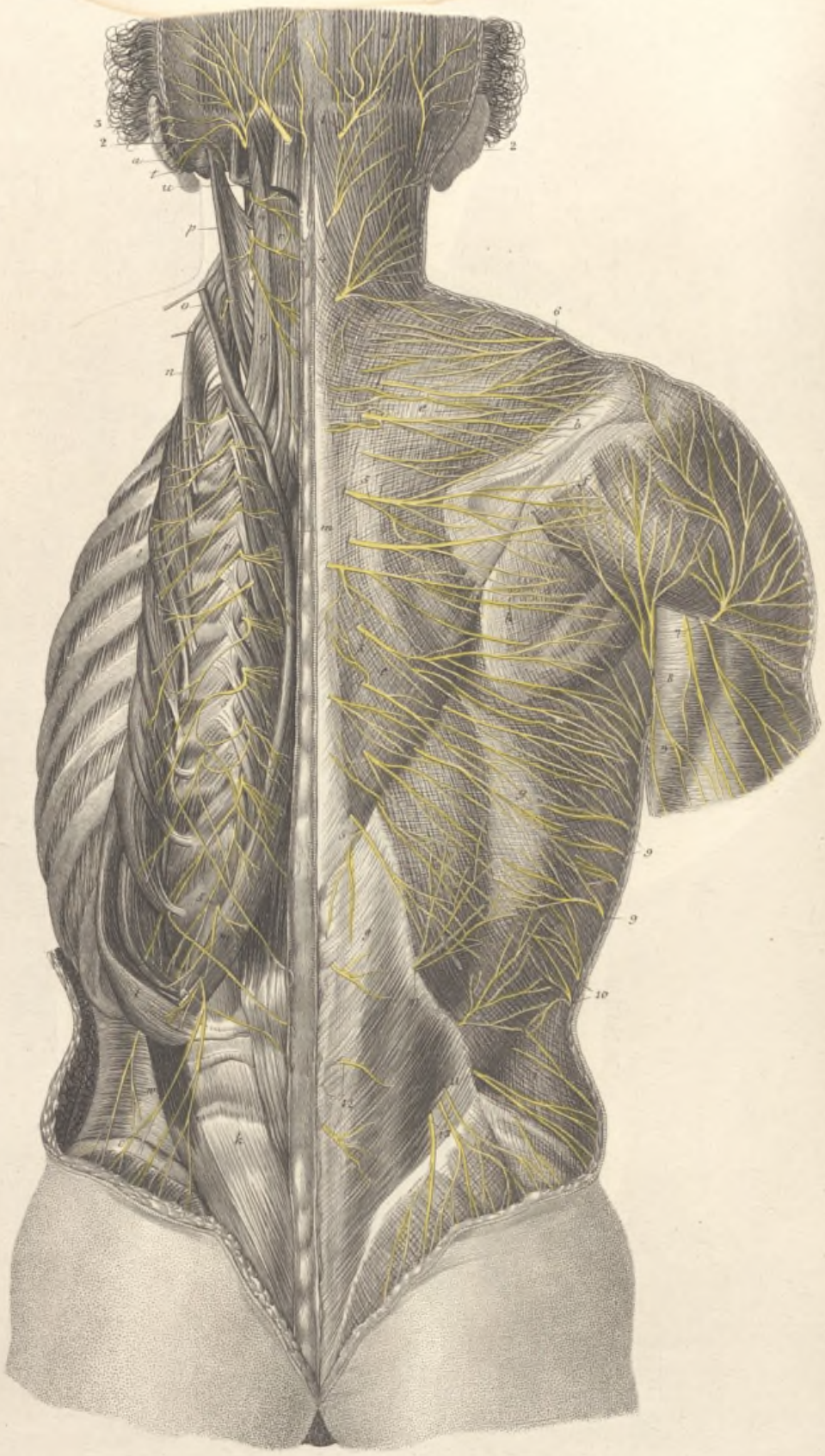

Fig. 3.

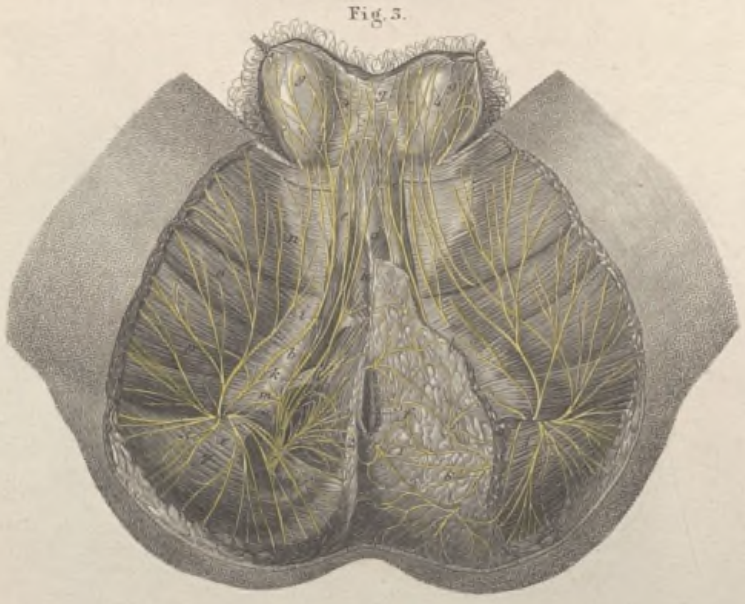

Fig. 4.

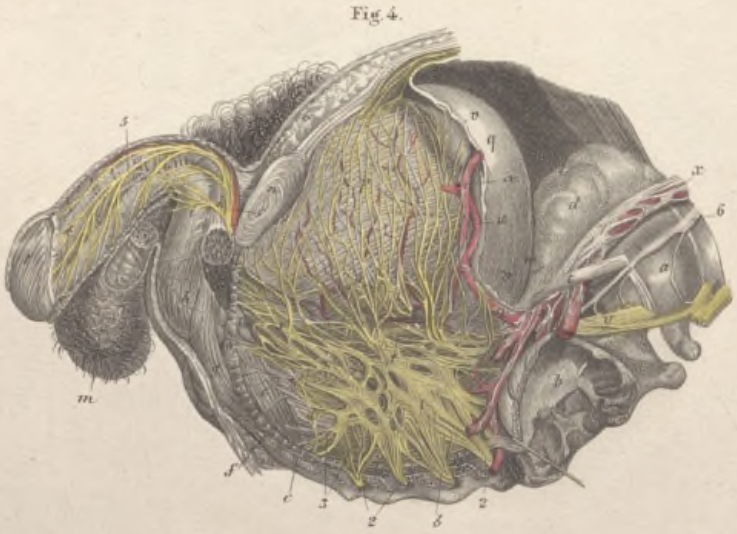

A. Krausse sc. Leipzig.

ERKLÄRUNG DER TAB. XXVII.

Die Nerven an der hintern, seitlichen und untern Fläche des Rumpfes.

Fig. 1.

Die oberflächlichen und tiefen **Nerven** des **Rückens.**

a) Processus mastoideus.
b) Spina scapulae.
c) Crista ossis ilei.
d) Mscl. occipitalis.
e) M. cucullaris s. trapezius.
f) M. deltoideus.
g) M. latissimus dorsi.
h) M. infraspinatus.
i) M. obliquus abdominis externus.
k) M. sacro-lumbaris.
l) M. lumbo-costalis.
m) M. longissimus dorsi.
n) M. cervicalis adscendens.
o) M. transversalis cervicis.
p) M. trachelo-mastoideus.
q) M. complexus cervicis.
r) M. biventer cervicis.
s) M. cucullaris.
t) M. obliquus capitis superior.
u) M. obliquus capitis inferior.
v) M. levator costae.
w) M. transversus abdominis.

1. *Nervus occipitalis magnus.*
2. *Nerv. occipitalis minor.*
3. *Nerv. auricularis superior.*
4. *Rami posteriores nervorum cervicalium.*
5. *Rami posteriores nervorum dorsalium* (mit *rami externi* und *interni*).
6. *Nervi supraclaviculares posteriores.*
7. *Nerv. cutaneus brachii posterior superior* (Ast des *nerv. axillaris*).
8. *Ramus posterior nerv. cutanei brachii intern. posterior* (vom *nerv. intercostal. II.*),
9. *Rami posteriores nervorum cutan. pectoris* (von den *ram. posterior. nervor. intercostal.*).
10. *Rami posteriores nervor. cutan. abdominis* (von den *ram. poster. nervor. intercostal.*).
11. *Rami externi dorsales* (der *ram. poster.* der untern *nerv. dorsal.*).
12. *Rami posteriores nervor. lumbalium.*
13. *Nervi glutaei superiores posteriores.*

Fig. 2.

Die **Nerven** der (rechten) **Achselhöhle** und der **Seitenfläche des Rumpfes.**

a) Clavicula.
b) Mscl. scalenus anticus.
c) M. scalenus medius.
d) M. levator anguli scapulae.
e) M. deltoideus.
f) M. pectoralis major.
g) M. pectoralis minor.
h) Processus coracoideus.
i) M. latissimus dorsi.
k) M. biceps (caput breve).
l) M. coraco-brachialis.
m) M. serratus anticus major.
n) M. subscapularis.
o) M. serratus posticus inferior.
p) Mm. intercostales.
q) M. transversus abdominis.
r) M. rectus abdominis.
s) M. obliquus externus } abdominis.
t) M. obliquus internus }
u) Art. carotis communis.
v) Art. subclavia.
w) Art. axillaris.
x) Vena jugularis interna.
y) Ven. subclavia.
z) Ven. axillaris.
α) Art. und ven. brachialis.
β) Art. und ven. subscapularis.
γ) Art. und ven. thoracica longa.
δ) Art. und ven. thoracico-dorsalis.

1. *Nerv. cervicalis V.*
2. *Nerv. cervicalis VI.*
3. *Nerv. cervicalis VII.*
4. *Nerv. cervicalis VIII.*
5. *Nerv. dorsalis I.*

} *ramus anterior.* Sie treten zum *plexus brachialis* zusammen.

6. *Nervus phrenicus*, Zwerchfellnerv.
7. *Ramus nerv. cervicalis IV. ad m. levatorem scapulae.*
8. *Nerv. suprascapularis s. scapularis.*
9. *Nervi thoracici externi.*
10. *Nerv. thoracicus longus.*
11. *Ramus anterior s. thoracicus nerv. pectoralis externi* (Zweig des *nerv. intercostalis II.*).
12. *Nerv. cutaneus internus brachii posterior* (Zw. des *nerv. intercostal. II.*).
13. *Nervi subscapulares.*
14. *Nerv. cutaneus brachii internus.*
15. *Nerv. cutaneus brachii medius.*
16. *Nervus cutaneus brachii externus s. musculo-cutaneus s. perforans Casseri.* (Durchbohrt den *m. coraca-brachialis.*)
17. *Nerv. axillaris s. circumflexus humeri.*
18. Wurzeln des *nerv. medianus.*
19. *Nerv. medianus*, Mittelarmnerv.
20. *Nerv. ulnaris s. cubitalis.*
21. *Nerv. radialis*, Speichennerv.
22. *Nn. pectorales externi* } vom 2.—7.
23. *Nn. pectorales interni* } *nerv. intercost.*
24. *Nn. abdominales interni.*

Fig. 3.

Die **Nerven** der **After-Dammgegend** (des Gesässes und der männlichen Genitalien).

a) Tuber ischii.
b) Ramus ascendens ossis ischii.
c) Lig. tuberoso-sacrum.
d) Corpus cavernosum urethrae.
e) Corpus cavernosum penis.
f) Anus, After.
g) Scrotum (mit Hoden).
h) Mscl. bulbo-cavernosus.
i) M. ischio-cavernosus.
k) M. transversus perinaei.
l) M. sphincter ani externus.
m) M. levator ani.
n) M. adductor longus.
o) M. gracilis.
p) M. adductor magnus.
q) M. glutaeus maximus.

1. *Nerv. pudendus communis.*
2. *Nerv. perinaei s. pudendus internus.*
3. *Nerv. dorsalis penis.*
4. *Nn. scrotales inferiores.*
5. *Nn. glutaei inferiores.*
6. *Nn. subcutanei perinaei.*

Fig. 4.

Das **Scham-Mastdarmgeflecht** mit den Blasen-, Mastdarm- und Ruthennerven (linkerseits, im geöffneten kleinen Becken).

a) Vertebra lumbalis.
b) Os sacrum.
c) Os coccygis.
d) Intestinum rectum.
e) Mscl. sphincter ani internus.
f) M. levator ani.
g) M. ischio-cavernosus.
h) M. bulbo-cavernosus.
i) Corpus cavernosum urethrae.
k) Corpus cavernosum penis.
l) Glans penis.
m) Scrotum.
n) Symphysis ossium pubis
o) Mons Veneris.
p) Vesica urinaria.
q) Bauchfellüberzug der Blase.
r) Pars membranacea urethrae.
s) Glandula prostata.
t) Ureter.
u) Vas deferens.
v) Peritonaeum.
w) Excavatio recto-vesicalis.
x) Arteria iliaca sinistra (mit plexus hypogastricus).
y) Art. cruralis.
z) Art. hypogastrica.
α) Art. vesicalis.
1. *Plexus pudendo-haemorrhoidalis.*
2. *Rami anteriores nervor. sacral.*
3. *Nervi haemorrhoidales* (*medii* und *inferiores*).
4. *Nervi vesicales.*
5. *Nerv. dorsalis penis.*
6. *Pars lumbalis nervi sympathici.*

Fig. 1.

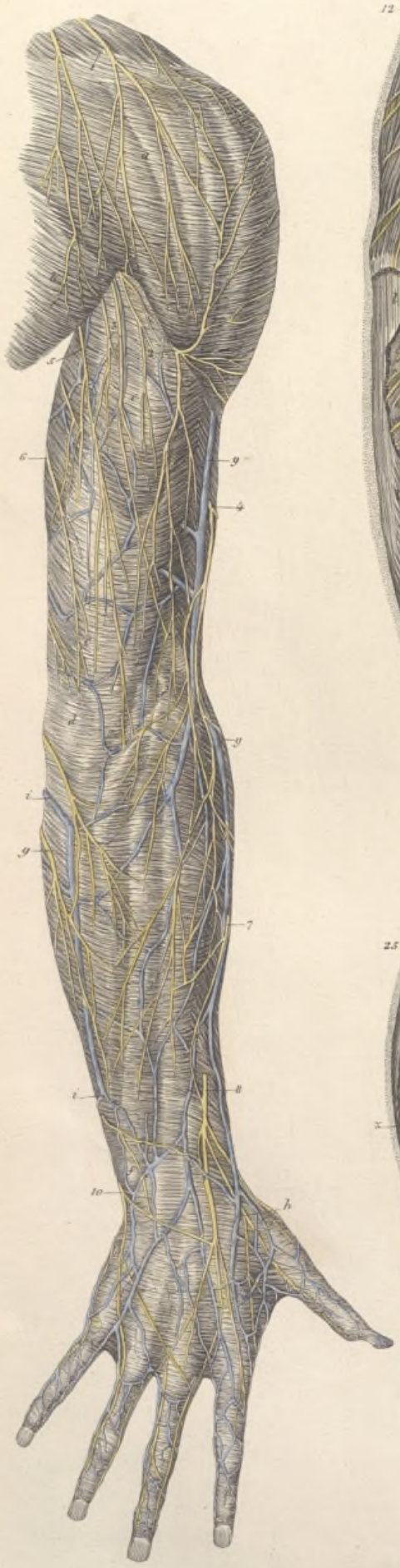

Fig. 3.

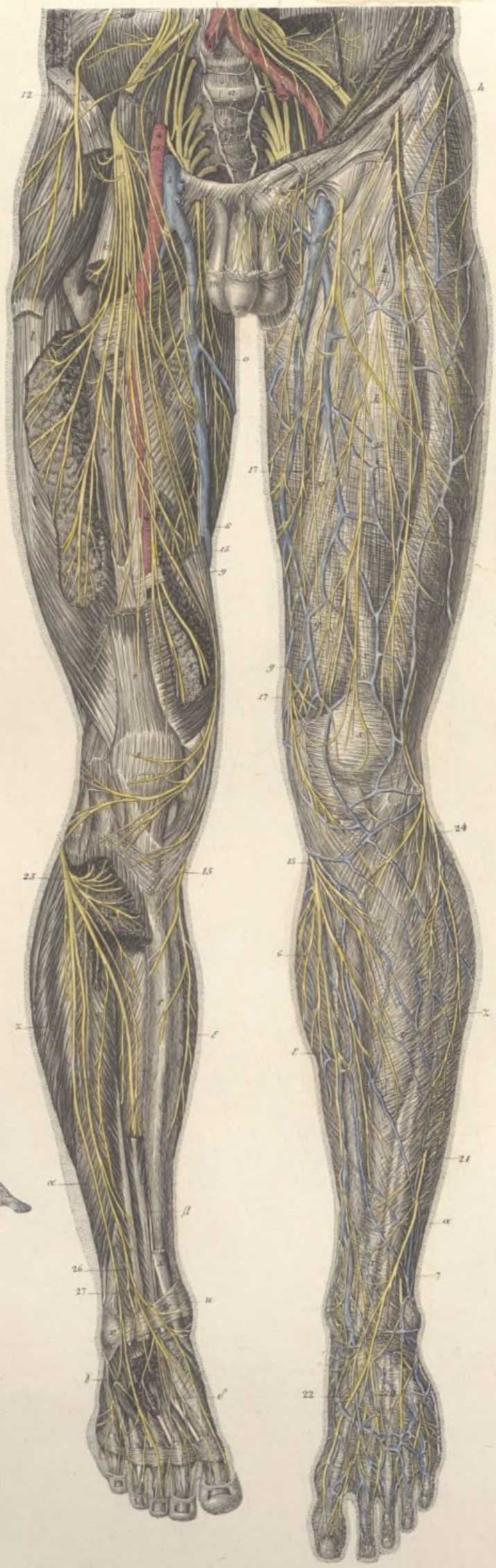

Fig. 2.

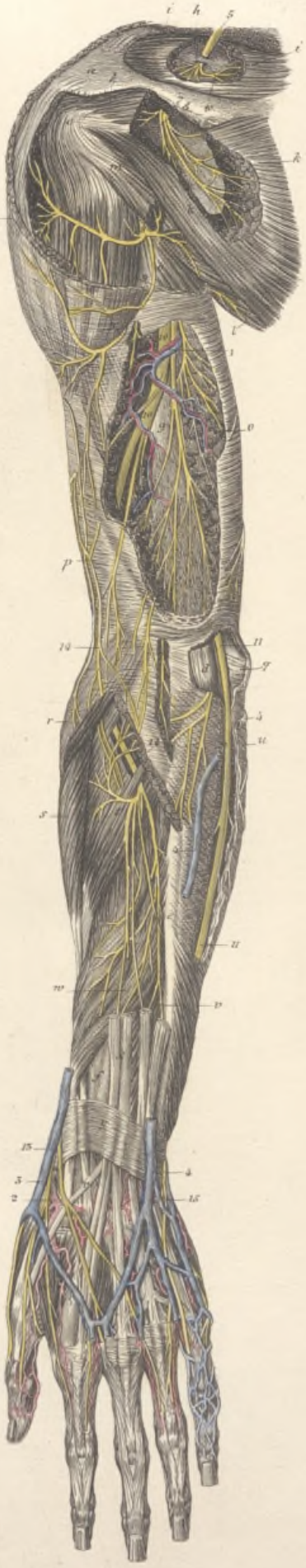

A. Kraufse sc. Leipzig.

ERKLÄRUNG DER TAB. XXVIII.

Die Nerven an der Rückenfläche des Armes und an der vordern Fläche des Beines.

Fig. 1.

Die **Hautnerven** an der **Rückenfläche** des (rechten) **Armes.**

a) Mscl. deltoideus.
b) M. latissimus dorsi.
c) M. triceps brachii.
d) Olecranon.
e) Condylus externus ossis brachii.
f) Capitulum ulnae.
g) Vena cephalica brachii.
h) Vena cephalica pollicis.
i) Vena basilica.

1. *Nervi supraclaviculares posteriores.*
2. *Nerv. cutaneus brachii posterior superior* (Ast des *nerv. axillaris*).
3. Hautzweige des *nerv. axillaris.*
4. *Nerv. cutaneus antibrachii externus superior* (Ast des *nerv. radialis*).
5. *Nerv. cutaneus brachii internus posterior* (Ast des *ram. externus nerv. intercostal. II.*).
6. *Nerv. cutaneus brachii internus minor* (aus der *ansa cervicalis VIII.*).
7. *Ramus cutaneus (externus) nervi musculo-cutanei.*
8. *Ramus s. nerv. dorsalis radialis (s. ramus superficialis nervi radialis)*, mit *rami digitales dorsales* für den 1., 2. und 3. Finger.
9. *Ramus posterior s. ulnaris* des *nerv. cutaneus brachii medius (s. internus major).*
10. *Ramus dorsalis nervi ulnaris* (mit *rami digitales dorsales* für den 4. und 5. Finger).

Fig. 2.

Die **tiefen** Nerven an der **Rückenfläche** des (linken) **Armes.**

a) Acromion scapulae.
b) Spina scapulae.
c) Caput ossis brachii.
d) Olecranon.
e) Ulna.
f) Radius.
g) Os brachii.
h) Ligamentum transversum s. scapulae proprium posticum.
i) Musculus supraspinatus.
k) Mscl. infraspinatus.
l) M. teres major.
m) M. teres minor.
n) M. deltoideus.
o) M. triceps brachii.
p) M. biceps und brachialis internus.
q) Condylus internus brachii.
r) M. supinator longus.
s) Mm. extensores carpi radiales.
t) M. supinator brevis.
u) Mm. flexores carpi.
v) M. extensor pollicis longus.
w) M. abductor pollicis longus und extensor pollicis brevis.
x) Sehnen des m. extensor digitorum communis.
y) Ligamentum carpi dorsale.

1. *Art.* und *ven. profunda brachii.*
2. *Art. radialis dorsalis.*
3. *Ven. cephalica brachii.*
4. *Ven. basilica.*
5. *Nervus suprascapularis.*
6. *Nerv. supraspinatus* } *nervi suprascapularis.*
7. *Nerv. infraspinatus* }
8. *Nerv. axillaris.*
9. *Nerv. cutaneus brachii posterior superior.*
10. *Nerv. radialis.*
11. *Nerv. ulnaris.*
12. *Nerv. interosseus externus s. ramus profundus nervi radialis.*
13. *Nerv. radialis superficialis.*
14. *Nerv. cutaneus antibrachii externus superior.*
15. *Ramus dorsalis nervi ulnaris.*

Fig. 3.

Die **Haut-** und **Muskelnerven** an der vordern Fläche des **Beines.**

a) Promontorium ossis sacri.
b) Crista ilei.
c) Spina ilei anterior superior.
d) Symphysis ossium pubis.
e) Mscl. iliacus internus.
f) M. psoas major.
g) M. sartorius.
h) M. glutaeus medius.
i) M. tensor fasciae latae.
k) M. rectus femoris.
l) M. vastus externus.
m) M. pectinaeus.
n) M. adductor longus.
o) M. adductor magnus.
p) M. cruralis.
q) M. vastus internus.
r) Tendo extensorius cruris communis.
s) Patella.
t) Tibia.
u) Malleolus internus.
v) Malleolus externus.
w) Ligamentum transversum s. vaginale cruris.
x) M. tibialis anticus.
y) M. extensor digitorum pedis longus.
z) M. peronaeus longus.
α) M. peronaeus brevis.
β) M. extensor hallucis longus.
γ) M. extensor digitorum pedis brevis.
δ) M. extensor hallucis brevis.
ε) M. soleus.

1. *Aorta abdominalis.*
2. *Arteria iliaca (communis).*
3. *Art. hypogastrica.*
4. *Art. cruralis.*
5. *Vena cruralis.*
6. *Ven. saphena magna.*
7. *Ven. saphena parva.*
8. *Plexus ischiadicus.*
9. *Plexus lumbalis.*
10. *Nervus cruralis.*
11. *Nerv. obturatorius.*
12. *Nerv. cutaneus femoris anterior extern.*
13. *Nerv. inguinalis.*
14. *Nerv. lumbo-inguinalis.*
15. *Nerv. saphenus major.*
16. *Nerv. cutaneus femoris anterior medius.*
17. *Nerv. cutaneus femoris anterior internus s. saphenus minor.*
18. *Rami nervi ileo-hypogastrici.*
19. *Rami nervi ileo-inguinalis.*
20. *Rami musculares nervi cruralis.*
21. *Nerv. peronaeus superficialis* mit
22. *Nerv. cutaneus dorsi pedis internus* u.
23. *nerv. cutaneus dorsi pedis medius.*
24. *Nerv. cutaneus cruris externus.*
25. *Nerv. peronaeus profundus.*
26. *Ramus internus* } *nervi peronaei profundi.*
27. *Ramus externus* }
28. *Pars sacralis nerv. sympathici.*

Fig. 2.

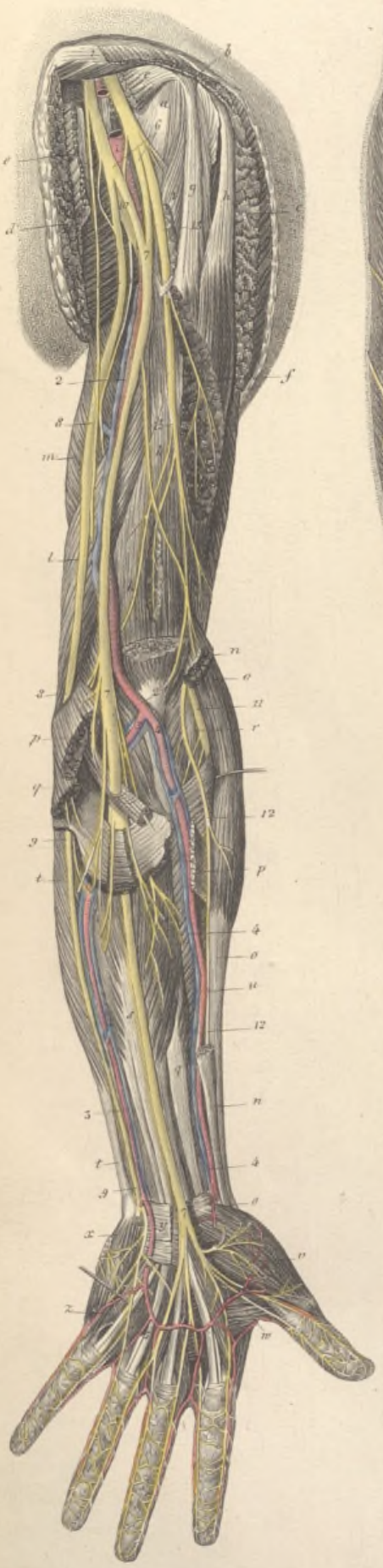

Fig. 3.

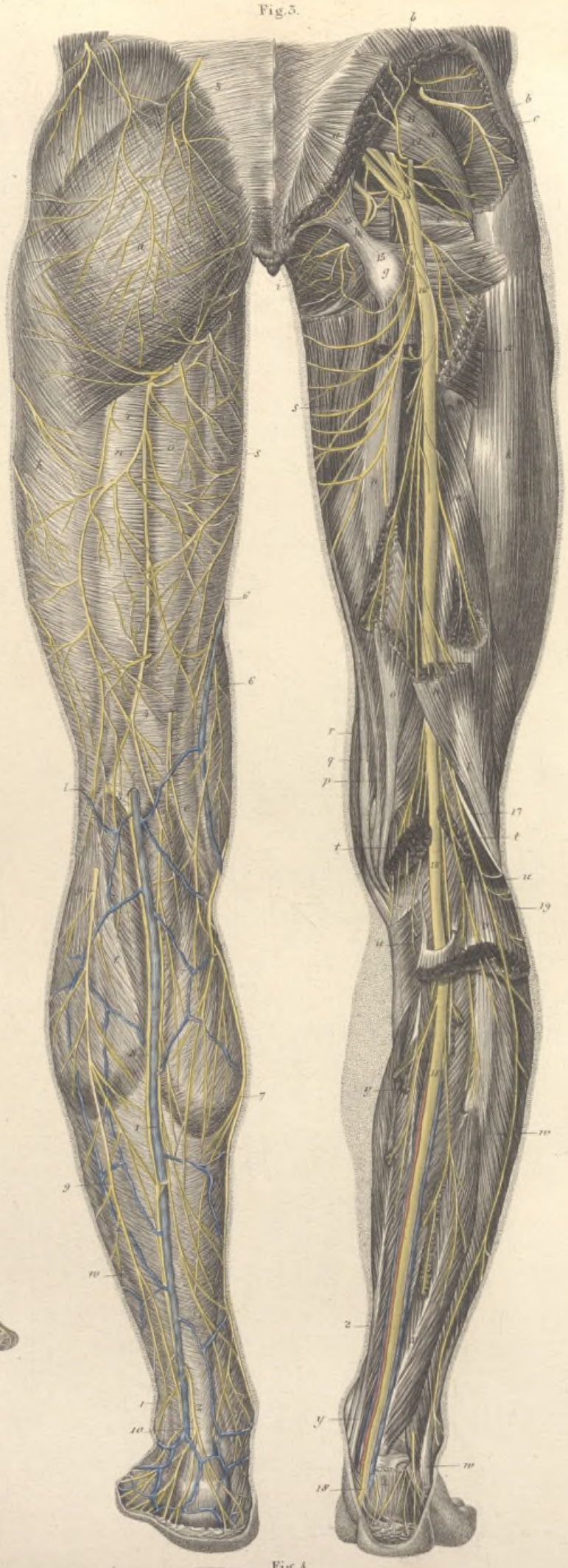

Fig. 1.

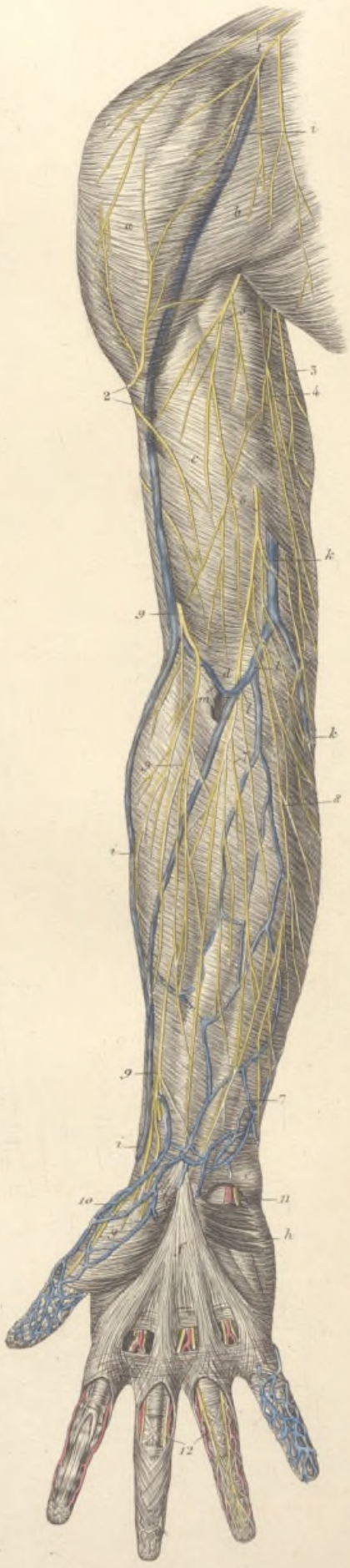

Fig. 4.

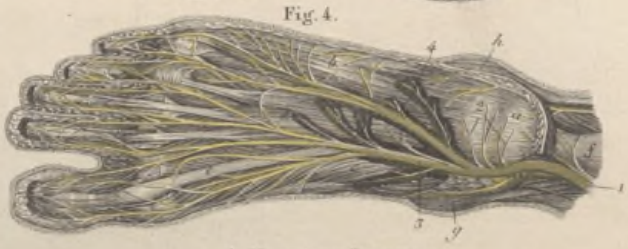

A. Krausse sc. Leipzig.

ERKLÄRUNG DER TAB. XXIX.

Die Nerven an der vordern Fläche des Armes und an der hintern Fläche des Beines.

Fig. 1.

Die **Hautnerven** an der **Volarfläche** des (rechten) **Armes.**

a) Mscl. deltoideus.
b) M. pectoralis major.
c) M. biceps brachii.
d) Plica cubiti, Ellenbogenbeuge.
e) Capitulum ulnae.
f) Aponeurosis palmaris.
g) Thenar pollicis, Daumenballen.
h) Thenar digiti minimi s. antithenar, mit mscl. palmaris brevis.
i) Vena cephalica brachii.
k) Ven. basilica.
l) Ven. mediana basilica.
m) Ven. mediana cephalica.
1. *Nervi supraclaviculares.*
2. *Ramus cutaneus nervi axillaris.*
3. *Nerv. cutaneus brachii internus posterior* (Zweig des *ramus externus nerv. intercostal. II.*).
4. *Nerv. cutaneus brachii internus (minor).*
5. *Ramus nervi cutanei medii.*
6. *Nerv. cutaneus brachii medius s. internus major.*
7. *Ramus cutaneus palmaris* } *nerv. cu-*
8. *Ramus cutaneus ulnaris* } *tan. medii.*
9. *Ramus cutaneus nerv. musculo-cutanei.*
10. *Ramus nervi radialis.*
11. *Nerv. ulnaris volaris.*
12. *Nervi digitales volares.*

Fig. 2.

Die tiefen **Muskelnerven** an der **Volarfläche** des (linken) **Armes.**

a) Caput ossis brachii.
b) Processus coracoideus.
c) Mscl. deltoideus.
d) M. pectoralis major.
e) M. pectoralis minor.
f) M. biceps brachii.
g) Caput breve } mscl. bicipitis.
h) Caput longum }
i) M. coraco-brachialis.
k) M. brachialis internus.
l) Caput internum } musculi tricipitis.
m) Caput longum }
n) M. supinator longus.
o) M. extensor carpi radialis longus.
p) M. pronator teres.
q) M. flexor carpi radialis.
r) M. supinator brevis.
s) Mm. flexores digitorum communes.
t) M. flexor carpi ulnaris.
u) M. flexor pollicis longus.
v) M. abductor und flexor brevis pollicis.
w) M. adductor pollicis.
x) M. abductor digiti minimi.
y) Ligamentum carpi volare proprium.
z) M. flexor digiti minimi.
1. *Arteria axillaris.*
2. *Art.* und *ven. brachialis.*
3. *Art.* und *ven. ulnaris.*
4. *Art.* und *ven. radialis.*
5. *Arcus volaris sublimis.*
6. *Plexus axillaris (brachialis).*
7. *Nervus medianus* (mit 2 *rami digitales volares* für die 3 ersten Finger u. den *ramus volaris* für den 4. Finger).
8. *Nerv. ulnaris.*
9. *Nerv. ulnaris volaris* (mit 2 *nn. digitales volares* für den 5. Finger und den *nerv. volaris ulnaris* für den 4. Finger).
10. *Nerv. radialis.*
11. *Nerv. interosseus externus.*
12. *Nerv. radialis superficialis.*
13. *Nerv. musculo-cutaneus.*

Fig. 3.

Die **Haut-** und **Muskelnerven** an der **hintern** Fläche des **Gesässes** und **Beines.**

a) Mscl. glutaeus maximus.
b) M. glutaeus medius.
c) M. glutaeus minimus.
d) M. pyriformis.
e) Mm. gemelli mit m. obturator internus zwischen sich.
f) M. quadratus femoris.
g) Tuber ischii.
h) Ligamentum tuberoso- sacrum.
i) M. levator ani.
k) M. vastus externus.
l) M. biceps femoris.
m) Caput breve } mscl. bicipitis.
n) Caput longum }
o) M. semitendinosus.
p) M. semimembranosus.
q) M. gracilis.
r) M. sartorius.
s) M. adductor magnus.
t) M. gastrocnemius.
u) M. poplitaeus.
v) M. soleus.
w) Mm. peronaeus longus und brevis.
x) M. flexor hallucis longus.
y) Mm. tibiales posticus und flexor digitorum communis longus.
z) Tendo Achillis.
1. *Vena saphena parva.*
2. *Art.* und *ven. tibialis postica.*
3. *Nervi cutanei glutaei superiores* (von den hintern Aesten der *nervi lumbales*).
4. *Nerv. cutaneus femoris posterior communis.*
5. *Nervi cutanei glutaei inferiores.*
6. *Rami nervi sapheni minoris.*
7. *Nerv. saphenus major.*
8. *Nerv. communicans fibularis* (*s. saphenus externus*).
9. *Nerv. communicans tibialis.*
10. *Nerv. cutaneus externus dorsi pedis.*
11. *Nerv. glutaeus superior.*
12. *Nerv. glutaeus inferior.*
13. *Nerv. pudendus communis.*
14. *Plexus ischiadicus.*
15. *Nerv. cutaneus femoris posterior communis.*
16. *Nerv. ischiadicus.*
17. *Nerv. peronaeus s. fibularis.*
18. *Nerv. tibialis.*
19. *Nerv. communicans fibularis.*

Fig. 4.

Die **tiefen Nerven** an der **Sohlenfläche** des (linken) **Fusses.**

a) Tuberositas calcanei.
b) Mscl. abductor digiti minimi.
c) M. abductor hallucis.
d) Tendo m. flexoris hallucis longi.
e) M. flexor digitorum communis brevis.
f) Tendo Achillis.
g) Malleolus internus.
h) Malleolus externus.
1. *Nerv. tibialis.*
2. *Nervi cutanei plantares.*
3. *Nerv. plantaris internus.*
4. *Nerv. plantaris externus.*

Fig. 7.

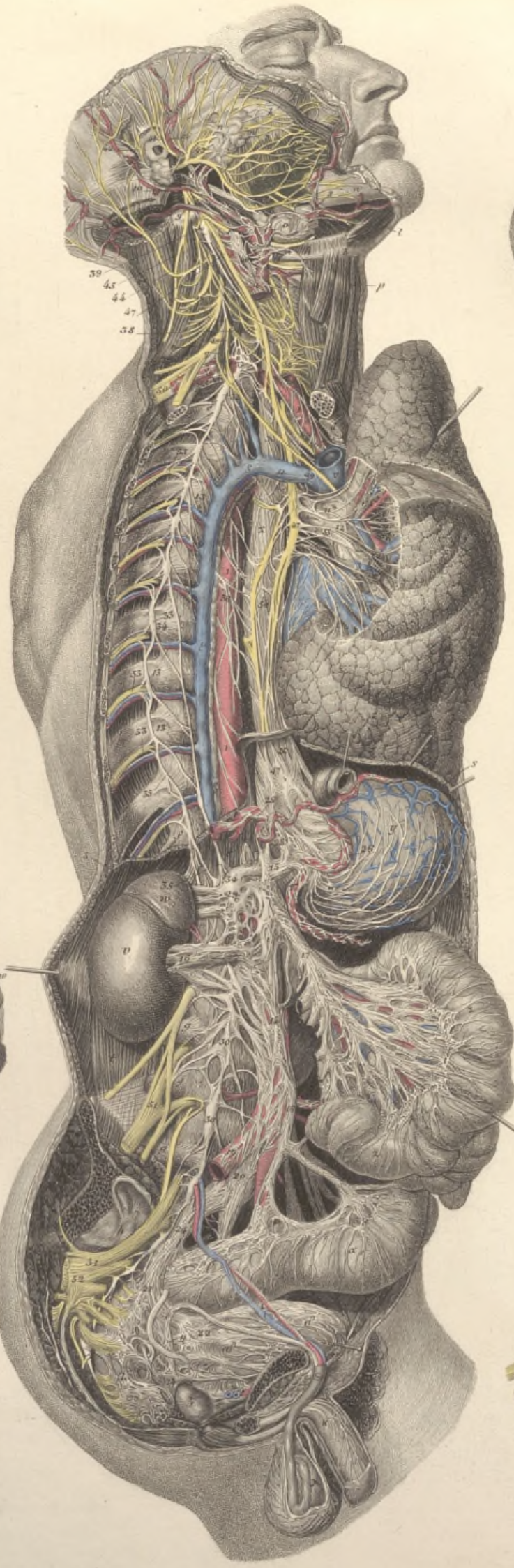

Fig. 1.

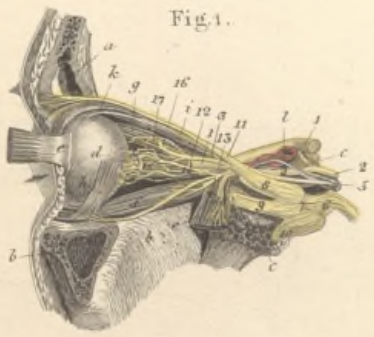

Fig. 2.

Fig. 6.

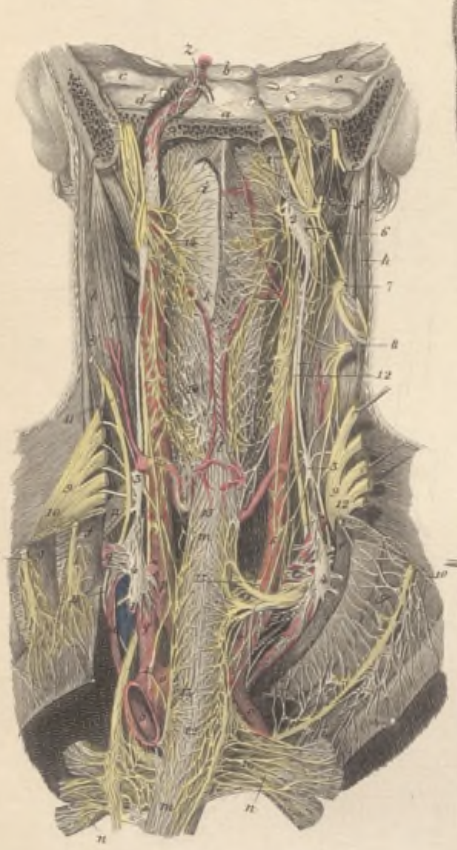

Fig. 5.

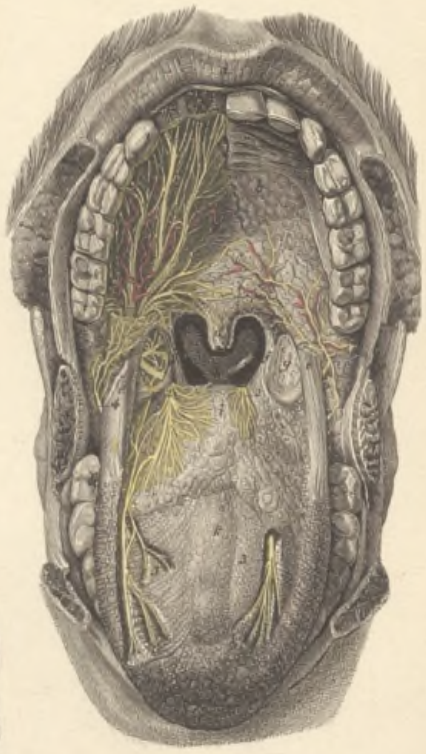

Fig. 4.

Fig. 3.

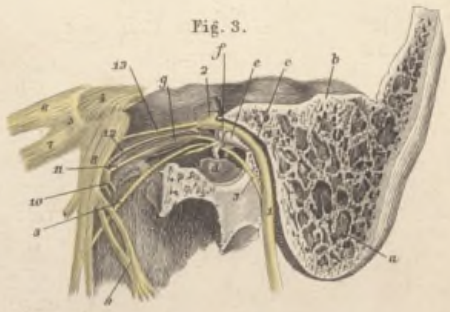

A. Kraufse sc. Leipzig.

ERKLÄRUNG DER TAB. XXX.

Der sympathische Nerv und einige Sinnesnerven.

Fig. 1.

Nerven der (linken) **Augenhöhle**, der **Augenmuskeln** und des **Augapfels.**

a) Os frontis (mit sinus frontalis).
b) Os maxillare superius (mit sinus maxillaris).
c) Os sphenoidale.
d) Bulbus oculi, Augapfel.
e) Musculus rectus oculi externus.
f) Mscl. rectus oculi inferior.
g) M. obliquus oculi superior.
h) M. obliquus inferior.
i) M. rectus oculi superior.
k) M. levator palpebrae superioris.
l) Arteria carotis interna.
1. *Nervus opticus.*
2. *Nerv. oculomotorius.*
3. *Ramus superior* } *nervi oculomotorii.*
4. *Ramus inferior* }
Mit *radix brevis ganglii ciliaris.*
5. *Nerv. trochlearis.*
6. *Nerv. trigeminus.*
7. *Ganglion semilunare.*
8. *Ramus I.* }
9. *Ramus II.* } *nervi trigemini.*
10. *Ramus III.* }
11. *Nerv. frontalis.*
12. *Nerv. nasociliaris* mit
13. *Radix longa* für das
14. *Ganglion ciliare s. ophthalmicum.*
15. *Nervuli ciliares.*
16. *Nerv. ethmoidalis.*
17. *Nerv. trochlearis.*
18. *Nerv. abducens.*

Fig. 2.

Das **Trommelfell** mit den Gehörknöchelchen, der Paukensaite und dem Ohrknoten, auf der linken Seite, von innen gesehen.

a) Os parietale s. bregmatis.
b) Pars squamosa }
c) Pars mastoidea } ossis temporum.
d) Pars petrosa }
e) Ala parva } ossis sphenoidei.
f) Corpus }
g) Processus pterygoideus.
h) Maxilla inferior.
i) Musculus pterygoideus internus.
k) Mscl. tensor tympani.
l) Membrana tympani (innere Fläche) mit Hammer und Ambos.
m) Auricula sinistra.
n) Parotis.
o) Arteria carotis externa.
p) Art. auricularis posterior.
q) Art. stylomastoidea.
r) Art. maxillaris interna.
s) Art. auricularis profunda.
t) Art. alveolaris inferior.
u) Art. meningea media (zwischen den Wurzeln des nerv. auricularis anterior durchgehend).
v) Art. pterygoidea.
1. *Nerv. trigeminus.*
2. *Portio major* } *nervi trigemini.*
3. *Portio minor* }
4. *Ganglion Gasseri s. semilunare.*
5. *Ramus I.* }
6. *Ramus II.* } *nervi trigemini.*
7. *Ramus III.* }
8. *Nerv. auricularis anterior.*
9. *Nerv. alveolaris inferior.*
10. *Nerv. lingualis.*
11. *Nerv. pterygoideus.*
12. *Ganglion oticum.*
13. *Nervuli pro mscl. tensore palati mollis.*
14. *Nervuli pro mscl. tensore tympani.*
15. *Nerv. facialis* (im *canalis Fallopii*).
16. *Chorda tympani.*

Fig. 3.

Die **Paukensaite** und der **Gesichtsnerv** innerhalb des Felsenbeines, auf der linken Seite, von aussen gesehen.

a) Processus mastoideus.
b) Pars petrosa ossis temporum.
c) Canalis Fallopii.
d) Cavitas tympani.
e) Incus, Ambos.
f) Malleus, Hammer.
g) Musculus tensor tympani.
1. *Nervus facialis.*
2. *Genu nervi facialis.*
3. *Corda tympani.*
4. *Nerv. trigeminus.*
5. *Ganglion semilunare.*
6. *Ramus I.* }
7. *Ramus II.* } *nervi trigemini.*
8. *Ramus III.* }
9. *Nerv. auricularis anterior* (mit seinen beiden Wurzeln).
10. *Ganglion oticum.*
11. *Nervulus pro mscl. tensore tympani.*
12. *Nerv. petrosus superficialis minor.*
13. *Nerv. petrosus superficialis major.*

Fig. 4.

Die linke **Paukenhöhle** mit dem Paukengeflechte und der Gesichtsnerv innerhalb des Fallopischen Canales.

a) Pars petrosa } ossis temporum.
b) Pars mastoidea }
c) Promontorium.
d) Fenestra ovalis.
e) Fenestra rotunda.
f) Tuba Eustachii.
g) Musculus tensor tympani.
h) Mscl. stapedius.
i) Arteria carotis interna.
k) Vena jugularis interna.
1. *Nervus facialis.*
2. *Genu nervi facialis.*
3. *Nerv. petrosus superficialis major.*
4. *Nerv. petrosus superficialis minor.*
5. *Nerv. glossopharyngeus.*
6. *Nerv. tympanicus s. Jacobsonii*, mit Aestchen zur *fenestra rotunda* u. *ovalis*, zur *tuba*, zum *plexus caroticus internus.*
7. *Nerv. petrosus profundus minor.*
8. *Ramus auricularis nervi vagi.*

Fig. 5.

Die Nerven des **Gaumens** und der **Zunge.**

a) Labium superius.
b) Palatum durum.
c) Velum palatinum s. palatum molle.
d) Uvula, Zäpfchen.
e) Arcus glosso-palatinus.
f) Arcus pharyngo-palatinus.
g) Tonsilla, Mandel.
h) Isthmus faucium.
i) Radix linguae.
1. *Nervi palatini* (*anterior, internus* u. *extern.*), Zweige d. *nerv. pterygo-palatinus.*
2. *Nervus glosso-pharyngeus.*
3. *Ramus lingualis nervi trigemini.*
4. *Ramus nervi glosso-pharyngei* (*pro mscl. glosso-palatino*).

Fig. 6.

Die Nerven (vom *Vagus* und *Sympathicus*) an der hintern Fläche des Schlundkopfes und der Speiseröhre.

a) Pars basilaris ossis occipitis.
b) Sella turcica (processus clinoidei posteriores).
c) Pars petrosa ossis temporum.
d) Canalis caroticus.
e) Processus mastoideus.
f) Costa prima.
g) Costa secunda.
h) Mscl. sternocleido-mastoideus.
i, k und l) Pharynx (mscl. constrictor pharyngis superior, medius und inferior).
m) Oesophagus, Speiseröhre.
n) Bronchi.
o) Arcus aortae.
p) Arteria carotis communis sinistra.
q) Art. subclavia sinistra.
r) Art. anonyma.
s) Art. carotis communis dextra.
t) Art. subclavia dextra.
u) Art. mammaria interna.
v) Art. thyreoidea superior.
w) Art. thyreoidea inferior.
x) Art. pharyngea adscendens.
y) Art. cervicalis adscendens.
z) Art. carotis interna.

1. *Nerv. sympathicus* (Gränzstrang).
2. *Ganglion cervicale supremum* (mit *nerv. cardiacus longus*, *nervi laryngo-pharyngei* u. Verbindungsfäden zum *plexus cervicalis*).
3. *Ganglion cervicale medium* (mit *nerv. cardiacus medius* und Verbindungsfäden zum *plexus brachialis*, *nerv. vagus*, *recurrens* und *phrenicus*).
4. *Ganglion cervicale infimum* (mit *nerv. cardiacus magnus* und Verbindungsfäden zum *plexus brachialis*, *subclavius* und *pulmonalis*.
5. *Nerv. cervicalis I.*
6. *Nerv. cervicalis II.*
7. *Nerv. cervicalis III.*
8. *Nerv. cervicalis IV.*
9. *Plexus brachialis.*
10. *Nerv. intercostalis.*
11. *Nerv. phrenicus.*
12. *Nerv. vagus.*
13. *Nerv. recurrens s. laryngeus inferior.*
14. *Plexus pharyngeus* (*superior* und *inferior*), von den *rami pharyngei* und *laryngei* des *nerv. vagus* und *glossopharyngeus* und *sympathicus* gebildet.
15. *Plexus oesophageus*, von Zweigen des *nervus vagus* und *sympathicus* gebildet.
16. *Plexus pulmonalis* (von Zweigen des *nerv. vagus* und *sympathicus* gebildet).

Fig. 7.

Der **Sympathicus** mit seinem Knoten- und Geflechtstheile, auf der rechten Körperhälfte.

a) Os maxillare inferius s. mandibula.
b) Os hyoideum.
c) Clavicula.
d) Costa I.
e) Costa II.
f) Costa XI.
g) Processus transversus vertebrae lumbalis.
h) Os sacrum.
i) Os pubis (symphysis).
k) Musculus zygomaticus major.
l) Mscl. digastricus maxillae inferioris.
m) M. masseter.
n) Glandula parotis.
o) Glandula submaxillaris.
p) M. sterno-hyoideus.
q) M. scalenus anticus.
r) M. scalenus medius und posticus.
s) Diaphragma, Zwerchfell.
t) M. quadratus lumborum.
u) Brochus dexter.
v) Ren, Niere.
w) Glandula suprarenalis, Nebenniere.
x) Oesophagus, Speiseröhre.
y) Ventriculus, Magen.
z) Intestinum jejunum.
α) Intestinum colon (S romanum).
β) Intestinum rectum.
δ) Vesica urinaria.
ε) Ureter, Harnleiter.
ζ) Prostata.
η) Vas deferens.
ϑ) Funiculus spermaticus.
ι) Art. und ven. spermatica interna mit plexus spermaticus internus (vom nerv. sympathicus).
κ) Penis.
λ) Scrotum mit testiculus.
μ) Vena azygos (mit venae intercostales der rechten Seite).
ν) Vena cava superior.
ϱ) Ductus thoracicus.

1. *Aorta descendens thoracica.*
2. *Arteria anonyma.*
3. *Art. subclavia dextra.*
4. *Art. carotis communis dextra.*
5. *Art. carotis interna.*
6. *Art. carotis externa.*
7. *Art. thyreoidea superior.*
8. *Art. maxillaris externa.*
9. *Art. occipitalis.*
10. *Art. auricularis posterior.*
11. *Art. temporalis.*
12. *Artt.* und *vv. pulmonales.*
13. *Art.* und *ven. intercostalis.*
14. *Aorta descendens abdominalis* (mit *plexus aorticus inferior*).
15. *Art. coeliaca* mit *plexus coeliacus.*
16. *Art. renalis* mit *plexus renalis.*
17. *Art. mesenterica superior* mit *plexus mesentericus superior.*
18. *Art. mesenter. inferior* mit *plexus mes. inf.*
19. *Art. iliaca communis.*
20. *Plexus hypogastricus superior* (um die Theilungsstelle der *aorta abdominalis*).
21. *Plexus haemorrhoidalis.*
22. *Plexus vesicalis.*
23. *Plexus prostaticus.*
24. *Plexus hypogastricus inferior.*
25. *Artt. phrenicae inferiores* mit *plexus phrenicus.*
26. *Plexus gastricus magnus* (um die *artt. coronariae ventriculi*).
27. *Art. lienalis* mit *plexus splenicus.*
28. *Art. hepatica* mit *plexus hepaticus.*
29. *Plexus solaris* mit *ganglia semilunaria.*
30. *Ganglion lumbale.*
31. *Ganglion sacrale.*
32. *Ganglion thoracicum I.*
33. *Ganglion thoracicum VII.*
34. *Nerv. splanchnicus major.*
35. *Nerv. splanchnicus minor.*
36. *Plexus thoracicus superior.*
37. *Ganglion cervicale infimum.*
38. *Ganglion cervicale medium.*
39. *Ganglion cervicale supremum.*
40. *Plexus nervorum mollium.*
41. *Nerv. auricularis anterior.*
42. *Nerv. auricularis posterior.*
43. *Nerv. facialis* mit *plexus anserinus.*
44. *Nerv. occipitalis minor* mit *nerv. auricularis superior.*
45. *Nerv. accessorius Willisii.*
46. *Plexus cervicalis.*
47. *Nerv. vagus.*
48. *Nerv. recurrens.*
49. *Nerv. phrenicus.*
50. *Plexus brachialis.*
51. *Plexus lumbalis.*
52. *Plexus sacralis.*
53. *Nerv. intercostalis.*
54. *Plexus oesophageus.*
55. *Plexus pulmonalis.*
56. *Plexus pharyngeus.*

A. Krauße sc. Leipzig.

ERKLÄRUNG DER TAB. XXXI.

Der Seh- und Hörapparat.

Fig. 1.

Die vordere Fläche des (linken) äussern **Ohrknorpels** mit den äussern Ohrmuskeln.

a) *Helix*, Ohrleiste, Ohrkrempe.
b) *Spina s. processus acutus helicis.*
c) *Anthelix*, Gegenleiste, Nebenkrempe.
d) *Crus superius anthelicis.*
e) *Crus inferius anthelicis.*
f) *Fossa innominata s. triangularis.*
g) *Scapha s. fossa navicularis.*
h) *Tragus*, vordere Ohrklappe.
i) *Antitragus*, hintere Ohrklappe.
k) *Incisura auriculae s. intertragica.*
l) *Concha auris*, Ohrmuschel.
m) Eingang in den *meatus auditorius externus.*
n) *Mscl. attolens auriculae.*
o) *M. attrahens auriculae.*
p) *Mm. retrahentes auriculae.*
q) *M. helicis major.*
r) *M. helicis minor.*
s) *M. tragicus.*
t) *M. antitragicus.*

Fig. 2.

Die hintere Fläche des (linken) äussern **Ohrknorpels**, mit den äussern Ohrmuskeln.

a) Hintere Fläche der *helix;*
b) der *fossa navicularis s. scapha;*
c) der *anthelix;*
d) der *concha.*
e) *Meatus auditorius extern. cartilagineus.*
f) *Mscl. attollens auriculae.*
g) *M. attrahens auriculae.*
h) *Mm. retrahentes auriculae.*
i) *M. transversus auriculae.*
k) *M. obliquus auriculae.*

Fig. 3.

Das Innere (Paukenhöhle, Schnecke, Vorhof) **des linken Ohres**; von oben geöffnet.

a) *Pars squamosa* } *ossis temporum.*
b) *Pars petrosa* }
c) *Cavitas tympani*, Paukenhöhle.
d) *Membrana tympani*, Trommelfell (innere Fläche).
e) *Caput mallei*, Kopf des Hammers.
f) *Incus*, Ambos (*corpus incudis*).
g) *Processus brevis* } *incudis.*
h) *Processus longus* }
i) *Capitulum* } *stapedis*, des Steigbügels.
k) *Crus anterius* }
l) *Crus posterius* }
m) *Basis* (in der *fenestra ovalis*) }
n) *Mscl. tensor tympani.*
o) *M. stapedius.*
p) *Meatus auditorius internus.*
q) *Cochlea*, Schnecke.
r) *Lamina spiralis.*
s) *Modiolus*, Spindel.
t) *Scala tympani*, Paukentreppe.
u) *Scala vestibuli*, Vorhofstreppe.
v) *Vestibulum*, Vorhof.
w) *Canalis semicircularis posterior.*
x) *Tuba Eustachii*, Ohrtrompete.
y) *Cellulae mastoideae.*
z) *Canalis Fallopii (pro nerv. faciali).*

Fig. 4.

Die (linke) **Paukenhöhle**, nach Hinwegnahme der äussern Wand (des Trommelfells) mit den Gehörknöchelchen.

a) Innere Wand der Paukenhöhle.
b) *Fenestra rotunda.*
(Führt in die *scala tympani* der Schnecke und ist durch die *membrana secundaria tympani* geschlossen).
c) *Promontorium*, Vorgebirge.
(Vom Anfange der Schnecke gebildet).
d) *Caput mallei.*
e) *Processus longus s. Folianus mallei.*
f) *Manubrium mallei.*
g) *Processus brevis s. obtusus mallei.*
h) *Corpus incudis.*
i) *Processus brevis incudis.*
k) *Processus longus incudis.*
l) *Stapes*, Steigbügel.
(Mit seiner Basis in der *fenestra ovalis* steckend).
m) *Eminentia papillaris (pyramidalis).*
n) *Tendo mscl. stapedii.*
o) *Lig. capituli mallei s. superius.*
p) *Lig. incudis superius.*
q) *Lig. processus brevis incudis.*
r) Eingang zu den *cellulae mastoideae.*
s) *Tubae Eustachii pars ossea.*
t) *Tubae Eustachii pars cartilaginea.*
u) *Semicanalis pro m. tensore tympani.*

Fig. 5.

Die Theile des rechten Gehörorgans im Zusammenhange.

a) *Auricula externa*, äusseres Ohr.
b) *Meatus auditor. externus*, äuss. Gehörg.
c) *Membrana tympani*, Trommelfell.
d) *Malleus*, Hammer.
e) *Processus longus* } *mallei.*
f) *Manubrium* }
g) *Incus*, Ambos.
h) *Processus brevis* } *incudis.*
i) *Processus longus* }
k) *Ossiculum orbiculare Sylvii.*
l) *Stapes*, Steigbügel.
m) *Vestibulum*, Vorhof.
n) *Canalis semicircularis superior.*
o) Hinterer Bogengang.
p) Aeusserer Bogengang.
q) *Cochlea*, Schnecke.
r) *Cupula cochleae.*

Fig. 6.

Die drei **Gehörknöchelchen** (des linken Ohres) in ihrer Verbindung mit einander.

A. Hammer, *malleus.*

a) *Capitulum*, Köpfchen.
b) *Superficies articularis capitis.*
c) *Collum*, Hals.
d) *Processus longus, spinosus s. Folianus.*
e) *Processus brevis s. obtusus.*
f) *Manubrium mallei.*

B. Ambos, *incus.*

a) *Corpus incudis.*
b) *Cavitas glenoidalis pro capitulo mallei.*
c) *Processus brevis.*
d) *Processus longus.*
e) *Ossiculum orbiculare s. lenticulare Sylvii.*

C. Steigbügel, *stapes.*

a) *Capitulum stapedis.*
b) *Crus anterius.*
c) *Crus posterius.*
d) *Basis*, Fusstritt.
e) *Sulcus stapedis.*

Fig. 7.

Der Ambos, *incus* (des linken Ohres).

a) *Corpus incudis.*
b) *Cavitas glenoidalis pro capitulo mallei.*
c) *Processus brevis.*
d) *Processus longus.*
e) *Ossiculum orbiculare s. lenticulare Sylvii.*

Fig. 8.

Der Hammer, *malleus* (des linken Ohres).

a) *Capitulum*, Köpfchen.
b) *Superficies articularis capitis.*
c) *Collum*, Hals.
d) *Processus longus, spinosus s. Folianus.*
e) *Processus brevis s. obtusus.*
f) *Manubrium mallei.*

Fig. 9.

Der Steigbügel, *stapes* (des linken Ohres).

a) *Capitulum stapedis.*
b) *Crus anterius.*
c) *Crus posterius.*
d) *Basis*, Fusstritt.
e) *Sulcus stapiedis.*

Fig. 10.

Das knöcherne **Labyrinth** (des linken Ohres), von aussen und uneröffnet.

a) *Fenestra ovalis.*
b) *Fenestra rotunda.*
c) *Promontorium.*
d) *Canalis semicircularis superior.*
e) *Crus anterius* } des obern Bogenganges.
f) *Ampulla ossea superior.* }
g) *Crus posterius* }
(Fliesst mit dem obern Schenkel des hintern Bogenganges, i, zusammen).
h) *Canalis semicircularis posterior s. infer.*
i) *Crus superius* } des hintern Bogenganges.
k) *Crus inferius* }
l) *Ampulla ossea inferior* }
m) *Canalis semicircul. externus s. horizontalis.*
n) *Crus anterius* } des äussern Bogenganges.
o) *Crus posterius* }
p) *Ampulla ossea anterior.*
q) Unterste Windung der Schnecke.
r) Dritte (halbe) Windung.
s) *Cupula s. apex cochleae.*

Fig. 11.

Das knöcherne **Labyrinth** (des linken Ohres) geöffnet.

a) Vorhof, *vestibulum.*
b) *Canalis semicircularis superior.*
c) *Canalis semicircularis posterior.*
d) *Canalis semicircularis externus.*
e) Schnecke, *cochlea.*
f) *Lamina spiralis.*
g) *Scala tympani s. inferior.*

Fig. 12.

Das knöcherne und häutige **Labyrinth** (des linken Ohres) mit seinen Nerven.

a) *Cochlea*, Schnecke (Basis derselben).
b) *Cupula*, Kuppel oder Spitze der Schnecke.
c) Saum der Spiralplatte (geht in das Periosteum der Schnecke über).
d) *Nervus acusticus s. auditorius.*
e) *Nerv. cochleae*, Schneckennerv.
f) *Nerv. vestibuli*, Vorhofsnerv.
g) *Nerv. saccularis major.*
h) *Nerv. saccularis minor.*
i) *Nerv. ampullaris inferior.*
k) *Canalis semicircularis posterior.*
l) *Ampulla inferior.*
m) *Canalis semicircularis superior.*
n) *Ampulla superior.*
o) Gemeinschaftlicher Canal des obern und hintern Bogenganges.
p) *Canalis semicircularis externus.*
q) *Sacculus oblongus.*

Fig. 13.

Das geöffnete häutige **Labyrinth** (des linken Ohres).

a) *Sacculus rotundus* (liegt im *recessus hemisphaericus*).
b) *Sacculus oblongus*, *alceus s. sinus comm.* (Liegt im *recessus hemiellipticus*).
c) *Canalis semicircularis superior.*
d) *Ampulla membranacea superior.*
e) *Canalis semicircularis externus.*
f) *Ampulla membranacea anterior.*
g) *Canalis semicircularis posterior.*
h) Gemeinschaftlicher Gang, gebildet durch den Zusammenfluss des hintern Schenkels des obern, und des obern Schenkels des hintern Bogenganges.
i) *Ampulla membranacea inferior.*
k) Erste Windung } der Spiralplatte.
l) Zweite Windung } der Spiralplatte.
m) Dritte (halbe) Windung } der Spiralplatte.
n) *Hamulus laminae spiralis.*
o) *Scyphus*, Trichter.
p) *Zonula ossea laminae spiralis.*
q) *Zonula membranacea laminae spiralis s. zona Valsalvae.*

Fig. 14.

Die knöcherne **Schnecke** (des linken Ohres), von der Seite geöffnet.

a) *Basis cochleae.*
b) *Cupula s. apex cochleae.*
c) Erste Schneckenwindung } des Schneckencanals.
d) Zweite Windung } des Schneckencanals.
e) Dritte (halbe) Windung } des Schneckencanals.
f) Aeussere Wand } des Schneckencanals.
g) Innere Wand } des Schneckencanals.
h) *Basis modioli*, Basis der Spindel.
i) *Modiolus*, Spindel (mit Löchern und Canälen für die Zweige des *nerv. cochleae*).
k) *Apex modioli* (*columella*).
l) Verschmelzung des *modiolus* mit der *cupula.*
m) *Lamina spiralis ossea.*
n) *Scala tympani s. inferior*, Paukentreppe.
o) *Scala vestibuli s. superior*, Vorhofstreppe.
p) Ende des Schneckencanals (*scyphus*).

Fig. 15.

Die knöcherne **Schnecke** (des linken Ohres), senkrecht in ihrer Mitte durchschnitten.

a—p) wie bei Fig. 14.
q) *Canalis centralis modioli.*

Fig. 16.

Die Gesichtsumgegend des linken Auges, mit ihren Gefässen u. Nerven.

a) *Musculi orbicularis oculi stratum externum.*
b) *Mscl. orbicularis stratum internum.*
c) *Palpebra superior.*
d) *Lig. palpebrale internum.*
e) *Mscl. frontalis.*
f) *M. zygomaticus major.*
g) *M. zygomaticus minor.*
h) *M. levator labii superioris proprius.*
i) *M. levator labii superioris alaeque nasi.*
k) *M. masseter.*
  1) *Arteria angularis.*
  2) *Art. ophthalmica.*
  3) *Art. dorsalis nasi.*
  4) *Art. temporalis.*
  5) *Ramus frontalis art. temporalis.*
  6) *Vena temporalis.*
  7) *Ven. facialis anterior.*
  8) *Ven. frontalis.*
  9) *Nerv. facialis rami zygomatici.*
  10) *Nerv. auricularis anterior.*
  11) *Nerv. infraorbitalis.*
  12) *Nerv. supraorbitalis.*
  13) *Nerv. supratrochlearis.*
  14) *Nerv. infratrochlearis.*
  15) *Nerv. ethmoidalis.*

Fig. 17.

Die äussern und innern **Muskeln** des (rechten) Auges, nach Hinwegnahme des *stratum internum mscl. orbicularis.*

a) *Mscl. orbicularis stratum externum.*
b) *M. obliquus oculi inferior.*
c) *M. obliquus oculi superior.*
d) *Trochlea m. obliq. super.*
e) *M. frontalis.*
f) *M. levator labii superioris alaeque nasi.*
g) *M. levator labii superioris.*
h) *M. zygomaticus minor.*
i) Fettkapsel des Augapfels.
k) *Bulbus oculi*, Augapfel.
l) *M. rectus oculi superior.*
m) *M. rectus oculi internus.*
n) *M. rectus oculi inferior.*
o) *M. rectus oculi externus.*

Fig. 18.

Der Thränenapparat und die Augenliddrüsen des linken Augen.

a) *Margo supraorbitalis* (*ossis frontis*).
b) *Margo infraorbitalis.*
c) *Bulbus oculi*, Augapfel.
d) *Palpebra superior.*
e) *Mscl. levator palpebrae superioris.*
f) *Glandula lacrymalis.*
g) Mündungen der Meibom'schen Drüsen.
h) *Glandulae Meibomianae.*
i) *Puncta lacrymalia* (auf den *papillae lacrymales*).
k) *Canaliculi lacrymales.*
l) *Saccus lacrymalis.*
m) *Canalis lacrymalis.*

Fig. 19.

Die beiden **Augenhöhlen**, von oben geöffnet, mit ihren Muskeln und Nerven.

a) Innere Fläche des *os frontis.*
b) *Crista galli.*
c) *Lamina cribrosa.*
d) *Corpus ossis sphenoidei.*
e) *Sella turcica* (*fossa pro glandula pituitaria*).
f) *Ala magna ossis sphenoidei.*
g) Aeussere Wand der *orbita.*
h) *Bulbus oculi*, Augapfel.
i) *Glandula lacrymalis.*
k) *Mscl. rectus oculi superior.*
l) *M. rectus oculi internus.*
m) *M. obliquus oculi superior.*
n) *Trochlea m. obliqui super.*
o) *M. levator palpebrae superioris.*
p) *M. rectus oculi externus.*
q) *M. frontalis.*
  1) *Arteria ophthalmica.*
  2) *Tractus opticus.*
  3) *Chiasma nervorum opticorum.*
  4) *Nerv. opticus.*
  5) *Nerv. oculomotorius.*
  6) *Nerv. trigeminus.*
  7) *Ganglion semilunare s. Gasseri.*
  8) *Ramus ophthalmicus* } *nervi trigemini.*
  9) *Ram. maxillaris superior* } *nervi trigemini.*
  10) *Ram. maxillaris inferior* } *nervi trigemini.*
  11) *Nerv. abducens.*
  12) *Nerv. trochlearis.*
  13) *Ramus frontalis nervi ophthalmici.*
  14) *Nerv. supraorbitalis.*
  15) *Nerv. lacrymalis.*

Fig. 20.

Der rechte **Augapfel** in der Augenhöhle, durch einen in der Mitte verlaufenden Längenschnitt, von der äussern Seite geöffnet.

a) *Os frontis*, Stirnbein.
b) *Os maxillare superius*, Oberkiefer.
c) Fett der Augenhöhle.
d) *Mscl. frontalis.*
e) *Palpebra superior.*
f) *Palpebra inferior.*
g) *Mscl. obliquus oculi inferior.*
h) *M. rectus oculi inferior.*
i) *M. rectus oculi externus.*
k) *M. rectus oculi superior.*
l) *M. levator palpebrae superioris.*
m) *Nervus opticus.*
n) *Conjunctiva palpebrae.*
o) Uebergang der Augenlid-Bindehaut in die
p) *Conjunctiva scleroticae* (*bulbi*).
q) *Conjunctiva corneae.*
r) *Cornea*, Hornhaut.
s) Wasserhaut oder *membrana Descemeti.*
t) *Camera oculi anterior* } mit *Humor aqueus.*
u) *Camera oculi posterior* } mit *Humor aqueus.*
v) *Sinus venosus iridis.*
w) *Tunica sclerotica.*
x) *Lens crystallina* (von *capsula* und *canalis Petiti* umgeben).
y) *Corpus ciliare.*
z) *Corpus vitreum.*
α) *Tunica retina.*
β) *Tunica choroidea.*

Fig. 1.

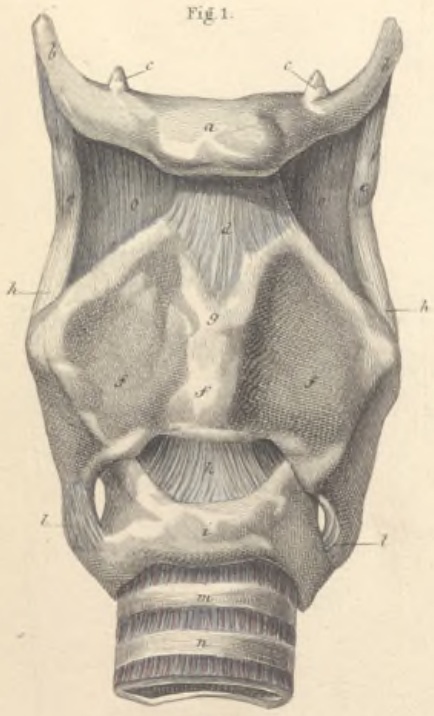

Fig. 3.

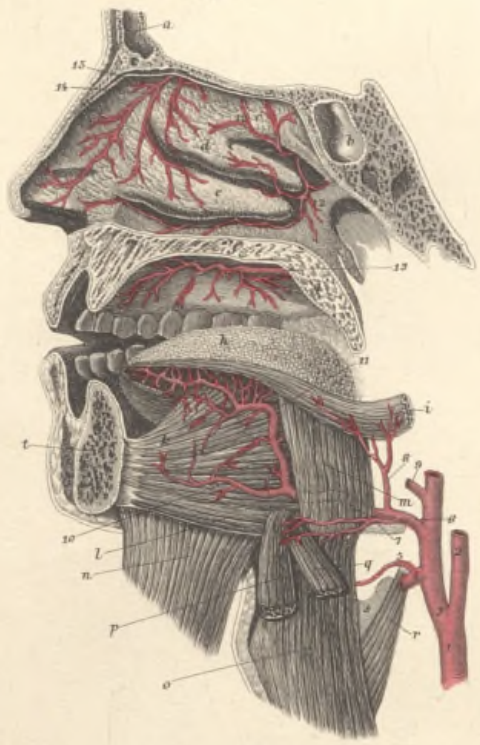

Fig. 2.

Fig. 4.

Fig. 7.

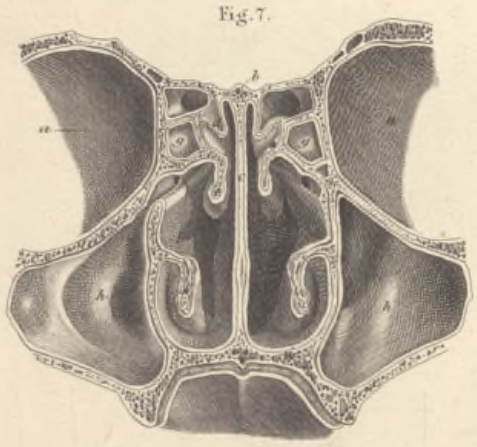

Fig. 5.

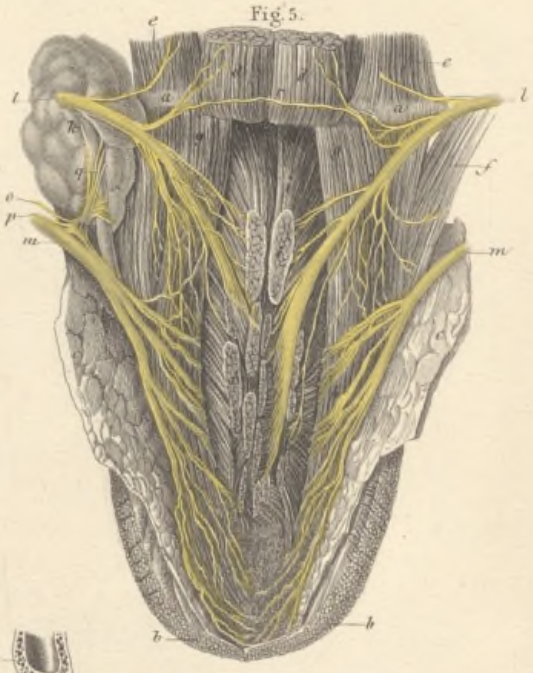

Fig. 8.

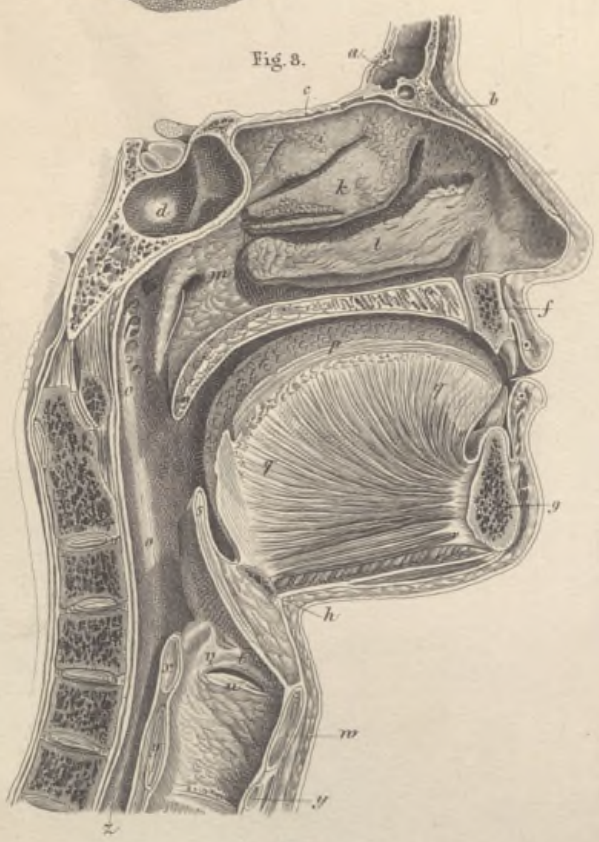

Fig. 6.

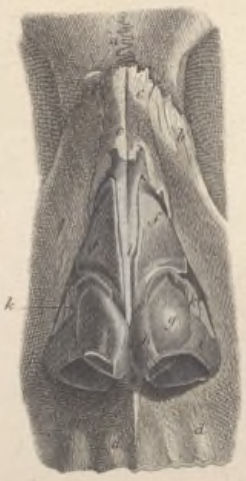

Fig. 9.

A. Krauſse sc. Leipzig.

ERKLÄRUNG DER TAB. XXXII.

Geruchs-, Geschmacks- und Stimmorgan.

Fig. 1.

Die knorplige Grundlage des **Kehlkopfs von vorn.**

a) *Corpus* } *ossis hyoidei* (Zungenbein).
b) *Cornu majus* } *ossis hyoidei* (Zungenbein).
c) *Cornu minus* } *ossis hyoidei* (Zungenbein).
d) *Lig. thyreo-hyoideum medium.*
e) *Lig. thyreo-hyoideum laterale.*
f) *Cartilago thyreoidea*, Schildknorpel.
g) *Pomum Adami* (mit der *incisura thyreoidea* darüber).
h) *Cornua superiora s. majora.*
i) *Cartilago cricoidea*, Ringknorpel, (der Bogen, *arcus*).
k) *Lig. crico-thyreoideum medium.*
l) *Lig. crico-thyreoideum laterale* (zwischen dem *cornu inferius s. minus* des Schildknorpels und dem *arcus* des Ringknorpels).
m. n) *Annulus cartilagineus tracheae I. et II.*

Fig. 2.

Die knorplige Grundlage des **Kehlkopfs von hinten.**

a) *Corpus* } *ossis hyoidei.*
b) *Cornu minus* } *ossis hyoidei.*
c) *Cornu majus* } *ossis hyoidei.*
d) *Lig. thyreo-hyoideum laterale.*
e) *Cornu superius* des Schildknorpels.
f) *Cartilago thyreoidea*, Schildknorpel.
g) *Cartilago cricoidea* (die Platte, *lamina*).
h) *Cartilago arytaenoidea*, Gieskannenknorpel.
i) *Cartilago Santoriniana.*
k. l) *Epiglottis*, Kehldeckel.

Fig. 3.

Die Arterien der **Zunge** und der **Nasenhöhle.**

a) Stirnhöhle, *sinus frontalis.*
b) Keilbeinhöhle, *sinus sphenoidalis.*
c) Obere } Nasenmuschel.
d) Mittlere } Nasenmuschel.
e) Untere } Nasenmuschel.
f) Harter Gaumen, *palatum durum.*
g) Zäpfchen, *uvula.*
h) Zungenrücken, *dorsum linguae.*
i) *Musculus styloglossus.*
k) *M. genioglossus.*
l) *M. geniohyoideus.*
m) *M. hyoglossus.*
n) *M. mylohyoideus.*
o) *M. sternohyoideus.*
p) *M. geniohyoideus sinister* (von der *mandibula* abgetrennt).
q) *M. omohyoideus.*
r) *M. stylopharyngeus.*
s) *Cartilago thyreoidea.*
t) *Mandibula.*
1. *Arteria carotis communis.*
2. *Art. carotis interna s. cerebralis.*
3. *Art. carotis externa s. facialis.*
4. *Art. thyreoidea superior.*
5. *Art. laryngea superior.*
6. *Art. lingualis.*
7. *Ramus hyoideus* der *art. lingualis.*
8. *Art. dorsalis linguae.*
9. *Art. maxillaris externa.*
10. *Art. sublingualis.*
11. *Art. ranina s. profunda linguae.*
12. Nasenmuscheläste der *art. sphenopalatina.*
13. *Art. palatina superior*, Endast der *pterygopalatina.*
14. *Art. ethmoidalis anterior.*
15. *Art. ethmoidalis posterior.*

Fig. 4.

Die obere oder Rückenfläche der **Zunge** mit ihren Geschmackswärzchen.

a) *Radix s. basis linguae*, Zungenwurzel.
b) *Apex linguae*, Zungenspitze.
c) *Margines linguae*, Seitenränder.
d) *Dorsum linguae*, Zungenrücken.
e) *Glandulae mucosae*, Schleimdrüsen.
f) *Foramen coecum* (*s. Meibomii*) mit der hintersten *papilla vallata.*
g) *Papillae vallatae s. truncatae* (*capitatae s. magnae*).
h) *Papillae fungiformis s. lenticularis* (*obtusae, clavatae, mediae*).
i) *Papillae minores* (*conicae et filiformes*).
k) *Fimbriae s. rugae transversae.*
l) *Plica glosso-palatina.*
m) *Epiglottis*, Kehldeckel.
n) *Lig. glosso-epiglotticum s. frenulum epiglottidis.*

Fig. 5.

Die untere Fläche der **Zunge** mit ihren Muskeln und Nerven.

a) *Os hyoideum*, Zungenbein.
b) *Apex linguae*, Zungenspitze.
c) Mundhöhlen-Zungenschleimhaut.
d) *Mscl. geniohyoideus.*
e) *M. thyreohyoideus.*
f) *M. styloglossus.*
g) *M. hyoglossus.*
h) *M. lingualis.*
i) *M. genioglossus.*
k) *Glandula submaxillaris.*
l) *Nervus hypoglossus.*
m) *Nerv. lingualis.*
n) *Ganglion maxillare.*
o) *Radix mollis s. sympathica.*
p) *Radix longa s. motoria.*
q) *Nervuli ad ductum Whartonianum.*
r) Verbindung zwischen beiden *nervi hypoglossi.*

Fig. 6.

Die knöcherne und knorplige **äussere Nase**, von vorn.

a) *Pars s. processus nasalis ossis frontis.*
b) *Processus nasalis s. frontalis ossis maxillaris superioris.*
c) *Ossa nasi*, Nasenbeine.
d) *Processus alveolaris maxillae superioris.*
e) *Spina nasalis anterior.*
f) *Cartilagines nasi laterales superiores.*
g) *Cartilagines nasi laterales inferiores (s. pinnales).*
h) *Cartilago alae nasi propria.*
i) *Cartilago lateralis inferior posterior.*
k) *Cartilagines alarum nasi minores (s. sesamoideae).*
l) *Cartilago septi narium.*

Fig. 7.

Die **Nasenhöhle**, in ihrer Mitte quer durchschnitten, von vorn gesehen.

a) *Orbita*, Augenhöhle.
b) *Lamina cribrosa s. horizontalis ossis ethmoidei.*
c) *Septum nasi*, Nasenscheidewand.
d) *Concha superior.*
e) *Concha media.*
f) *Concha inferior.*
g) *Cellulae ethmoidales.*
h) *Sinus maxillaris s. antrum Highmori.*
i) *Palatum durum (processus palatinus ossis maxillaris superioris).*

Fig. 8.

Die linke Häfte der Nasen-, Mund-, Schlundkopfs- und Kehlkopfshöhle, durch einen senkrechten Längenschnitt links, dicht neben der Mittellinie, geöffnet und von innen gesehen.

a) *Sinus frontalis ossis frontis.*
b) *Os nasi*, Nasenbein.
c) *Lamina horizontalis s. cribrosa ossis ethmoidei.*
d) *Sinus sphenoidalis.*
e) *Palatum durum (processus palatinus maxillae superioris).*
f) *Canalis incisivus.*
g) *Maxilla inferior.*
h) *Os hyoideum*, Zungenbein.
i) *Concha superior.*
k) *Concha media.*
l) *Concha inferior.*
m) *Ostium pharyngeum tubae Eustachii.*
n) *Palatum molle (uvula).*
o) *Pharynx*, Schlundkopf.
p) *Lingua*, Zunge.
q) *Mscl. genioglossus.*
r) *M. geniohyoideus.*
s) *Epiglottis*, Kehldeckel.
t) *Lig. glottidis s. thyreo-arytaenoideum superius.*
u) *Lig. glottidis s. thyreo-arytaenoideum inferius.*
v) *Ventriculus Morgagnii.*
w) *Cartilago thyreoidea.*
x) *Cartilago arytaenoidea.*
y) *Cartilago cricoidea.*
z) *Oesophagus*, Speiseröhre.

Fig. 9.

Die rechte Hälfte der Nase mit der Nasenscheidewand, des Mundes mit der Zunge, des Schlundkopfes mit dem vom Kehldeckel geschlossenen Kehlkopfe.

a) *Sinus frontalis ossis frontis.*
b) *Os nasi*, Nasenbein.
c) *Sinus sphenoidalis.*
d) *Lamina cribrosa ossis ethmoidei.*
e) *Os maxillare superius.*
f) *Canalis incisivus.*
g) *Palatum durum.*
h) *Palatum molle s. velum palatinum.*
i) *Lingua*, Zunge.
k) *Os maxillare inferius.*
l) *Mscl. genioglossus.*
m) *Septum nasi.*
n) *Choanae narium.*
o) *Pharynx*, Schlundkopf.
p) *Tonsilla*, Mandel.
q) *Arcus pharyngo-palatinus.*
r) *Epiglottis*, Kehldeckel.
s) *Lig. glosso-epiglotticum medium s. frenulum epiglottidis.*
t) Hintere Wand des *larynx.*
u) *Oesophagus*, Speiseröhre.
v) *Trachea*, Luftröhre.
w) *Nervus olfactorius.*
x) *Nerv. ethmoidalis s. nasalis anterior.*
y) *Nerv. nasopalatinus Scarpae.*
z) *Ganglion incisivum.*

Fig. 1.

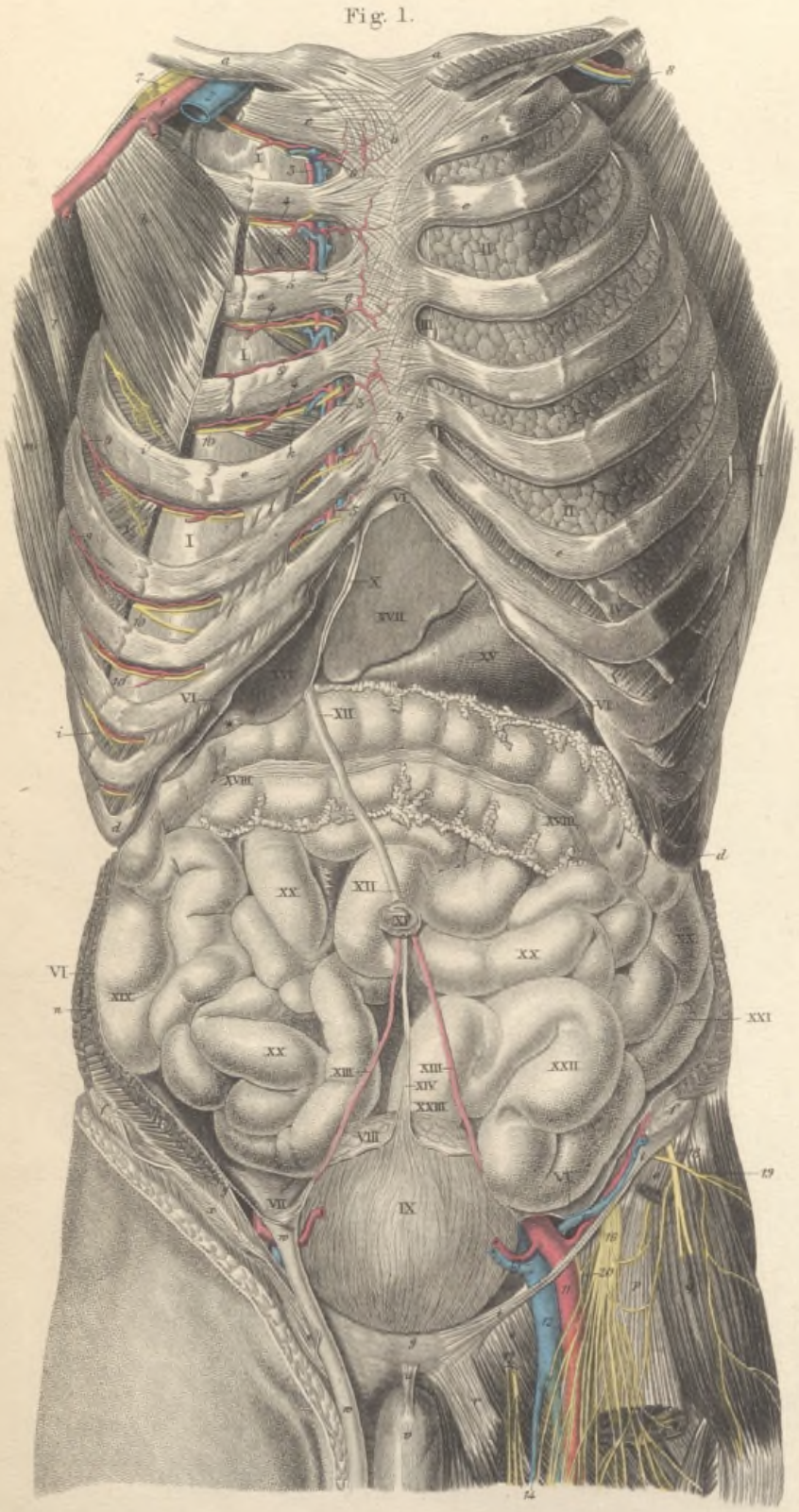

Fig. 2.

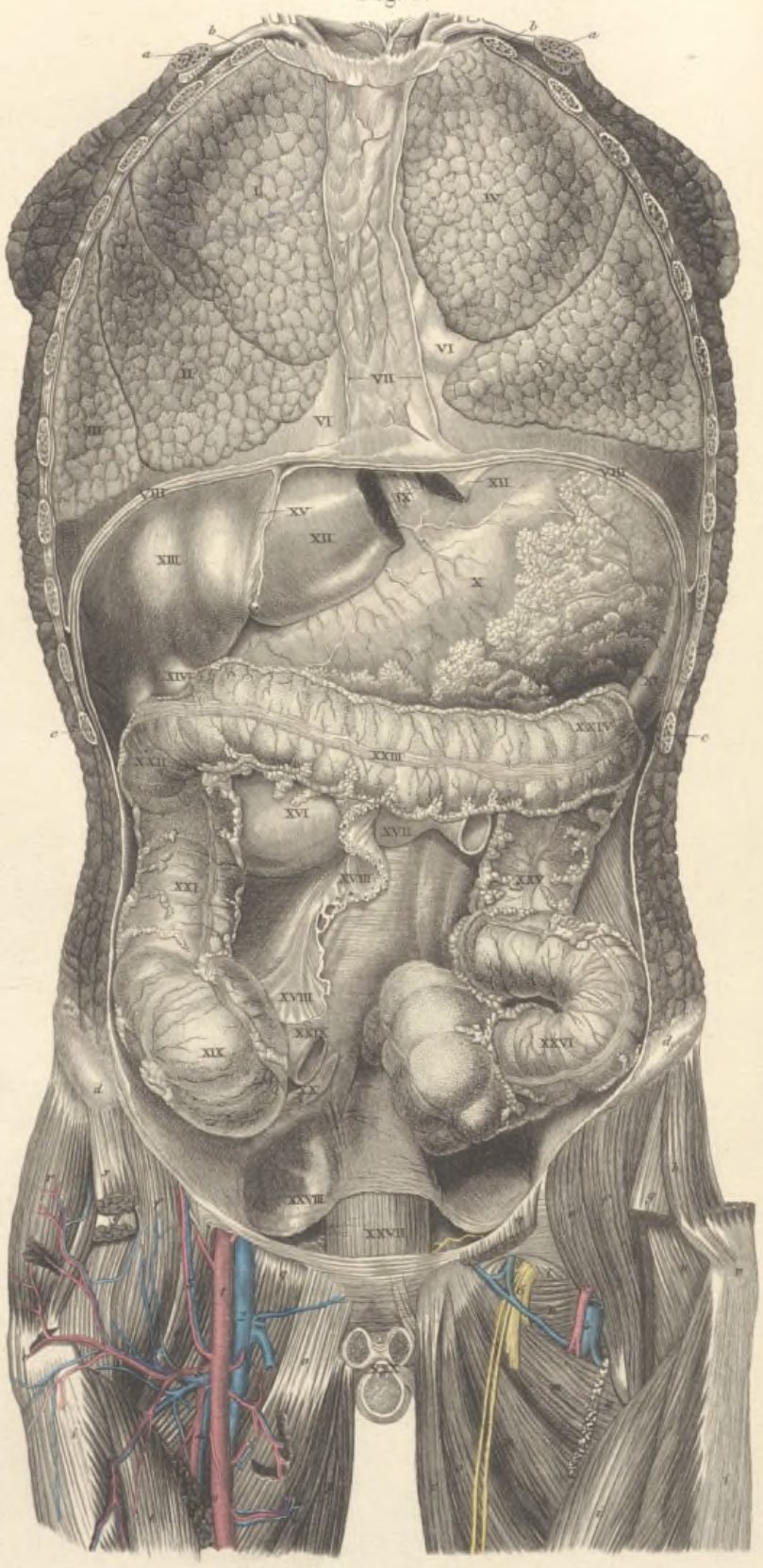

Fig. 3.

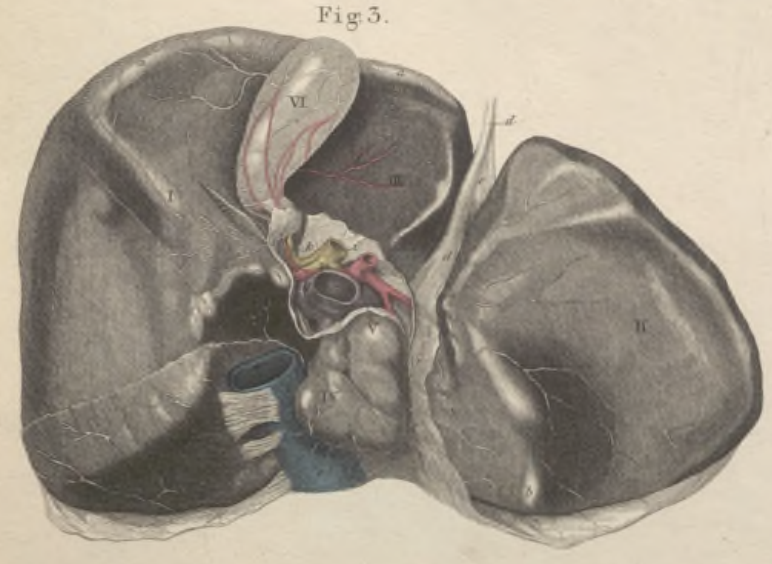

Fig. 4.

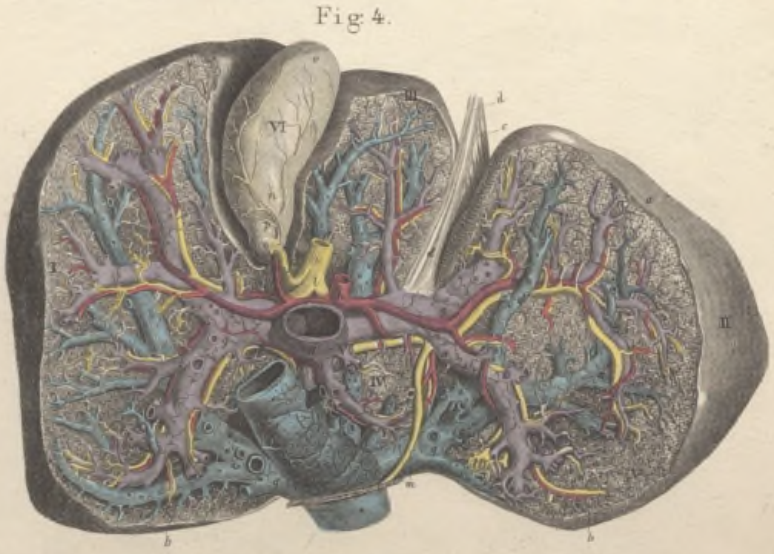

A. Krausse sc. Leipzig

ERKLÄRUNG DER TAB. XXXIII.

Eingeweide der Brust- und Bauchhöhle.

Fig. 1.

Die **Baucheingeweide** (der Verdauungsapparat) in der von vorn geöffneten Bauchhöhle; die Brustorgane in der zum Theil (durch die Rippen) noch geschlossenen Brusthöhle.

a) Schlüsselbein, *clavicula.*
b) Brustbein, *sternum* (mit der *membrana sterni anterior* und den *ligg. radiata*).
c) Erste Rippe, *costa prima.*
d) Zehnte Rippe, *costa decima.*
e) Rippenknorpel, *cartilagines costarum.*
f) Hüftbein, *os ilium.*
g) Schambein, *os pubis.*
h) *Musculus pectoralis minor.*
i) *Musculi intercostales interni.*
k) *Mscl. triangularis sterni.*
l) *M. subscapularis.*
m) *M. latissimus dorsi.*
n) *Mm. abdominales* (*m. obliquus externus* und *internus, transversus*).
o) *M. sartorius.*
p) *M. rectus femoris.*
q) *M. tensor fasciae latae.*
r) *M. adductor femoris longus.*
s) *M. pectinaeus.*
t) *Ligamentum Poupartii.*
u) *Lig. suspensorium penis.*
v) *Penis*, Ruthe.
w) *Funiculus spermaticus*, Samenstrang.
x) Unterer sehniger Rand des *m. obliquus externus.*
y) *Fascia transversalis.*
z) Aeusserer Rand des *annulus abdominalis.*

1. *Arteria axillaris.*
2. *Vena axillaris.*
3. *Art.* und *ven. mammaria interna.*
4. *Artt. intercostales anteriores superiores.*
5. *Artt. intercostales anteriores inferiores.*
6. *Rami sternales* der *art. mammaria interna.*
7. *Plexus brachialis.*
8. *Art.* und *ven. transversa scapulae* mit *nerv. suprascapularis.*
9. *Artt. intercostales posteriores.*
10. *Nervi intercostales.*
11. *Art. cruralis.*
12. *Vena cruralis.*
13. *Art.* und *ven. epigastrica.*
14. *Vena saphena magna.*
15. *Art.* und *ven. circumflexa ilium.*
16. *Nervus cruralis.*
17. *Ramus anterior nervi obturatorii.*
18. *Nerv. cutaneus femoris anterior externus.*
19. *Ramus cutaneus nervi iliohypogastrici.*
20. *Nerv. lumbo-inguinalis.*

I. *Pleura costalis*, Rippenfell.
II. *Pulmo sinister*, linke Lunge.
III. *Mediastinum anticum*, vorderes Mittelfell.
IV. *Pleura phrenica*, Zwerchfellsblatt des Brustfells.
V. *Diaphragma*, Zwerchfell.
VI. *Peritonaeum*, Bauchfell.
VII. *Fossa inguinalis externa* (Einsenkung des Bauchfells in den innern Leistenring).
VIII. Bauchfellüberzug der
IX. Harnblase, *vesica urinaria.*
X. *Ligamentum suspensorium hepatis.*
XI. *Umbilicus*, Nabel.
XII. *Ligamentum teres hepatis* (die frühere *vena umbilicalis*).
XIII. *Ligg. vesicae lateralia* (die früheren *artt. umbilicales*).
XIV. *Lig. vesicae medium* (der frühere *urachus*).
XV. *Ventriculus*, Magen.
XVI. *Lobus dexter* } *hepatis*, mit Gallen-
XVII. *Lobus sinister* } blase.
XVIII. *Colon transversum*, Quergrimmdarm.
XIX. *Intestinum coecum*, Blinddarm.
XX. *Intestinum jejunum* und *ileum* (Gekrösdärme).
XXI. *Colon descendens*, absteigender Grimmdarm.
XXII. *S romanum s. flexura iliaca.*
XXIII. *Intestinum rectum*, Mastdarm.

Fig. 2.

Die **Baucheingeweide**, nach Hinwegnahme der Gekrösdärme, sowie die **Lungen**, von vorn.

a) *Clavicula*, Schlüsselbein.
b) *Costa I.*, erste Rippe.
c) *Costa XI.*, elfte Rippe.
d) *Crista* (*spina*) *ilei*, Hüftkamm.
e) *Musculus psoas major.*
f) *Mscl. iliacus internus.*
g) *M. rectus femoris.*
h) *M. glutaeus medius.*
i) *M. vastus externus.*
k) *M. obturator externus.*
l) *Lig. obturatorium.*
m) *M. adductor magnus.*
n) *M. adductor brevis.*
o) *M. adductor longus.*
p) *M. gracilis.*
q) *M. pectinaeus.*
r) *M. tensor fasciae latae.*
s) *M. sartorius.*
t) *M. cruralis.*
u) *Collum ossis femoris.*
v) *Trochanter major.*

1. *Arteria cruralis.*
2. *Vena cruralis.*

3. *Art.* u. *ven. epigastrica superficialis.*
4. *Art.* u. *ven. profunda femoris.*
5. *Art.* und *ven. circumflexa femoris externa.*
6. *Nervus obturatorius.*

I. *Lobus superior* } der rechten Lunge.
II. *Lobus medius* }
III. *Lobus inferior* }
IV. *Lobus superior* } der linken Lunge.
V. *Lobus inferior* }

VI. *Pleura*, Brustfell.
VII. *Mediastina antica*, vordere Mittelfelle.
VIII. *Diaphragma*, Zwerchfell.
IX. *Oesophagus*, Speiseröhre (Uebergang in den Magen).
X. *Ventriculus*, Magen.
XI. *Splen. s. lien*, Milz.
XII. Linker Leberlappen (ein Stück herausgeschnitten, um das Ende der Speiseröhre zu sehen).
XIII. Rechter Leberlappen.
XIV. Gallenblase, *vesica fellea.*
XV. *Lig. suspensorium hepatis.*
XVI. *Duodenum*, Zwölffingerdarm.
XVII. *Jejunum* (Anfangsstück).
XVIII. *Mesenterium*, Dünndarmgekröse.
XIX. *Coecum*, Blinddarm.
XX. *Processus vermiformis.*
XXI. *Colon transversum.*
XXII. *Flexura coli dextra.*
XXIII. *Colon transversum.*
XXIV. *Flexura coli sinistra.*
XXV. *Colon descendens.*
XXVI. *S romanum s. flexura iliaca.*
XXVII. *Rectum*, Mastdarm.
XXVIII. *Peritonaeum*, Bauchfell.
XXIX. *Ileum* (unterstes Stück).
XXX. *Penis* (*corpora cavernosa penis* und *urethrae*).

Fig. 3.

Die untere Fläche der **Leber.**

I. *Lobus dexter.*
II. *Lobus sinister.*
III. *Lobulus quadratus.*
IV. *Lobulus Spigelii.*
V. *Porta hepatis.*
VI. *Vesica fellea*, Gallenblase.
a) Vorderer Leberrand.
b) Hinterer Leberrand.
c) *Lig. suspensorium hepatis.*
d) *Lig. teres hepatis* (in der *fossa umbilicalis*).
e) *Vena cava inferior.*
f) *Fossa ductus venosi* (*Arantii*).
g) *Vena portae*, Pfortader.
h) *Arteria hepatica.*
i) *Ductus choledochus.*
k) *Ductus cysticus.*
l) *Ductus hepaticus.*

Fig. 4.

Die Verzweigungen der Blutgefässe innerhalb der Leber (von der untern Fläche aus gesehen).

I—V, wie in Fig. 3.
a—l, wie in Fig. 3.
m) *Ductus venosus Arantii.*
n) *Art. vesicae felleae.*
o) *Fundus*, Grund } der Gallenblase.
p) *Collum*, Hals }
q) *Venae hepaticae.*

Fig. 2.

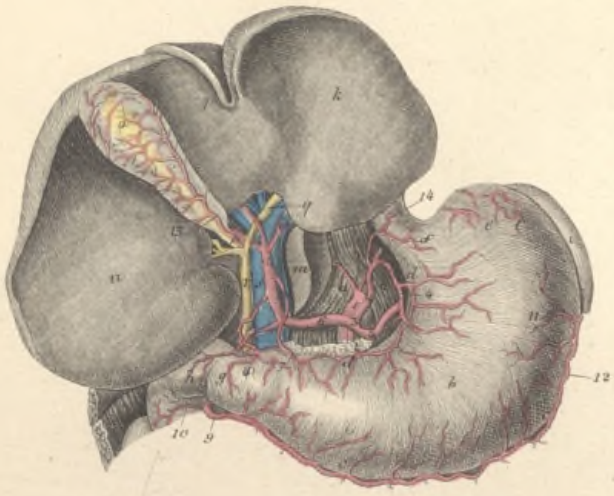

Fig. 1.

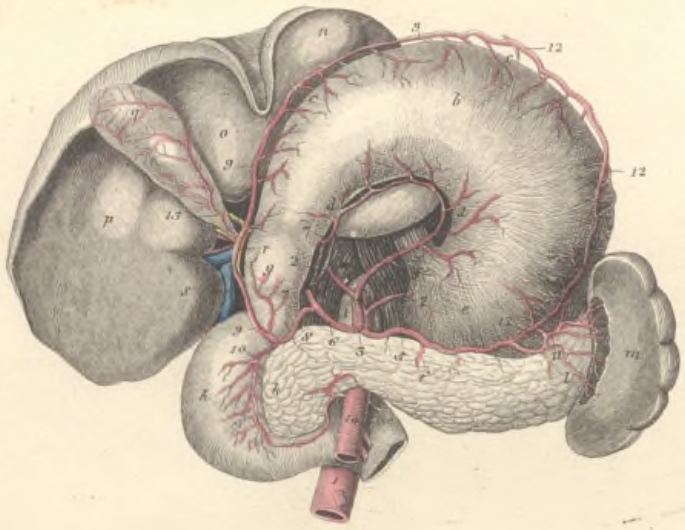

Fig. 4.

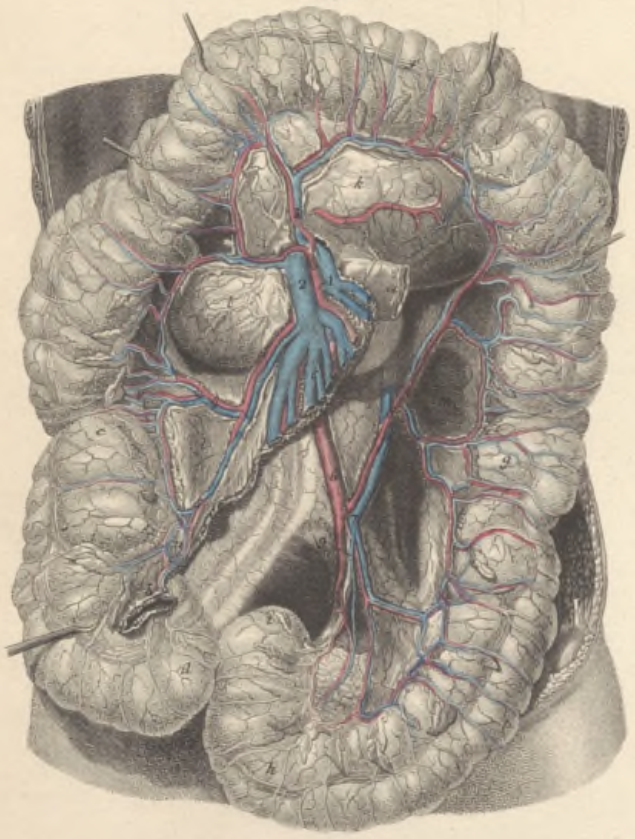

Fig. 3.

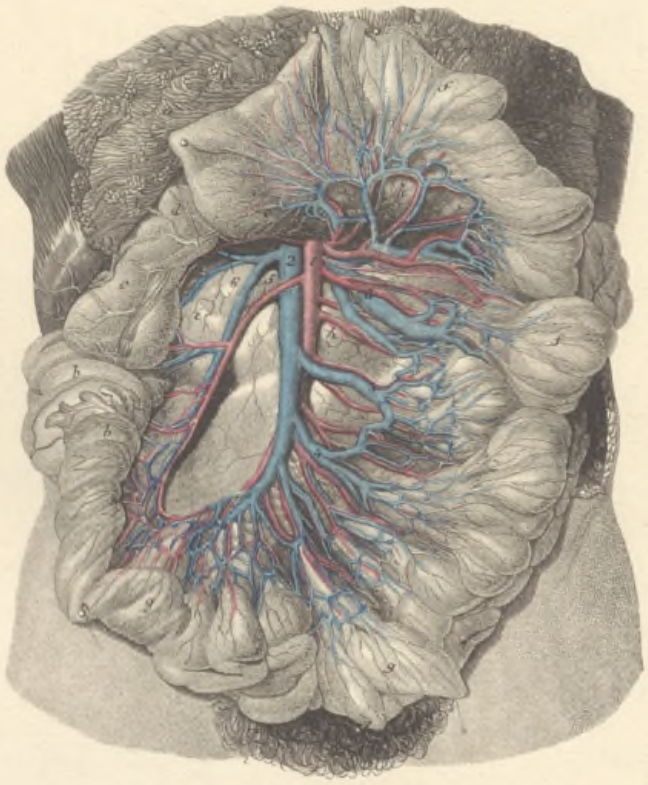

Fig. 6.

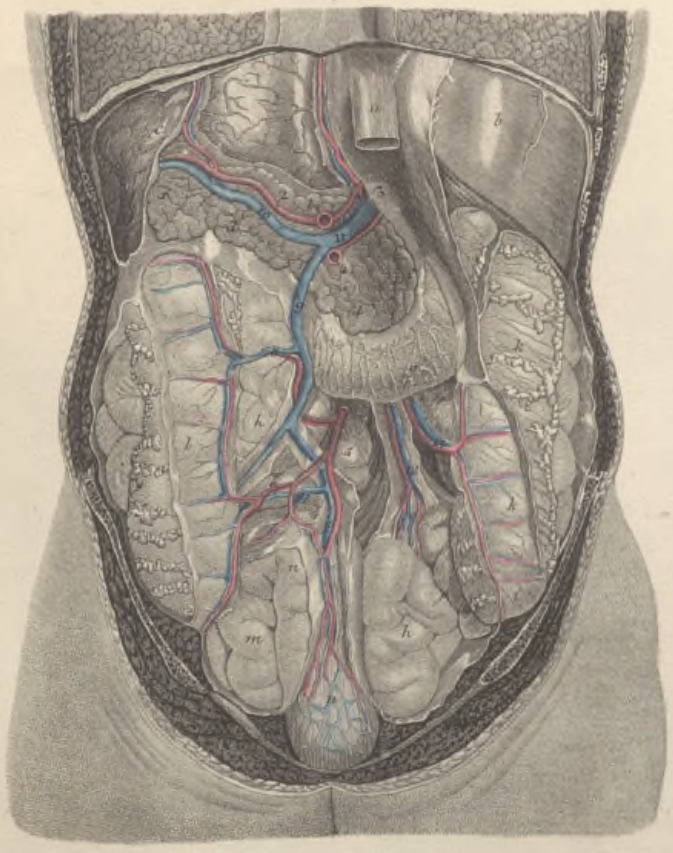

Fig. 5.

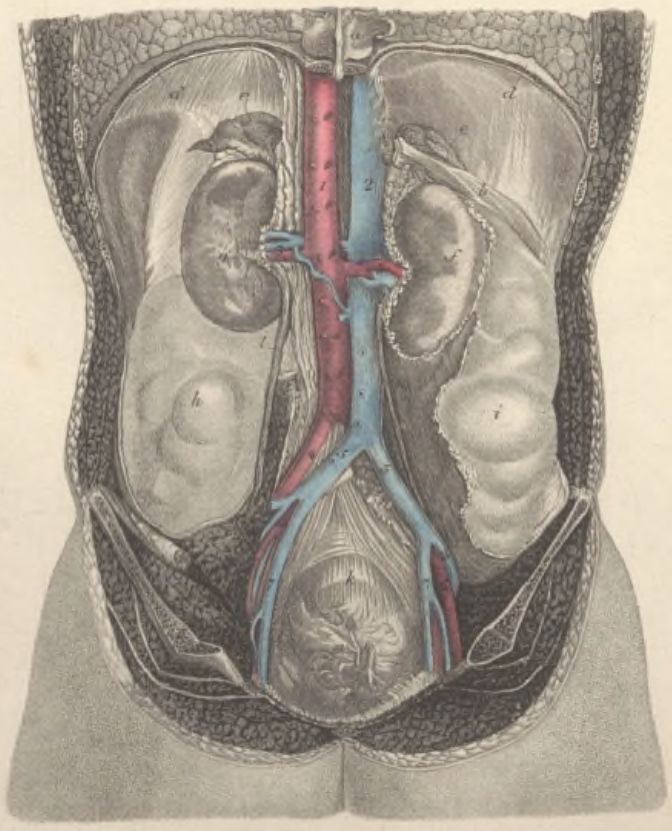

A. Krauſse sc. Leipzig.

ERKLÄRUNG DER TAB. XXXIV.

Die Verdauungsorgane der Bauchhöhle.

Fig. 1.

Magen, Leber, Milz- und Bauchspeicheldrüse mit den Arterien, bei nach oben umgeschlagenem Magen und umgeschlagener Leber.

a) *Crura interna diaphragmatis.*
b) *Ventriculus* (hintere Fläche des Magens).
c) *Curvatura major.*
d) *Curvatura minor.*
e) *Saccus coecus s. fundus.*
f) *Cardia*, Magenmund.
g) *Pylorus*, Pförtner.
h) *Duodenum*, Zwölffingerdarm.
i) *Pancreas*, Bauchspeicheldrüse.
k) *Caput pancreatis.*
l) *Cauda pancreatis.*
m) *Lien s. splen*, Milz.
n) *Lobus sinister hepatis.*
o) *Lobulus quadratus hepatis.*
p) *Lobus dexter hepatis.*
q) *Vesica fellea*, Gallenblase.
r) *Ductus choledochus.*
s) *Vena portae*, Pfortader.
1. *Aorta descendens abdominalis.*
2. *Art. phrenica inferior.*
3. *Art. coeliaca (tripus Halleri).*
4. *Art. coronaria ventriculi sinistra.*
5. *Art. lienalis s. splenica.*
6. *Art. hepatica.*
7. *Art. coronaria ventriculi dextra.*
8. *Art. gastro-duodenalis.*
9. *Art. gastro-epiploica dextra.*
10. *Art. pancreatico-duodenalis.*
11. *Artt. s. rami breves ventriculi.*
12. *Art. gastro-epiploica sinistra.*
13. *Art. cystica.*
14. *Art. mesenterica superior.*

Fig. 2.

Magen, Leber und Milz mit den Arterien und der Pfortader, bei nach oben umgeschlagener Leber.

a) *Crura interna diaphragmatis.*
b) *Ventriculus* (vordere Fläche des Magens).
c) *Curvatura major.*
d) *Curvatura minor.*
e) *Saccus coecus s. fundus.*
f) *Cardia*, Magenmund.
g) *Pylorus*, Pförtner.
h) *Duodenum*, Zwölffingerdarm.
i) *Lien s. splen*, Milz.
k) *Lobus sinister hepatis.*
l) *Lobulus quadratus.*
m) *Lobulus Spigelii.*
n) *Lobus dexter hepatis.*
o) *Vesica fellea*, Gallenblase.
p) *Ductus cysticus.*
q) *Ductus hepaticus.*
r) *Ductus choledochus.*
s) *Vena portae*, Pfortader.
t) *Pancreas*, Bauchspeicheldrüse.
1. *Aorta descendens abdominalis.*
2. *Art. phrenica inferior.*
3. *Art. coeliaca (tripus Halleri).*
4. *Art. coronaria ventriculi sinistra.*
5. *Art. lienalis s. splenica.*
6. *Art. hepatica.*
7. *Art. coronaria ventriculi dextra.*
8. *Art. gastro-duodenalis.*
9. *Art. gastro-epiploica dextra.*
10. *Art. pancreatico-duodenalis.*
11. *Artt. s. rami breves ventriculi.*
12. *Art. gastro-epiploica sinistra.*
13. *Art. cystica.*
14. *Art. oesophagea inferior.*

Fig. 3.

Die Gekrösdärme (*Jejunum* u. *Ileum*) und das aufsteigende *Colon*, mit den Blutgefässen.

a) *Omentum s. epiploon majus*, grosses Netz (nach oben zurückgeschlagen).
b) *Intestinum coecum*, Blinddarm.
c) *Colon ascendens s. dextrum.*
d) *Colon transversum*, Quergrimmdarm.
e) Anfang des *jejunum.*
(Wo das Duodenum durch das *mesocolon transversum* tritt.)
f) *Intestinum jejunum*, Leerdarm.
g) *Intestinum ileum*, Krummdarm.
h) *Mesenterium*, Dünndarmgekröse.
i) *Mesocolon dextrum.*
1. *Art. mesenterica s. mesaraica superior.*
2. *Vena mesenterica major.*
3. *Artt. et vv. jejunales;* } *artt. et vv. intestinales.*
4. *Artt. et vv. ileae;* }
5. *Art. et ven. ileo-colica.*
6. *Art. et ven. colica dextra.*

Fig. 4.

Der Dickdarm mit seinen Gefässen, nach Entfernung des Gekrösdarmes.

a) Anfangsstück des *jejunum.*
b) Endstück des *ileum.*
c) *Mesenterium* (an der Wurzel zugleich mit den *artt.* und *vv. intestinales* abgeschnitten).
d) *Intestinum coecum*, Blinddarm.
e) *Colon ascendens s. dextrum.*
f) *Colon transversum*, Quergrimmdarm
g) *Colon descendens s. sinistrum.*
h) *Flexura iliaca s. Sromanum.*
i) Anfangstheil des *rectum*, Mastdarm.

k) *Mesocolon transversum*, Quergrimmdarmgekröse.
l) *Mesocolon dextrum.*
m) *Mesocolon sinistrum.*
n) *Mesocoecum.*
1. *Art. mesenterica superior.*
2. *Vena mesenterica major.*
3. *Art. et ven. colica media.*
4. *Art. et ven. colica dextra.*
5. *Art. et ven. ileo-colica.*
6. *Art. mesenterica inferior.*
7. *Vena mesenterica minor.*
8. *Art. et ven. colica sinistra.*
9. *Art. et ven. haemorrhoidalis interna.*

Fig. 5.

Die Baucheingeweide von hinten, nach Hinwegnahme der hintern Bauchwand, mit Zurücklassung des Bauchfells.

a) *Vertebra dorsi X.*
b) *Costa XII.*, letzte Rippe.
c) *Os ilium*, Hüftbein.
d) *Diaphragma*, Zwerchfell.
e) *Glandula suprarenalis*, Nebenniere.
f) Rechte Niere.
g) Linke Niere.
h) Absteigender Grimmdarm (*S romanum*).
i) *Colon ascendens* und *coecum.*
k) *Rectum*, Mastdarm.
1. *Aorta descendens abdominalis.*
2. *Vena cava inferior.*
3. *Art.* und *ven. renalis.*
4. *Art. iliaca (communis).*
5. *Ven. iliaca (communis).*
6. *Art. hypogastrica s. iliaca interna.*
7. *Ven. hypogastrica.*
8. *Ven. iliaca externa s. cruralis.*

Fig. 6.

Die Baucheingeweide von hinten, nach Hinwegnahme der hintern Bauchwand, der Nieren und der Rückenplatte des Bauchfells.

a) *Vena cava inferior*, untere Hohlader.
b) *Hepar*, Leber.
c) *Lien s. splen*, Milz.
d) *Pancreas*, Bauchspeicheldrüse.
e) *Caput* } *pancreatis.*
f) *Cauda* }
g) *Duodenum*, Zwölffingerdarm.
h) *Ileum*, Krummdarm.
i) *Coecum*, Blinddarm.
k) *Colon ascendens*, aufsteigender Grimmdarm.
l) *Colon descendens*, absteigender Grimmdarm.
m) *Flexura iliaca s. S romanum.*
n) *Rectum*, Mastdarm.
1. *Art. coeliaca.*
2. *Art. lienalis.*
3. *Art. hepatica.*
4. *Art. mesenterica superior.*
5. *Art. mesenterica inferior.*
6. *Art.* u. *ven. haemorrhoidalis internd.*
7. *Art. colica sinistra.*
8. *Ven. colica sinistra.*
9. *Ven mesenterica minor.*
10. *Ven. lienalis.*
11. *Ven. mesenterica magna.*
12. *Art.* u. *ven. ilio-colica.*
13. *Art.* u. *ven. colica dextra.*

Fig. 1.

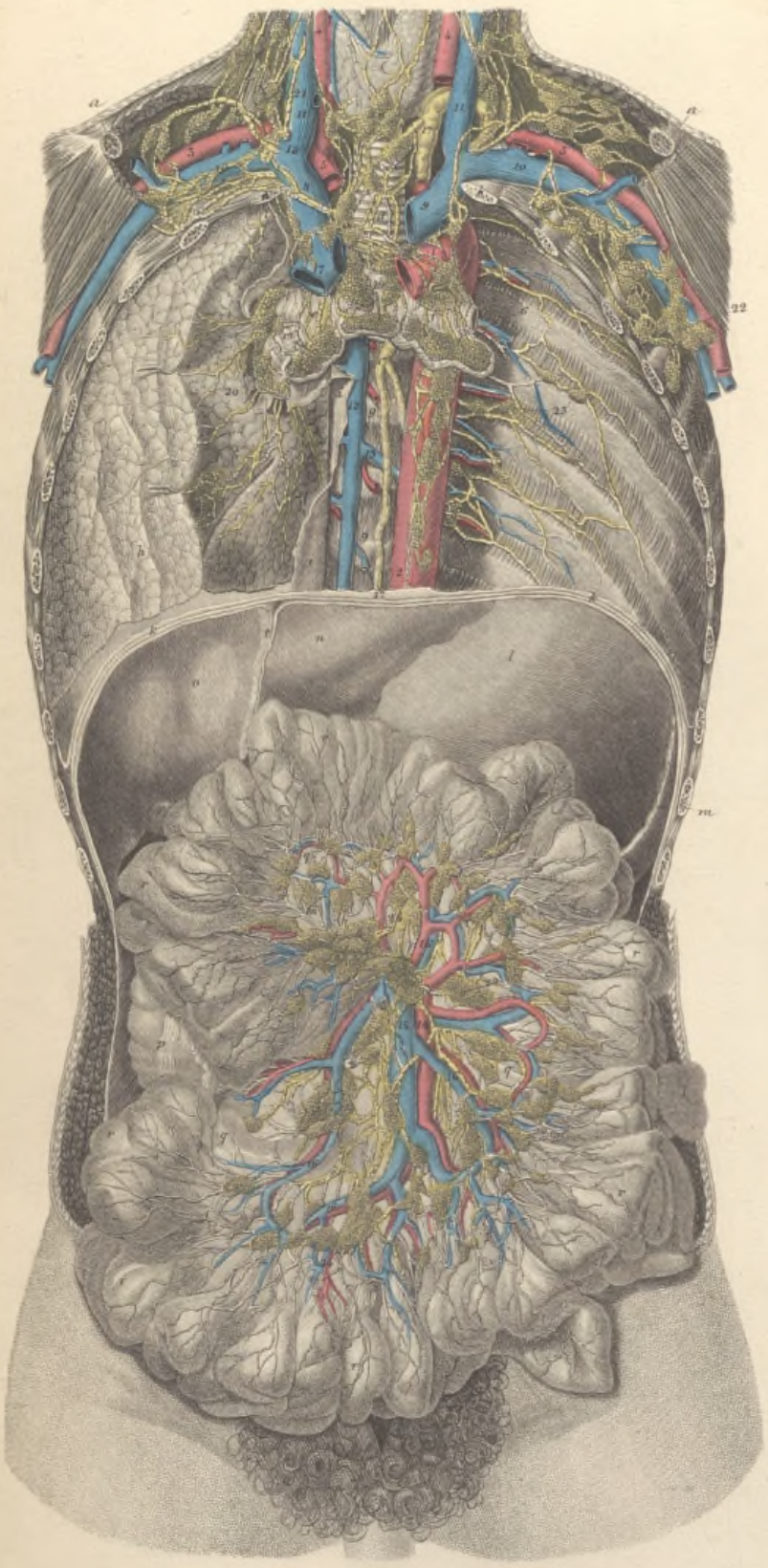

Fig. 2.

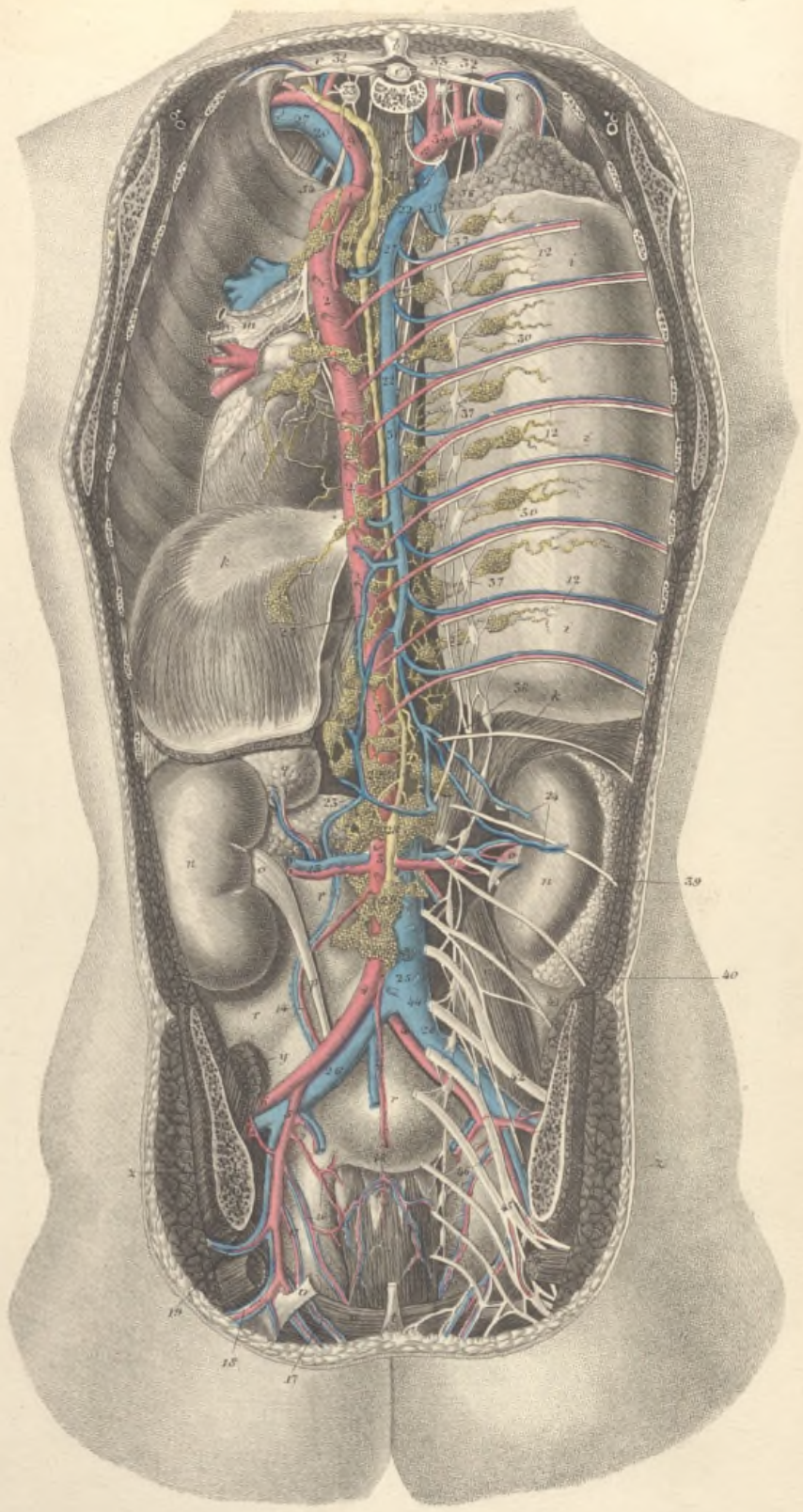

Fig. 4.

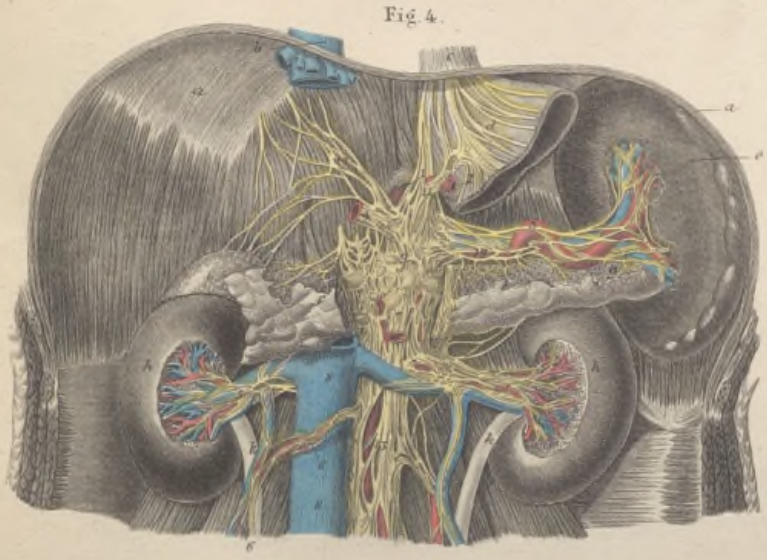

Fig. 3.

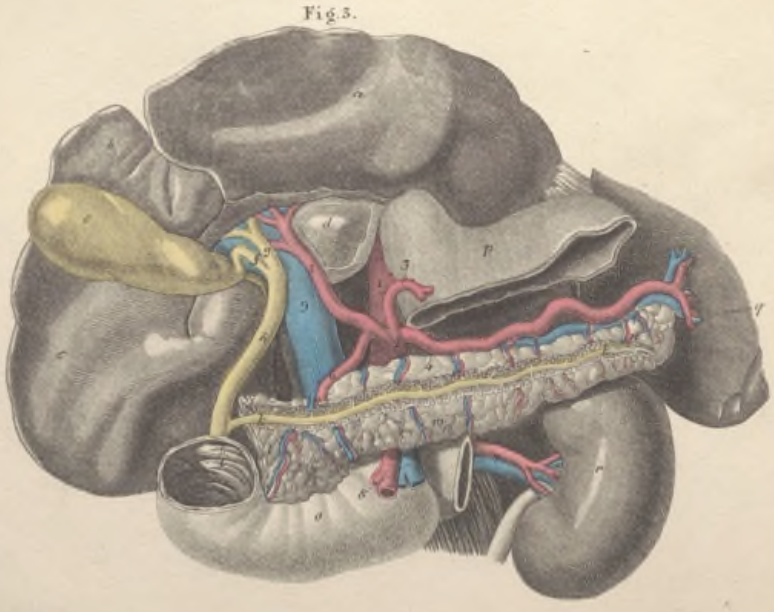

A. Krause sc. Leipzig.

ERKLÄRUNG DER TAB. XXXV.

Brust- und Baucheingeweide (von vorn und hinten gesehen).

Fig. 1.

In der von vorn geöffneten Brust- und Bauchhöhle zeigen sich die wichtigsten Lymphdrüsen neben den Gefässen.

a) *Clavicula*, Schlüsselbein.
b) *Costa I.*, erste Rippe.
c) *Glandula thyreoidea*, Schilddrüse.
d) *Trachea*, Luftröhre.
e) *Bronchus dexter*, } Luftröhrenäste.
f) *Bronchus sinister*, } Luftröhrenäste.
g) Brustwirbel-Säule.
h) *Pulmo dexter*, rechte Lunge.
i) *Mediastinum posticum*, hinteres Mittelfell.
k) *Diaphragma*, Zwerchfell.
l) *Ventriculus*, Magen.
m) *Lien s. splen*, Milz.
n) *Lobus sinister* } *hepatis*, Leber.
o) *Lobus dexter* } *hepatis*, Leber.
p) *Colon ascendens.*
q) *Mesenterium*, Dünndarm-Gekröse.
r) Gekrösdärme (*Jejunum* u. *Ileum*), auseinander und in die Höhe geschlagen.
s) Gallenblase, *vesica fellea.*
t) *Ligamentum suspensorium hepatis.*
1. *Arcus aortae*, Aortenbogen.
2. *Aorta descendens thoracica.*
3. *Arteria subclavia.*
4. *Art. carotis communis.*
5. *Art. anonyma.*
6. *Artt.* u. *vv. intercostales.*
7. *Vena cava superior*, obere Hohlader.
8. *Ven. anonyma s. jugularis communis dextra.*
9. *Ven. anonyma sinistra s. transversa.*
10. *Ven. subclavia.*
11. *Ven. jugularis interna.*
12. *Ven. azygos.*
13. *Ven. hemiazygos.*
14. *Art. mesenterica s. mesaraica superior.*
15. *Ven. mesaraica magna.*
16. *Artt.* u. *vv. jejunales et ileae.*
17. *Ductus thoracicus.*
18. *Truncus lymph. communis dexter s. minor.*
19. *Glandulae bronchiales.*
20. *Glandulae pulmonicae.*
21. *Glandulae jugulares profundae.*
22. *Glandulae axillares.*
23. *Glandulae intercostales.*
24. *Plexus mesentericus* mit *glandulae mesaraicae.*

Fig. 2.

Die von hinten, durch Hinwegnahme der Wirbelsäule, geöffnete Brust-, Bauch- und Beckenhöhle, mit Eingeweiden, Gefässen und Nerven.

a) *Corpus*, Körper } des ersten Brustwirbels.
b) *Processus spinosus* } des ersten Brustwirbels.
c) *Costa I.*, erste Rippe.
d) *Scapula*, Schulterblatt.
e) *Medulla spinalis.*
f) *Oesophagus*, Speiseröhre.
g) *Trachea*, Luftröhre.
h) Spitze der rechten Lunge.
i) *Pleura costalis.*
k) *Diaphragma*, Zwerchfell.
l) *Cor*, Herz.
m) *Bronchus sinister.*
n) *Ren*, Niere.
o) *Pelvis renalis*, Nierenbecken.
p) *Ureter*, Harnleiter.
q) *Glandula suprarenalis*, Nebenniere.
r) Hintere Wand des Bauchfelles (*peritonaeum*).
s) *Intestinum rectum*, Mastdarm.
t) Hinteres Ende des *Mscl. sphincter ani externus.*
u) *Mscl. levator ani.*
v) *Lig. tuberoso-sacrum.*
w) *Mscl. pyriformis.*
x) *Os ilii*, Hüftbein.
y) *Mscl. psoas major.*
z) *Mm. glutaei.*
1. *Arcus aortae.*
2. *Aorta descendens thoracica.*
3. *Aorta descendens abdominalis.*
4. *Art. iliaca communis.*
5. *Art.* und *ven. iliaca interna s. hypogastrica.*
6. *Art.* u. *ven. iliaca externa s. cruralis.*
7. *Art.* u. *ven. sacra media.*
8. *Art. anonyma.*
9. *Art. subclavia.*
10. *Art. carotis communis.*
11. *Art.* u. *ven. mammaria interna.*
12. *Art.*, *ven.* u. *nerv. intercostalis.*
13. *Art.* u. *ven. renalis* (mit *ram. suprarenalis*).
14. *Art.* u. *ven. spermatica interna.*
15. *Art.* u. *ven. haemorrhoidalis interna.*
16. *Artt.* u. *vv. haemorrhoidales mediae.*
17. *Art.* u. *ven. pudenda communis.*
18. *Art.* u. *ven. ischiadica.*
19. *Art.* u. *ven. glutaea superior.*
20. *Vena subclavia.*
21. *Ven. cava superior.*
22. *Ven. azygos.*
23. *Ven. hemiazygos.*
24. *Ven. lumbalis I. et II.*
25. *Ven. cava inferior.*
26. *Ven. iliaca communis.*
27. *Ductus thoracicus.*
28. *Cysterna s. receptaculum chyli.*
29. *Glandulae lumbales.*
30. *Glandulae intercostales.*

31. *Glandulae mediastini postici.*
32. *Nerv. intercostalis I.*
33. *Ganglion thoracicum I.*
34. *Nerv. vagus.*
35. *Nerv. recurrens vagi.*
36. *Nerv. phrenicus.*
37. *Pars thoracica* (mit *ganglia thoracica*) *nerv. sympathici.*
38. *Nerv. splanchnicus major* u. *minor.*
39. *Nerv. intercostalis XII.*
40. *Nerv. lumbalis I.*
41. *Nerv. cutaneus femoris anterior externus.*
42. *Nerv. cruralis.*
43. *Nerv. obturatorius.*
44. *Ganglion lumbale nerv. sympathici.*
45. *Plexus ischiadicus.*
46. *Nervi sacrales.*

Fig. 3.

Leber, Milz und **Pancreas** mit den Blutgefässen.

a) *Lobus sinister*
b) *Lobus quadratus* } *hepatis* (die nach oben
c) *Lobus dexter* } umgeschlagen ist).
d) *Lobulus Spigelii*
e) *Vesica fellea*, Gallenblase.
f) *Ductus cysticus.*
g) *Ductus hepaticus.*
h) *Ductus choledochus.*
i) *Pars descendens duodeni*, mit der Einmündung des *ductus choledochus* und
k) *ductus pancreaticus s. Wirsungianus.*
l) *Caput*
m) *Corpus* } *pancreatis*, Bauchspeicheldrüse.
n) *Cauda*
o) *Pars horizontalis inferior duodeni.*
p) *Ventriculus*, Magen (abgeschnitten).
q) *Splen s. lien*, Milz.
r) *Ren*, Niere (linke).
1. *Aorta descendens abdominalis.*
2. *Art. coeliaca (tripus Halleri).*
3. *Art. coronaria ventriculi sinistra.*
4. *Art. lienalis* (mit *artt. pancreaticae*).
5. *Art. hepatica.*
6. *Art. gastro-duodenalis.*
7. *Art.* u. *ven. renalis.*
8. *Art.* u. *ven. mesenterica superior.*
9. *Vena portae*, Pfortader.

Fig. 4.

Das **Sonnengeflecht,** *plexus solaris* mit den umliegenden Theilen.

a) *Diaphragma*, Zwerchfell.
b) *Vena cava inferior* (mit *vv. hepaticae*).
c) *Oesophagus*, Speiseröhre.
d) *Ventriculus*, Magen (mit Nebenzweigen vom *Vagus*).
e) *Splen s. lien*, Milz.
f) *Caput* } *pancreatis.*
g) *Cauda*
h) *Ren*, Niere.
i) *Glandula suprarenalis*, Nebenniere.
k) *Ureter*, Harnleiter.
1. *Aorta descendens abdominalis.*
2. *Art. coronaria ventriculi sinistra.*
3. *Art. lienalis.*
4. *Art. hepatica* (mit *plexus hepaticus*).
5. *Art.* u. *ven. renalis* (mit *plexus renalis*).
6. *Art.* u. *ven. spermatica interna* (mit *plexus spermaticus internus*).
7. *Art. mesenterica superior.*
8. *Vena cava inferior.*
9. *Plexus coeliacus s. solaris.*
10. *Plexus phrenicus.*
11. *Plexus gastricus.*
12. *Plexus lienalis.*
13. *Plexus aorticus inferior s. abdominalis.*

Fig. 5.

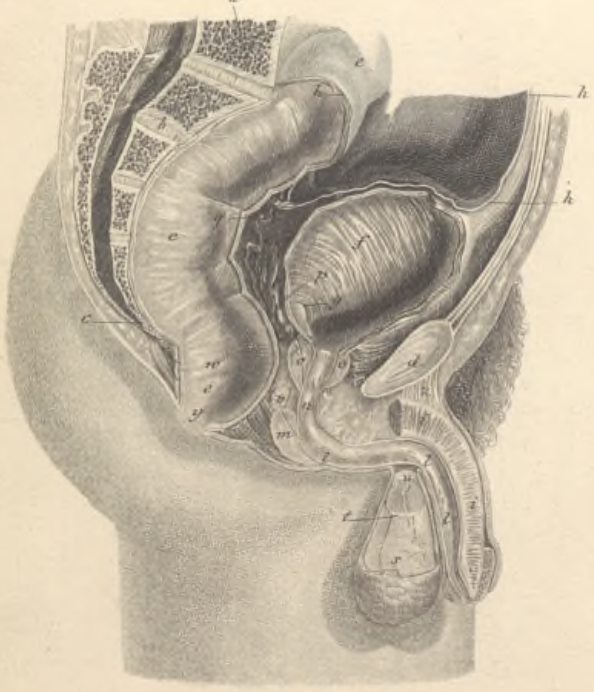

Fig. 3.

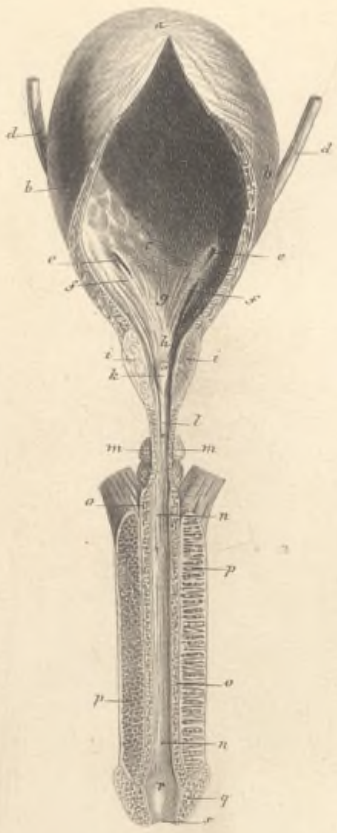

Fig. 4.

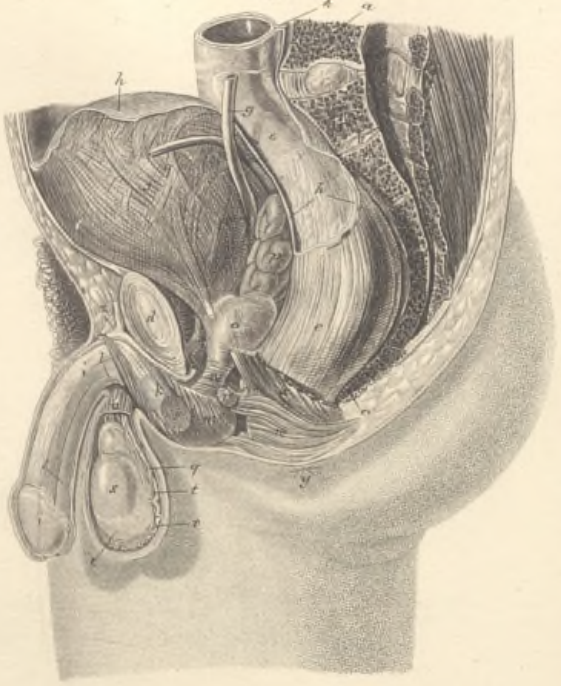

Fig. 2.

Fig. 7.

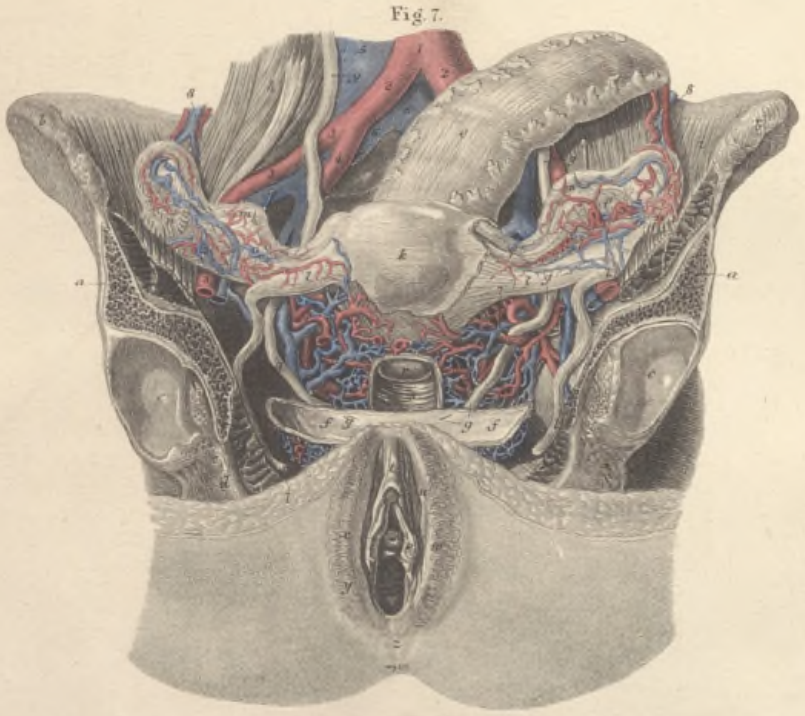

Fig. 1.

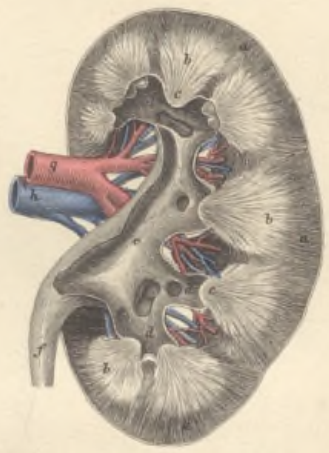

Fig. 6.

Fig. 9.

Fig. 8.

A. Krauſse sc. Leipzig

ERKLÄRUNG DER TAB. XXXVI.

Harn- und Geschlechtsorgane.

Fig. 1 und 2.

Die **Niere** mit ihrer Rinden- und Pyramidensubstanz, den Harnwegen und den Blutgefässen.

a) Rindensubstanz (mit den *tubuli contorti* und Malpighischen Nierenkörperchen).
b) Röhrensubstanz (*pyramides Malpighii s. coni tubulosi*).
c) Nierenwärzchen, *papilla renalis.*
d) Nierenkelch, *calyx renalis.*
e) Nierenbecken, *pelvis renalis.*
f) Harnleiter, *ureter.*
g) *Arteria renalis.*
h) *Vena renalis.*

Fig. 3.

Die von vorn aufgeschnittene **Harnblase** und männliche **Harnröhre.**

a) Scheitel, *vertex* } der Harnblase, *vesica urinaria.*
b) Körper, *corpus* } der Harnblase, *vesica urinaria.*
c) Grund, *fundus* } der Harnblase, *vesica urinaria.*
d) *Ureter*, Harnleiter.
e) Mündung des Ureters.
f) *Plicae eminentes.*
g) *Corpus trigonum.*
h) *Collum vesicae* (mit *sphincter vesicae* und *ostium vesicale urethrae*).
i) *Prostata*, Vorsteherdrüse.
k) *Pars prostatica urethrae* mit *monticulus seminalis* (und Mündungen der *ductus ejaculatorii* und Prostatagänge).
l) *Pars membranacea* (*isthmus*) *urethrae.*
m) *Glandula Cowperi.*
n) *Pars cavernosa urethrae.*
o) *Corpus cavernosum urethrae.*
p) *Corpus cavernosum penis.*
q) *Glans penis.*
r) *Fossa navicularis* (*Morgagnii*).
s) *Ostium cutaneum urethrae.*

Fig. 4 und 5.

Fig. 4: Die äussern und innern **männlichen Geschlechtstheile**, nach Hinwegnahme der linken Beckenwand. — Fig. 5: Die äussern und innern **männlichen Geschlechtstheile**, in der Mittellinie der Länge nach durchschnitten, so dass die linke Hälfte derselben zu sehen ist.

a) Letzter Beckenwirbel, *vertebra lumbalis V.*
b) *Os sacrum*, Kreuzbein.
c) *Os coccygis*, Steissbein.
d) *Os pubis*, Schambein (Symphysen-Fläche).
e) Mastdarm, *intestinum rectum;* in seinem obern Theile vom Bauchfell überkleidet.
f) Harnblase, *vesica urinaria.*
g) *Ureter*, Harnleiter.
h) *Peritonaeum*, Bauchfell.
i) *Penis*, Ruthe.
k) Linke Wurzel (*corpus cavernosum*) des Penis, mit *mscl. ischio-cavernosus.*
l) *Urethra*, Harnröhre.
m) *Bulbus urethrae*, mit *mscl. bulbo-cavernosus.*
n) *Isthmus s. pars membranacea urethrae.*
o) *Prostata*, Vorsteherdrüse, mit *pars prostatica urethrae.*
p) Samenbläschen, *vesiculae seminales.*
q) Samenleiter, *vas deferens.*
r) *Epididymis*, Nebenhode.
s) *Testiculus*, Hode.
t) *Tunica vaginalis propria testiculi.*
u) *Funiculus spermaticus* (mit *art.*, *ven.* und *nerv. spermaticus intern.*).
v) *Glandula Cowperi.*
w) *Mscl. sphincter ani externus.*
x) *Mscl. levator ani.*
y) *Anus*, After.
z) *Lig. suspensorium penis.*

Fig. 6.

Von den äussern **männlichen Geschlechtstheilen** die Ruthe und der Hodensack.

a) *Dorsum penis*, Rücken der Ruthe.
b) *Glans penis*, Eichel.
c) *Praeputium*, Vorhaut (zurückgezogen).
d) *Orificium cutaneum urethrae.*
e) *Lig. suspensorium penis.*
f) *Mons Veneris*, Schamberg.
g) *Annulus inguinalis* (Ausgang des Leistencanals).
h) *Funiculus spermaticus*, Samenstrang mit seinen Blutgefässen.
i) Hodensack, *scrotum.*
k) Hode, *testiculus*, von der *tunica vaginalis communis* und *propria* umgeben.

Fig. 7.

Die äussern und innern **weiblichen Geschlechtstheile**, mit ihren Blutgefässen.

a) *Os ilium*, Hüftbein.
b) *Crista ilei*, Hüftkamm.
c) *Acetabulum*, Pfanne.
d) *Ramus descendens ossis ischii.*
e) *Intestinum rectum*, Mastdarm.
f) *Vesica urinaria*, Harnblase (ihre obere Hälfte ist weggeschnitten).
g) *Ureter*, Harnleiter.
h) *Mscl. psoas.*
i) *Mscl. iliacus internus.*

k) Gebärmutter, *uterus.*
l) *Lig. uteri rotundum*, rundes Mutterband.
m) *Tuba Fallopii*, Muttertrompete.
n) Franzen, *fimbriae, laciniae*, rings um das *ostium abdominale tubae.*
o) *Lig. uteri latum.*
p) *Ovarium*, Eierstock.
q) *Lig. ovarii.*
r) *Portio vaginalis uteri* mit dem *os uteri externum.*
s) *Vagina*, Scheide.
t) *Clitoris*, Kitzler.
u) *Glans clitoridis* mit *praeputium* und *frenulum.*
v) *Labia interna, nymphae.*
w) *Labia externa s. majora.*
x) *Orificium urethrae.*
y) *Orificium vaginae.*
z) *Perinaeum*, Damm.
1. *Aorta descendens abdominalis.*
2. *Art. iliaca communis.*
3. *Art.* u. *ven. iliaca externa s. cruralis.*
4. *Art.* u. *ven. iliaca interna s. hypogastrica.*
5. *Vena cava inferior.*
6. *Ven. iliaca communis.*
7. *Artt.* u. *vv. uterinae et vaginales.*
8. *Art.* u. *ven. spermatica interna.*

Fig. 8.

Die äussern und innern **weiblichen Geschlechtstheile,** in der Mittellinie der Länge nach durchschnitten, so dass deren rechte Hälfte sichtbar ist.

a) Letzter (*V.*) Lendenwirbel.
b) Kreuzbein, *os sacrum.*
c) Steissbein, *os coccygis.*
d) *Os pubis*, Schambein (Fugenfläche).
e) *Intestinum rectum*, Mastdarm.
f) *Anus*, After.
g) *Vesica urinaria*, Harnblase.
h) *Urachus, lig. vesicae medium.*
i) *Urethra*, Harnröhre.
k) *Orificium urethrae externum.*
l) *Labium pudendi externum.*
m) *Labium internum, nympha.*
n) *Glans clitoridis.*
o) *Corpus cavernosum clitoridis.*
p) *Orificium vaginae.*
q) *Vagina*, Scheide.
r) *Portio vaginalis uteri* mit *os uteri externum.*
s) *Cavum uteri.*
t) *Canalis colli uteri.*
u) *Fundus uteri.*
v) *Ovarium*, Eierstock.
w) *Tuba Fallopii.*
x) *Fimbriae s. laciniae.*
y) *Peritonaeum*, Bauchfell.
z) *Perinaeum*, Damm.

Fig. 9.

Die **weiblichen Geschlechtstheile,** von vorn geöffnet.

a) *Labia pudendi*, Schamlippen.
b) *Vagina*, Scheide (mit *columna rugarum posterior*).
c) *Portio vaginalis uteri.*
d) *Os uteri externum.*
e) *Collum uteri.*
f) *Canalis colli uteri* mit * *Os uteri internum.*
g) *Corpus uteri.*
h) *Fundus uteri.*
i) *Cavum uteri.*
k) *Ostium uterinum tubae Fallopii.*
l) *Tuba Fallopii*, Muttertrompete.
m) *Fimbriae s. laciniae* mit *ostium abdominale tubae.*
n) *Ovarium*, Eierstock.
o) *Ligamentum ovarii.*
p) *Ala vespertilionis lig. uteri lati.*
q) *Lig. uteri rotundum.*
r) *Lig. uteri latum.*

Fig. 3.

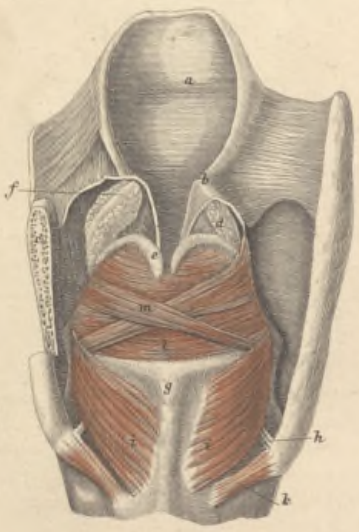

Fig. 1.

Fig. 4.

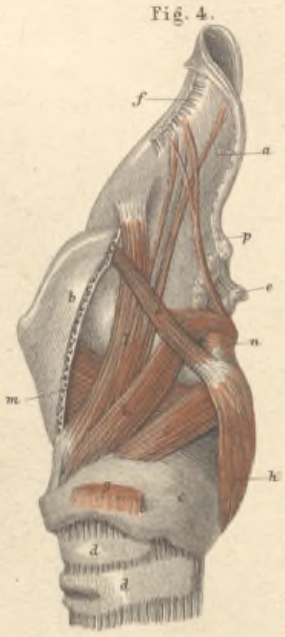

Fig. 2.

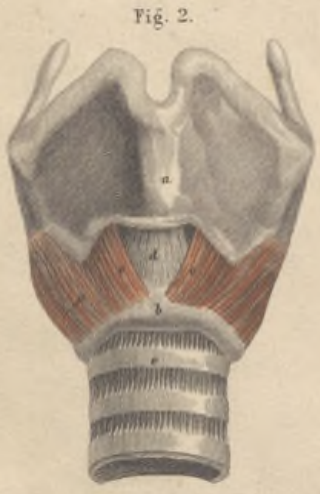

Fig. 5.

Fig. 6.

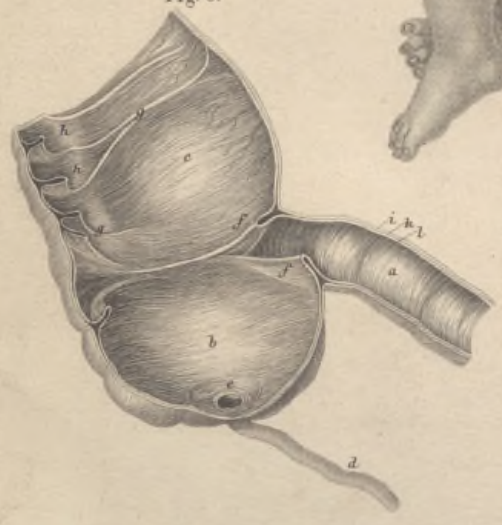

Fig. 8.

Fig. 7.

A. Krausse gez.

ERKLÄRUNG DER TAB. XXXVII.

Foetalkreislauf, Kehlkopfmuskeln, Zähne.

Fig. 1.

Foetalkreislauf.

a) Rechter Ventrikel
b) Linker Ventrikel } des Herzens.
c) Linker Vorhof
d) Ursprung der Aorta.
e) *Arcus aortae.*
f) *Arteria pulmonalis.*
g) Linker Ast derselben.
h) *Venae pulmonales sinistrae.*
i) *Ductus arteriosus Botalli.*
k) *Aorta descendens.*
l) *Vena cava superior.*
m) *Vena anonyma sinistra.*
n) *Arteria iliaca communis.*
o) *Art. iliaca externa.*
p) *Art. iliaca interna s. hypogastrica.*
q) *Art. umbilicalis*, die Fortsetzung der vorigen.
r) *Umbilicus*, Nabel.
s) *Vena umbilicalis.*
t) Harnblase, welche sich in den
u) *Urachus*, Harnstrang, fortsetzt.
v) *Placenta*, Mutterkuchen.
w) *Amnion.*
x) *Chorion.*
y) Gefässlappen der Placenta.
z) Linker Leberlappen (die Leber von unten her gesehen).
α) Rechter Leberlappen.
β) Gallenblase.
γ) *Vena umbilicalis* (das spätere *lig. teres hepatis*).
δ) *Vena portae*, mit der *vena umbilicalis* anastomosirend.
ε) *Ductus venosus Arantii.*
η) *Vena hepatica.*
ϑ) *Vena cava inferior.*
λ) *Lobulus Spigelii.*
μ) Niere.
ν) Nebenniere.

Fig. 2.

Muskeln an der **vordern Kehlkopfwand.**

a) *Cartilago thyreoidea*, Schildknorpel.
b) *Cartilago cricoidea*, Ringknorpel.
c) Oberster Knorpelring der Luftröhre.
d) *Ligamentum crico-thyreoideum medium.*
e) *Musculus crico-thyreoideus* und
f) dessen äusseres, an das *cornu inferius* des Schildknorpels sich ansetzendes Bündel.

Fig. 3.

Muskeln an der **hintern Kehlkopfwand.**

a) *Epiglottis*, Kehldeckel.
b) *Plica ary-epiglottica.*
c) *Cartilago thyreoidea* (links ist ein Stück derselben ausgeschnitten).
d) *Glandulae arytaenoideae* (Schleimdrüsen).
e) *Cartilago Santoriniana.*
f) *Corpusculum Wrisbergii.*
g) *Cartilago cricoidea.*
h) *Ligamentum cerato-cricoideum.*
i) *Musculus crico-arytaenoideus posticus.*
k) Abgezweigtes Bündel desselben (*m. cerato-cricoideus*) zum untern Horn des Schildknorpels.
l) *Mscl. arytaenoideus transversus.*
m) *Mscl. arytaenoideus obliquus.*

Fig. 4.

Kehlkopfmuskeln von der Seite gesehen.

a) *Epiglottis.*
b) *Cartilago thyreoidea* (der hintere Theil der Seitenplatte ist entfernt).
c) *Cartilago cricoidea.*
d) Luftröhrenknorpel.
e) *Cartilago arytaenoidea.*
f) *Membrana hyoepiglottica*, abgeschnitten
g) *Musculus crico-thyreoideus.*
h) *M. crico-arytaenoideus posticus.*
i) *M. crico-arytaenoideus lateralis.*
k) Vorderes Bündel des vorigen Muskels, welches von der *membrana crico-thyreoidea*, dem Schild- und Ringknorpel entspringt (*Mscl. ary-syndesmicus*).
l) *M. thyreo-epiglotticus.*
m) *M. thyreo-arytaenoideus.*
n) *M. arytaenoideus transversus.*
o) *M. thyreo-arytaenoideus superior*, welcher nicht regelmässig vorkommt.
p) *M. ary-epiglotticus.*

Fig. 5.

Frontalschnitt des Kehlkopfs, Ansicht der vordern Hälfte desselben von innen.

a) Hintere Epiglottisfläche.
b) *Os hyoideum.*
c) *Cartilago thyreoidea.*
d) *Cartilago cricoidea.*
e) Oberes } Stimmband.
f) Unteres

g) *Ventriculus laryngis.*
h) *Musculus thyreo-arytaenoideus.*
i) Anfang der Luftröhre.

Fig. 6.

Durchschnitt durch den **Anfangstheil** des **Dickdarms.**

a) *Ileum*, Krummdarm.
b) *Coecum*, Blinddarm.
c) *Colon ascendens.*
d) *Processus vermiformis* und
e) Eingang in denselben.
f) *Valvula Bauhini.*
g) *Plicae sigmoideae.*
h) *Haustra coli.*
i) *Serosa*
k) *Muscularis* } des Darms.
l) *Mucosa*

Fig. 7.

Durchschnitt durch den vordern mittlern **Schneidezahn,** welcher in seinem *alveolus* sitzt.

a) Zahnfleisch, *gingiva*, den Hals des Zahnes umfassend.
b) Periost des *Alveolus.*
c) Zahnschmelz, die Krone des Zahnes überziehend.
d) Zahnbein, *substantia eburnea.*
e) Zahnhöhle, *cavum dentis*, die weiche Pulpa des Zahnes umschliessend.
f) *Canalis dentis.*
g) Nerv und Gefässe der Zahnpulpa.

Fig. 8.

Die **Zähne.**

a) Oberer mittlerer Schneidezahn, *dens incisivus*, von vorn.
   α) Krone, *corona.*
   β) Hals, *collum.*
   γ) Wurzel, *radix.*
b) Derselbe Zahn von der Seite.
c) Derselbe auf den Durchschnitt.
   δ) Zahnhöhle, *cavum dentis*, mit der Pulpa.
   ε) Zahnkanal, *canalis dentis.*
d) Unterer Eckzahn, *dens caninus*, von vorn.
e) Derselbe von der Seite.
f) Derselbe auf dem Durchschnitt.
g) Vorderer Backzahn, *dens buccalis*, von vorn.
h) Derselbe von der Seite.
i) Derselbe auf dem Durchschnitt.
k) Hinterer Backzahn, *dens molaris*, von vorn.
l) Derselbe von der Seite.
m) Derselbe auf dem Durchschnitt.