

BONAMY, BROCA

ET BEAU

—  
ANATOMIE  
DU CORPS  
HUMAIN


4

GÉNÉRATION

RESPIRATION



Box / 650





h. 93900

# ATLAS

D'ANATOMIE DESCRIPTIVE



ATLAS

DE LA ZONE DESCRIPTIVE


CORPS NEMUS

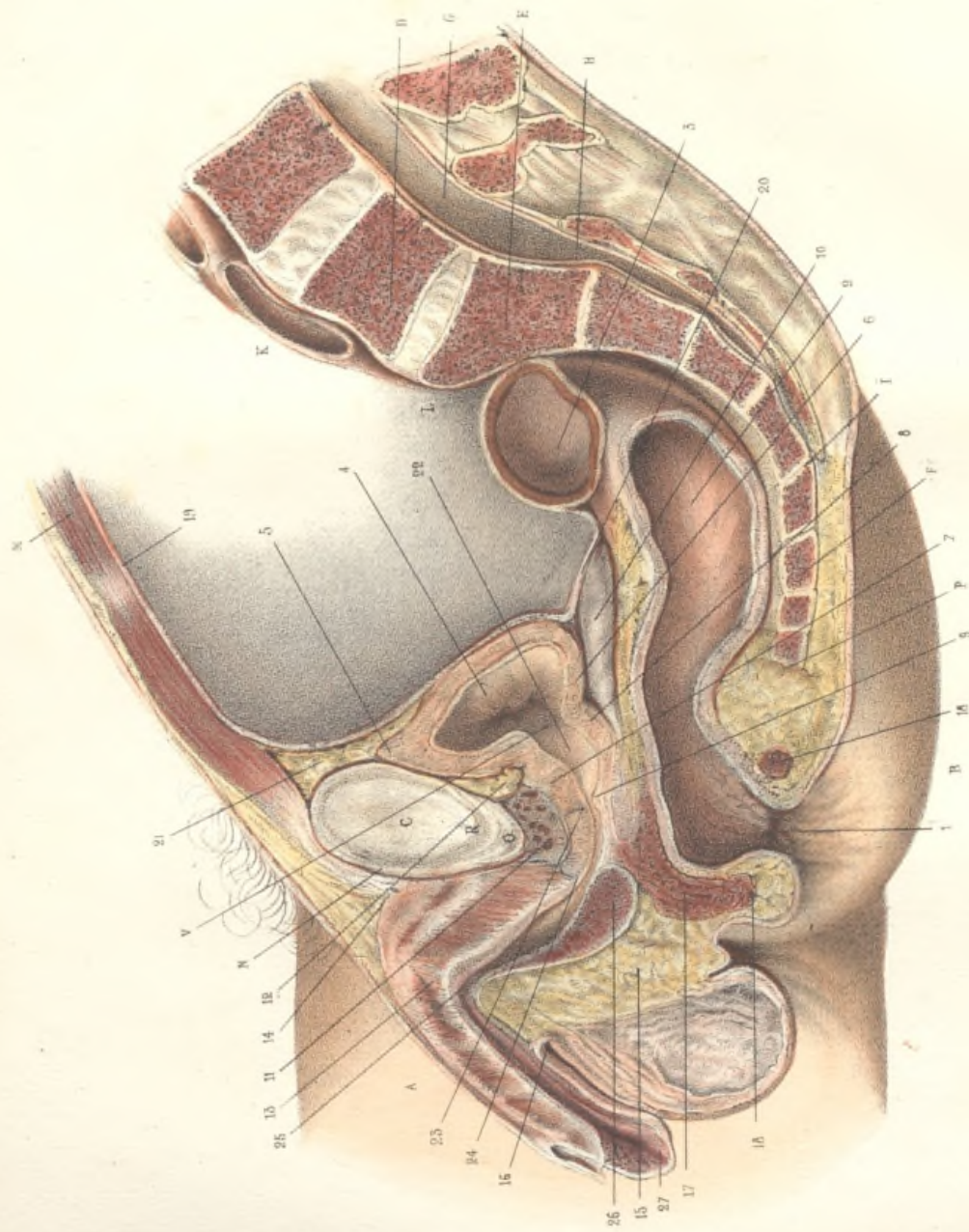
M. L. H. H. H.

PARIS

DE MARRON, ÉDITEUR

17, RUE DE LA HARPE, 17





## RAPPORTS DES ORGANES PELVIENS. — ÉTUDE DE L'URÈTHRE.

## COUPE MÉDIANE ANTÉRO-POSTÉRIEURE DU BASSIN CHEZ L'HOMME ADULTE.

(DEMI-GRANDEUR.)

Le sujet *en.ier* ayant été soumis à la congélation, le bassin a été divisé sur la ligne médiane au moyen d'un trait de scie vertical et antéro-postérieur. On a aussitôt appliqué sur la surface de la coupe de la moitié droite du bassin un papier de gélatine, et l'on a calqué, avec l'exactitude la plus rigoureuse, les contours des organes divisés. Pendant qu'on calquait les organes pelviens, la chaleur a fait dégeler en partie les anses de l'intestin grêle, dont les minces parois se sont affaissées, et qu'on n'aurait pu représenter exactement. On a préféré les enlever. Le dessin primitif a été *réduit de moitié*, au moyen du pantographe, avec une précision géométrique.

Pour déterminer les dimensions absolues des organes, il suffit donc de prendre les mesures au compas et de multiplier par deux.

A, la cuisse droite. B, la fesse droite. C, la symphyse pubienne. D, coupe de la dernière vertèbre lombaire. E, coupe de la première pièce du sacrum. F, coupe de la première pièce du coccyx. G, le canal rachidien. H, extrémité supérieure du canal sacré. I, son ouverture inférieure. K, l'aorte enfilée par la coupe au niveau de l'origine de l'iliaque primitive gauche. L, angle sacro-vertébral ou promontoire. M, coupe de la paroi abdominale antérieure. N, coupe du ligament antérieur de la symphyse pubienne. O, coupe du ligament sous-pubien. P, pointe du coccyx. V, centre du col de la vessie.

1, ouverture anale, 2, coupe longitudinale du rectum. Cet organe, au-dessus du cul-de-sac recto-vésical du péritoine, se dévie à droite chez notre sujet, puis, après avoir décrit une courbe dont la concavité est dirigée à droite, il revient sur la ligne médiane qu'il croise au-devant de la première pièce du sacrum, et se porte à gauche pour se continuer avec l'S iliaque du colon. La coupe l'a divisé à peu près transversalement, 3, dans le point où il traverse la ligne médiane.

4, la vessie, fortement revenue sur elle-même et ne renfermant qu'une très-petite quantité d'urine congelée. Par suite de ce retrait considérable, les parois vésicales ont acquis près de 7 millimètres d'épaisseur. 5, sommet de la vessie. 6, coupe du trigone vésical; 7, coupe de la partie supérieure de la prostate; 8, coupe de sa partie inférieure; 9, verumontanum; 10, vésicule séminale droite, située entre la vessie et le rectum. Elle est séparée de la surface de la coupe par une mince couche de tissu cellulaire congelé, qui la laisse apercevoir par transparence. Cet organe est ordinairement dans toute sa longueur en contact avec la vessie; mais ici la rétraction de la vessie est portée si loin, que l'extrémité supérieure de la vésicule séminale se trouve sous le péritoine.

11, plexus veineux pubio-vésical ou de Santorini; on aperçoit les ouvertures béantes des veines coupées en travers. 12, peloton adipeux situé entre la vessie et le pubis, masquant le ligament vésico-pubien du côté droit. 13, la cloison du corps caverneux. 14, ligament suspen-

seur de la verge. 15, cloison du dartos. 16, angle péno-scrotal. 17, coupe des muscles du périnée. 18, 18, coupe du sphincter de l'anus.

Le *péritoine*, 19, après avoir tapissé la paroi abdominale antérieure, gagne le sommet de la vessie (5), tapisse la paroi postérieure de cet organe dans toute son étendue, puis se réfléchit sur la face antérieure du rectum en formant, 20, le *cul-de-sac recto-vésical*. Par suite du retrait considérable de la vessie, le fond de ce cul-de-sac correspond, *sur notre sujet*, à la vésicule séminale. Lorsque la vessie est pleine, le cul-de-sac recto-vésical remonte et recule; en même temps le sommet de la vessie s'élève au-dessus du pubis, en écartant le tissu cellulo-adipeux très-lâche, 21, qui existe derrière la symphyse. La face antérieure de l'organe vient alors se mettre en contact avec la paroi abdominale antérieure, ce qui permet de pratiquer, sans léser le péritoine, la ponction sus-pubienne et la taille hypogastrique.

*Urèthre*. — 22, *portion prostatique* de l'urèthre. 23, commencement de la *portion membraneuse*. 24, commencement de la *portion spongieuse* de l'urèthre, qui s'étend depuis ce point jusqu'au méat urinaire. Cette portion spongieuse, ainsi nommée à cause de la structure spongieuse ou érectile de ses parois, se subdivise en deux parties semblables par leur structure, mais différente par leurs connexions et leur direction, savoir: la *partie sous-pubienne* ou *ascendante*, qui s'étend jusqu'à la racine de la verge, et la *partie pénienne* ou *descendante*, qui va se terminer au méat urinaire. Lorsque la verge est à l'état de flaccidité, et retombe au-devant du scrotum, ces deux parties forment un angle aigu, ouvert en bas: c'est l'*angle pré-pubien*, 25 (Jarjavay), qui correspond au point où l'urèthre devient adhérent au corps caverneux, et où celui-ci est fixé au-devant du pubis par le ligament susenseur de la verge (14). Le bulbe de l'urèthre, 26, situé dans la paroi inférieure de l'urèthre, s'amincit graduellement en avant pour se continuer sans ligne de démarcation avec le reste de la paroi uréthrale; en arrière, il se termine en un renflement volumineux qu'il se prolonge au-dessous de la portion membraneuse, dans une étendue de plusieurs millimètres, ce qui diminue d'autant l'espace où manœuvre le chirurgien dans les tailles membranées. A l'autre extrémité de la portion spongieuse de l'urèthre, se trouve un second renflement, plus volumineux encore, connu sous le nom de *gland*, 27.

Remarques sur la direction et les dimensions de l'urèthre.

1<sup>o</sup> *Direction*. — On ne peut discuter ici les diverses opinions qui ont été émises sur la situation du col de la vessie, par rapport à la symphyse pubienne chez l'homme *débout*, et sur la direction de la portion prostatique de l'urèthre *par rapport à l'axe du corps*. Les divergences des auteurs sur ce sujet sont considérables et s'expliquent en grande partie par cette circonstance que la plupart d'entre eux n'ont pas tenu compte de l'inclinaison du détroit supérieur du bassin.

(verte.)

En outre, les uns ont pris pour limite inférieure de la symphyse le point R, où se termine la partie osseuse du pubis, tandis que les autres, mieux avisés, ont placé cette limite en O, sur le bord inférieur du ligament sous-pubien, étroite masse ligamenteuse qui remplit le sommet de l'arc des deux branches pelviennes descendantes, et qui transforme cet angle aigu en une arcade arrondie, seule accessible aux explorations chirurgicales.

Ces discussions sont intéressantes, mais au point de vue opératoire l'essentiel est de déterminer la direction de l'urètre chez l'homme couché. C'est pourquoi notre sujet a été soumis à la congélation dans le decubitus dorsal. Dans cette attitude, le grand axe de la symphyse est à peu près vertical, et coupe l'urètre à peu près sur le bord postérieur du bulbe. La portion membraneuse, à peu près horizontale, présente une courbe légère dont la concavité regarde vers la symphyse; la portion prostatique remonte en arrière sous un angle à peu près égal d'environ  $45^\circ$ , et la portion prostatique remonte en arrière sous un angle à peu près égal. Ces trois parties réunies forment un arc concave, dont la courbure, dirigée en haut, répond successivement à la face antérieure, au bord inférieur et à la face postérieure de la symphyse. Lorsqu'on relève la verge à  $45^\circ$ , l'angle prépubien disparaît, et un instrument rectiligne pénètre du premier coup jusqu'au niveau du bulbe.

Pour appécier la position du col de la vessie, on tirera sur la figure une ligne droite du point O, bord inférieur de la symphyse, jusqu'à la pointe du coccyx, P. Du point Y, centre du col de la vessie, on abaissera une perpendiculaire sur cette ligne, et l'on trouvera ainsi (en multipliant par deux) que le col est situé à  $12 \times 2 = 24$  millimètres au-dessus de la ligne coccygienne, M. Malgaigne, par un autre procédé, a constaté que cette élévation varait de 22 à 25 millimètres. Si l'on tire maintenant une ligne du point O au point V, on voit qu'elle va aboutir à l'union de la première avec la deuxième pièce du sacrum, et que la distance OV, entre le col vésical et le bord inférieur de la symphyse, est de  $15 \times 2 = 30$  millimètres. Cette distance varie, et le bord inférieur de la symphyse, est de 30 à 35 millimètres. Enfin, si par le point O on mène une troisième ligne parallèle à l'axe du corps, et que du point V on abaisse une perpendiculaire sur cette ligne, on trouve que la longueur de cette perpendiculaire est de  $1 \times 2 = 2$  centimètres. C'est précisément la distance indiquée par M. Jarjavay.

<sup>20</sup> *Longueur de l'urètre.* — Il suffira de prendre un compas et de doubler toutes les mesures pour constater sur la figure que, sur ce sujet, dont la prostate est volumineuse, la portion prostatique de l'urètre est longue de 30 millimètres, la portion membraneuse de 14 millimètres, la portion sous-pubienne de 44 millimètres, et la portion pelvienne, enfin, de 72 millimètres. La somme de ces longueurs donne 160 millimètres, chiffre un peu supérieur à la moyenne, qui est d'environ 155 millimètres. Le surplus dépend sans doute principalement du grand volume de la prostate.

*Calibre de l'urètre.* — L'urètre, très-réserré au niveau du méat, présente une première dilatation dans la région du gland, c'est la fosse naviculaire. Au-dessus du gland, il devient plus étroit, conserve à peu près le même calibre dans toute la portion pénienne, s'élargit graduellement depuis l'angle prépubien jusqu'au niveau du bulbe, se rétrécit tout à coup à l'union de la portion spongieuse avec la portion membraneuse, et présente enfin une troisième et dernière dilatation dans la partie de la portion prostatique qui est située entre le verumontanum et le col de la vessie.

L'existence de ces trois renflements a été démontrée de plusieurs manières, soit par la mensuration directe de l'urètre fendu en long et étalé en travers, soit par des injections solides poussées avec des précautions particulières. Mais les coupes pratiquées sur les sujets

soumis à la congélation ne peuvent servir à étudier le calibre de ce conduit, et il est nécessaire de donner ici quelques explications pour qu'on ne puisse pas être tenté de mesurer sur notre dessin le calibre des diverses parties de l'urètre.

Sur le vivant, l'urètre ne s'ouvre qu'au moment de la miction et de l'éjaculation; à tout autre moment, il est vide, et par conséquent fermé dans toute sa longueur. Cette occlusion n'est pas due au resserrement circulaire, mais à l'aplatissement du canal, dont les parois opposées s'appliquent exactement l'une contre l'autre. Sur le cadavre, le relâchement du col de la vessie permet quelquefois à l'urine de remplir plus ou moins la portion prostatique, mais le reste de l'urètre est vide, comme chez l'homme vivant. Les coupes pratiquées sur les cadavres congelés ne peuvent donc donner aucune idée de la largeur réelle, ou, si l'on veut, de la circonférence des diverses parties du canal; elles montrent seulement dans quel sens l'urètre s'aplatit lorsqu'il se renferme.

La coupe longitudinale du canal est linéaire dans la partie de la portion pénienne comprise entre le gland et l'angle prépubien. Dans toute cette région, par conséquent, le canal se referme par le rapprochement de la paroi inférieure et de la paroi supérieure, de telle sorte que, sur une verge congelée et coupée en travers, l'urètre a la forme d'une ligne transversale. Il en est de même dans la portion membraneuse. Mais, dans la portion sous-pubienne, l'occlusion s'effectue par le rapprochement des parois latérales, de telle sorte que, sur une coupe perpendiculaire à la direction de l'urètre, le canal se présente sous la forme d'une fente médiane, qui sera presque verticale, si l'on suppose que le sujet soit debout. Il en résulte que sur notre coupe médiane antéro-postérieure, cette partie du canal paraît très-dilatée. On remarquera que cette dilatation apparente atteint son maximum vers le milieu du bulbe, c'est-à-dire beaucoup plus bas. Si l'on voulait mesurer au compas la largeur de l'urètre, on ne pourrait le faire avec quelque exactitude qu'au niveau du point qui paraît le plus transversal, que c'est en ce point que l'urètre est le plus complètement aplati dans le sens transversal. La largeur indiquée sur la figure représente donc assez exactement la moitié de la circonférence du canal. Elle est de  $4 \times 2 = 8$  millimètres, et il en résulte que l'urètre, en ce point, a sur notre sujet environ 16 millimètres de circonférence. Cette circonférence de la circonférence de l'urètre au milieu de sa portion sous-pubienne. Cette circonférence atteint de 20 à 21 millimètres au niveau du bulbe; elle descend à 14 ou 15 millimètres dans la région pénienne et dans la région membraneuse; mais ces mesures ne peuvent être appréciables sur la figure.

À la fosse naviculaire, où la circonférence du canal s'élève à environ 20 millimètres, l'urètre se referme par le rapprochement des parois latérales; on pourrait donc, sur une coupe antéro-postérieure bien faite, mesurer le calibre de l'urètre comme on vient de le faire pour la portion sous-pubienne; mais notre coupe n'a pas exactement divisé le gland sur la ligne médiane; les limites de la fosse naviculaire sont donc très-confuses, et échappent à la mensuration. (Voyez, pour plus de détails, Jarjavay, *Revue, anat. sur l'urètre de l'homme*, Paris, 1856, in-4, p. 163 et suiv.)

Le glaçon d'urine qui remplissait la vessie se prolongeait dans la portion prostatique jusqu'au niveau du verumontanum; cette partie de l'urètre est donc dilatée comme elle aurait pu l'être par une injection. Elle a  $5 \times 2 = 10$  millimètres de diamètre, ce qui fait 31 millimètres de circonférence. La circonférence moyenne n'est que de 27 millimètres environ. La différence s'explique par le volume considérable de la prostate de notre sujet.




Fig. 2

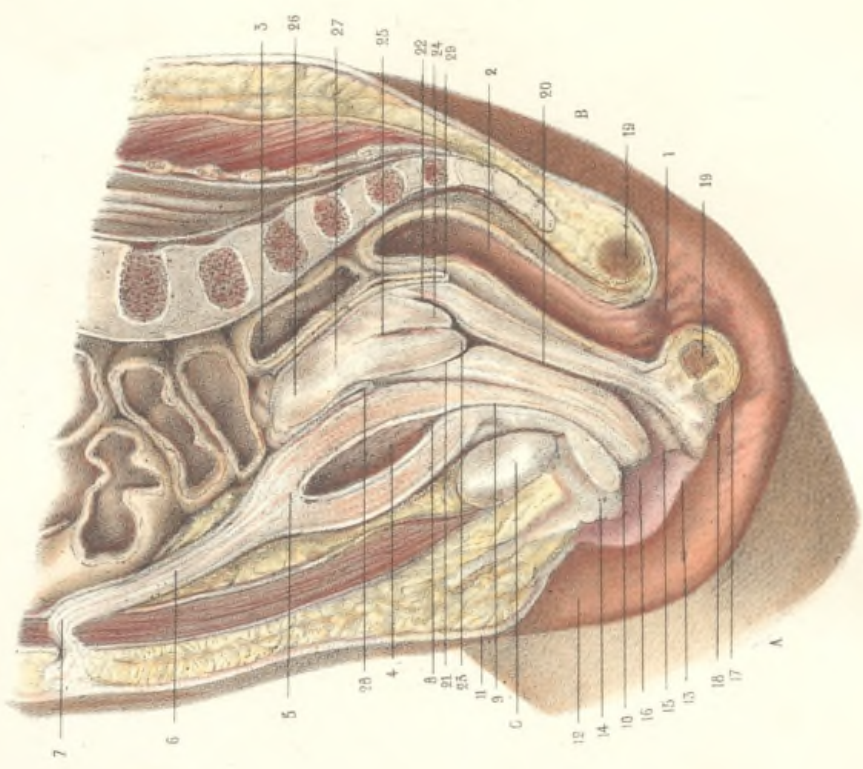
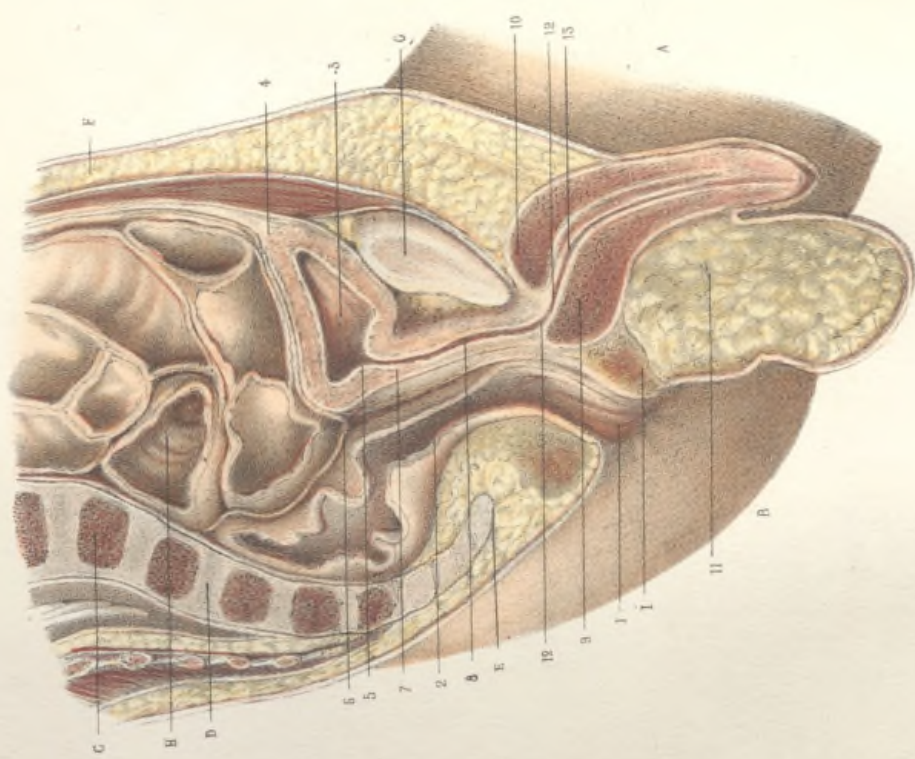


Fig. 1



Offic. Ludov. Augustae Bcy a Paris.

EMILE BEAU ad naturam del.

RAPPORTS DES ORGANES PELVIENS.

COUPES MÉDIANES ANTÉRO-POSTÉRIEURES DU BASSIN CHEZ LES NOUVEAU-NÉS DES DEUX SEXES.

(GRANDEUR NATURELLE.)

Ces coupes ont été faites sur des sujets congelés. Voyez l'explication de la planche précédente pour le mode de préparation et pour beaucoup d'autres détails qu'on a cru pouvoir omettre ici.

Fig. I. — **Garçon nouveau-né.**

La figure représente la moitié gauche de la coupe.  
 A, la cuisse gauche. B, la fesse gauche. C, coupe de la dernière vertèbre lombaire. D, coupe du sacrum dont la dernière pièce est encore cartilagineuse. E, coupe du coecyx qui est cartilagineux. F, coupe de la paroi abdominale antérieure, chargée d'une épaisse couche de graisse. G, coupe de la symphyse pubienne. H, coupe des anses de l'intestin grêle. I, coupe des muscles du périnée.  
 1, ouverture anale. 2, coupe longitudinale du rectum. 3, la vessie. 4, sommet de la vessie se continuant avec l'ouraque. 5, col de la vessie, situé presque au niveau du bord supérieur de la symphyse. 6, cul-de-sac recto-vésical du péritoine, situé à peu près au niveau du bord supérieur de la symphyse. La prostate, très-petite à cet âge, n'est pas apparente sur la coupe, et la portion prostatique de l'urètre, 7, ne paraît pas distincte sur le dessin de la portion membraneuse. 8.  
 9, bulbe de l'urètre. 10, coupe du corps caverneux. 11, cloison du dartos. 12, commencement de la portion spongieuse de l'urètre. La partie sous-pubienne, 13, n'est pas ascendante comme chez l'adulte, elle est au contraire un peu descendante. On trouve donc, à la place de l'angle prépubien, une courbe assez légère, 14, de telle sorte que l'urètre, pris dans son ensemble, ne décrit que de faibles flexuosités.

Fig. II. — **Fille nouveau-née.**

La figure représente la moitié droite de la coupe.  
 A, cuisse droite. B, fesse droite. C, coupe de la symphyse pubienne. (Voyez, pour plus de détails, la figure I.)  
 1, ouverture anale. 2, coupe du rectum. 3, le rectum coupé à peu près transversalement au-dessus de la première pièce du sacrum. (Voyez, pour plus de détails, l'explication de la planche 41, nos 1, 2 et 3.)  
 4, la vessie, située tout entière au-dessus du pubis. 5, sommet de la vessie se continuant avec l'ouraque, 6. Ce cordon, parfaitement médian et très-volumineux sur notre sujet, remonte sous le péritoine, derrière la paroi abdominale antérieure, et va aboutir à l'ombilic, 7, où il se perd dans la cicatrice ombilicale. 8, le col de la vessie. 9, l'urètre. 10, le méat urinaire, situé dans le vestibule du vagin.

11, le mont de Vénus. 12, la grande lèvre droite. 13, la petite lèvre ou nymphé droite. 14, le clitoris. 15, la membrane hymen. 16, le vestibule du vagin, situé entre l'hymen, le clitoris et les petites lèvres. 17, la fourchette, formée par la réunion des deux grandes lèvres en arrière. 18, la fosse naviculaire, comprise entre les deux grandes lèvres, au-dessus de la fourchette. 19, coupe du périnée compris entre la fourchette et l'anus. 20, coupe du vagin. La paroi antérieure et la paroi postérieure de cet organe sont exactement appliquées l'une sur l'autre dans la plus grande partie de leur longueur, de sorte que sur une coupe perpendiculaire à l'axe du vagin, la cavité vaginale se présente sous la forme d'une fente linéaire transversale : sur les coupes antéro-postérieures, cette cavité se présente sous la forme d'une fente longitudinale linéaire, excepté en bas, où elle s'évase pour aboutir au vestibule, et en haut, où elle se bifurque en formant un Y dont les branches correspondent aux deux culs-de-sac du vagin. L'évasement inférieur qu'on aperçoit sur le dessin ne doit pas faire croire que le vagin soit réellement plus large en ce point; c'est là au contraire qu'il est le plus étroit : mais, au lieu de se refermer d'avant en arrière, il se referme, au voisinage de la vulve, par le rapprochement de ses deux parois latérales; et il en résulte sur les coupes antéro-postérieures une disposition semblable à celle que nous avons indiquée (dans l'explication de la planche précédente) à l'occasion du calibre de la portion sous-pubienne de l'urètre.

21, cul-de-sac antérieur du vagin, formé par la réflexion de la muqueuse vaginale sur la face antérieure du col de l'utérus. 22, cul de-sac postérieur du vagin. 23, lèvre antérieure de la portion sous-vaginale du col, ou museau de tanche. 24, lèvre postérieure du museau de tanche; 25, coupe de la cavité du col utérin : la partie supérieure de l'utérus étant un peu déviée à droite, la coupe n'a atteint la cavité utérine que dans la moitié inférieure de sa longueur. 26, coupe du corps de l'utérus. 27, union du col et du corps de l'utérus. 28, cul-de-sac antérieur ou vésico-utérin du péritoine, qui se réfléchit de la face postérieure de la vessie sur la face antérieure de l'utérus. 29, cul-de-sac postérieur ou recto-vaginal du péritoine, qui se réfléchit de la face antérieure du rectum sur la face postérieure du vagin, et qui se prolonge ensuite sur la face postérieure de l'utérus.

Remarques sur les deux figures de la planche 42. — Développement des organes pelviens après la naissance.

Il suffit de comparer la figure I avec la figure de la planche précédente pour constater que les rapports des organes pelviens diffèrent beaucoup chez le garçon nouveau-né et chez l'homme adulte. Des différences tout aussi prononcées existent entre la petite fille et la femme adulte. Elles dépendent à la fois du développement des organes eux-mêmes et de celui de la cavité pelvienne.

(verte.)



Le promontoire, ou angle sacro-vertébral, n'existe pas chez les jeunes enfants ; à la place de cette saillie anguleuse, on ne trouve qu'une courbe légèrement convexe, et la cavité du petit bassin n'est pas séparée de la cavité abdominale par le rétrécissement qui, chez l'adulte, porte le nom de détroit supérieur. En outre, le bassin est relativement très-petit, surtout en hauteur. Il résulte de là que les organes pelviens sont situés en partie dans la cavité abdominale. Ils rentrent dans le petit bassin à mesure que celui-ci se développe en hauteur.


Sur la figure 1, une ligne tirée parallèlement à la ligne coccy-pubienne par le bord supérieur de la symphyse, laisse au-dessus d'elle presque toute la vessie, et passe à peine à un millimètre au-dessus du col de cet organe ; sur la figure 2, la même ligne laisse au-dessus d'elle toute la vessie et tout l'utérus. La distance entre le col vésical et le périnée est donc relativement bien plus considérable qu'elle ne l'est chez l'adulte ; elle est même presque égale, absolument parlant. La longueur totale de l'utérus du garçon nouveau-né, mesurée sur la figure 1, atteint 67 millimètres, c'est-à-dire plus des deux cinquièmes de la longueur de l'utérus de l'adulte, et la différence porte principalement sur la portion spongieuse, car la distance comprise entre le col de la vessie et le commencement de la portion spongieuse est de 25 millimètres ; ce qui fait environ les trois cinquièmes de la longueur qui existe chez l'adulte. Si l'on songe en outre que la prostate est très-indimentaire chez le nouveau-né, on verra que chez lui la portion membraneuse est à peu près aussi longue, absolument parlant, qu'elle l'est chez l'adulte.

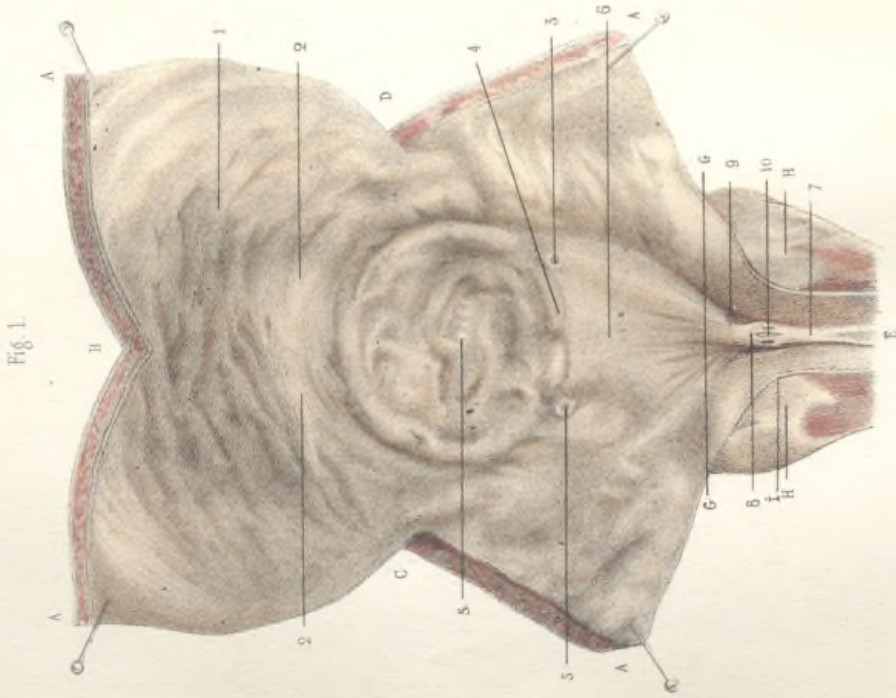
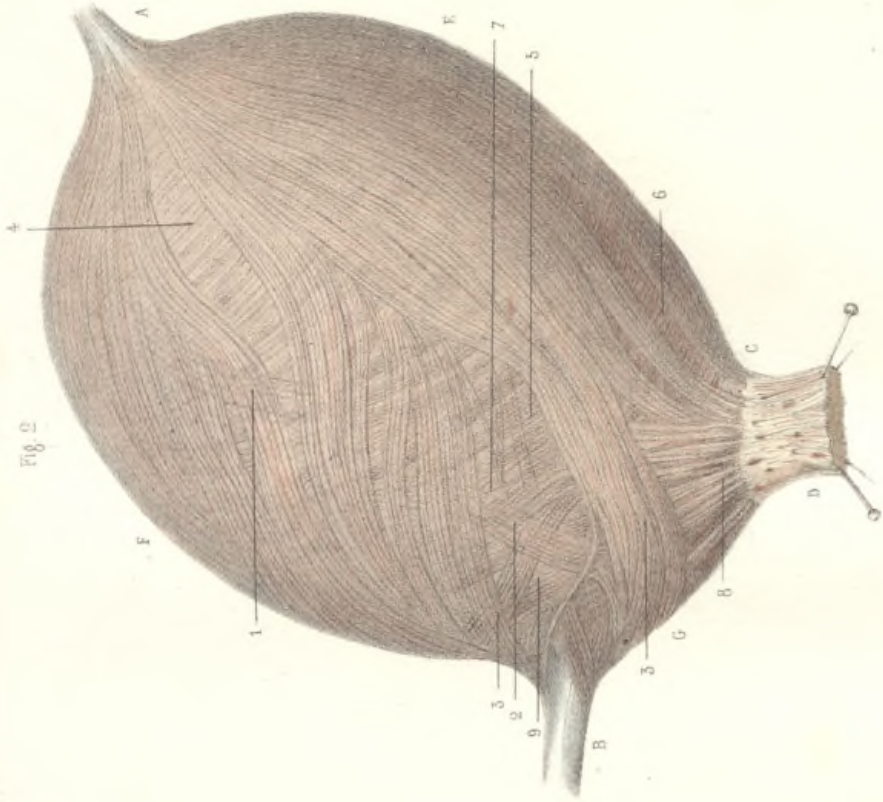
Dans le sexe féminin, fig. 2, il n'y a ni portion prostatique, ni portion spongieuse, l'utérus se réduit par conséquent à sa portion membraneuse, qui s'étend depuis le col de la vessie jusqu'au méat. Chez la femme adulte, la longueur de ce canal varie entre 26 et 33 millimètres. Sur la petite fille nouveau-née, on peut voir qu'elle est déjà de 27 millimètres, par conséquent l'utérus de la femme est à peu près aussi long à la naissance que dans l'âge adulte. Mais, pendant que la distance du col de la vessie au vestibule du vagin reste la même, les organes qui entourent la vessie se développent considérablement. Quoique la vessie elle-même s'accroisse beaucoup, elle rentre peu à peu dans la cavité pelvienne, parce que les os du bassin s'accroissent davantage encore ; de telle sorte que chez l'adulte, lorsque la vessie est vide, le sommet de cet organe n'atteint pas le niveau du bord supérieur de la symphyse. D'une autre part, la paroi antérieure du vagin, qui, au moment de la naissance, n'est pas beaucoup plus longue que

l'utérus, présente, chez la femme adulte, une longueur moyenne de 9 à 10 centimètres, et il en résulte que le cul-de-sac antérieur du vagin se prolonge bien au delà du niveau du col de la vessie, en remontant derrière le bas-fond de cet organe, et en formant une paroi vesico-vaginale qui n'existe pas à la naissance, car alors l'utérus seul est en rapport avec le vagin.

La face postérieure de la vessie est en contact avec la face antérieure du col de l'utérus dans une étendue d'environ un centimètre, comprises entre le cul-de-sac vesico-utérin du périnée (28) et le cul-de-sac antérieur du vagin (21) : ce rapport persiste chez l'adulte, malgré l'ascension considérable de l'utérus ; la distance entre ces deux culs-de-sac s'élève alors le plus souvent à 3 centimètres. Mais cette distance, qu'on a mesurée en vue de la médecine opératoire, est loin d'être fixe ; chez quelques femmes elle n'est que de 1 à 2 centimètres, et cette éventualité, que rien ne permet de prévoir, doit inspirer beaucoup de réserve aux chirurgiens.

Chez les petites filles, le col de l'utérus est à la fois plus gros et plus long que le corps ; il forme à peu près les deux tiers du volume total de l'organe. À l'union de ces deux parties (27) existe une légère courbure, dont la concavité est tournée en avant ; lorsque la vessie est tout à fait vide, la flexion est un peu plus forte, et quelquefois la direction du col restant la même, celle du corps devient presque horizontale. Toutefois, en étudiant cette anteflexion naturelle du corps de l'utérus chez les petites filles, on n'a pas assez tenu compte d'une cause d'erreur. Le col est de beaucoup la partie la plus fixe de l'utérus ; le corps, mince et flexible, oscille pour ainsi dire suivant que les organes environnants le poussent dans un sens ou dans un autre. Il a peu de tendance à se fléchir en arrière, parce que le rectum, sur lequel il repose, est appuyé sur la face antérieure de la colonne sacro-lombaire, qui est convexe à ce niveau ; mais en avant il n'y a pas de paroi osseuse, la partie supérieure de la vessie n'étant soutenue que par la paroi abdominale. Or, lorsqu'on ouvre l'abdomen pour examiner la position de l'utérus, la paroi abdominale est nécessairement relâchée ; la vessie, n'étant plus soutenue, s'affaisse, et avec elle le corps de l'utérus. On trouve donc presque toujours par ce procédé, surtout lorsque la vessie est vide, une anteflexion assez prononcée. Mais, lorsqu'on fait congeler le sujet tout entier, de manière à fixer les organes avant de les examiner, on ne trouve en général qu'une flexion légère : cette règle souffre d'ailleurs quelques exceptions.





Offic. Librio. Augusto Brya Paris

EMILE BEAU scilicet naturam del.

## LA VESSIE.

FIG. 1. — Surface interne de la vessie et de la portion prostatique de l'urètre de l'homme.

La vessie a été étalée à la faveur de deux incisions médianes et de deux incisions latérales, partant du sommet A, et descendant sur les quatre faces de cet organe. L'incision postérieure AB, et les deux incisions latérales AC, AD, n'occupent qu'une partie de l'étendue des faces correspondantes de la vessie. L'incision antérieure AE occupe toute la face antérieure de la vessie et se prolonge sur la paroi supérieure de la portion prostatique de l'urètre. La ligne GG indique le col de la vessie fendu et étalé. Le milieu de cette ligne correspond au centre du col de la vessie. HH, les deux lèvres de l'incision qui a divisé sur la ligne médiane la partie supérieure ou sus-urétrale de la prostate.

1, muqueuse vésicale, présentant des plis ou rides qui s'effacent par la distension. Il est assez commun, surtout chez les sujets avancés en âge, de voir la muqueuse vésicale soulevée par des brides ou des colonnes plus ou moins entre-croisées, qui sont formées par la saillie des fibres musculaires hypertrophiées et qui ne s'effacent pas par la distension. Cette disposition, qu'on ne peut pas considérer comme normale, constitue ce qu'on appelle les *vessies à colonnes*. 2, 2, limite inférieure de la paroi postérieure de la vessie. 3, 3, orifices des deux uretères, qui viennent s'ouvrir sur les côtés de la paroi inférieure, après avoir parcouru un trajet oblique sous la membrane muqueuse. Entre ces deux orifices la muqueuse est soulevée par un faisceau transversal qui fait partie de la couche musculeuse de la vessie, et qui a été désigné sous le nom de *muscle des uretères*. Cette saillie transversale, 4, divise la face inférieure de la vessie en deux parties, l'une postérieure, 5, qu'on appelle le *bas-fond* de la vessie, l'autre antérieure, 6, qui porte le nom de *triangle vésical*, et qui affecte la forme d'un triangle à peu près équilatéral. Deux lignes tirées du centre du col de la vessie aux orifices des deux uretères forment les deux côtés latéraux du triangle, dont le côté postérieur est constitué par le muscle des uretères. Chacun de ces côtés a environ 3 centimètres de longueur. La muqueuse du triangle est tout à fait lisse, même dans les vessies à colonnes.

La paroi supérieure de la portion prostatique de l'urètre ayant été divisée en long, l'urètre a pris la forme d'une gouttière à concavité supérieure. Les tractions exercées sur les lambeaux antérieurs de la vessie ont distendu et étalé cette gouttière, à partir du col, dans une étendue de plus d'un centimètre, depuis le point G jusqu'au point I. De I en E, l'urètre, maintenu par la résistance de la prostate, a conservé la forme d'une gouttière. Cette préparation, destinée à mettre en évidence la disposition de la paroi inférieure de l'urètre, ne peut donc servir à apprécier le calibre de ce conduit.

De la paroi inférieure de la portion prostatique de l'urètre, s'élève une saillie longitudinale, 7, la *crête urétrale*, qui se termine, en avant, par une extrémité effilée, à l'union de la portion prostatique avec la portion membraneuse, et en arrière par une extrémité renflée, 8, qui porte le nom de *verumontanum*. De l'extrémité postérieure du verumontanum, partent plusieurs plis radiaux en éventail, quelquefois très-peu apparents, qui se dirigent vers le col de la vessie, et qui ont été désignés sous le nom de *freins* du verumontanum, 9. La partie la plus saillante du verumontanum présente une fente longitudinale excessivement étroite, qui est constante, quoique parfois difficile à découvrir, et dont la longueur peut atteindre jusqu'à 6 à 7 millimètres, 10. Sur les côtés de cette fente existent deux petits pertuis qui sont les orifices des conduits éjaculateurs. Une pression exercée sur les vésicules séminales fait sourdre un peu de sperme par ces deux orifices, et permet toujours de les apercevoir malgré leur petitesse. La fente elle-même conduit dans une cavité presque toujours vidée, qu'on peut développer par l'insufflation, et qui paraît ainsi capable de loger un haricot. Cette cavité porte le nom d'*utricule prostatique*. Les conduits éjaculateurs cheminent sur la paroi externe de l'utricule, qui est tapissée par une muqueuse parfaitement lisse, et dans laquelle aucun conduit excréteur ne vient s'ouvrir. Les nombreux conduits excréteurs de la prostate s'ouvrent isolément sur la muqueuse urétrale par des orifices presque imperceptibles, qu'on n'aperçoit presque jamais à l'œil nu, si l'on ne se faisait sourdre le liquide prostatique en comprimant la prostate.

(verte.)

## LA VESSIE.

## TUNIQUE MUSCULEUSE DE LA VESSIE (SUITE).

FIG. 1. — Face antérieure de la vessie.

A, l'ouraqué. B, col de la vessie. C, symphyse pubienne. D, ligament pubio-vésical. E, face antérieure de la vessie.

1, couche des fibres superficielles ou longitudinales, allant aboutir à l'ouraqué. Les plus antérieures, 2, se portent directement vers le col de la vessie. Les latérales, 3, 3, s'écartent intérieurement et se recourbent au-dessous de l'embouchure des uretères, en décrivant des anses qui ont été représentées sur la fig. 2 de la pl. 41 (n° 3). 4, couche des fibres profondes ou circulaires, visible à travers les éraillures de la couche superficielle. Ces fibres ne sont réellement circulaires que dans la moitié supérieure de la vessie, 5; les plus inférieures, 6, remontent sur les côtés de la vessie, en décrivant des ellipses obliques qui vont embrasser la face postérieure de cet organe. Elles cessent à quelques millimètres du col de la vessie. Pour la disposition des fibres au niveau du col, voyez l'explication de la planche précédente (fig. 2, nos 8 et 9).

FIG. II. — Face postérieure de la vessie.

A, l'ouraqué. B, le col de la vessie. C, l'uretère droit, D, le gauche. EE, les deux vésicules séminales renversées en bas et écartées transversalement en dehors pour laisser voir la partie postérieure du col de la vessie et la partie correspondante de la prostate. FF, les deux conduits déférents. G, face inférieure de la prostate, présentant en H, sur la ligne médiane, une sorte d'infundibulum où s'enfoncent les extrémités inférieures des deux vésicules séminales et les conduits éjaculateurs.

1, fibres longitudinales postérieures. Les fibres médianes se dirigent vers le col de la vessie. Les latérales, 2, se recourbent au-dessous des uretères, en formant des anses qui ont déjà été montrées sur les deux figures précédentes. 3, fibres circulaires ou profondes.

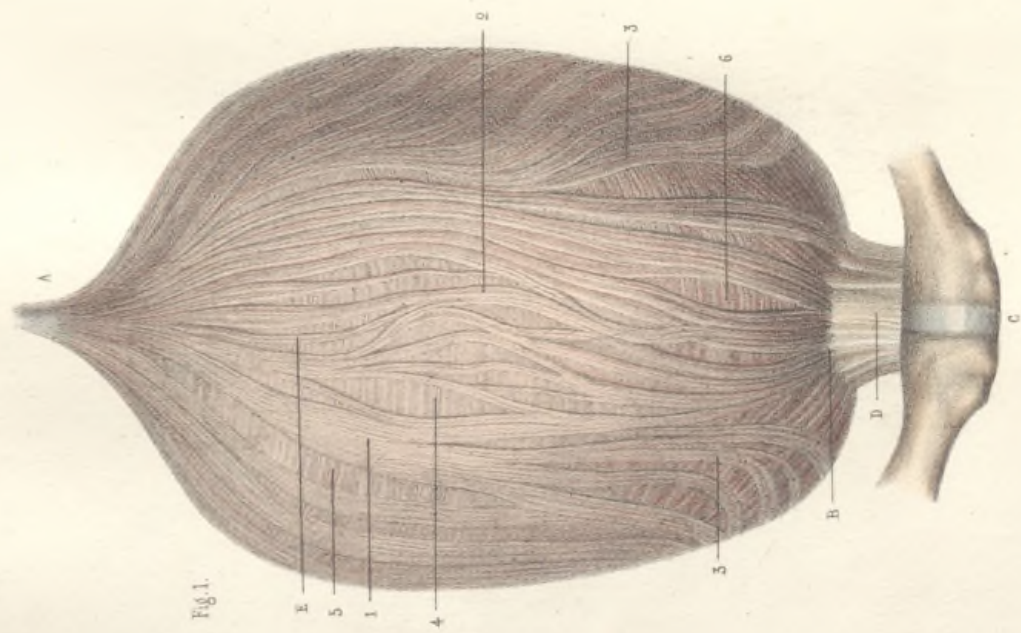


Fig. 1.

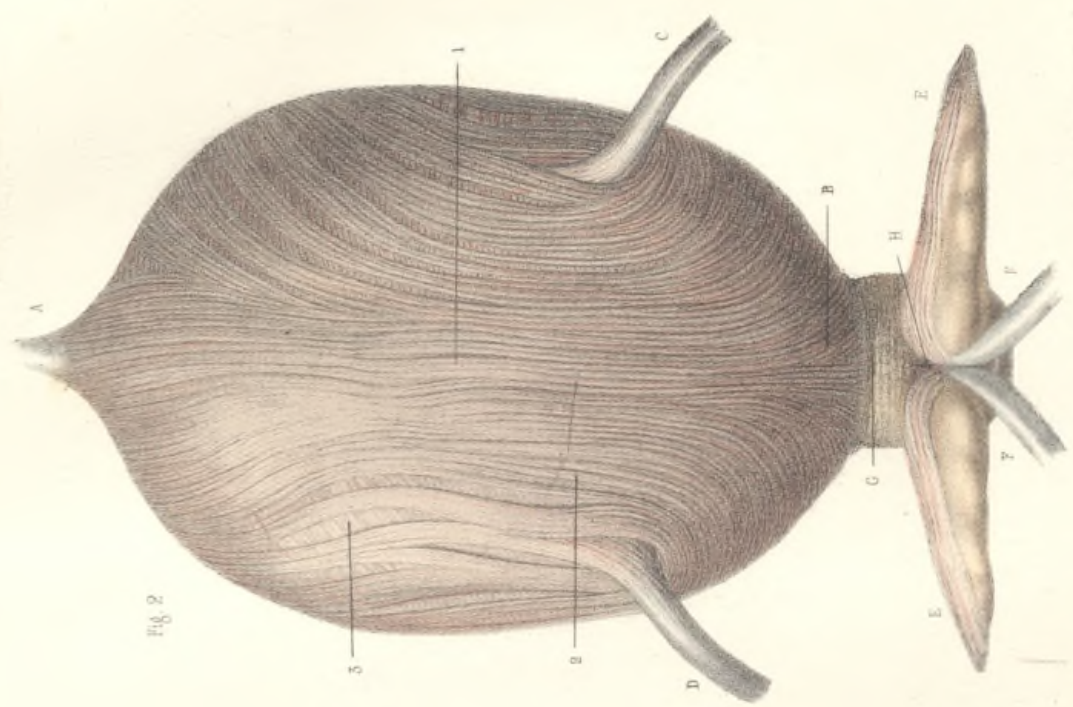



Fig. 2.

EMILE BEAU del. naturam del.

Ottie l'abbé Auguste Brya Paris







## LA PROSTATE ET LES VÉSICULES SEMINALES.

## Explication commune aux deux figures.

Les deux figures de cette planche montrent les organes compris entre la vessie et le rectum de l'homme, sous le cul-de-sac recto-vésical du péritoine. Le péritoine et le tissu cellulaire sous-péritonéal ont été enlevés; la vessie a été attirée en haut, le rectum en bas; la face inférieure de la vessie est ainsi devenue postérieure, et se trouve placée à peu près sur le même plan que la face antérieure du rectum; entre ces deux organes, on aperçoit la face postéro-inférieure de la prostate qui, avant la préparation, était recouverte par la face antérieure du rectum.

A, A, les deux uretères attirés en bas, et pénétrant obliquement dans la paroi de la vessie; la ligne fictive, A, A, indique la séparation de la face postérieure de la vessie et de sa face inférieure; B, face postérieure péritonéale de la vessie; C, sa face inférieure non péritonéale; avant la préparation, cette face était recouverte par la face antérieure du rectum; D, face antérieure du rectum, qui est attiré en bas; E, E, face inférieure des lobes latéraux de la prostate; F, releveur de l'anus.

## Fig. 1. — Les vésicules séminales en place.

1, 1, les deux canaux déférents; à leur extrémité antéro-inférieure, ces deux canaux s'accrochent en formant un V médian très-aigu, 2, et, au premier abord, semblent se confondre, mais ils restent parfaitement distincts l'un de l'autre; 3, 3, les deux vésicules séminales, directement appliquées sur la face inférieure de la vessie, et longeant le côté externe des canaux déférents; 4, le fond de la vésicule séminale droite; 5, son col ou extrémité antéro-inférieure. Le col de la vésicule s'accroche au canal déférent du même côté, et lui adhère. C'est à ce

niveau que la vésicule s'ouvre dans le canal déférent par un petit canal excréteur très-court, très-délié et très-oblique. Après avoir reçu ce canal excréteur, le canal déférent, sans changer de direction, prend le nom de *conduit éjaculateur*. Les cols des deux vésicules, les deux canaux déférents et les deux conduits éjaculateurs qui leur font suite, sont réunis par un tissu cellulo-fibreux assez dense en une masse unique, de forme conique, qui s'enfonce dans la prostate en séparant les deux lobes latéraux de cette glande, et qui renferme dans son épaisseur l'utricule prostatique. Le sommet de cette masse conique va former, dans la paroi inférieure de la portion prostatique de l'urèthre, la saillie du *verumontanum* (voy. pl. 43, fig. 1, 8). Par suite de l'interposition de cette masse entre les deux lobes latéraux de la prostate (E, E), la face inférieure de cette glande présente une forme que Littré a comparée à celle d'un as de cœur. Une membrane fibreuse commune enveloppe à la fois les deux lobes de la prostate, et la partie prostatique de l'appareil génital; dans la partie la plus rapprochée du col de la vessie, cette membrane est renforcée par une bandelette transversale de tissu fibreux, 6. Quelques-unes des fibres les plus superficielles du rectum se détachent de cet intestin au niveau de la prostate, 7, 7, et vont se jeter sur les parties latérales de cette glande, où l'on peut les suivre jusqu'au col de la vessie.

## Fig. II. — Les vésicules séminales injectées au mercure et séparées de la vessie.

L'enveloppe fibreuse de la prostate a été enlevée par la dissection. La prostate est séparée du rectum. Les vésicules séminales, détachées de la vessie et repliées en dehors, sont distendues par une injection de mercure qui fait saillir leurs bosselures. Pour les numéros, voyez l'explication de la figure précédente.

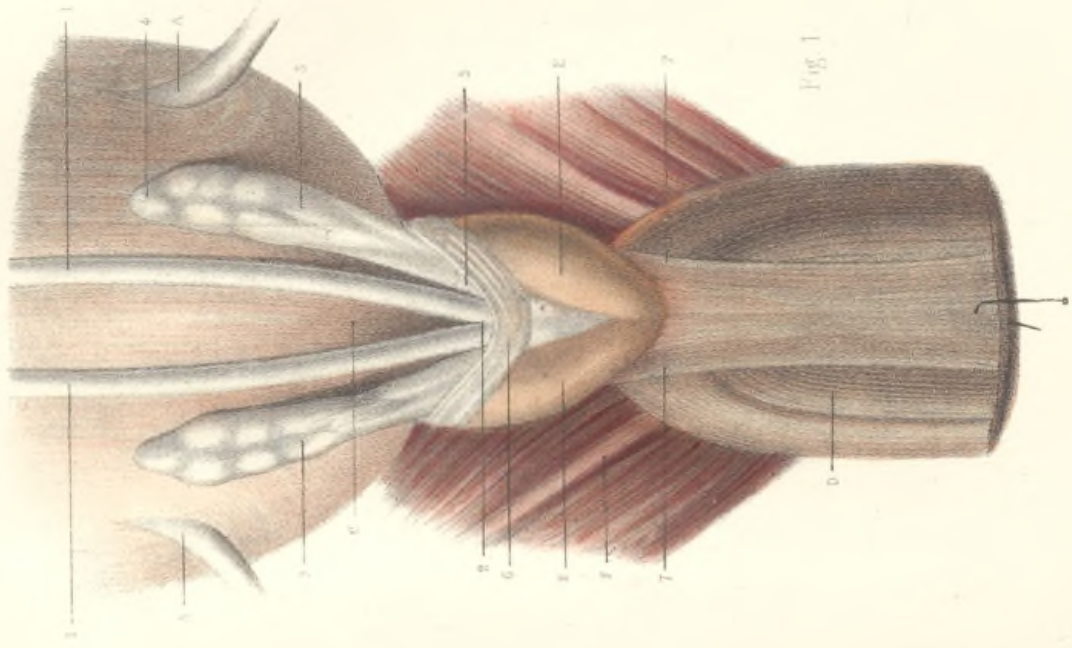


Fig 1

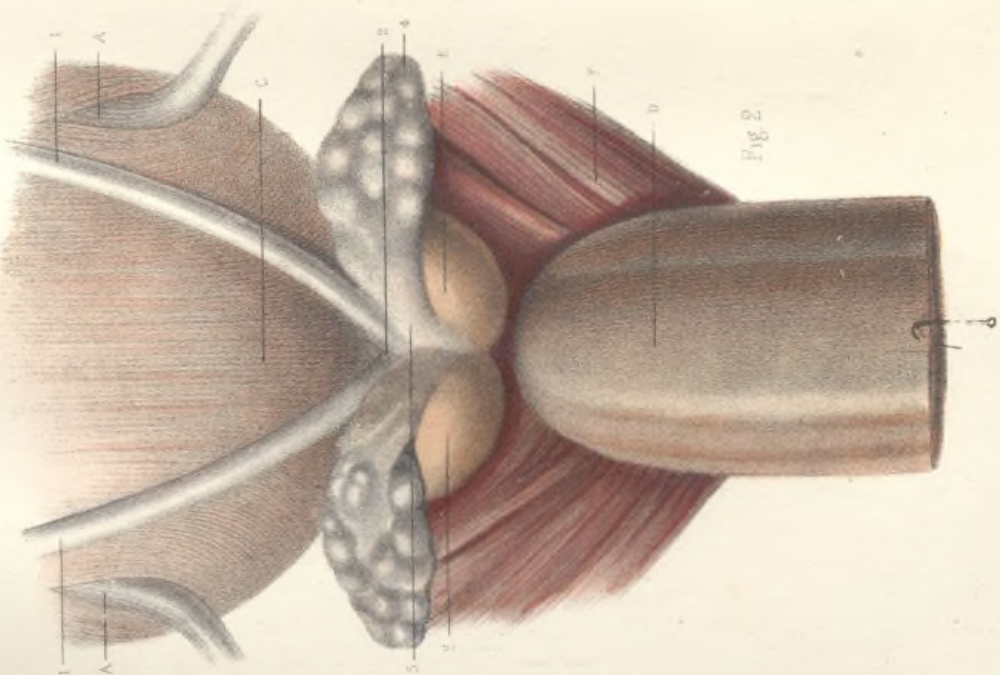




Fig 2





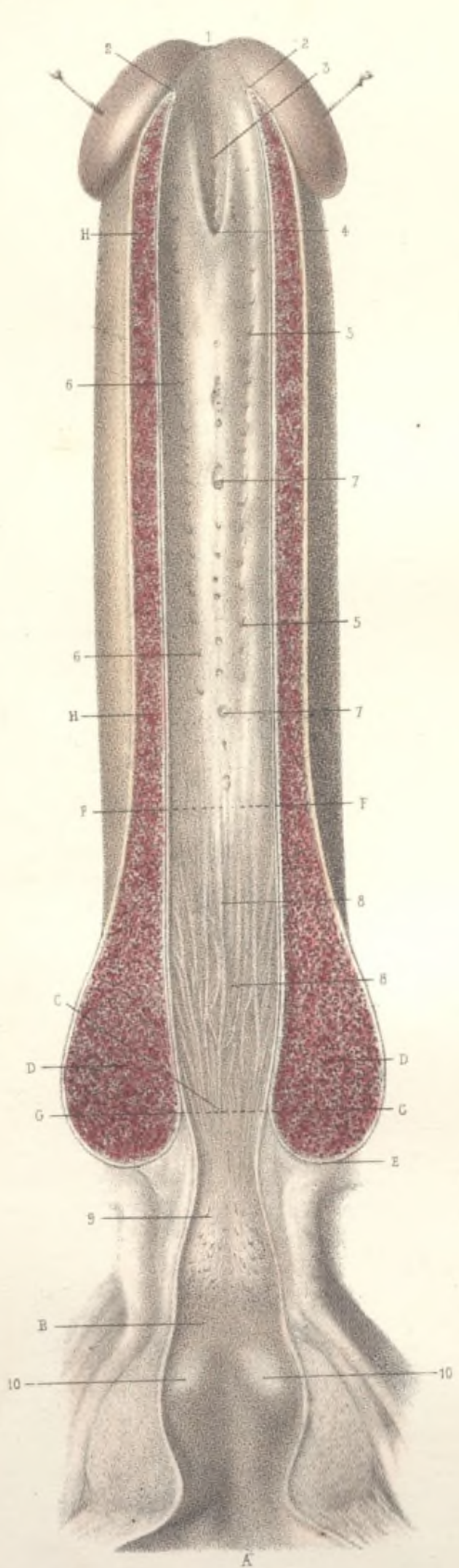


Fig 2.

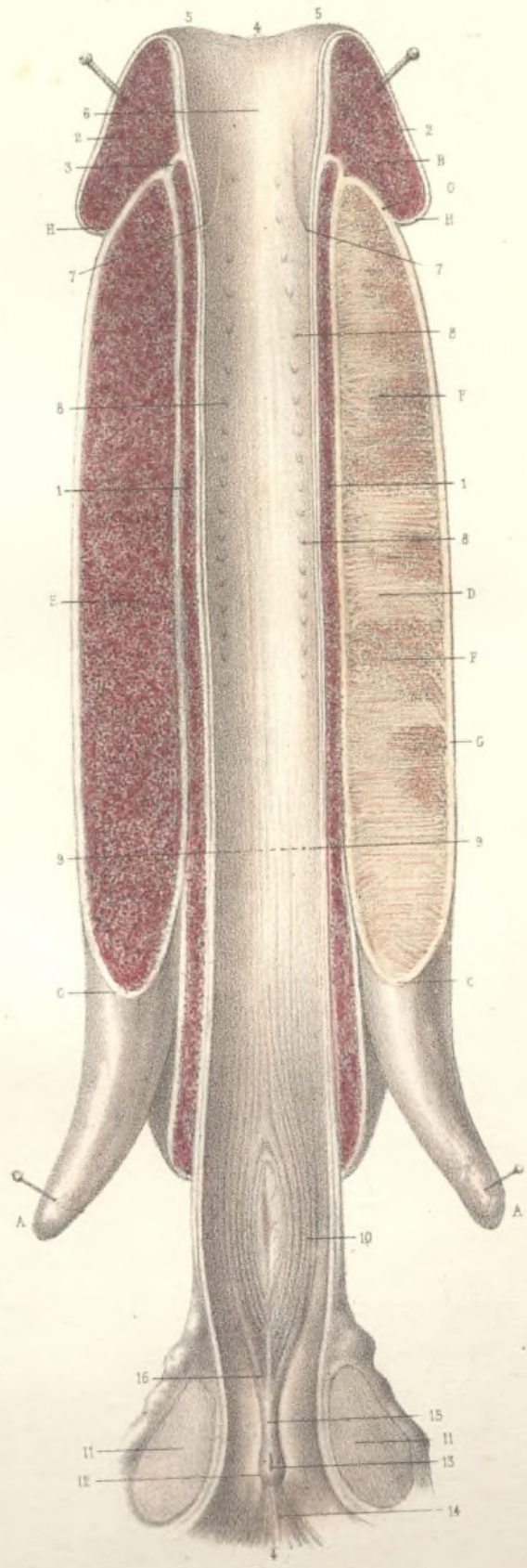


Fig 1.

## L'URÈTHRE ET LE CORPS CAVERNEUX.

## Explication commune aux deux figures.

Les pièces ont séjourné plusieurs jours dans un mélange de cinq parties d'eau et d'une partie d'acide azotique. Les téguments de la verge ont été enlevés. Les racines du corps caverneux ont été détachées de leur insertion sur la branche ischio-pubienne. L'urèthre, fendu dans toute sa longueur sur la ligne médiane, depuis le méat urinaire jusqu'au col de la vessie, a été étalé en long et en large. Sur la figure I, la section a divisé longitudinalement la paroi supérieure de l'urèthre; c'est la paroi inférieure qui est fendue sur la figure II; au surplus, la paroi uréthrale est complète sur les deux figures.

## FIG. I. — Coupe longitudinale supérieure de l'urèthre.

L'incision longitudinale a été faite sur la ligne médiane de la paroi supérieure de l'urèthre; elle a atteint par conséquent le corps caverneux et la paroi supérieure de l'urèthre.

1° *Le corps caverneux.* — A, A, les deux racines du corps caverneux détachées des branches ischio-pubiennes; ces deux racines, de forme conique, convergent à angle aigu, passent au-dessus du bulbe de l'urèthre, et se réunissent pour former le corps caverneux de la verge. L'incision longitudinale représentée sur la figure a divisé ce corps caverneux dans toute sa longueur, depuis le niveau du gland B jusqu'au niveau de la réunion des racines C, C; elle a passé immédiatement à gauche de la cloison médiane du corps caverneux, de telle sorte que du côté droit D, on aperçoit cette cloison, tandis que du côté gauche E, on aperçoit les cellules du tissu érectile du corps caverneux. La cloison du corps caverneux n'établit pas une séparation complète entre les deux moitiés latérales de cet organe; en plusieurs points F, F, on aperçoit la coupe d'un grand nombre de cellules sanguines, qui sont contenues dans l'épaisseur de la cloison, et qui font communiquer les deux moitiés du corps caverneux. Ce corps est entouré d'une membrane fibreuse, épaisse, extensible et élastique G, G, qui le sépare du gland.

2° *L'urèthre.* — 1, coupe de la paroi supérieure de la portion spongieuse de l'urèthre. Le tissu de cette portion spongieuse ressemble sur les coupes à celui du corps caverneux, mais il est formé d'un lacis veineux inextricable, et non de cellules sanguines. Le renflement du bulbe uréthral, n'occupant que la paroi inférieure, et un peu les parties latérales du canal, n'est pas visible sur la coupe de la paroi supérieure. — 2, 2, coupe du gland. La portion spongieuse de l'urèthre semble s'arrêter, 3, presque au même niveau que le corps caverneux, et ne pas communiquer avec le gland, mais la communication s'effectue ailleurs.

4, 4, la muqueuse uréthrale, incisée dans toute sa longueur, étalée transversalement, et vue de haut en bas; 5, 5, le méat urinaire déployé; 6, la fosse naviculaire; 7, 7, les deux moitiés de la valvule de Guérin; cette valvule médiane, qui occupe la paroi supérieure de l'urèthre, a été fendue, et ses deux moitiés sont symétriquement rejetées sur les côtés; 8, 8, 8, les trous de second ordre ou foraminula de la portion spongieuse de l'urèthre, formant deux séries latérales; on les étudiera mieux sur la figure suivante; 9, 9, ligne fictive établissant approximativement la situation de l'angle prépubien, où la portion pénienne ou descendante de l'urèthre se continue avec la portion sous-pubienne ou ascendante; 10, portion membraneuse (ou musculieuse); 11, 11, coupe d'une masse d'un gris rosé, qui a été considérée par beaucoup d'auteurs comme la partie sus-uréthrale de la prostate, mais qui est constituée exclusivement par un entrecroisement de fibres musculaires uréthrales et de tissu fibreux, sans aucun mélange d'éléments glandulaires. Les deux lobes latéraux de la prostate ne se rejoignent jamais au-dessus de l'urèthre, et cette glande n'est pas atteinte par les coupes médianes sus-uréthrales; 12, le vérumontanum, situé sur la ligne médiane inférieure de l'urèthre, et présentant, 13, l'ouverture linéaire de l'utricule prostatique, avec les deux orifices pontiformes des conduits éjaculateurs; 14, les freins du vérumontanum, faisant suite au vérumontanum, et s'étendant jusqu'à l'union de la portion prostatique de l'urèthre avec la portion membraneuse. A ce niveau, des rides ou plis longitudinaux, 16, se détachent de l'extrémité antérieure de la crête uréthrale, et occupent la paroi inférieure de l'urèthre dans toute l'étendue de la portion membraneuse. Ils se terminent insensiblement dans la région du bulbe. Ils sont peu visibles sans préparation; ils deviennent apparents sur les pièces qui ont séjourné dans l'eau aiguisée d'acide azotique. Il est assez rare qu'ils soient aussi réguliers qu'ils le sont sur notre sujet.

## FIG. II. — Coupe longitudinale inférieure de l'urèthre.

Cette coupe permet d'étudier la paroi supérieure de l'urèthre. Le vérumontanum et la crête uréthrale ont été fendus longitudinalement, et ne sont pas visibles sur la figure.

A, le col de la vessie; B, limite de la portion prostatique; C, limite de la portion membraneuse; D, D, coupe du bulbe de l'urèthre. Ce renflement de la paroi inférieure de la portion spongieuse de l'urèthre déborde en arrière sur la portion membraneuse, et se prolonge au-dessous d'elle dans une étendue très-variable, qui est rarement moindre de 8 millimètres, et qui va quelquefois jusqu'à 15 et 18 millimètres. En arrière, la limite du bulbe est nettement établie; elle n'est autre que la limite même du corps spongieux de l'urèthre. E. En avant, sa limite n'est pas nettement déterminée. Si l'on donne le nom de bulbe à toute la partie renflée de la paroi uréthrale, on est conduit à dire avec Huschke que le bulbe s'étend jusqu'au niveau de l'angle prépubien, représenté sur la figure par la ligne fictive F, F. A partir de cet angle, et dans toute la longueur de la verge, la paroi inférieure de l'urèthre conserve une épaisseur à peu près uniforme, tandis qu'elle s'épaissit graduellement d'avant en arrière, depuis ce point jusqu'à l'extrémité postérieure du corps spongieux. M. Jarjavay établit tout autrement la limite antérieure du bulbe; il ne donne ce nom de bulbe qu'à la partie du renflement uréthral qui se prolonge au-dessous

longe au-dessous de la portion membraneuse, et qui est comprise entre le point E et la ligne fictive G,G. Cette dernière partie du corps spongieux de l'urètre est étrangère au canal de l'urine, et mérite assurément d'être désignée sous un nom particulier. Nous l'appellerons donc la *tête du bulbe*, et nous donnerons le nom de *corps du bulbe* au reste du renflement urétral, compris entre la ligne G,G, et l'angle prépubien F,F. Dans toute l'étendue de la portion pénienne, depuis l'angle prépubien jusqu'au voisinage du gland, la paroi inférieure de l'urètre, H,H, varie fort peu; elle est environ deux fois plus épaisse que la paroi supérieure (comparez avec la fig. I, 11).

1, l'angle supérieur du méat urinaire; 1-2, 1-2, les deux lèvres du méat urinaire, écartées en bas, par suite de l'incision médiane qui a divisé l'angle inférieur de ce méat; 3, la fosse naviculaire, présentant sur sa paroi supérieure un sillon médian; 4, la valvule de Guérin, formée par un repli de la muqueuse. Cette valvule manque environ une fois sur sept (Jarjavay). Elle est toujours médiane, et située sur la paroi supérieure de l'urètre. Elle est formée par un repli très-oblique de la membrane muqueuse, repli dont le bord est dirigé vers le méat, et sous lequel les sondes s'engagent fréquemment. La cavité du cul-de-sac compris entre la paroi supérieure de l'urètre et la face supérieure de la valvule de Guérin, présente une profondeur de 5 à 6 millimètres, qui peut s'élever jusqu'à 8 à 10 millimètres. Quoique le siège de cette valvule soit assez variable, son sommet correspond ordinairement au niveau de la limite postérieure du gland; en d'autres termes, une épingle enfoncée perpendiculairement en ce point, irait ressortir à la face dorsale de la verge, au niveau de la couronne du gland (comparez avec la figure I, 7,7 et H,H).

Depuis la valvule de Guérin, qui limite ordinairement la portion glandulaire de l'urètre, jusqu'à l'angle prépubien, qui établit la limite postérieure de la portion pénienne (F,F), la cavité de l'urètre est aplatie de haut en bas, et a la forme d'une ligne horizontale sur les coupes transversales; elle présente donc une paroi supérieure, une paroi inférieure, et deux angles latéraux. Chaque angle latéral présente une série de petits orifices, *foramina*, ou *trous de second ordre*, 5,5 (côté gauche), et 6,6 (côté droit); ces *foramina* se voient également sur la figure I (8,8,8). La paroi supérieure de l'urètre présente sur la ligne médiane, entre les deux séries précédentes, une troisième série de trous plus grands, où l'extrémité effilée des bougies peut s'engager; ce sont les *trous de premier ordre*, ou *foramina*, désignés encore sous le nom de *lacunes de Morgagni*, 7,7. Les lacunes de Morgagni ont en général de 1 à 3 millimètres d'ouverture; il en est même d'un peu plus grandes; leur nombre est variable, depuis 5 jusqu'à 22 (Jarjavay). Il y en a ordinairement de 12 à 14. Il y a en outre, dans la muqueuse de la portion spongieuse de l'urètre, d'autres petits trous visibles seulement au microscope, les uns irrégulièrement disséminés, les autres formant de petites séries longitudinales, et beaucoup plus nombreux sur la paroi supérieure que sur la paroi inférieure; nous les désignons sous le nom de *trous de troisième ordre*. Tous les trous de la muqueuse urétrale sont de même nature. Ce sont les orifices de cavités glandulaires en cæcum, contenues dans l'épaisseur de la muqueuse. Ces glandes tubuleuses ne sont pas, comme celles de l'intestin, perpendiculaires à la surface de la muqueuse; elles sont couchées très-obliquement, de telle sorte que leur orifice regarde vers le méat urinaire. Chaque trou de troisième ordre correspond à un tube unique et simple, ou à peu près simple; le tube qui aboutit à un conduit de deuxième ordre est unique encore, mais divisé en plusieurs digitations; enfin les trous de premier ordre, ou lacunes de Morgagni, conduisent dans de petites cavités obliques, où viennent s'ouvrir isolément plusieurs tubes glandulaires. Les trous dont nous parlons occupent la portion pénienne de l'urètre, en arrière de la fosse naviculaire; ceux des deux premiers ordres cessent à peu près au niveau de l'angle prépubien (F,F), quelquefois un peu en avant, quelquefois un peu en arrière. Entre cet angle et l'origine de la portion membraneuse (GG), la muqueuse ne présente qu'un petit nombre de trous de troisième ordre; mais c'est dans cette partie de l'urètre que viennent s'ouvrir très-obliquement les deux conduits des *glandes de Méry*, dites à tort glandes de Cowper. Les orifices de ces conduits sont situés sur la paroi inférieure de l'urètre; ils sont très-difficiles à apercevoir, et ne sont pas visibles sur la figure. Ils sont en général plus rapprochés de l'angle prépubien que de l'extrémité postérieure du bulbe. La muqueuse de cette partie du canal urinaire présente des plis longitudinaux, 8,8, qu'on efface presque entièrement lorsqu'on la soumet à des tractions transversales. Cette portion du canal est très-dilatable; elle correspond au corps du bulbe, et porte le nom de *dilatation bulbeuse de l'urètre*. Les simples coupes longitudinales ne donnent aucune idée de la forme et du calibre de cette partie de l'urètre, qui diffère du reste du canal par son extensibilité, plutôt que par la largeur qu'elle présente à l'état de repos. Mais, lorsqu'on pousse dans l'urètre une injection solidifiable, de manière à distendre partout la muqueuse, le moule que l'on obtient se renfle graduellement d'avant en arrière, à partir de l'angle prépubien, atteint son maximum de volume vers l'extrémité postérieure de la portion spongieuse, et se rétrécit brusquement à l'union de cette portion avec la portion membraneuse.

9,9, muqueuse de la portion membraneuse de l'urètre. On y aperçoit les orifices d'un grand nombre de petites glandes en grappes, dites *glandes de Littre*, qui ne forment pas une masse continue, comme Littre le croyait, mais qui constituent autant de petits grains glanduleux isolés et contenus dans l'épaisseur de la couche musculéuse; 10, 10, les deux lobes latéraux de la prostate, formant deux saillies arrondies dans l'intérieur du canal, chez les sujets dont la prostate est un peu volumineuse.






Fig. 1.

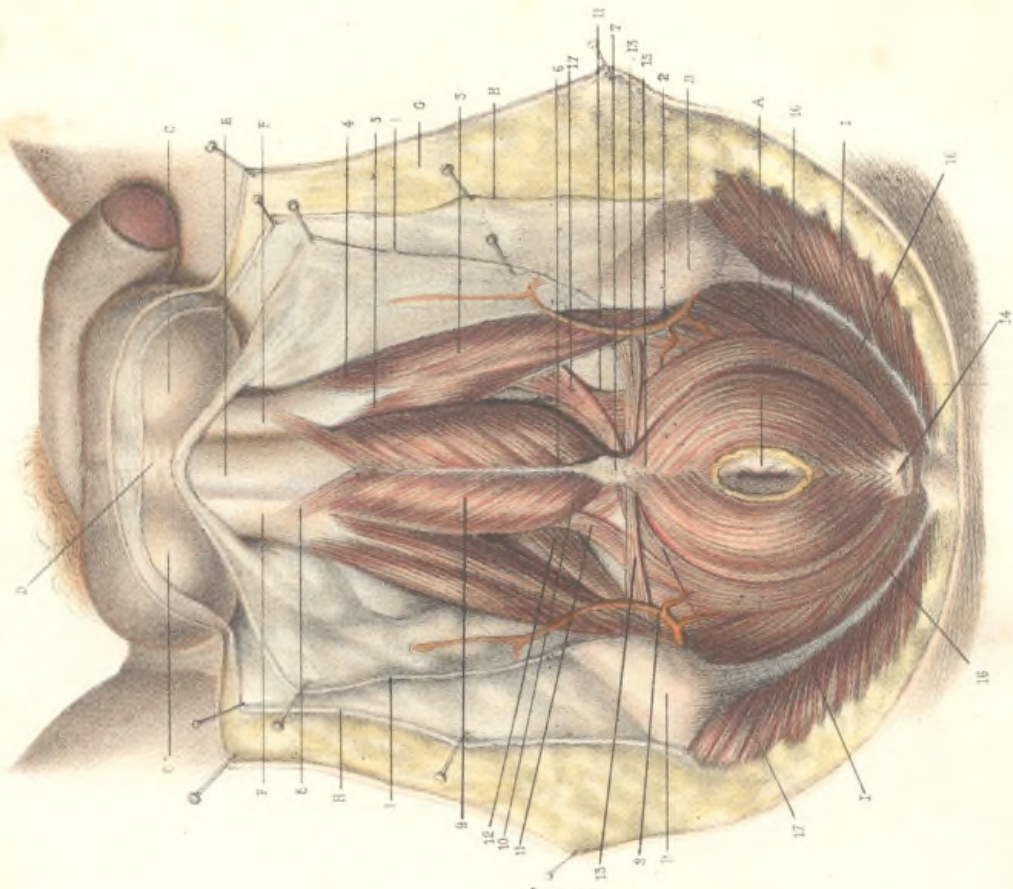
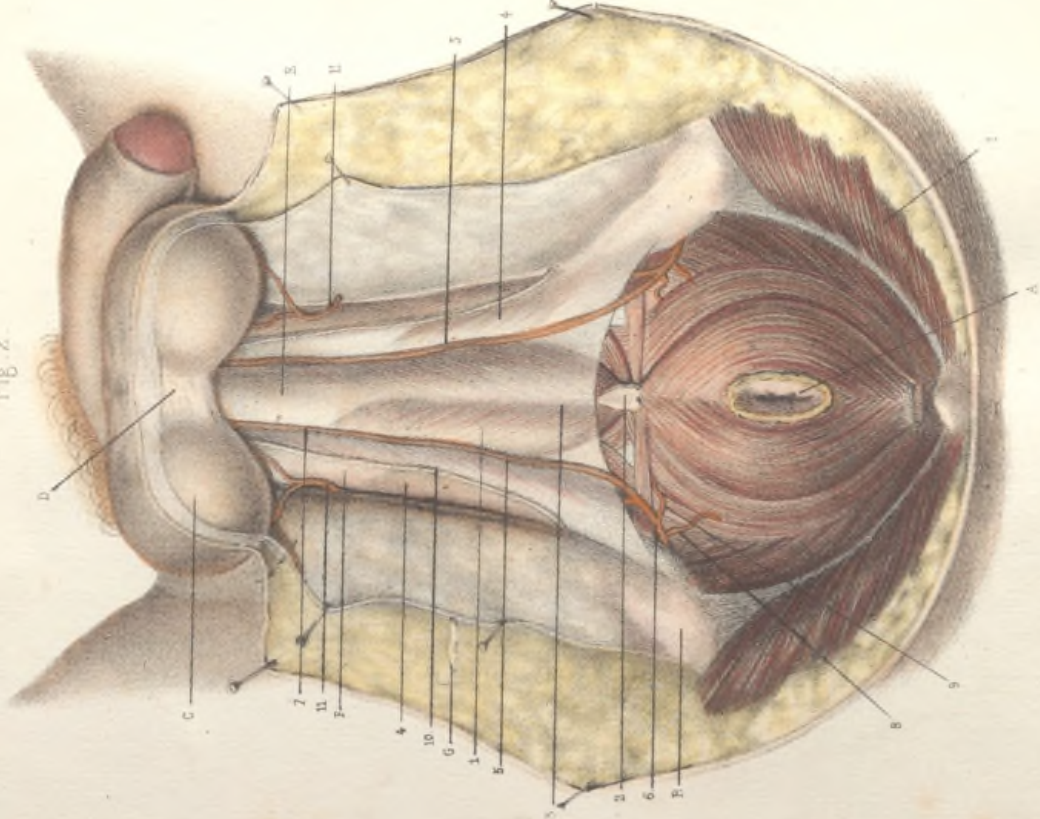


Fig. 2.



LE PÉRINÉE DE L'HOMME. — COUCHES SUPERFICIELLES.

Indications communes aux deux figures.

A, l'ouverture anale; B, B, les deux ischioles; C, C, les testicules; D, la cloison du darts; E, commencement de la portion péniennne de l'urètre; F, F, les deux racines du corps caverneux; G, la peau disséquée et écartée avec des épingles; H, H, la fascia superficialis; I, I, les muscles grands fessiers.

FIG. 1. — Muscles superficiels du périnée.

1, l'aponévrose superficielle du périnée, disséquée et écartée avec des épingles; 2, 2, l'artère superficielle du périnée, disséquée et écartée avec l'aponévrose superficielle; on l'étudiera en place sur la figure suivante.

3, le muscle ischio-caverneux, inséré en arrière et en bas sur la face externe de la tubérosité de l'ischion et de la branche ascendante de l'ischion. Il forme une demi-gaine autour de la racine correspondante du corps caverneux. Plus en avant, là où cette racine se sépare de l'os pour converger à angle aigu vers la ligne médiane et s'unir à celle du côté opposé, le muscle ischio-caverneux se divise en deux faisceaux; l'externe, 4, longe le côté externe du corps caverneux, et s'y insère par une aponévrose tendineuse qu'on peut suivre jusque sur la face dorsale, et quelquefois même jusque dans le ligament suspenseur de la verge; l'interne, 5, s'insère sur le côté interne de la racine du corps caverneux jusqu'à l'angle de réunion de cette racine avec l'autre, et là, sur la ligne médiane, au-dessus et en arrière du corps spongieux de l'urètre, les fibres les plus internes et les plus antérieures s'entre-croisent avec celles de l'ischio-caverneux du côté opposé. Cet entre-croisement est masqué sur la figure par l'urètre et le muscle bulbo-caverneux. Il concourt à former le raphé sus-urétral qui sera décrit ailleurs. (Voy. pl. 49, fig. 1, 13-14.)

Raphé fibreux du périnée. — Les autres muscles superficiels du périnée aboutissent sur la ligne médiane au raphé fibreux du périnée, désigné par M. Cruveilhier sous le nom de lame fibreuse médiane du périnée. Ce raphé, qui est constant, mais qui ne peut pas toujours être isolé sous la forme d'une lame bien distincte, se compose de trois parties continues les unes avec les autres, savoir: 1° le raphé du bulbe, 6, qui adhère par son bord inférieur à l'aponévrose superficielle du périnée, et par son bord supérieur à la face inférieure du bulbe, sur la ligne médiane; 2° le raphé ano-bulbaire ou noyau fibreux central du périnée, 7, qui est épais de plusieurs millimètres, et dans l'épaisseur duquel s'entre-croisent les fibres du bulbo-caverneux, du sphincter, et des deux transverses; 3° enfin le raphé sous-urétral, qui règne tout le long de la face inférieure de la portion membraneuse de l'urètre, depuis le bulbe jusqu'à la prostate; ce raphé, formé par l'entrecroisement des fibres des muscles transverso-urétraux, et des fibres du muscle orbiculaire de l'urètre, n'est pas visible sur la figure; on l'étudiera sur la figure II de la pl. 48 (6).

Muscle bulbo-caverneux. — Pour bien comprendre la description de ce muscle, on se souviendra que l'urètre sort du bassin en traversant le ligament triangulaire du périnée, ou ligament de Carcassonne, qu'il se rend aussitôt en formant le bulbe, et qu'il remonte alors vers la racine de la verge, où il se place sous le corps caverneux. Il y a donc, entre le point où l'urètre sort du bassin et celui où il devient adhérent au corps caverneux, un intervalle de plusieurs centimètres, où sa paroi supérieure (et postérieure) est située au-dessus et au-devant de l'arcade pubienne, à laquelle elle est unie par un tissu cellulo-fibreux épais, résistant, et traversé par un grand nombre de veines. (Voy. pl. 41, nos 24 et 25.) La paroi supérieure de l'urètre est donc beaucoup plus fixe que sa paroi inférieure; c'est pourquoi il est inexact de placer, comme on le fait assez généralement, l'origine du muscle bulbo-caverneux sur la ligne médiane inférieure du bulbe: ce n'est

pas là qu'il commence; c'est là, au contraire, qu'il se termine. Le bulbo-caverneux naît de trois origines différentes: 1° ses fibres les plus antérieures forment de chaque côté un petit faisceau, 8, qui s'insère sur le bord externe du corps caverneux, en avant de la terminaison du faisceau externe de l'ischio-caverneux, et qui de là se dirige en arrière et en bas, en convergeant vers la ligne médiane de la paroi inférieure de l'urètre; 2° les fibres moyennes, 9, dont l'origine n'est pas visible sur la figure, naissent au-dessus de l'urètre, derrière l'angle d'union des deux racines du corps caverneux, sur le raphé sus-urétral, dans une étendue d'environ 2 centimètres (voy. pl. 49, fig. 1, 13-15); cette insertion sur la ligne médiane supérieure de l'urètre se prolonge jusqu'au ligament de Carcassonne; 3° enfin les fibres postérieures, 10, naissent sur les côtés du bulbe dans les deux rainures latérales comprises entre la tête du bulbe (pl. 46, fig. 11, G, G) et la face inférieure du ligament de Carcassonne. Nées de ces trois insertions distinctes, les fibres du bulbo-caverneux contourment les côtés du bulbe et sa face inférieure, et convergent obliquement vers la ligne médiane où elles se terminent. Les fibres postérieures vont aboutir au noyau fibreux central du périnée ou raphé ano-bulbaire (7), dans l'épaisseur duquel elles s'entre-croisent avec les fibres des muscles transverses et du sphincter de l'anus; les fibres moyennes, qui sont les plus nombreuses, vont se rendre dans le raphé du bulbe (6), où elles s'entre-croisent avec celles du côté opposé; les fibres antérieures enfin, provenant du corps caverneux, s'insèrent directement sur la ligne médiane de la paroi inférieure de l'urètre, en s'entre-croisant obliquement sans former un véritable raphé. On a confondu avec le bulbo-caverneux des faisceaux musculaires normaux ou anormaux qui en sont essentiellement distincts. Ce sont: 1° deux faisceaux constants émanés de la partie profonde du sphincter de l'anus, ou de la partie inférieure du releveur de l'anus: ce sont les faisceaux ano-bulbaires, 11, 11; 2° un faisceau anormal désigné sous le nom de *retractor urethrae*, 12. Ce faisceau, qui, chez notre sujet, n'existe que du côté droit, naît de la tubérosité de l'ischion à peu près au même niveau que le muscle transverse superficiel, et se dirige obliquement en haut et en avant, pour aller s'insérer tantôt sur les côtés du bulbe, avec les fibres postérieures du bulbo-caverneux, tantôt sur le raphé sus-urétral, avec les fibres moyennes de ce muscle. Cette dernière insertion est représentée sur la planche 49, fig. 1 (16, 17). Le muscle rétracteur de l'urètre existe très-fréquemment soit des deux côtés, soit d'un seul côté.

Les muscles transverses superficiels du périnée, 13, 13. Ils sont peu développés sur notre sujet. Leur bord postérieur établit la ligne de démarcation entre le périnée antérieur ou péniennne proprement dit, et le périnée postérieur ou région ano-coccygienne.

Le sphincter de l'anus naît en arrière sur une lame aponévrotique sous-cutanée, 14, qui s'insère sur la pointe du coccyx, et qu'on a coupée en travers sur la pièce, pour pouvoir dégager le sphincter et montrer ses connexions avec le releveur de l'anus. Les fibres les plus superficielles de ce muscle, situées immédiatement sous la peau, dans l'épaisseur du fascia superficialis, forment le sphincter canané, et vont se terminer dans ce fascia au niveau de l'extrémité postérieure du bulbe. On a dû les enlever avec le fascia superficialis pour mettre à découvert le reste du muscle et les autres muscles du périnée. Elles sont représentées sur la pl. 49, fig. 1 (2, 3 et 4). Les fibres suivantes, 15, forment commissure sur la ligne médiane en avant de l'anus, et vont aboutir au raphé ano-bulbaire, ou noyau fibreux central du périnée (7). Elles s'y entre-croisent de droite à gauche, et s'entre-croisent en outre, dans l'épaisseur de ce raphé, avec les fibres des transverses et avec les fibres postérieures du bulbo-caverneux. Plus profondément, les fibres du sphincter forment de chaque côté un faisceau déjà indiqué (11, 11), qui va s'insérer sur les côtés du bulbe, et qu'on a cons déré à tort comme faisant partie du bulbo-caverneux. Au-dessus de ce faisceau commencent immédiatement les fibres du releveur

du releveur de l'anus, 16,16, sans ligne de démarcation bien manifeste, de telle sorte qu'on a pu rattacher les faisceaux ano-bulbaires, tantôt au releveur de l'anus, tantôt au sphincter. Outre ces faisceaux ano-bulbaires qui sont constants, on trouve fréquemment, soit à droite, soit à gauche, soit des deux côtés, un *faisceau ischio-pubien*, 17,17, qui passe au-dessous du muscle transverse, se jette dans le raphé, le traverse, et va s'insérer sur la branche ischio-pubienne, du côté opposé, en avant de l'insertion du ligament de Carcassonne, en arrière de celle de la racine du corps caverneux. Ce faisceau, indiqué par M. Cruveilhier, manque assez souvent; il n'existe ici que d'un seul côté.

Fig. II. L'aponévrose superficielle du périnée.

Le muscle sphincter de l'anus, qui occupe la région du périnée postérieur, est sous-cutané, mais les muscles superficiels du périnée antérieur sont sous-aponévrotiques; l'aponévrose qui les recouvre ne diffère pas des autres aponévroses d'enveloppe; elle est formée comme celle de la cuisse, par exemple, par la réunion des parois superficielles des gaines des muscles superficiels. Il y a, dans la région périnéale antérieure, cinq gaines ou loges musculaires, juxtaposées, mais indépendantes. Deux sont postérieures, et trois antérieures. Les deux gaines postérieures sont transversales et sont formées par l'enveloppe cellulo-fibreuse des deux muscles transverse. Ce sont deux petits cornets, dont la base s'insère sur l'ischion, et dont le sommet aboutit au noyau fibreux central du périnée. Ces deux gaines ont été ouvertes sur la pièce. Des trois gaines antérieures, l'une est médiane, les deux autres sont latérales. La *gaine médiane* est celle du bulbo-caverneux, 1. Elle tapisse la face inférieure ou superficielle de ce muscle, et ses faces latérales; comme le muscle lui-même, elle s'insère sur les côtés du bulbe et sur le raphé sus-urétral; en arrière, elle adhère au noyau fibreux central du périnée, 2; en avant, elle se prolonge sur la face inférieure de l'urètre (E), qu'elle accompagne jusqu'au niveau du gland, en formant sous la peau une gouttière demi-cylindrique qui adhére, de chaque côté, aux bords de la gouttière urétrale du corps caverneux. Cette gaine reçoit donc toute la portion spongieuse de l'urètre; et dans la région dérivale, elle reçoit, en outre, le muscle bulbo-caverneux qui la sépare du bulbe. A ce niveau, elle est cloisonnée par le raphé du bulbe, dont le bord inférieur lui est adhérent. Il en résulte une dépression médiane, 3. Cette gaine, simple en avant, se compose donc, en arrière, de deux loges latérales qui sont séparées par le raphé du bulbe, et lorsqu'on veut la disséquer, on est obligé de couper, sur la ligne médiane, l'insertion de ce raphé dans toute la longueur de son bord inférieur.

Les deux gaines latérales antérieures sont celles des muscles ischio-caverneux, 4,4; elles entourent ces muscles qui entourent eux-mêmes les racines du corps caverneux; avec eux, elles s'insèrent sur l'ischion et sur sa branche ascendante. En avant, elles se prolongent sur les racines du corps caverneux et sur le corps caverneux lui-même, qu'elles accompagnent jusqu'à l'extrémité de la verge en se confondant en une seule gaine. Celle-ci entoure toute la verge, à l'exception de l'urètre; elle s'insère à droite et à gauche de ce canal sur les bords de la gouttière urétrale du corps caverneux. On peut la considérer comme ne formant qu'une seule gaine, simple sur la verge et sur le corps caverneux est simple, et bifurquée en arrière comme le corps caverneux lui-même, dont elle entoure les deux racines et les deux muscles.

Dans la région du périnée, la gaine du bulbo-caverneux et les deux gaines latérales des ischio-caverneux sont juxtaposées et séparées seulement par la cloison fibreuse qui résulte, à droite et à gauche, de l'adossement de leurs parois latérales. Ces deux cloisons longitudinales sont perpendiculaires au plan de la peau. Les limites des trois gaines sont indiquées par deux sillons longitudinaux, par deux dépressions linéaires, 5,5, dans lesquelles chemine l'artère superficielle du périnée. En arrière, la gaine médiane ou bulbo-caverneuse ne remplit pas tout l'écartement des gaines laté-

rales; il reste entre elles deux espaces triangulaires qui sont occupés par les gaines des muscles transverse; et ici encore, de l'adossement des parois de la gaine des transverse et des deux gaines antérieures, résulte de chaque côté une cloison transversale perpendiculaire au plan de la peau. Les parois superficielles des cinq gaines du périnée sont situées sur le même plan, et peuvent être détachées sous forme d'une aponévrose continue, mais pour cela il faut couper toutes les cloisons qui séparent les gaines; il faut couper, en outre, l'insertion du raphé du bulbe sur la paroi superficielle de la gaine bulbo-caverneuse. Après cette dissection délicate, on obtient un feuillet aponévrotique entièrement artificiel. C'est ce feuillet qu'on a désigné sous le nom d'*aponévrose superficielle du périnée*.

Les parois profondes des cinq gaines du périnée sont, comme leurs parois superficielles, situées sur un même plan, et se confondent avec le feuillet superficiel d'une couche transversale fort complexe, connue sous le nom d'*aponévrose périnéale moyenne ou ligament de Carcassonne*.

Le bord postérieur du muscle transverse établit la limite postérieure de ce feuillet, comme celle de l'aponévrose superficielle. Par conséquent, lorsqu'on a produit artificiellement l'aponévrose superficielle, on peut la renverser d'avant en arrière jusqu'au bord postérieur du muscle transverse, et on la voit se réfléchir sous ce bord pour se continuer avec l'aponévrose moyenne du périnée. Mais cette continuité est souvent difficile à constater, parce que la gaine du muscle transverse est plutôt celluleuse que fibreuse, et peut se déchirer malgré les précautions les plus délicates.

On pourra maintenant interpréter la description classique qui a été donnée des deux premières aponévroses du périnée. L'aponévrose superficielle s'insère par ses deux bords latéraux sur la lèvre antérieure des branches ischio-pubiennes, au-devant des racines du corps caverneux; en avant elle se prolonge sur la verge; en arrière, elle se réfléchit sur le bord postérieur des muscles transverse pour se continuer avec l'aponévrose moyenne. Celle-ci, triangulaire comme la précédente, s'insère latéralement sur la lèvre postérieure des deux branches ischio-pubiennes, jusqu'au bord inférieur de la symphyse, et en arrière s'arrête sous le bord postérieur des muscles transverse pour se continuer avec l'aponévrose superficielle. L'intervalle compris entre ces deux aponévroses est désigné sous le nom de *loge périnéale superficielle*; cette loge renferme les deux muscles transverse, le bulbe et le bulbo-caverneux, les racines du corps caverneux, et les deux muscles ischio-caverneux; elle est fermée sur les côtés par les branches ischio-pubiennes, en arrière par la reflexion qui s'effectue sous le bord postérieur des muscles transverse, mais elle est ouverte en avant, où elle se prolonge sur la verge. Tout cela est arbitraire; il n'y a pas une loge périnéale superficielle, il y en a cinq; quatre de ces loges sont tout à fait indépendantes de l'appareil urinaire et ne peuvent servir à diriger les épanchements d'urine. La cinquième, celle du bulbo-caverneux, offre seule un intérêt chirurgical; les infiltrations urinaires consécutives à la rupture du bulbe de l'urètre tendent à se porter en haut et en avant, vers la verge; plutôt qu'à descendre en arrière, vers l'anus; mais, en attribuant ce résultat à la résistance des aponévroses, on a oublié que le bulbe de l'urètre est entouré d'un muscle épais, bien plus résistant que le feuillet aponévrotique qui l'entoure.

L'*artère superficielle du périnée*, l'une des deux branches terminales de la honteuse interne, naît au niveau de l'ischion, 6, se recourbe sous le bord postérieur du muscle transverse, devient superficielle, et se dirige d'arrière en avant, vers la racine des bourses, 7, en longeant le sillon qui correspond à la cloison de séparation de la gaine du bulbo-caverneux et de la gaine de l'ischio-caverneux; elle va se terminer dans le scrotum et dans la peau de la verge. Au niveau du muscle transverse, elle fournit, 8, de petites branches au releveur et au sphincter. Elle donne aussi une petite branche transversale, 9, qui longe le bord postérieur du muscle transverse, et qui peut donner une hémorrhagie dans l'opération de la taille. — 10, nerf superficiel du périnée, longeant le côté externe de l'artère. — 11,11, artères honteuses externes inférieures, branches de l'artère crurale.

ANNALS OF THE NATIONAL ARCHIVES

The National Archives and Records Administration (NARA) is the central repository for the records of the Federal Government of the United States. It is responsible for the collection, organization, and preservation of these records, as well as for their access and dissemination to the public. The NARA is a part of the Department of the Interior and is located in College Park, Maryland.

The NARA's mission is to ensure the long-term preservation and accessibility of the Federal Government's records. This includes the physical preservation of records, as well as the digital preservation of electronic records. The NARA also provides a variety of services to the public, including the ability to search for and request copies of records.

The NARA's records are organized into a variety of series, including the records of the Executive Branch, the Legislative Branch, and the Judicial Branch. The NARA also maintains records of the activities of various Federal agencies, as well as records of the activities of the Federal Government as a whole.

The NARA's records are an important part of the Nation's history and heritage. They provide a valuable record of the actions and decisions of the Federal Government, and they are essential for the study of American history and government.

The National Archives and Records Administration (NARA) is the central repository for the records of the Federal Government of the United States. It is responsible for the collection, organization, and preservation of these records, as well as for their access and dissemination to the public. The NARA is a part of the Department of the Interior and is located in College Park, Maryland.

The NARA's mission is to ensure the long-term preservation and accessibility of the Federal Government's records. This includes the physical preservation of records, as well as the digital preservation of electronic records. The NARA also provides a variety of services to the public, including the ability to search for and request copies of records.

The NARA's records are organized into a variety of series, including the records of the Executive Branch, the Legislative Branch, and the Judicial Branch. The NARA also maintains records of the activities of various Federal agencies, as well as records of the activities of the Federal Government as a whole.

The NARA's records are an important part of the Nation's history and heritage. They provide a valuable record of the actions and decisions of the Federal Government, and they are essential for the study of American history and government.

## LE PÉRINÉE DE L'HOMME. — COUCHES MOYENNES.

## Indications communes aux deux figures.

A, l'ouverture anale; B, le sphincter de l'anus; C, C, les deux faisceaux ano-bulbaires; D, D, partie moyenne du releveur de l'anus; E, muscle transverse; F, muscles ischio-caverneux; G, faisceau externe de l'ischio-caverneux; H, son faisceau interne; I, commencement de la portion péniennne de l'urètre; K, K, les deux côtés de la face inférieure du corps caverneux de la verge. Pour l'explication de ces lettres, on consultera la planche 47.

## Fig. 1. — Le ligament de Carcassonne.

On a enlevé l'aponévrose superficielle; les deux muscles ischio-caverneux et les racines du corps caverneux ont été écartés, attirés en dehors, et l'on a obtenu ainsi de chaque côté un espace triangulaire, limité en dedans par le bulbo-caverneux, en dehors par l'ischio-caverneux, en arrière par le transverse.

Au fond de cet espace existait l'aponévrose moyenne du périnée, tendue transversalement d'une branche ischio-pubiennne à l'autre. Elle a été incisée de chaque côté du bulbe, disséquée de dedans en dehors, et écartée par des épingles, 1, 1, pour montrer la face inférieure du muscle *transverso-urétral* ou muscle de Guthrie.

Le muscle *transverso-urétral*, 2, forme une très-mince couche à fibres transversales; il s'insère en dehors sur la lèvres postérieure de la branche descendante du pubis et sur la partie supérieure de la branche ascendante de l'ischion; en dedans, ses fibres se rendent sur la ligne médiane inférieure de la portion membraneuse de l'urètre, où elles s'entre-croisent avec les fibres du muscle du côté opposé, en prenant part à la formation du raphé sous-urétral. Les deux muscles réunis forment une sorte de sangle transversale sur le milieu de laquelle repose la portion membraneuse de l'urètre, et dont le bord antérieur pénètre dans la rainure profonde qui sépare la tête du bulbe de la partie antérieure de la portion membraneuse. Dans le fond de cette rainure, et sur la ligne médiane, quelques-unes des fibres des *transverso-urétraux* s'insèrent sur le bulbe lui-même, et s'entre-croisent de droite à gauche. Les deux muscles *transverso-urétraux* sont entourés d'une gaine aponévrotique qui tapisse leurs deux faces et par conséquent présente deux feuilletts, l'un superficiel ou inférieur, qui regarde vers le périnée, l'autre profond ou supérieur, qui regarde vers le bassin. Le feuillet superficiel se confond avec les parois profondes des cinq gaines des muscles superficiels du périnée; le feuillet profond, recouvert par la partie antérieure du releveur de l'anus, se confond avec l'aponévrose qui tapisse la face inférieure de ce dernier muscle. Ainsi renforcée sur ses deux parois, la gaine des muscles *transverso-urétraux* offre une épaisseur considérable, eu égard à la grande minceur de ces deux muscles. Il n'est donc pas étonnant qu'elle ait été vue par les anatomistes avant qu'on eût découvert les fibres musculaires qu'elle renferme. Carcassonne, qui, pour la première fois, découvrit cette gaine, la décrit sous le nom de *ligament périnéal*, et depuis lors elle est connue en anatomie sous le nom de *ligament de Carcassonne*. On l'a nommée aussi *ligament triangulaire de l'urètre* (Collès), et *aponévrose moyenne du périnée*. Mais ce n'est ni une aponévrose, ni un ligament; c'est une couche très-complexe, qui se compose de deux feuilletts fibreux, l'un superficiel, l'autre profond, et qui renferme dans son épaisseur: 1° les muscles *transverso-urétraux*; 2; 2° les glandes de Méry, qui sont cachées sous les muscles et qu'on étudiera sur la figure suivante; 3° la branche profonde ou péniennne de l'artère honteuse interne, 3, et l'artère transversale du périnée, 4, qu'on appelle encore l'artère du bulbe; 4° les veines ou plutôt le plexus veineux, et les nerfs qui accompagnent ces artères; 5° une petite quantité du tissu cellulaire. La réunion de tous ces organes forme une couche très-épaisse, de

forme triangulaire, dont les bords latéraux s'insèrent de chaque côté sur la lèvres postérieure de la branche ischio-pubiennne, dont le bord postérieur s'arrête sous le bord postérieur des deux muscles transverse, et dont la partie moyenne est percée d'un trou pour le passage de l'urètre. La branche péniennne de l'artère honteuse interne est l'une des deux branches terminales de ce vaisseau. Le tronc de la honteuse interne se bifurque en dedans de l'ischion; tandis que la branche périnéale devient superficielle (pl. 47, fig. II, 6), la branche péniennne ou profonde remonte le long de la branche ischio-pubiennne, derrière la gaine du muscle ischio-caverneux, en avant de la ligne d'insertion du muscle *transverso-urétral*, et dans l'épaisseur du ligament de Carcassonne. Elle n'est visible sur la figure que dans la moitié antérieure ou supérieure de ce trajet, 3. Vers le milieu de la branche ischio-pubiennne, elle donne l'artère du bulbe, ou artère transverse du périnée, 4, qui se porte transversalement vers le bulbe, et qui ne pourrait jamais être lésée dans l'opération de la taille, si elle naissait toujours à ce niveau; mais elle naît assez souvent un peu plus bas, et se trouve alors placée sur le trajet de l'incision de la taille latéralisée. En approchant de la symphyse, l'artère péniennne passe au-dessus et en dedans de la racine du corps caverneux, 5, et parvenue au voisinage de l'angle de réunion des deux racines de ce corps, elle se divise en deux branches terminales, dont l'une, *artère caverneuse*, s'enfonce dans la racine correspondante du corps caverneux, tandis que l'autre gagné la face supérieure de la verge sous le nom d'*artère dorsale de la verge*.

## Fig. II. — Le bulbe de l'urètre et les glandes de Méry.

On a enlevé le muscle bulbo-caverneux, le noyau fibreux central du périnée, la partie antérieure des faisceaux ano-bulbaires, et la partie interne des muscles transverse. Le feuillet superficiel du ligament de Carcassonne et les muscles *transverso-urétraux* ont été enlevés également. Le feuillet profond du ligament de Carcassonne a été laissé en place, 1, 1; mais en arrière, où il est mince et transparent, on aperçoit à travers ce feuillet la face inférieure de la portion membraneuse de l'urètre, qui repose sur sa face supérieure, 2, et l'on aperçoit en outre sur les côtés les fibres antérieures du muscle releveur de l'anus, 3, 3.

Le bulbe de l'urètre, 4, forme au-dessous de ce feuillet une saillie globuleuse qui se prolonge au-dessous du commencement de la portion membraneuse de l'urètre. Dans l'angle compris entre la tête du bulbe et la face inférieure de la portion membraneuse, se trouvent les deux *glandes de Méry*, dites aussi *glandes de Cooper*, 5, 5. Ce sont deux petits corps arrondis, assez mous, situés sur les côtés de la ligne médiane, dans l'épaisseur des muscles *transverso-urétraux*, et séparés l'un de l'autre par le raphé sous-urétral, 6. Ce raphé, qui règne sur la ligne médiane de la paroi inférieure de la portion membraneuse, est formé par l'entre-croisement des deux muscles *transverso-urétraux* et des deux moitiés du muscle orbiculaire de l'urètre. Il n'est bien visible que sur les pièces qui ont séjourné dans l'eau aiguisée d'acide nitrique. Lorsqu'il est très-prononcé, il est aisé de voir qu'il se continue en avant et en haut avec le raphé du muscle bulbo-caverneux, en arrière et en bas avec le noyau fibreux central du périnée. C'est l'ensemble de ces trois raphés qui constitue la *lame fibreuse du périnée* (Cruveilhier). (Voy. pl. 47, fig. I, 6 et 7.)

Les conduits excréteurs des glandes de Méry, très-difficiles à voir lorsqu'ils ne sont pas injectés au mercure, n'ont pas pu être trouvés sur cette pièce. Chacun de ces conduits se détache de l'extrémité antérieure de la glande, s'enfonce presque aussitôt dans le bulbe de l'urètre, parvient bientôt sous la muqueuse urétrale, parcourt sous cette muqueuse un trajet de plusieurs centimètres et va s'ouvrir dans l'urètre vers le milieu de la portion ascendante.

Fig. 2.

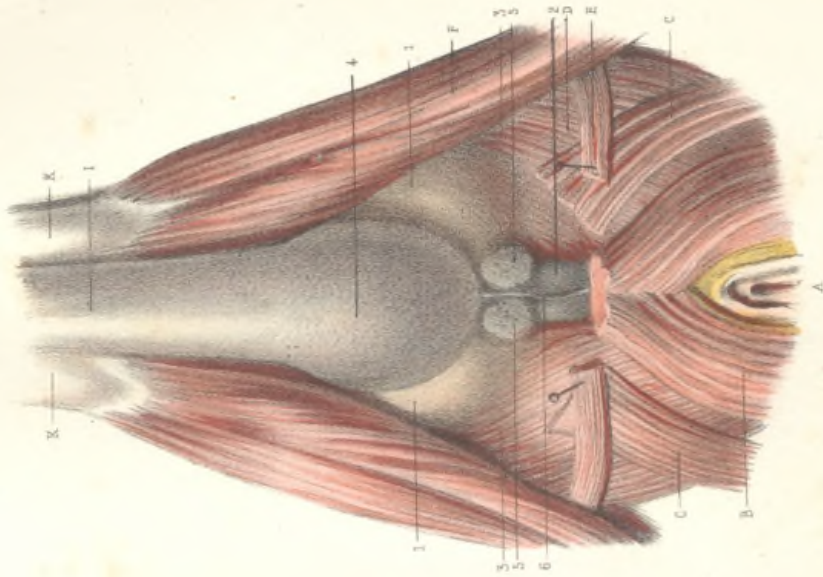
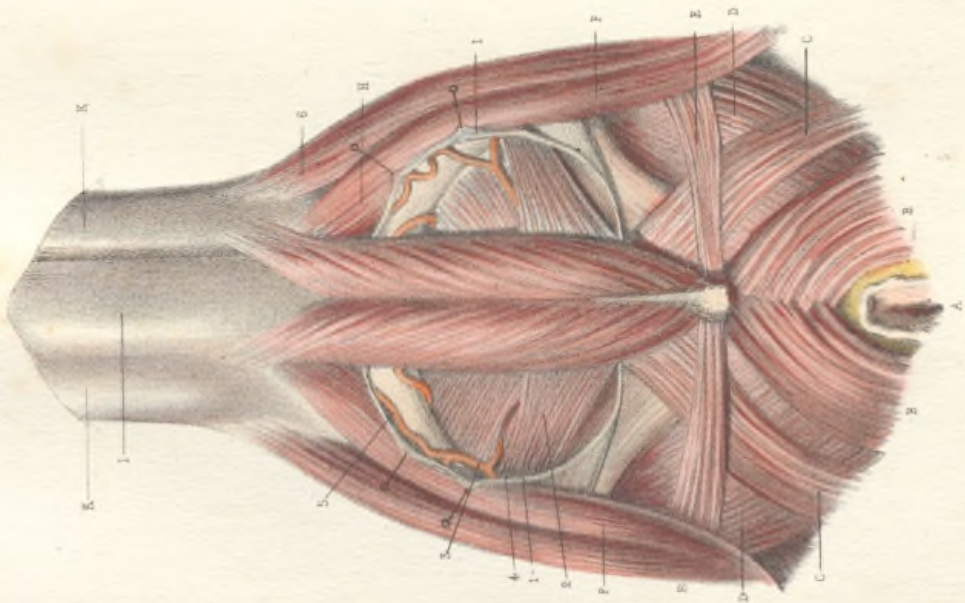



Fig. 1.





## LE PERINÉE DE L'HOMME. — COUCHES PROFONDES.

FIG. I. — Le releveur de l'anus et les muscles de l'urèthre.

Vue latérale; côté droit. On a conservé deux fragments du squelette pour montrer quelques insertions musculaires, mais ces pièces osseuses ne sont pas restées en place; on les a disposées de manière à laisser voir autant que possible les connexions des muscles. Ainsi la face antérieure de la symphyse du pubis A, se trouve tournée vers le côté droit, et l'ischion B, qui aurait masqué la région de la prostate, a été fortement attiré en arrière. On a détaché l'ischion par deux traits de scie qui n'ont pas besoin d'explication. Le reste de la branche ischio-pubienne a été enlevé au moyen d'un trait de scie vertical C, pratiqué à 1 centimètre environ à droite de la symphyse; un autre trait de scie horizontal, et par conséquent perpendiculaire au précédent, D, a permis d'enlever la partie inférieure du pubis du côté droit, en conservant l'épaisse couche de tissu fibreux qui remplissait l'angle de la symphyse. Ce second trait de scie a séparé de l'os un fragment anguleux qu'on n'aurait pu laisser en place sans masquer l'insertion du releveur de l'anus et du muscle orbiculaire de l'urèthre, mais on a conservé le périoste qui le recouvrait. La petite lame blanche qui se détache du bord inférieur de la symphyse, et qui est représentée en E, se compose de ce périoste et de la partie correspondante du ligament inférieur de la symphyse, et reçoit l'insertion des fibres musculaires qui s'implantaient sur le fragment osseux détaché du pubis.

F, la verge relevée et vue de profil; G, face latérale droite du corps caverneux; H, coupe de la racine droite du corps caverneux; cette racine a été amputée au niveau de sa réunion avec la racine gauche; I, la racine gauche du corps caverneux; on évitera de la prendre pour l'urèthre; elle paraît, sur la figure, passer sous la symphyse pubienne, mais on a déjà dit que cette symphyse a été retournée; K, l'angle de réunion des deux racines du corps caverneux, donnant insertion au ligament suspenseur de l'urèthre; L, la portion pénienne de l'urèthre; le bulbe de l'urèthre et la portion membraneuse sont cachés par les muscles; mais on aperçoit en M une partie de la face latérale droite de la prostate, entre le bord postérieur du muscle orbiculaire de l'urèthre, et le bord antérieur du releveur de l'anus; N, l'ouverture anale; la peau a été incisée circulairement autour de cette ouverture et attirée en bas avec des épingles, afin de montrer la face latérale du sphincter.

*Sphincter de l'anus.* — 1, la moitié droite du sphincter de l'anus, vue par sa face externe; 2, fibres superficielles constituant le *sphincter cutané*; ces fibres, placées immédiatement sous la peau, s'entre-croisent de droite à gauche en avant de l'anus, et forment un petit faisceau médian, 3, qui se termine en pointe dans le *fascia superficialis* du périnée, 4, sans s'entre-croiser avec les fibres du bulbo-caverneux, qui sont sur un plan plus profond; les fibres profondes du sphincter, 5, s'entre-croisent au-dessus des précédentes, et vont se jeter dans le raphé central du périnée, 6, où elles s'entre-croisent avec les fibres postérieures du bulbo-caverneux. Ce raphé et cet entre-croisement se font sur la ligne médiane, et ne sont pas visibles sur les vues de profil (Voy. les pl. 47 et 48.)

*Releveur de l'anus.* — Lorsqu'on dissèque ce muscle par le bassin, on aperçoit sur la face interne de l'os coxal, après avoir enlevé le péritome, une arcade aponévrotique à peu près horizontale, qui commence en arrière sur le bord antérieur de l'épine sciatique, qui passe au-dessus du bord supérieur du trou obturateur, suit la face postérieure de la branche horizontale du pubis, et va se terminer en avant, tout près de la ligne médiane, sur la partie inférieure de la face postérieure du pubis. Dans son trajet curviligne, cette arcade est exactement appliquée sur la paroi du bassin, mais elle est séparée du squelette dans sa partie moyenne par l'aponévrose du muscle obturateur interne, sur laquelle elle s'insère. C'est sur cette arcade que le muscle releveur de l'anus prend son insertion supérieure ou insertion fixe.

Sur la figure, le muscle releveur de l'anus, du côté droit, a été préparé par sa face latérale externe. On a enlevé la branche horizontale du pubis et sa branche descendante, le muscle obturateur et son aponévrose; l'arcade d'insertion du releveur de l'anus, détachée de son insertion sur l'épine sciatique, a été isolée dans toute sa longueur; son extrémité postérieure, 7, celle qui s'insérait sur l'épine sciatique, a été attirée en arrière avec un crochet; son extrémité antérieure, 8, est restée attachée au pubis par l'intermédiaire du périoste. Presque toutes les fibres du releveur de l'anus naissent sur cette arcade; toutefois, les plus antérieures, 9, s'implantent directement sur la partie inférieure de la face postérieure du corps du pubis. Ces fibres antérieures semblent former un faisceau distinct sur la figure, parce qu'on a dû les rejeter un peu en arrière pour montrer la face latérale de la prostate, et pour séparer le releveur de l'orbiculaire de l'urèthre (ou muscle de Wilson); avant que ce faisceau eût été écarté, les deux muscles se touchaient par leur bord et paraissaient se confondre; on sait que beaucoup d'auteurs ont considéré le muscle de Wilson comme une dépendance du releveur de l'anus.

Les fibres du releveur, nées comme on vient de le voir, descendent sur les côtés du bassin, en se dirigeant vers la ligne médiane, et décrivent une courbe dont la concavité est tournée en dedans et en haut. La plupart de ces fibres s'entre-croisent sur la ligne médiane avec celles du muscle du côté opposé; les deux muscles réunis forment ainsi une large anse musculaire, qui passe au-dessous de la vessie et de la prostate, et qui est traversée par l'extrémité inférieure du rectum. Les fibres les plus antérieures, ou *prérectales*, 9, passent sous la prostate, en s'entre-croisant au-devant du rectum avec celles du côté opposé. Les suivantes, ou *recto-vésicales*, 10, se portent sur les côtés du rectum, et se réfléchissent de bas en haut pour se continuer avec les fibres longitudinales de cet intestin (voy. fig. II); d'autres se réfléchissent de la même manière, en se jetant sur la face inférieure du col de la vessie, et en se continuant avec les fibres longitudinales de cet organe. Plus en arrière, les *fibres précoccygiennes*, 11, qui constituent la plus grande partie du releveur, remplissent tout l'intervalle qui sépare l'anus du coccyx, et s'entre-croisent sur la ligne médiane avec celles du côté opposé, en formant un raphé fibreux, connu sous le nom de *ligne blanche ano-coccygienne*; l'extrémité antérieure de ce raphé se continue sans ligne de démarcation avec le raphé postérieur du sphincter anal. Enfin, les fibres les plus postérieures, 12, vont s'insérer



au sommet et sur les bords du coccyx, par des fibres qui confondent leurs insertions avec celles de l'ischio-coccygien.

*Muscle de l'urèthre.* — De l'angle de réunion des deux racines du corps caverneux, et de la partie correspondante de la paroi supérieure de l'urèthre, naît une masse fibreuse et aréolaire, traversée par un grand nombre de vaisseaux et spécialement de veines de tout calibre, qui se porte en arrière, passe sous la symphyse en lui adhérant, et se prolonge jusqu'à la prostate et au col de la vessie. Cette masse épaisse, qui remplit l'intervalle compris entre la paroi supérieure de l'urèthre et la symphyse, a été désignée par M. Jarjavay sous le nom de *corps fibro-spongieux*. Elle se compose de deux parties étroitement unies : l'une supérieure, aréolaire, traversée par de grosses veines (plexus veineux de Santorini), dont les parois adhérentes restent béantes sur les coupes et simulent des trous d'éponge ; l'autre, inférieure, plus dense, purement fibreuse, qui donne insertion aux muscles de l'urèthre. La partie supérieure du corps fibro-spongieux, celle qui est traversée par le plexus veineux, a été enlevée ; on l'étudiera sur la planche 41 (11). Sa partie inférieure constitue le *raphé sus-urétral*, et est seule représentée sur notre figure.

Le raphé sus-urétral forme une arcade fibreuse qui s'insère en avant, 13, sur la paroi supérieure de la portion spongieuse de l'urèthre, au niveau de la réunion des deux racines du corps caverneux, en arrière, 14, sur le ligament inférieur de la symphyse pubienne, et qui, dans toute sa longueur, se confond avec le bord inférieur du corps fibro-spongieux ; il repose sur la face supérieure du bulbe et de la portion membraneuse de l'urèthre. Linéaire en avant, au-dessus du bulbe, il s'élargit en arrière, en formant une bandelette horizontale presque aussi large que la portion membraneuse de l'urèthre ; on n'aperçoit sur la figure que le bord droit de cette bandelette, celui qui s'insère au-dessous du pubis droit ; l'autre bord, qui s'insère de la même manière au-dessous du pubis gauche, n'est pas visible, et son insertion postérieure a d'ailleurs été divisée pour les besoins de la préparation.

L'arcade fibreuse que nous décrivons sous le nom de *raphé sus-urétral*, donne insertion dans toute sa longueur à des fibres musculaires ; au niveau du bulbe, 13, elle donne naissance aux fibres moyennes du bulbo-caverneux, 15 (comparez avec la pl. 47, fig. 1, 9). Une partie de cette insertion est masquée sur la figure par un plan musculéux, 16, qui n'est pas constant, mais qui est très-fréquent, et qui a été déjà représenté sur la figure 1 de la planche 47 (12). C'est le muscle *retractor urethrae*, qui vient de l'ischion, 17, et qui a été considéré à tort comme faisant partie du bulbo-caverneux. Le *retractor urethrae* s'insère quelquefois sur les côtés du bulbe, et non sur le raphé sus-urétral.

*Muscle orbiculaire et muscle de Wilson.* — Les fibres du bulbo-caverneux, recouvertes ou non par celles du *retractor urethrae*, occupent d'avant en arrière un peu plus de la moitié de la longueur de l'arcade sus-urétrale ; le reste de cette arcade donne insertion aux fibres du muscle orbiculaire de l'urèthre, 18. Ces fibres, nées des deux bords de cette arcade, et aussi de sa face inférieure, descendent sur les deux côtés de la portion membraneuse de l'urèthre, se recourbent sur sa face inférieure, et vont s'entre-croiser sur la ligne médiane, en prenant part à la formation du raphé sous-urétral (voy. pl. 48, fig. II, 6). Elles forment donc autour de la portion membraneuse, dans toute sa longueur, une sorte d'étau musculaire à double raphé, qui fait partie intégrante de la paroi urétrale, et qui mérite le nom de *muscle orbiculaire de l'urèthre* (Jarjavay). La partie la plus postérieure de ce muscle, 19, insérée sur l'arcade sus-urétrale, dans le point où elle adhère à l'arcade pubienne, a été décrite comme un muscle particulier par Wilson, qui n'avait pas vu le reste du muscle orbiculaire. D'autres anatomistes, cherchant à vérifier la description de cet auteur, ont pensé que le muscle de Wilson n'était que le faisceau le plus antérieur du releveur, 9, et le bord postérieur du muscle de Wilson se touchent dans une grande partie de leur trajet (on les a écartés sur la figure pour montrer la face latérale de la prostate) ; mais ils sont séparés par une lame aponévrotique, et d'ailleurs, lorsqu'on étudie la terminaison de ces muscles, on reconnaît que le muscle de Wilson est entièrement distinct du releveur, et qu'il fait partie de l'orbiculaire de l'urèthre.

#### FIG. II. — Le releveur de l'anus et le rectum.

Cette figure est uniquement destinée à montrer la continuité des fibres du releveur avec les fibres longitudinales du rectum ; pour cela, on a dû détruire les autres connexions de ce muscle et bouleverser tous les rapports des organes. Il serait tout à fait superflu de décrire les diverses coupes qui ont été faites sur le releveur, pour disséquer et isoler les diverses couches et les divers faisceaux de ce muscle ; il faudrait une description longue et inutile pour mettre le lecteur en mesure de rétablir par la pensée des rapports qui ont été sacrifiés à la démonstration d'un détail tout spécial.

A, vessie ; B, vésicule séminale et canal déférent du côté gauche ; C, angle du pubis ; D, branche descendante du pubis renversée et retournée ; E, la verge coupée à sa racine ; F, la saillie du bulbe recouverte par le bulbo-caverneux ; G, face latérale gauche du rectum.

1, fibres du releveur encore en place et se continuant avec les fibres longitudinales du rectum ; 2, lambeau du releveur, obtenu au moyen d'une dissection qui a séparé les fibres les plus superficielles de ce muscle de ses fibres profondes ; 3, faisceau qui se continue avec les fibres longitudinales du rectum ; 4, faisceau qui passe en dehors du rectum et va se jeter, 5, dans le raphé ano-coccygien du releveur ; 6, autre lambeau du releveur de l'anus, envoyant un faisceau, 7, sur la paroi musculéuse du rectum.

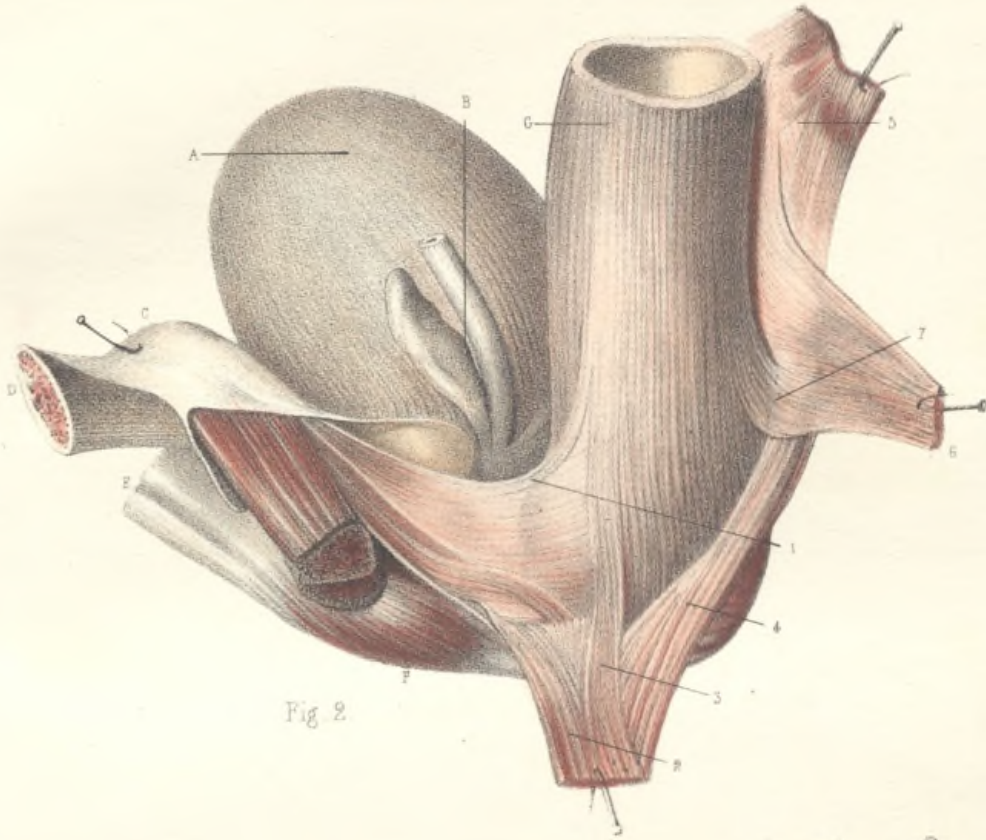


Fig 2.

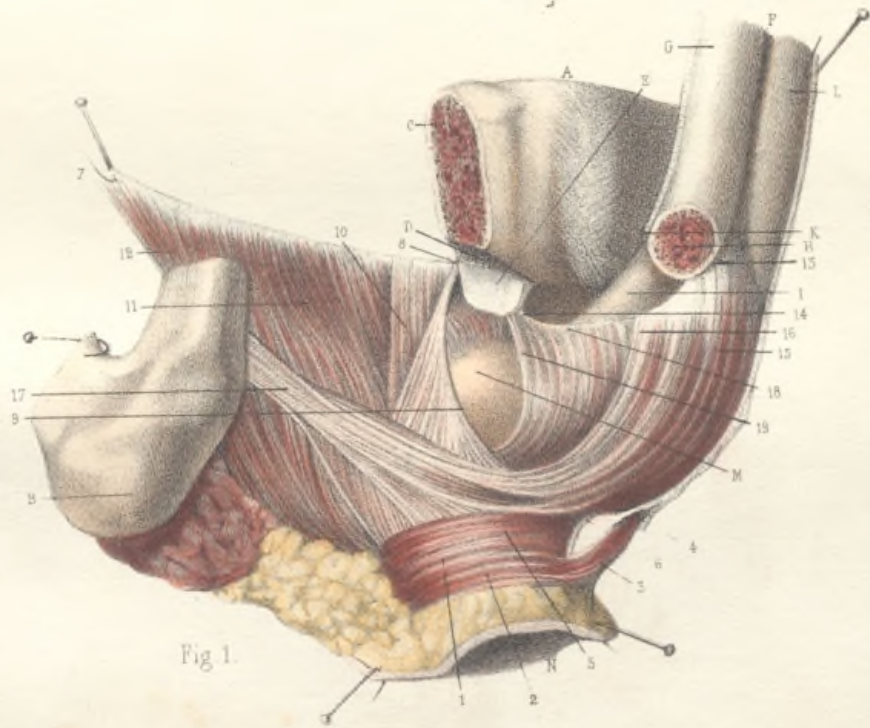



Fig 1.



## RECHERCHES SUR LA PÉRIODE DE L'ÉTÉ — CHÔLERA ÉPIDÉMIQUE

Le 1. — Description de la période de l'été. — La période de l'été est caractérisée par une température élevée, une humidité relative élevée et une ventilation faible. Ces conditions favorisent le développement des bactéries et des virus. Les symptômes de la maladie sont une diarrhée aqueuse, des vomissements et une déshydratation sévère. La mortalité est élevée, surtout chez les personnes âgées et les enfants.

Le 2. — Les symptômes de la maladie. — Les symptômes de la maladie sont une diarrhée aqueuse, des vomissements et une déshydratation sévère. La mortalité est élevée, surtout chez les personnes âgées et les enfants. Les symptômes apparaissent généralement dans les premières semaines de l'été.

## MUSCLES DU PÉRINÉE CHEZ L'HOMME. — COUCHE PROFONDE.

FIG. I. — Muscle releveur de l'anus vu par sa face interne, côté gauche.

A, branche horizontale du pubis coupée au niveau du canal obturateur ; B, branche descendante du même os, coupée au niveau de l'insertion du corps caverneux ; C, coupe de l'os iliaque au niveau de la grande échancrure sciatique ; D, bord postérieur de cette échancrure ; E, coccyx ; F, grand ligament sacro-sciatique ; M, muscle grand fessier ; N, grand nerf sciatique ; V, coupe de la verge.

1, artère obturatrice ; 2, artère fessière ; 3, artère ischiatique ; 4, muscle ischio-caverneux coupé avec le corps caverneux un peu au-dessus de son insertion ; 5, muscle bulbo-caverneux ; 6, muscle releveur de l'anus, vu par sa face externe ; 7, ses insertions supérieures à l'aponévrose obturatrice ; 8, sa continuité en bas avec les fibres du sphincter de l'anus ; 9, sphincter anal se continuant en avant avec le bulbo-caverneux ; 10, muscle ischio-coccygien.

FIG. II. — Le muscle de Wilson vu par sa partie inférieure.

U, urèthre ; V, corps caverneux de la verge ; C, C, coupe du corps caverneux ; B, coupe du bulbe et des muscles bulbo-caverneux ; P, face inférieure de la prostate ; I, tubérosité de l'ischion ; A, coupe de la branche ascendante de l'ischion ; D, coupe de la branche descendante du pubis.

1, le muscle de Wilson mis à découvert après l'ablation des bulbo-caverneux et du bulbe, des corps caverneux et des ischio-caverneux. Ce muscle va s'insérer en avant à la face postérieure de la symphyse du pubis ; en arrière, ses fibres se continuent avec celles, 2, 2, du transverse profond du périnée ; 3, entre-croisement sur la ligne médiane entre les faisceaux des muscles, 2, 2, transverse profond du périnée et, 4, sphincter de l'anus ; 5, muscle releveur de l'anus vu par sa face inférieure et externe.

Fig. I.

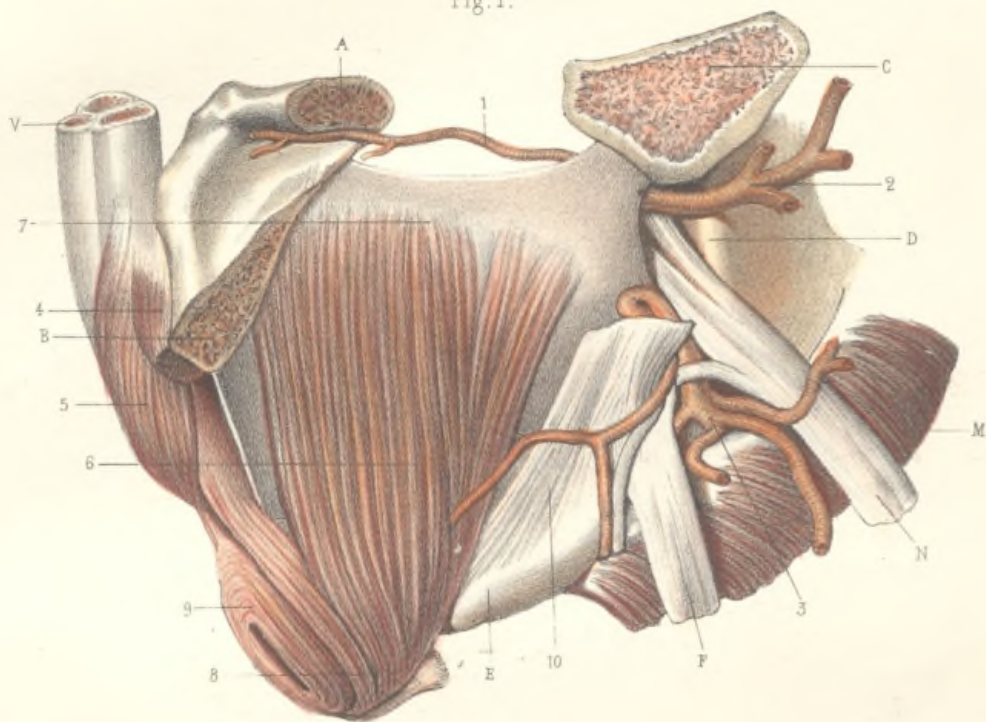
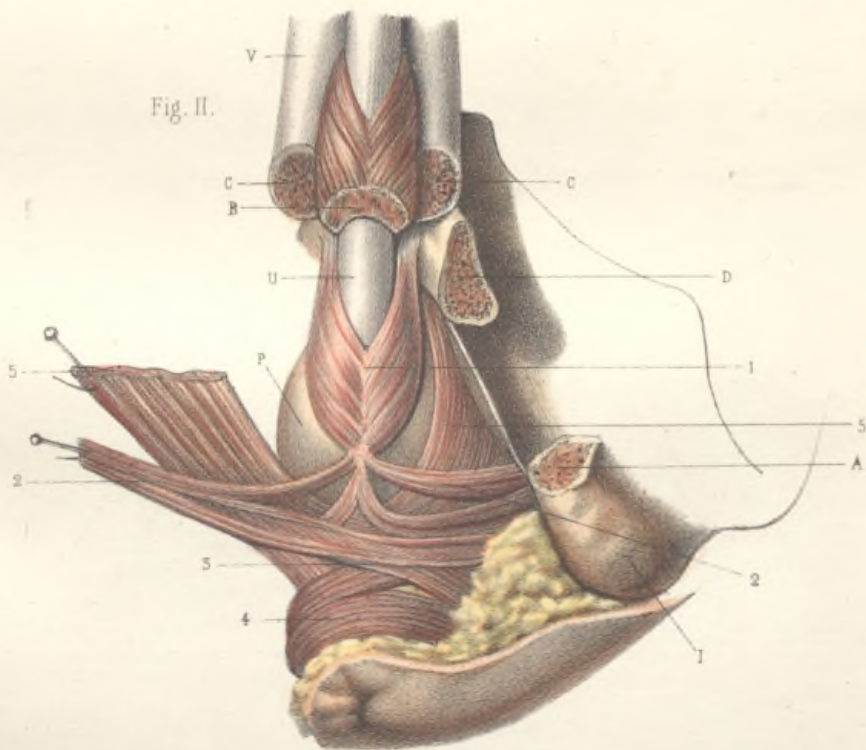



Fig. II.





## COUPES TRANSVERSALES ET LONGITUDINALES DE LA VÉRGE.

Fig. I. — Coupe transversale de la verge, à la partie moyenne du gland.

1, coupe du corps spongieux du gland; 2, prolongement libre du corps caverneux dans l'épaisseur du gland; 3, coupe du l'utricule se présentant sous l'apparence d'une ligne verticale; 4, prolongement du corps spongieux de l'utricule dans l'épaisseur du gland; 5, 6, base du prépuce; 7, bord du prépuce.

Fig. II. — Coupe transversale de la verge, au niveau du gland postérieur du gland.

1, coupe du corps spongieux du gland; 2, 3, coupe du corps caverneux de la verge postérieure dans l'épaisseur du gland; 4, coupe de l'utricule entouré de son corps spongieux (le canal se présente sous forme d'une ligne horizontale); 5, base du prépuce; 6, bord du prépuce.

Fig. III. — Coupe transversale au niveau de la verge.

1, 1', corps caverneux de la verge; 2, gland et cloison libre du gland; 3, coupe du corps caverneux; 4, 4', bord externe de son corps spongieux (le corps du gland se présente sous forme d'une ligne horizontale); 5, 5', bord externe de la verge.

Fig. IV. — Coupe transversale de la verge, en avant du gland.

1, 1', corps caverneux entourés de leur gaine fibreuse et séparés par une cloison complète; 2, 2', coupe de l'utricule et de son corps spongieux; 3, 3', vergetures dorsales de la verge.

Fig. V. — Coupe longitudinale de la verge.

1, 1', utricule; 2, coupe du corps spongieux du gland au milieu duquel il se prolonge; 3, la partie libre du corps caverneux de la verge qui atteint le méat; 4, coupe des corps caverneux.



## COUPES TRANSVERSALES ET LONGITUDINALES DE LA VERGE.

FIG. I. — Coupe transversale de la verge, à la partie moyenne du gland.

1, coupe du corps spongieux du gland; 2, prolongement fibreux du corps caverneux dans l'épaisseur du gland; 3, coupe de l'urèthre se présentant sous l'apparence d'une fente verticale; 4, prolongement du corps spongieux de l'urèthre dans l'épaisseur du gland; 5, 5, peau du prépuce; 6, frein du prépuce.

FIG. II. — Coupe transversale de la verge, au niveau du quart postérieur du gland.

1, coupe du corps spongieux du gland; 2, 2, coupe des corps caverneux de la verge prolongés dans l'épaisseur du gland; 3, coupe de l'urèthre entouré de son corps spongieux (le canal se présente sous forme d'une fente horizontale); 4, tissu cellulaire et vaisseaux béants.

FIG. III. — Coupe transversale au milieu de la verge.

1, 1, corps caverneux de la verge; 2, gaine et cloison fibreuse médiane des corps caverneux; 3, urèthre entouré de son corps spongieux (la coupe du canal représente une fente transversale); 4, 4, vaisseaux dorsaux de la verge.

FIG. IV. — Coupe transversale de la verge, en avant du pubis.

1, 1, corps caverneux entourés de leur gaine fibreuse et séparés par une cloison complète; 2, 3, coupe de l'urèthre et de son corps spongieux; 4, 4, vaisseaux dorsaux de la verge.

FIG. V. — Coupe longitudinale de la verge.

1, 1, urèthre; 2, coupe du corps spongieux du gland au milieu duquel il se prolonge; 3, la portion fibreuse médiane des corps caverneux de la verge qui atteint le méat; 4, coupe des corps caverneux.

Fig. I.

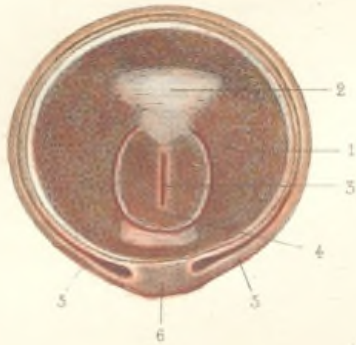


Fig. II.

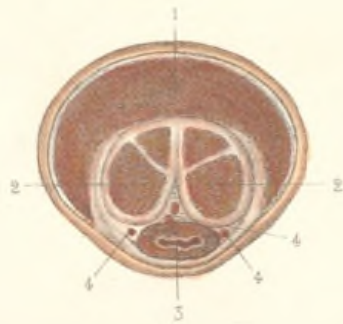


Fig. V.

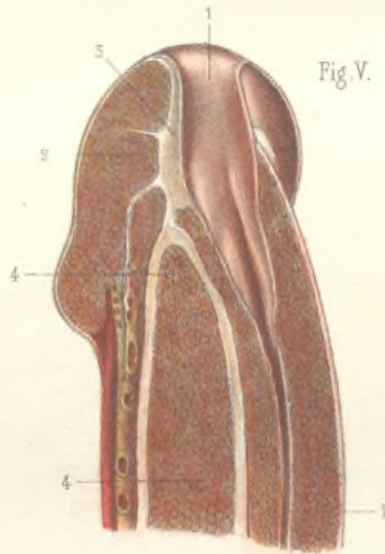



Fig. III.

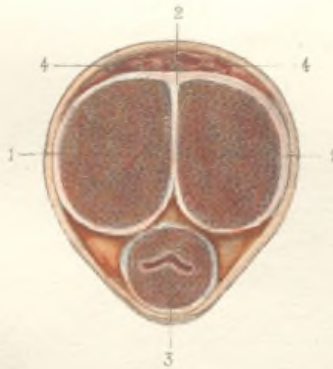
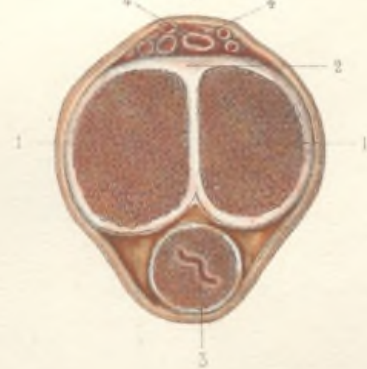
Fig. IV.







PLEXUS VEINEUX DES ORGANES GÉITAUX DE L'HOMME.

Fig. 1. — Plexus veineux superficiel de la verge.

A, bord supérieur de la symphyse du pubis; B, B, branches horizontales des pubis; C, méat urinaire; D, face dorsale du gland.

Le réseau veineux superficiel de la verge est sous-cutané; il commence, en avant, au niveau de la couronne du gland, 1; c'est là du moins qu'il devient superficiel, mais il fait directement suite à un réseau profond ou glandaire, compris entre la face inférieure de la partie réfléchie du gland et la face supérieure de l'extrémité glandaire du corps caverneux. Ce corps, en effet, ne s'arrête pas, comme il paraît le faire extérieurement, au niveau de la couronne du gland; il se prolonge plus en avant, dans une étendue d'environ 1 centimètre, et le gland se réfléchit au-dessus de lui, de telle sorte que, dans toute cette étendue, le corps caverneux est recouvert par la partie réfléchie du gland (voy. pl. 46, fig. 1, G, H).

Le réseau glandaire, formé d'un très-grand nombre de veines anastomosées, à mailles allongées dans le sens de l'axe de la verge, repose donc sur l'extrémité antérieure du corps caverneux. Il reçoit par sa face supérieure les veines de la partie réfléchie du gland; en outre, suivant Kobell, il reçoit par sa face inférieure des veinules qui émanent du corps caverneux lui-même. Arrivé au niveau de la rainure circulaire du gland, il devient superficiel, et reçoit les veines du prépuce qu'on n'a pas pu conserver sur la pièce, le prépuce ayant dû être enlevé en même temps que la peau de la verge.

En arrière du gland, le réseau veineux devient de moins en moins serré, et les veines qui le constituent, s'anastomosant par convergence, deviennent de plus en plus grosses. Bientôt les veines convergent vers la ligne médiane de la face dorsale de la verge, et se réunissent pour la plupart en un tronc commun, 2, 2, qui est la *veine dorsale de la verge*. Celle-ci est bordée par des arcades latérales qui communiquent fréquemment avec elle, et qui peuvent former, soit d'un côté, soit des deux côtés, des veines longitudinales supplémentaires; mais elle est ordinairement simple en avant. En arrière, au contraire, elle se divise souvent en deux troncs, 3, 4, qui sont juxtaposés, et qui s'anastomosent même fréquemment, mais qui vont se rendre séparément dans le plexus sous-pubien. Il y a alors deux veines dorsales en arrière, et une seule en avant. Le système des veines dorsales reçoit dans toute la longueur de la verge des veines assez volumineuses, 5, 5, anastomosées à larges mailles, qui enlacent le corps caverneux, et qui viennent de la face inférieure de la verge. Ces veines émanent pour la plupart d'un réseau veineux qui est situé dans la gouttière du corps caverneux, entre la face inférieure de ce corps et la face supérieure de l'urètre, et qui reçoit à la fois les veines du corps caverneux et les veines de la portion spongieuse de l'urètre. Des bords de ce réseau, qu'on peut appeler le *réseau veineux profond de la verge*, se détachent des veines qui émergent des deux bords de la gouttière du corps caverneux, et qui, entourant la face latérale de ce corps, vont se rendre, comme il a été dit plus haut, dans le réseau dorsal ou superficiel. La plus volumineuse de ces veines émanées du réseau profond, naît en arrière, à peu de distance de l'angle prépubien de l'urètre, et forme de chaque côté un tronc assez gros, 6, 6, qui, parvenu à peu de distance du pubis, se divise en deux ordres de branches, dont les unes, 7, 7, convergent vers la ligne médiane pour se jeter dans le plexus veineux sous-pubien, ou *plexus pudendalis*, tandis que les autres, 8, 8, restent sur les côtés de la verge, où elles s'anastomosent avec les veines honteuses externes, honteuses internes et obturatrices.

Les anastomoses de ces nombreuses veines forment sous l'arcade pubienne un riche plexus qui embrasse la demi-circconférence supérieure de la racine de la verge; c'est le *plexus pudendalis*, ou plexus sous-pubien. Ce plexus se compose de trois parties, l'une supérieure et médiane, comprise entre la symphyse pubienne et la racine de la verge; les deux autres, latérales, situées entre la branche descendante du pubis et la racine de la verge.

La partie médiane ou supérieure du plexus émet plusieurs veines volumineuses qui s'engagent dans l'épaisseur du corps litho-spongieux de Jajavay (voy. pl. 41, 11, et voy. l'explication de la fig. 1 de la pl. 49, *muscles de l'urètre*), se portent directement en arrière, en passant sous la symphyse, et pénètrent dans le bassin, où elles se jettent dans le plexus vésico-prostatique. La plupart des veines qui forment le *plexus pudendalis* médian, étant cachées sous la symphyse, ne sont pas visibles sur la figure; on les étudiera sur la planche 54.

La partie latérale du *plexus pudendalis* sera étudiée également sur la pl. 54, nos 32 à 37. On n'apporte ici que les branches plus ou moins divergentes qui font communiquer ce plexus latéral, 1<sup>o</sup> avec les veines honteuses externes, 9; 2<sup>o</sup> avec la veine obturatrice, 10; 3<sup>o</sup> avec les honteuses internes, 11.

Fig. 11. — Plexus vésico-prostatique.

Ce dessin a été fait d'après une pièce sèche.

A, face postérieure de la symphyse des pubis; B, B, branches horizontales des pubis; C, coupe longitudinale pratiquée en dehors du trou obturateur; D, le trou obturateur, bouché par la membrane obturatrice; E, la vessie desséchée et renversée en arrière; une coupe oblique a enlevé le sommet et la plus grande partie de la face antérieure de cet organe; F, partie inférieure de la face antérieure de la vessie; G, col de la vessie et commencement de l'urètre.

1, 1, veines iliaques externes; 2, 2, veines épigastriques. Les deux veines épigastriques de chaque côté se réunissent en un tronc commun avant de se jeter dans les iliaques; 3, 3, tronc de la veine crurale gauche; 4, veine saphène interne, se jetant dans la veine crurale un peu au-dessous de la branche du pubis; 5, 5, veines honteuses externes du côté gauche, allant se jeter dans la saphène interne, immédiatement au-dessous de son embouchure; 6, tronc de la veine obturatrice principale, coupé en travers et pénétrant dans le bassin par le canal obturateur; 7, veine comode veine obturatrice, anastomosée avec les veines honteuses externes, et pénétrant dans le bassin immédiatement au-dessous du canal obturateur; cette veine allait se jeter dans le tronc de l'obturatrice; 8, branche veineuse qui traverse la membrane obturatrice à sa partie inférieure, et qui fait communiquer le plexus vésico-prostatique avec les veines extérieures du bassin.

9, 9, le plexus vésico-prostatique, entourant la prostate et le col de la vessie. Parmi les nombreuses veines qui forment ce plexus, les unes, 10, viennent de la partie médiane du *plexus pudendalis*, et font communiquer ces deux plexus en passant sous la symphyse; les autres reçoivent le sang de la vessie, de la prostate, et s'anastomosent avec le plexus hémorrhoidal. Le plexus vésico-prostatique s'anastomose en outre, 11, avec les veines obturatrices, au moyen de branches qui traversent la membrane obturatrice. De ce plexus partent des veines volumineuses dont le nombre et le trajet sont très-variables, les unes supérieures, 12, les autres inférieures, 13, qui toutes vont se rendre dans les veines hypogastriques, et qui, dans leur trajet, s'anastomosent soit entre elles, soit avec les honteuses internes et les ischiatiques.

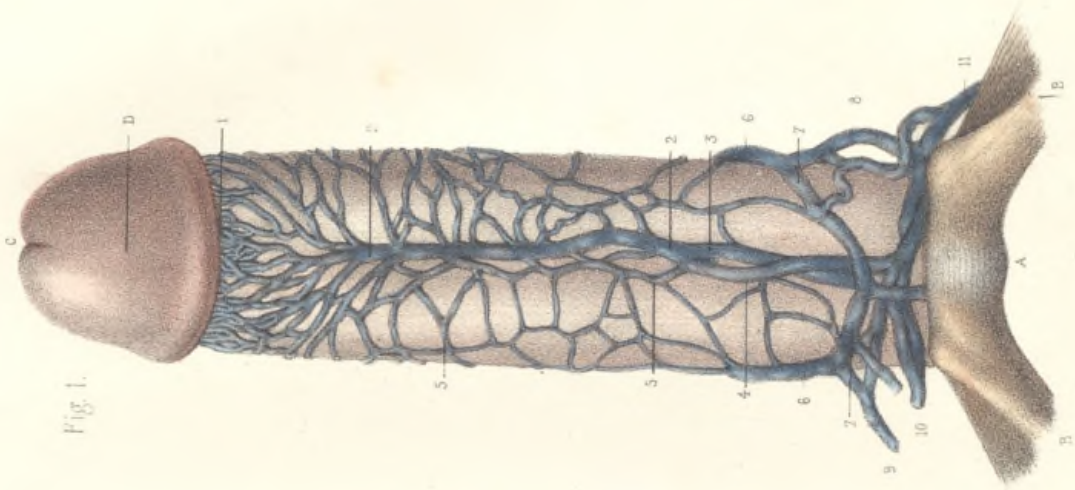


Fig. 1.

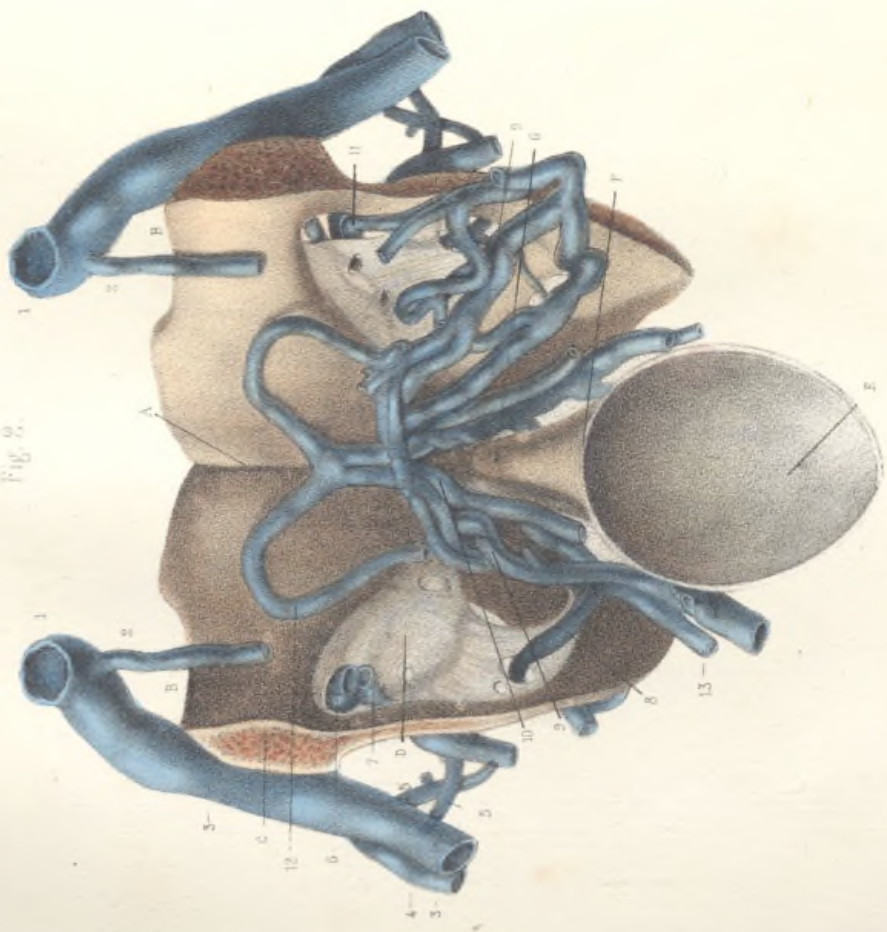



Fig. 2.



THE HISTORY OF THE UNITED STATES OF AMERICA  
FROM 1763 TO 1876  
BY CHARLES A. BEAMAN  
VOLUME I  
CHAPTER I  
THE EARLY YEARS  
1763-1776  
The year 1763 marked the end of the Seven Years' War, which had been fought between Great Britain and France for over a decade. The British emerged as the victors, and the Treaty of Paris was signed, ceding Canada and other territories to them. This victory established British supremacy in North America, but it also led to a period of tension and conflict with the American colonies. The colonies, which had been fighting for their own interests, now found themselves under the control of a distant power. This led to a series of events, including the Intolerable Acts, which ultimately resulted in the American Revolution.

THE HISTORY OF THE UNITED STATES OF AMERICA  
FROM 1763 TO 1876  
BY CHARLES A. BEAMAN  
VOLUME I  
CHAPTER II  
THE AMERICAN REVOLUTION  
1776-1781  
The American Revolution began in 1776 with the Declaration of Independence. The colonies, led by George Washington, fought the Revolutionary War against the British. The war was a struggle for freedom and self-governance. The British, who had been the dominant power in North America, were defeated, and the United States was born. The new nation was founded on the principles of liberty, justice, and equality. The American Revolution was a turning point in the history of the world, and it inspired other nations to fight for their own freedom.

THE HISTORY OF THE UNITED STATES OF AMERICA



## ARTÈRES DU BASSIN CHEZ L'HOMME.

L'os iliaque droit a été enlevé, ainsi que les muscles. Les organes pelviens sont vus par leur face latérale droite. Le dessin a été fait d'après une pièce sèche, et pour montrer, autant que possible, la distribution des artères viscérales, on a dû modifier quelques rapports. Ainsi l'on a écarté la face inférieure de la vessie de la face antérieure du rectum; les vésicules séminales ont été séparées de la vessie et appliquées sur le rectum; le col de la vessie et la prostate ont été attirés en arrière. La bifurcation de l'aorte a été remontée jusque sur la partie inférieure de la troisième vertèbre lombaire. La bifurcation de l'iliaque primitive s'est trouvée reportée en haut et en arrière; l'artère ombilicale, qui doit correspondre au milieu de la face latérale de la vessie, s'est placée au niveau du plan postérieur de cet organe, etc. Cette figure n'est donc pas destinée à montrer les rapports des organes, mais seulement la distribution des artères.

A, coupe de la paroi abdominale antérieure sur la ligne médiane; B, la surface auriculaire du côté droit du sacrum; C, la surface symphysienne du pubis gauche; D, ligament suspenseur de la verge; E, le corps caverneux de la verge; F, la racine droite du corps caverneux, coupée en travers au niveau de son extrémité pénienne; G, commencement de la portion pénienne de l'urètre; H, face latérale droite du bulbe cachée sous un plan fibro-musculaire; I, le testicule droit; L, face latérale droite de la prostate; K, col de la vessie; M, ouraque; N, l'urètre droit; O, sphincter de l'an; P, rectum; Q, la vésicule séminale droite; R, la vésicule séminale gauche; S, R, les deux canaux déférents.

1, tronc de l'aorte abdominale; 2, artère iliaque primitive gauche; 3, iliaque primitive droite; 4, commencement de l'iliaque externe; 5, artère iliaque interne ou hypogastrique; 6, origine de l'obturatrice; 7, artère fessière coupée en travers à sa sortie du bassin; 8, artère ombilicale fournissant bientôt, 9, une artère vésicale, après quoi elle se réduit à un cordon ligamenteux, 10, qui va se rendre à l'ombilic; 11, artère ischiatique; 12, honteuse interne coupée en travers au niveau de l'ischion; 13, hémorrhoidale moyenne; 14, artère vésicale. Les artères iléo-lombaires et sacrées latérales, masquées par la fessière et l'ischiatique, ne sont pas visibles sur la figure.

*Artères de la vessie.* — Les nombreuses artères qui se distribuent sur les parois de la vessie, viennent de plusieurs sources, et sont, du reste, très-variables. On peut les diviser en *latérales*, *postérieures*, *inférieures* et *antérieures*. Les *latérales* (9) naissent, par une ou plusieurs branches, de la partie perméable de l'artère ombilicale; elles remontent sur le côté de la vessie et s'anastomosent avec les vésicales antérieures, 15, et avec les postérieures; on peut les suivre jusqu'au sommet de la vessie. Les *vésicales postérieures* viennent d'une ou deux branches qui

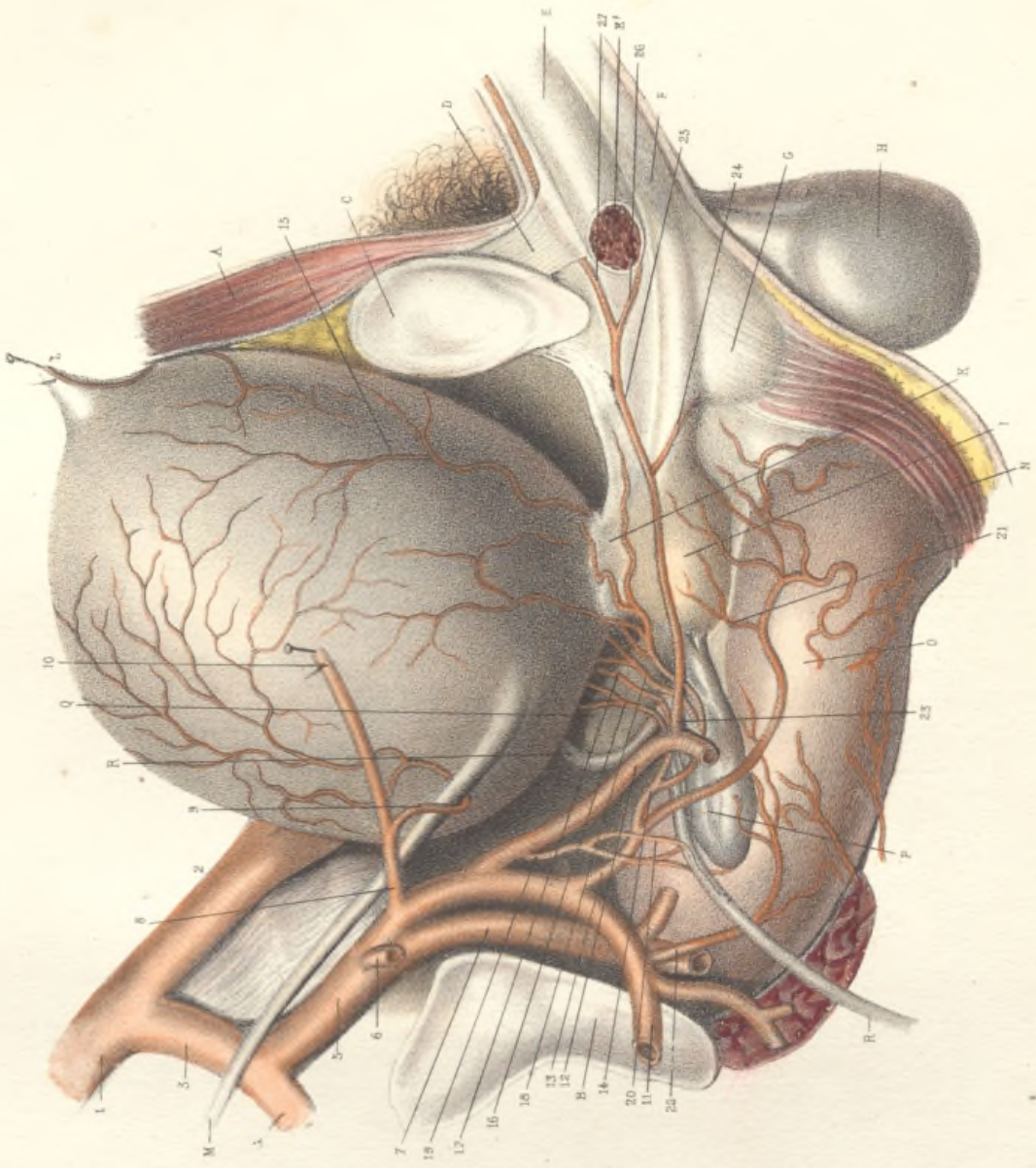
sont fournies ordinairement par l'hémorrhoidale moyenne; sur notre sujet, l'une d'elles, 16, vient de la honteuse interne, l'autre, 17, vient de l'hémorrhoidale moyenne. Les *vésicales inférieures* sont fournies en général par une seule branche, 18, qui vient tantôt du tronc de l'hypogastrique, et tantôt, comme sur la figure, de l'hémorrhoidale moyenne. La *vésicale antérieure*, qui naît souvent de la honteuse interne, provient ici de l'hémorrhoidale moyenne, par un tronc (14) qui fournit successivement une vésicale postérieure et une vésicale inférieure.


*Artères des vésicules séminales.* — L'artère vésicale inférieure fournit toujours plusieurs rameaux à ces vésicules, qui reçoivent en outre, sur notre sujet, des rameaux venant des artères du rectum, et une artère principale, 19, fournie par la honteuse interne. L'artère du canal déférent, née ordinairement de la vésicale inférieure, est fournie ici, 20, par cette même branche.

*Artères de la prostate.* — La prostate reçoit des artères nombreuses fournies par les vésicales inférieures et antérieures, et par l'hémorrhoidale moyenne, 21.

*Artères du rectum.* — Les hémorrhoidales supérieures et les inférieures ne sont pas visibles sur la figure. Outre l'artère hémorrhoidale moyenne normale (13), il existe ici une hémorrhoidale moyenne accessoire fournie par l'ischiatique, 22.

*Artères de la verge.* — Par suite de la distension et de la dessiccation des organes, les rapports et la direction de l'artère pénienne ont été considérablement modifiés. Le point de son origine, 23, a été fortement reporté en arrière et en haut, et s'est rapproché de la ligne médiane. Cette artère naît de la honteuse interne sur la face interne de la tubérosité de l'ischion. Si les rapports n'avaient pas été changés, cette artère devrait commencer au niveau de la partie antérieure du sphincter de l'an, remonter de là vers le bord inférieur de la symphyse, en passant sur les côtés du bulbe, et se recourber ensuite en avant pour gagner la verge. Au lieu de cela, la partie ascendante de l'artère pénienne présente sur notre pièce sèche une direction antéro-postérieure, et paraît située dans le bassin, 24, artère du bulbe ou artère transversale du périnée; 25, division de l'artère pénienne en deux branches terminales sous la symphyse: l'une de ces branches est l'artère caverneuse, 26, qui pénètre dans la racine correspondante du corps caverneux, au niveau de la bifurcation de ce corps; l'autre est l'artère dorsale de la verge, 27, qui passe entre les deux racines du corps caverneux; s'engage dans l'épaisseur du ligament suspenseur de la verge (D), qu'il traverse d'avant en arrière, tout près de la ligne médiane, et gagne le dos de la verge, sur lequel il se prolonge jusqu'à la base du gland.







## VEINES DU BASSIN CHEZ L'HOMME.

Vue latérale des artères et des veines du bassin du côté gauche, d'après une pièce sèche. Quoique moins altérés que sur la planche précédente, les rapports ont été cependant quelque peu modifiés. Ainsi l'artère et la veine obturatrices, au lieu de s'écarter de la ligne médiane, s'en rapprochent. La bifurcation de l'aorte a été rejetée un peu à droite; l'artère hypogastrique a été attirée en avant pour laisser voir la veine hypogastrique, et, par suite, les artères sacrées latérales ont été éloignées du sacrum. L'origine et les connexions des artères du bassin, masquées en partie par les veines, en partie par les troncs artériels qui n'ont pu être isolés, ne pourront être étudiées complètement sur la figure, mais il suffira de comparer cette planche avec la précédente, pour se faire une idée des grandes variétés qui existent sous ce rapport chez les divers sujets.

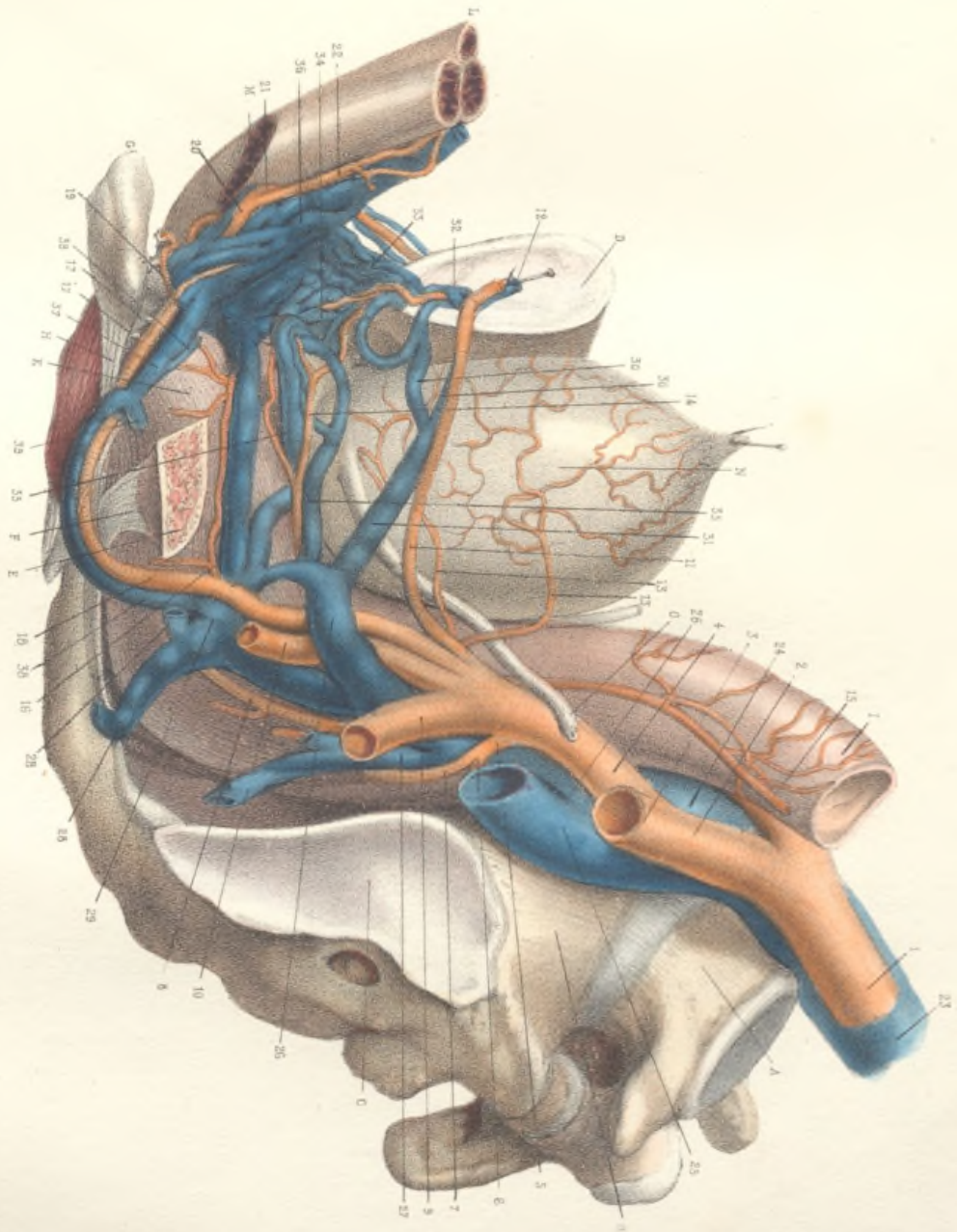
On a enlevé l'os iliaque gauche en totalité, à l'exception de l'épine sciatique, qu'on a laissée en place avec le petit ligament sacro-sciatique, après l'avoir séparée par un trait de scie, et d'un fragment de l'ischion, sur lequel s'insère le grand ligament sacro-sciatique; ce fragment de l'ischion (G) a été rabattu en avant dans le but de montrer le passage de l'artère et de la veine honteuses internes dans la petite échancre sciatique, entre les deux ligaments sacro-sciatiques.

A, cinquième vertèbre dorsale; B, sacrum; C, surface auriculaire du sacrum; D, surface symphysienne du pubis droit; E, l'épine sciatique; F, le petit ligament sacro-sciatique; G, fragment de l'ischion rabattu en avant; H, le grand ligament sacro-sciatique; I, extrémité supérieure du sacrum; K, son extrémité inférieure; L, corps de la verge; M, la racine gauche du corps caverneux coupée à sa base; N, vessie; O, uretère gauche.

Artères. — 1, aorte abdominale; 2, iliaque primitive; 3, iliaque externe coupée à son origine; 4, tronc de l'artère hypogastrique; 5, tronc commun de l'ilio-lombaire et de la sacrée latérale supérieure; 6, origine de l'ilio-lombaire masquée par la veine iliaque externe; 7, artère sacrée latérale supérieure séparée du sacrum; 8, artère sacrée latérale inférieure séparée du sacrum; 9, artère fessière coupée à sa sortie du bassin; 10, artère ischiatique coupée à sa sortie du bassin; 11, artère obturatrice. Elle se porte horizontalement en avant et en dehors; et sort du bassin par le canal sous-pubien. L'os iliaque ayant été enlevé, l'extrémité antérieure de cette artère a été fixée sur la symphyse; 12, partie extra-pelvienne de l'artère obturatrice, coupée en travers après sa sortie du canal sous-pubien; 13, 13, artères vésicales latérales; 14, artère vésicale antérieure, fournissant à la prostate; 15, artère hémorrhoidale supérieure; branche

terminale de la mésentérique inférieure; 16, artère hémorrhoidale moyenne fournie ici par la honteuse interne; 17, 17, artères hémorrhoidales inférieures fournies par la honteuse interne au niveau de l'ischion; 18, artère honteuse interne, se recourbant au-dessous de l'épine sciatique et passant entre le grand et le petit ligament sacro-sciatiques (F et H) pour gagner la région du périnée; 19, artère transversale du périnée ou artère du bulbe; 20, artère pénienne fournissant l'artère caverneuse, 21, et l'artère dorsale de la verge, 22.

Veines. — 23, veine cave inférieure; 24, veine iliaque primitive; 25, veine iliaque externe coupée en travers; 26, 26, veine iliaque interne ou hypogastrique, masquée en partie par l'artère; 27, veines sacrées latérales. L'injection, arrêtée par les valves, n'a pas gagné les veines fessières qui n'ont pu être représentées sur la figure; 28, 28, les deux veines ischiatiques, se réunissant en un tronc gros et court, qui se réunit bientôt, 29, au tronc commun des deux veines honteuses internes; 30, 30, les deux veines obturatrices, se réunissant en un seul tronc qui va se jeter, 31, dans la veine hypogastrique. Les veines obturatrices, avant de pénétrer dans le bassin à travers le canal obturateur, reçoivent ou émettent plusieurs branches, 32, qui les font communiquer avec le *plexus pudendus*; 33, la partie médiane ou supérieure du *plexus pudendus*, communiquant largement en arrière avec le plexus vésico-prostatique, 34, de telle sorte que, lorsque le pubis est enlevé, les deux plexus, l'un extra-pelvien, l'autre intra-pelvien, semblent n'en former qu'un seul; 35, 35, troncs veineux qui se détachent du plexus vésico-prostatique, et qui vont verser le sang de ce plexus dans la veine hypogastrique. Le nombre, le trajet de ces troncs et leurs anastomoses ne sont soumis à aucune règle; 36, partie latérale du *plexus pudendus*. En dedans et en haut, ce plexus latéral se continue sans interruption avec le *plexus pudendus* médian. Il entoure l'artère dorsale de la verge et l'artère caverneuse, branches terminales de l'artère pénienne. Il reçoit les veines du bulbe. En bas, en dehors et un peu en arrière, il donne naissance aux veines honteuses internes, 37. Celles-ci sont au nombre de deux, l'une d'elles est seule bien visible sur la figure, l'autre est cachée derrière l'artère honteuse; cependant elle devient apparente au-dessous de l'épine sciatique. Parvenues dans le bassin, les deux veines honteuses internes s'unissent en un tronc commun, 38, qui va se jeter avec l'ischiatique dans la veine hypogastrique. En passant sur les côtés de l'anus, les veines honteuses internes reçoivent plusieurs veines plus ou moins volumineuses, 39, 39, qui les font communiquer avec le *plexus hémorrhoidal*. Ce sont les veines hémorrhoidales inférieures.









## ARTÈRES DU BASSIN CHEZ LA FEMME.

L'os iliaque gauche est enlevé; on aperçoit la face latérale gauche des organes pelviens. Les organes contenus dans les trois ailerons du ligament large ont été renversés en avant, et la trompe a été en outre attirée en haut.

A, surface auriculaire du sacrum; B, symphyse sacro-vertébrale; C, surface symphysienne du pubis droit; D, la vessie; E, le rectum, dont l'extrémité supérieure a été rejetée à droite; F, la vulve; G, face interne de la grande lèvre droite; I, I, les deux petites lèvres; K, le clitoris disséqué; L, surface extérieure du vagin; M, l'utérus; N, le ligament rond; O, l'ovaire; P, le ligament de l'ovaire; Q, la trompe de Fallope; R, le pavillon de la trompe; S, le grand nerf sciatique à sa sortie du bassin.

1, tronc de l'aorte abdominale; 2, 2, artères hémorrhoidales supérieures fournies par la mésentérique inférieure; 3, artère iliaque primitive; 4 artère iliaque externe coupée à son origine; 5, artère hypogastrique ou iliaque interne; 6, artère fessière; 7, artère ischiatique; 8, artère utérine, fournissant, 9, 9, les branches vésicales postérieures; 10, artère vaginale fournissant une artère vésicale latérale, 11, une antérieure, 12, et une inférieure, 13; l'artère hémorrhoidale moyenne, 14, envoie ici plusieurs branches sur le vagin; 15, artère honteuse interne; 16, artère clitoridienne, fournie par la honteuse interne et accompagnée par le nerf clitoridien. Sur ce sujet l'artère obturatrice naissait de l'épigastrique.

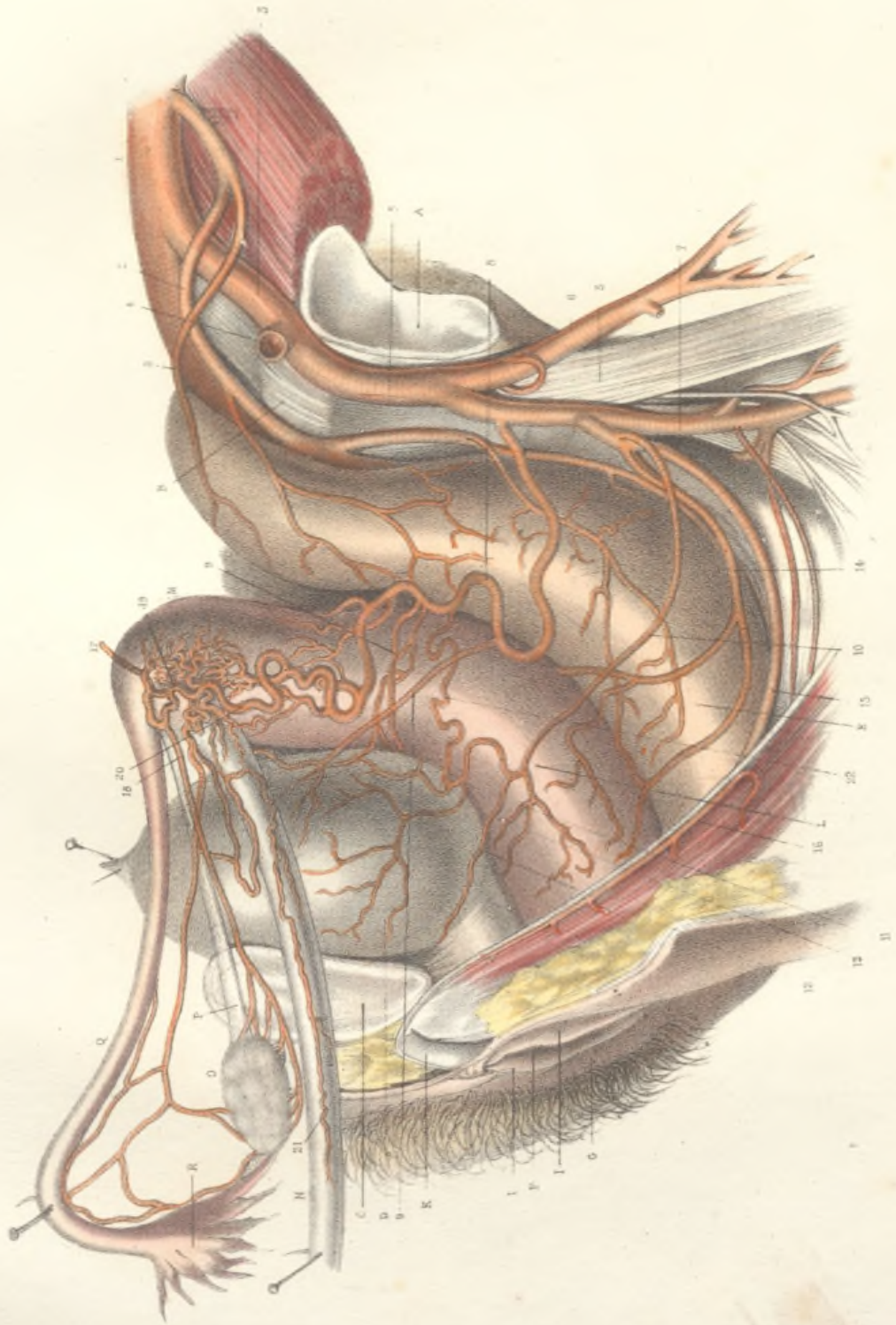
*Artères de l'utérus.* — L'utérus reçoit ses artères de deux sources, savoir: de l'aorte par l'artère utéro-ovarienne, et de l'hypogastrique par l'artère utérine.


Le tronc de l'artère utéro-ovarienne, 17, parvenu sur les côtés du fond de l'utérus, se divise en deux branches: l'une ovarienne, 18, l'autre utérine, 19. La branche ovarienne longe le ligament de l'ovaire, et se divise en plusieurs rameaux

qui pénètrent dans l'ovaire. On peut donner le nom d'artère tubaire à un rameau constant qui forme une longue arcade sous le bord inférieur de la trompe de Fallope, dans l'épaisseur de l'aileron moyen du ligament large; qui, d'une part, à son extrémité utérine, communique avec le plexus artériel utéro-ovarienne, et qui, d'une autre part, au niveau du pavillon de la trompe, se recourbe en bas et en arrière pour aller se jeter sur l'ovaire, en s'anastomosant avec la branche ovarienne.

La branche utérine de l'artère utéro-ovarienne, 20, descend sur le bord de l'utérus, fournit un grand nombre de branches qui forment, au niveau de l'angle de cet organe, le plexus artériel utéro-ovarienne, et va s'anastomoser à plein canal avec l'artère utérine. Du plexus artériel utéro-ovarienne partent l'artère ovarienne proprement dite, l'artère tubaire, et un ou plusieurs rameaux, 21, qui accompagnent le ligament rond jusqu'à sa sortie du bassin. Dans son trajet sur le bord de l'utérus, l'artère utérine, très-flexueuse, fournit un grand nombre de branches qui se distribuent en avant et en arrière sur les deux faces de cet organe.

L'artère utérine (8), née de l'hypogastrique, se porte en dedans, chemine entre les deux feuillets du ligament large, et gagne le bord du col de l'utérus au niveau de l'insertion du vagin. Elle donne fréquemment une ou plusieurs artères vésicales postérieures (9, 9); elle donne en outre une branche vaginale, 22, qui descend sur le vagin et s'anastomose avec l'artère vaginale. Parvenue sur le col de l'utérus, elle se recourbe pour devenir ascendante, émet des branches antérieures et postérieures, et remonte le long du bord de l'utérus jusqu'à la rencontre de l'artère utéro-ovarienne avec laquelle elle s'anastomose.





MEMORANDUM FOR THE RECORD

On 11/15/51, the following information was received from the [redacted] regarding the [redacted] of the [redacted] in the [redacted] area.

The [redacted] of the [redacted] in the [redacted] area is [redacted] and is [redacted] to the [redacted] of the [redacted] area.

The [redacted] of the [redacted] in the [redacted] area is [redacted] and is [redacted] to the [redacted] of the [redacted] area.

The [redacted] of the [redacted] in the [redacted] area is [redacted] and is [redacted] to the [redacted] of the [redacted] area.

The [redacted] of the [redacted] in the [redacted] area is [redacted] and is [redacted] to the [redacted] of the [redacted] area.

The [redacted] of the [redacted] in the [redacted] area is [redacted] and is [redacted] to the [redacted] of the [redacted] area.

The [redacted] of the [redacted] in the [redacted] area is [redacted] and is [redacted] to the [redacted] of the [redacted] area.

The [redacted] of the [redacted] in the [redacted] area is [redacted] and is [redacted] to the [redacted] of the [redacted] area.

The [redacted] of the [redacted] in the [redacted] area is [redacted] and is [redacted] to the [redacted] of the [redacted] area.

**VEINES DU BASSIN CHEZ LA FEMME.**

L'os iliaque droit a été enlevé. Les viscères pelviens sont vus par leur face latérale droite. Le ligament rond de l'utérus a été attiré en avant. La trompe et l'ovaire ont été attirés en arrière.

A, coupe médiane de la paroi abdominale antérieure; B, surface symphysienne du pubis gauche; C, surface auriculaire droite du sacrum; D, muscle psoas; E, muscle, pyramidal; F, vessie; H, vagin; I, rectum; K, face interne de la grande lèvre gauche; L, le clitoris et les deux nymphes; M, utérus; N, ligament rond attiré en avant; O, trompe de Fallope attirée en haut et en arrière; P, ovaire; Q, ligament de l'ovaire; R, urètre droit.

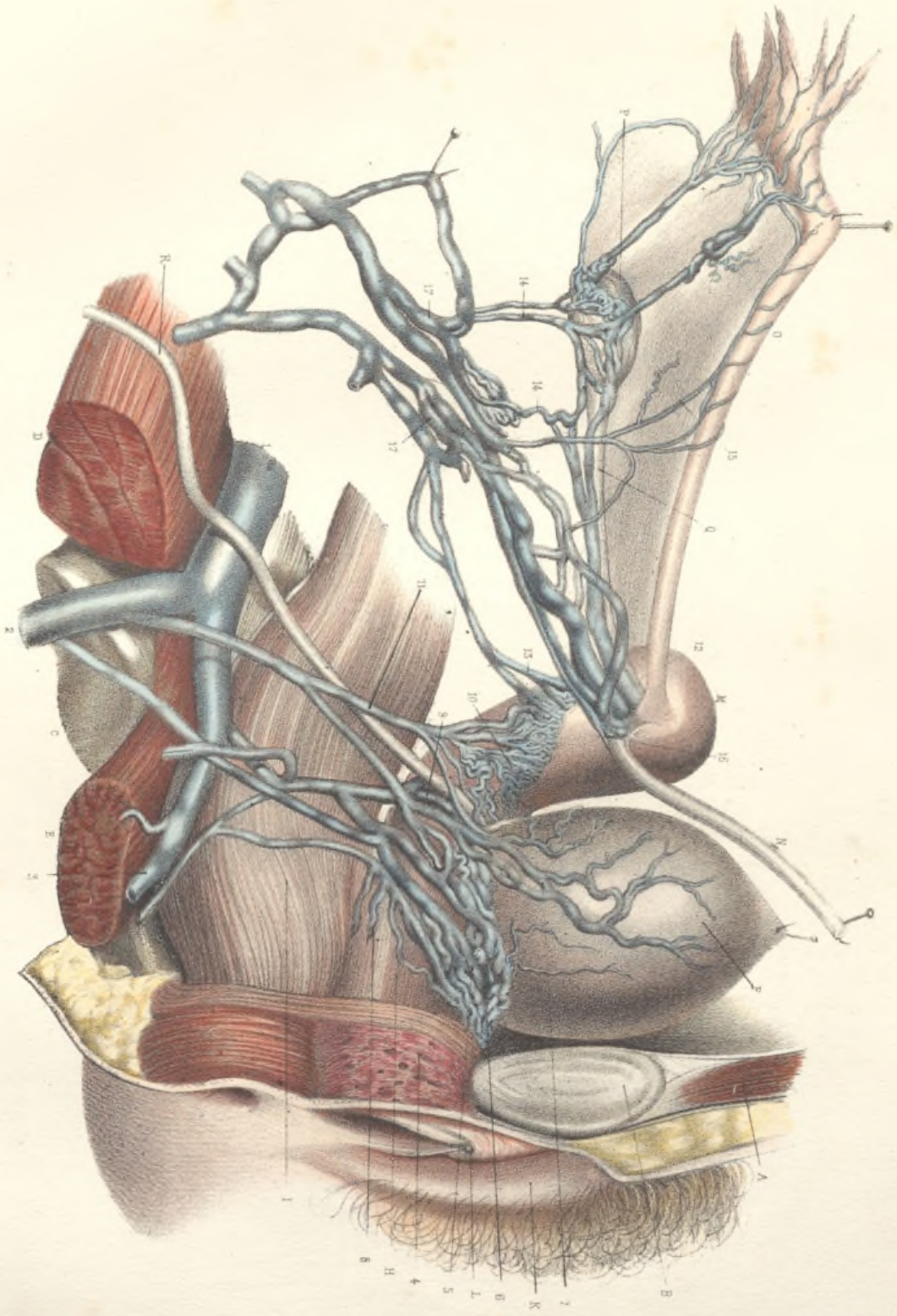
*Plexus vésico-vaginal.* — 1, veine hypogastrique; 2, tronc commun des veines fessières et ischiatiques; 3, veine honteuse interne coupée à sa sortie du bassin; 4, moitié droite du bulbe du vagin vue par sa face externe; 5, plexus veineux vésico-vaginal. La partie médiane ou antérieure de ce plexus, située sur le col de la vessie et sur la paroi supérieure de l'urètre, reçoit en avant, 6, un grand nombre de veines flexueuses et entrelacées qui proviennent du clitoris et de la partie supérieure du bulbe du vagin. Sur les côtés, il reçoit les veines vésicales, 7, les veines vaginales, 8; il reçoit en outre les veines hémorrhoidales moyennes, dans lesquelles l'injection n'a pas pénétré, et qui n'ont pu être représentées sur la figure. En haut et en arrière, il communique, 9, avec les veines du col de l'utérus. Cette communication est souvent beaucoup plus riche qu'elle ne l'est sur notre sujet. Le plexus vésico-vaginal et le plexus veineux du col de l'utérus sont ici presque isolés l'un de l'autre, mais ils se confondent quelquefois en un seul et même plexus. Les veines émanées de ces plexus vont se rendre sans aucun ordre dans les branches de l'hypogastrique.


*Veines de l'utérus et de l'ovaire.* — Le col et le corps de l'utérus, que l'anatomie comparée et la physiologie nous apprennent à considérer comme des organes distincts, sont distincts par leur appareil vasculaire non moins que par leurs au-

tres caractères. Le corps de l'utérus est un organe abdominal tribulaire de laorte ventrale et de la veine cave inférieure; le col de l'utérus est un organe pelvien, tributaire des vaisseaux hypogastriques.

On a vu sur la planche précédente que l'artère utérine, branche de l'hypogastrique, est surtout l'artère du col de l'utérus, et qu'une branche de l'aorte abdominale, l'artère utéro-ovarique, fournit à la fois au corps de l'utérus et à ses annexes (ovaire, trompe, ligament rond). La distribution des veines reproduit assez exactement celle des artères. Les veines du col de l'utérus, 10, nombreuses et flexueuses, convergent en dehors et en bas, et donnent naissance de chaque côté à un tronc (quelquefois double), qui s'appelle la *veine utérine*, 11, et qui va se jeter dans la veine hypogastrique ou dans l'une de ses branches. La veine utérine aboutit ici au tronc commun des veines fessières et ischiatiques.

Les veines du corps de l'utérus, beaucoup plus volumineuses que celles du col, se rendent de chaque côté vers l'angle de l'utérus, 12, où elles émergent de cet organe au niveau du ligament rond, de la trompe et du ligament de l'ovaire. Quelques veines plus petites, 13, émergent un peu plus bas le long du bord de l'utérus. Ces diverses veines, anastomosées en plexus, se portent de dedans en dehors et reçoivent bientôt les veines de l'ovaire, 14, 14, et les veines de la trompe, 15. Celles-ci forment sous le bord inférieur de la trompe une arcade composée de plusieurs arades partielles. De la réunion de toutes ces veines tubulaires, ovaires et utérines, auxquelles se joint la petite veine du ligament rond, 16, résulte un plexus volumineux, 17, 17, connu sous le nom de *plexus pampiniforme*, et mieux nommé *plexus veineux utéro-ovarique*. Le *plexus pampiniforme*, d'abord placé sous le feuillet postérieur du ligament large, gagne le détroit supérieur du bassin, devient ascendant, et, se simplifiant de plus en plus, se réunit de chaque côté en une seule veine (quelquefois deux). C'est la veine utéro-ovarique. Celle du côté droit va se jeter directement dans la veine cave; celle du côté gauche va se jeter le plus souvent dans la veine rénale gauche.










Fig. II.

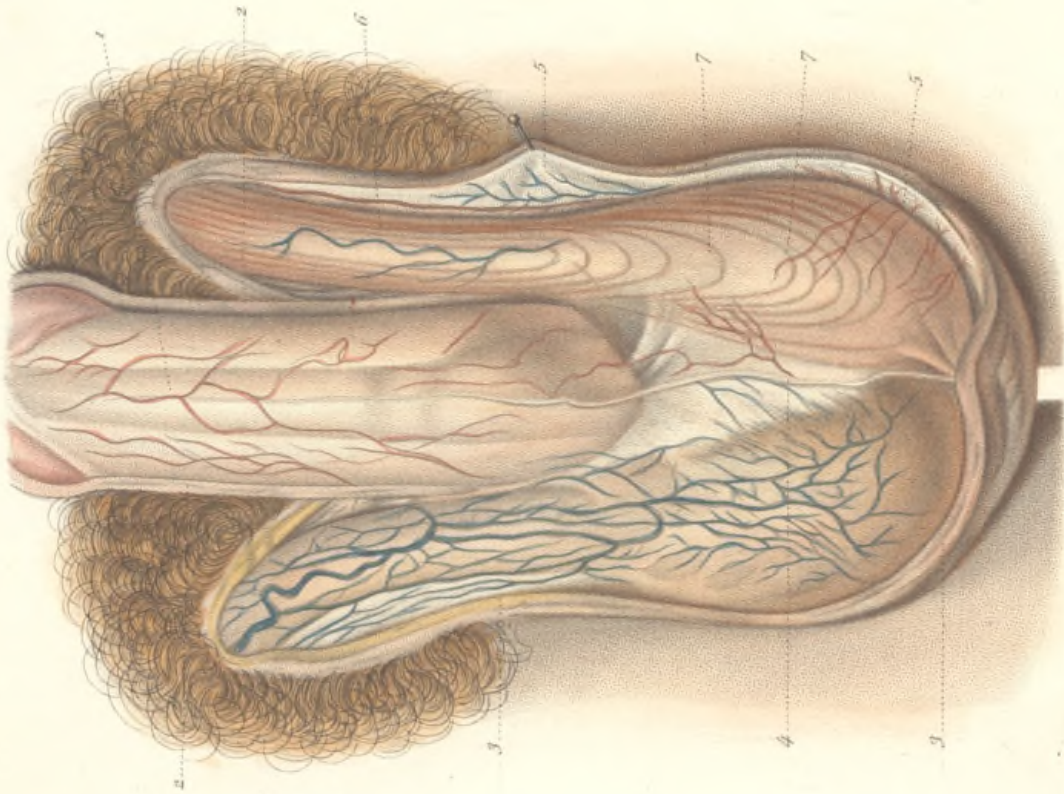
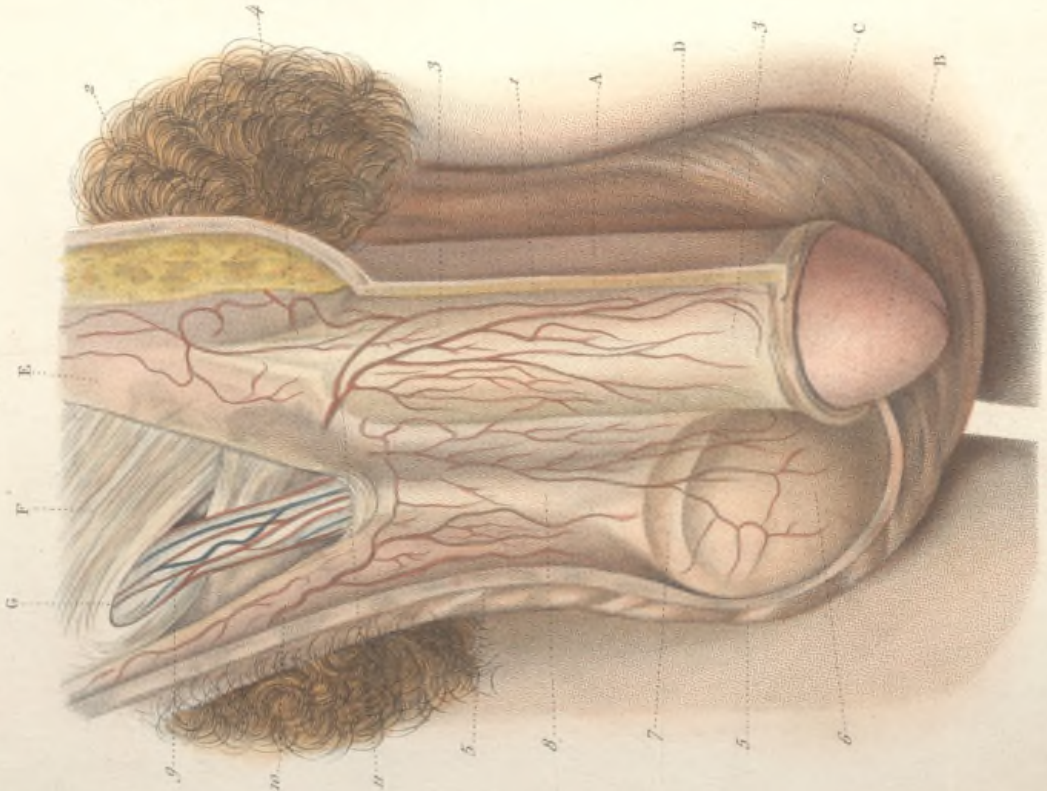


Fig. I.



E. Beau ad nat. del.

Lemercier et C<sup>ie</sup> Imp.

## ORGANES GÉNITAUX EXTERNES DE L'HOMME.

Fig. 1. — Enveloppes du pénis et des testicules.

A, le pénis; B, le gland; C, le prépuce; D, le scrotum ou enveloppe cutanée des testicules; E, aponévrose du muscle grand oblique coupée en dehors; F, muscle petit oblique; G, canal inguinal.

1. Section de la peau de la verge, doublée d'un tissu cellulaire fin et peu abondant, continue en haut avec 2, la peau du pénis.

3, 3, fascia pénis, enveloppe fibreuse de la verge, se continuant, en haut, avec le ligament suspenseur, 4, qui se fixe à la partie inférieure de la symphyse pubienne.

5, 5, coupe de la peau du scrotum doublée à sa face profonde du dartos.

6, saillie du testicule revêtu de ses enveloppes.

7, l'épididyme, 8, le cordon spermatique, également revêtus des enveloppes profondes.

9, le cordon spermatique mis à nu par l'ablation de la gaine fibreuse commune.

10, vaisseaux des bourses ou vaisseaux honteux externes; 11, vaisseaux des enveloppes de la verge provenant des honteuses externes.

Fig. II. — Le dartos et la tunique érythroïde.

1. Fascia pénis enveloppant la face inférieure de la verge, ainsi que l'urèthre; 2, 2, section de la peau de la verge; 3, 3, section de la peau du scrotum; au-dessous de celle-ci se voit le dartos, couche filamenteuse, rougeâtre, qui, au niveau de la ligne médiane, envoie dans la cavité des bourses un prolongement antéro-postérieur, 4, qui remonte jusqu'à la racine de la verge, cloison médiane qui divise la cavité du scrotum en deux loges distinctes.

5, 5, du côté gauche, la peau doublée de la tunique dartoïque a été enlevée pour montrer la tunique musculeuse ou érythroïde, 6, 6, constituée par l'épanouissement des fibres du crémaster, et formant au niveau du testicule des anses 7, 7, aplaties, à concavité supérieure, et réunies en membrane par du tissu cellulaire.

## ENVELOPPES DES TESTICULES.

FIG. I. — Tuniques celluluse et séreuse.

A, coupe de la verge; B, coupe de l'urèthre; C, ligament suspenseur de la verge.

1, coupe du scrotum et du dartos; 2, tunique celluluse située au-dessous des précédentes enveloppes, commune au cordon et au testicule, servant de support en dehors aux fibres du crémaster, adhérant par sa face interne à la tunique vaginale dont elle ne peut être séparée; 3, 3, la membrane celluluse commune, coupée au niveau du testicule, de manière à montrer la cavité de la tunique vaginale; 4, 4, la même tunique celluluse commune coupée au niveau du cordon, sur lequel elle s'applique, se prolongeant dans l'intérieur du canal inguinal; 5, le testicule; 6, l'épididyme.

FIG. II. — E.e crémaster.

A, corps du testicule; B, épидидyme; C, canal déférent; D, *vas aberrans*; E, veines et lymphatiques du testicule formant le cordon; F, artère testiculaire.

1, 1, 1, la tunique celluluse commune au testicule et au cordon, coupée et écartée en dehors, doublée à sa surface interne par le feuillet pariétal de la tunique vaginale. A travers ces deux tuniques, on voit, par transparence, les faisceaux du crémaster qui, au voisinage du testicule, s'irradient en éventail à la surface de la tunique celluluse.

Fig. II.

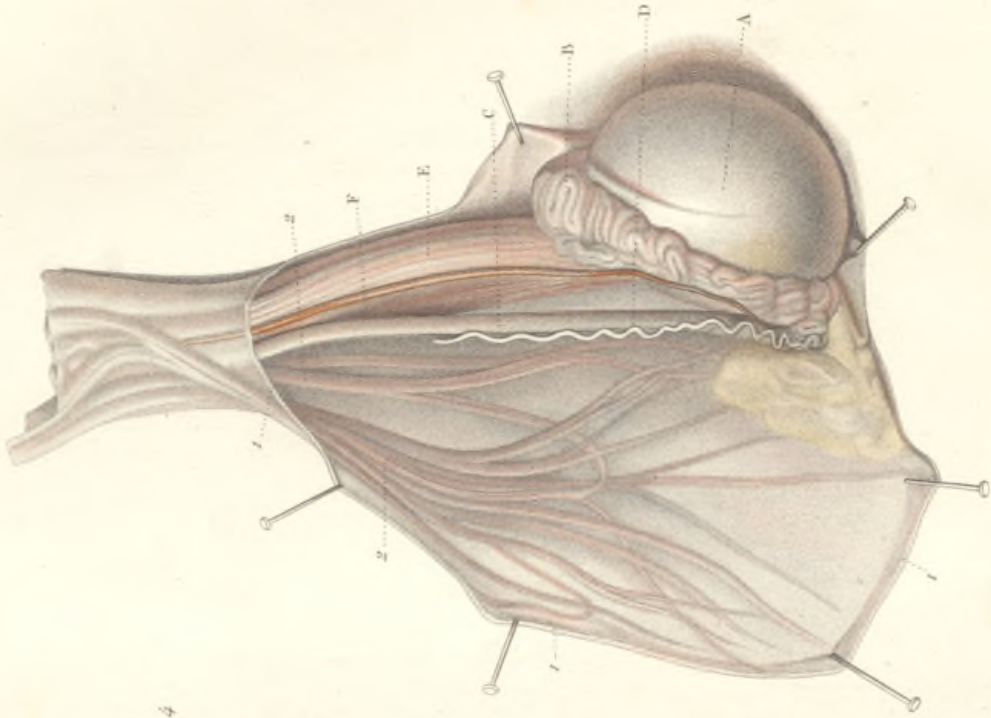
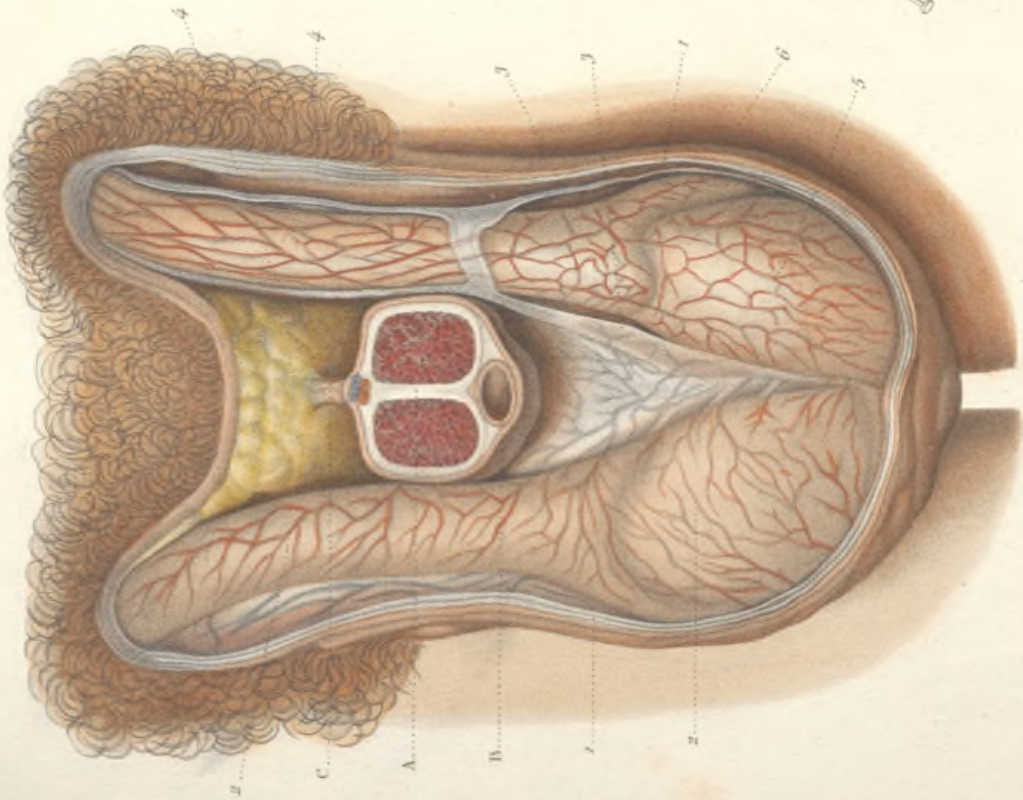



Fig. I.








Fig. III.

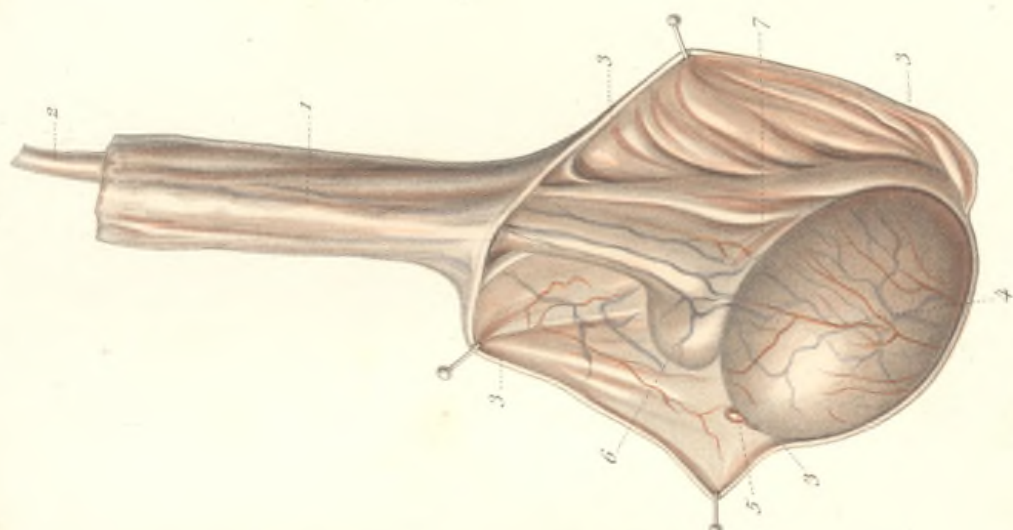


Fig. II

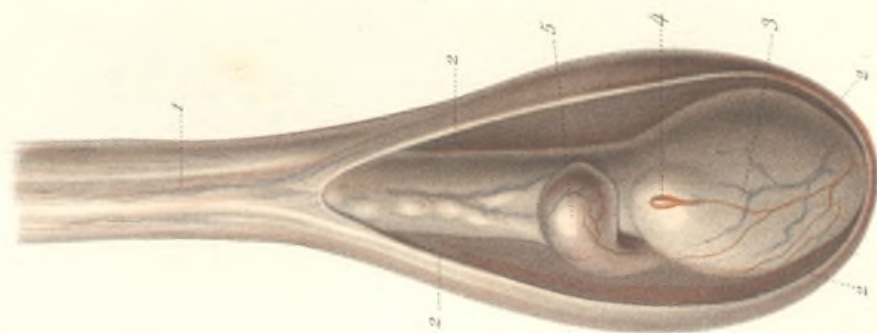
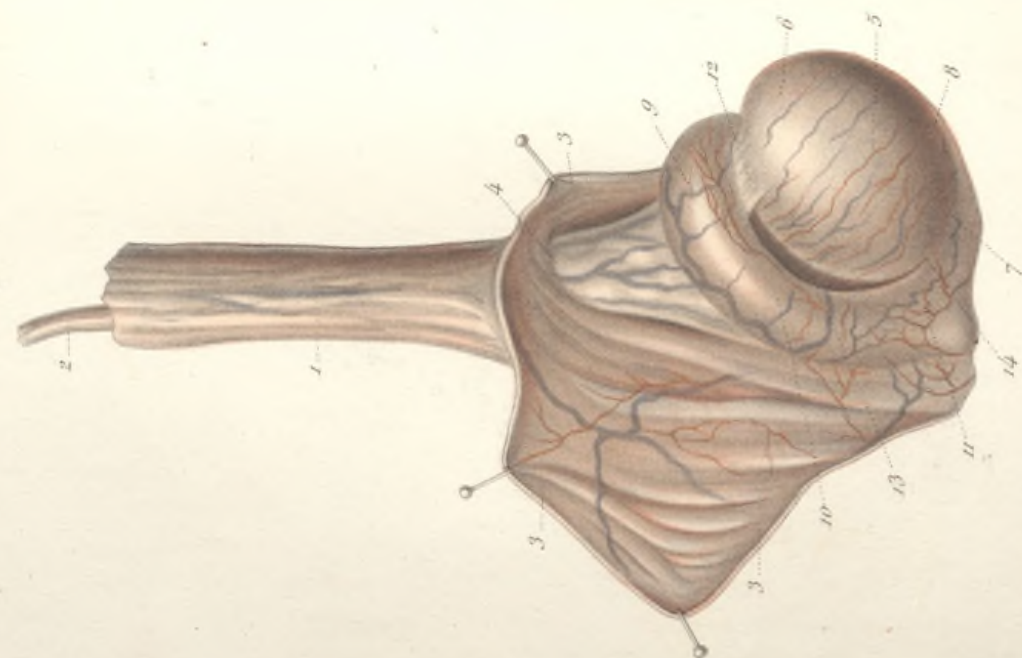


Fig. I.



## LE TESTICULE ET L'ÉPIDIDYME.

La tunique vaginale a été ouverte, et ses lambeaux écartés laissant voir les organes contenus.

FIG. I. — Le testicule et l'épididyme vus par leur face externe.

1, cordon spermatique revêtu de l'enveloppe fibreuse commune. 2, canal déférent. 3, 3, 3, feuillet pariétal de la tunique vaginale, doublé de la membrane fibreuse commune. La tunique vaginale se réfléchit sur le cordon, 4, pour former le feuillet viscéral qui enveloppe le testicule et l'épididyme.

5, face externe du testicule convexe, lisse, revêtu par la séreuse vaginale, sous laquelle on voit ramper des vaisseaux sanguins. 6, extrémité antérieure. 7, extrémité postérieure. 8, bord inférieur.

L'épididyme divisé en partie antérieure ou tête, 9, partie moyenne ou corps, 10; partie postérieure ou queue, 11, aplati de haut en bas, recourbé sur lui-même et concave inférieurement, est couché sur le bord supérieur du testicule et empêche un peu sur la face externe de l'organe. Sa tête adhère au testicule auquel elle est unie par les canaux séminifères qui se portent de ce dernier au canal épидидymaire, et par la tunique vaginale, 12, qui applique sur le testicule la tête de l'épididyme, en passant directement de l'un sur l'autre. Le corps de l'épididyme enveloppé complètement par la membrane séreuse, se détache du bord supérieur du testicule en sorte qu'il existe à ce niveau un espace vide, 13, entre ces deux organes. La

queue de l'épididyme est solidement unie à l'extrémité postérieure du testicule par du tissu cellulaire dense et par la séreuse vaginale 14, qui passe directement du testicule sur l'extrémité postérieure de l'épididyme.

FIG. II. — Le testicule et l'épididyme vus en avant.

1, cordon spermatique. 2, 2, 2, tunique vaginale. 3, bord antérieur ou inférieur libre, convexe, lisse, revêtu par la séreuse vaginale. 4, extrémité antérieure présentant un petit corps tuberculeux, formé par un amas de graisse qui soulève le feuillet de la séreuse. C'est l'*hydralide de Morgagni* ou l'*appendice testiculaire de Gosselin*. 5, extrémité antérieure ou tête de l'épididyme.

FIG. III. — Le testicule et l'épididyme vus par leur face interne.

1, cordon spermatique. 2, canal déférent. 3, 3, 3, tunique vaginale. 4, face interne du testicule. 5, extrémité antérieure avec l'appendice testiculaire. 6, partie antérieure de la tête de l'épididyme. 7, le corps et la queue de l'épididyme sont masqués par le canal déférent, les vaisseaux testiculaires et le feuillet de la séreuse vaginale qui se réfléchit de la face interne du testicule sur ces différentes parties. La situation de l'épididyme qui empêche sur la face externe du testicule d'expliquer comment, lorsqu'on examine celui-ci par son côté interne, on n'aperçoit pas l'épididyme.



STRUCTURE DU TESTICULE.

Fig. I. — Coupe longitudinale du testicule, de l'épididyme et du cordon.

A, coupe du cordon. B, B', coupe de l'épididyme. C, coupe du corps du testicule. 1, 1, 1, 1, membrane fibreuse commune du cordon et du testicule recouverte à sa face interne par la tunique vaginale; 2, 2, membrane propre ou tunique albuginée du testicule, revêtue par le feuillet viscéral de la séreuse vaginale. Au niveau de la tête de l'épididyme, B, la tunique vaginale cesse de recouvrir l'albuginée du testicule et se porte sur l'extrémité antéro-supérieure de la tête de l'épididyme, dont la membrane d'enveloppe, 3, est assez épaisse à ce niveau. De même à l'extrémité postérieure et inférieure, au niveau de la queue de l'épididyme, la tunique vaginale, au lieu de continuer à recouvrir l'albuginée du testicule, passe directement, 4, sur la queue de l'épididyme. L'albuginée du testicule est donc dépourvue de tunique séreuse de B en B', et adhère à ce niveau avec l'épididyme.

5, épaississement de la tunique albuginée situé au niveau du bord supérieur du testicule, un peu au-dessus de sa partie moyenne, formant le *corps d'Highmore* ou *médiaslin* du testicule. On voit converger vers ce point un grand nombre de cloisons celluluses, émanées de la surface interne de l'albuginée, et séparant les uns des autres les lobules de la glande.

Fig. II. — Coupe du testicule faite au niveau de la partie moyenne perpendiculairement à son axe longitudinal.

1, 1, 1, tunique fibreuse commune revêtue à sa surface interne par la vaginale. 2, 2, 2, tunique albuginée du testicule. 3, corps d'Highmore ou médiaslin du testicule auquel viennent se fixer les cloisons qui partent de la face interne de l'albuginée, et qui séparent les uns des autres les lobules de la glande. 4 coupe de l'épididyme. 5, canal déférent.

Fig. III. — Structure du testicule et de l'épididyme.

1, 1, 1, 1, lobules constituant par leur réunion la substance glandulaire du tes

ticule, et convergeant vers le corps d'Highmore. Chaque lobule se compose de un à trois canalicules séminifères, flexueux, terminés à une extrémité, soit en cul-de-sac, soit par une anse, et devenant plus rectilignes au voisinage du corps d'Highmore. Ils forment alors les *vaisseaux droits*, 2, 2, qui pénètrent dans la base du corps d'Highmore, où ils forment un réseau très serré, *réseau testiculaire* ou *vasculaire*, 3. Celui-ci donne naissance, à la partie supérieure, aux *vaisseaux efférents*, 4, qui traversent l'albuginée, pour se jeter dans l'épididyme. Ces vaisseaux décrivent alors des circonvolutions analogues à celles des canalicules qui composent les lobules, formant un certain nombre de cônes dont la pointe est dirigée vers le testicule; ce sont les *cônes séminifères*, 5, qui constituent par leur réunion la tête de l'épididyme. Les canalicules en se réunissant successivement en un canal unique forment le *canal de l'épididyme*, 6, canal flexueux, occupant le corps et la queue de l'épididyme. Il fournit à son extrémité inférieure un diverticule terminé en cul-de-sac, *vas aberrans*, 7, et se continue avec le canal déférent, 8. 9, branche de l'artère spermatique allant se distribuer au testicule. 10, branche de la même artère fournissant à la fois au testicule et à l'épididyme. 11, branche de la même exclusivement destinée à l'épididyme, s'anastomosant avec la précédente. 12, artère déférentielle, rameau de la honteuse interne ou de l'hypogastrique, s'anastomosant 13, avec une branche de la spermatique.

Fig. IV. — Fragment d'un canalicule séminifère. — Grossissement de 350 diamètres.

Les canalicules séminifères sont composés d'une tunique fibreuse 1, 1, de nature conjonctive avec des noyaux longitudinaux, et d'un épithélium formé de cellules polygonales. Entre ces deux couches on en distingue souvent une troisième, 4, membrane anhyste, appliquée à la surface interne de la tunique fibreuse, et apparaissant sous forme d'un liséré clair.

Fig. III.

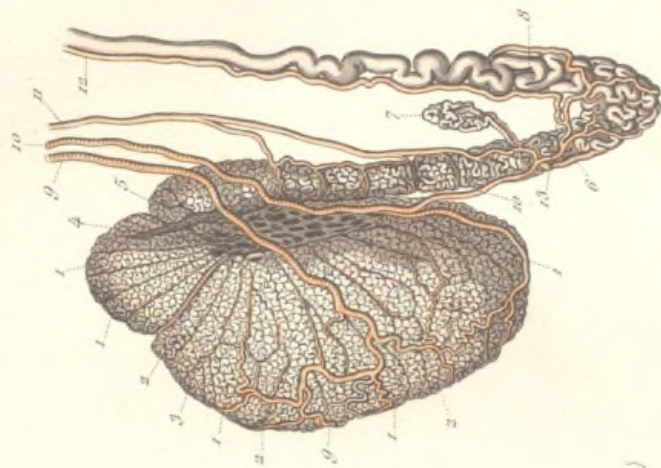


Fig. IV.




Fig. II.

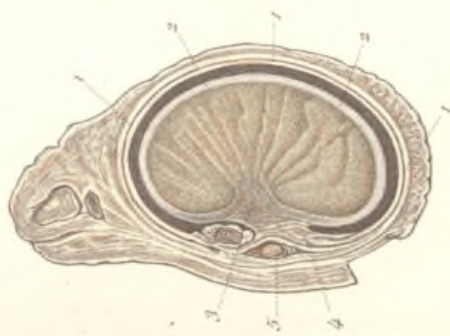
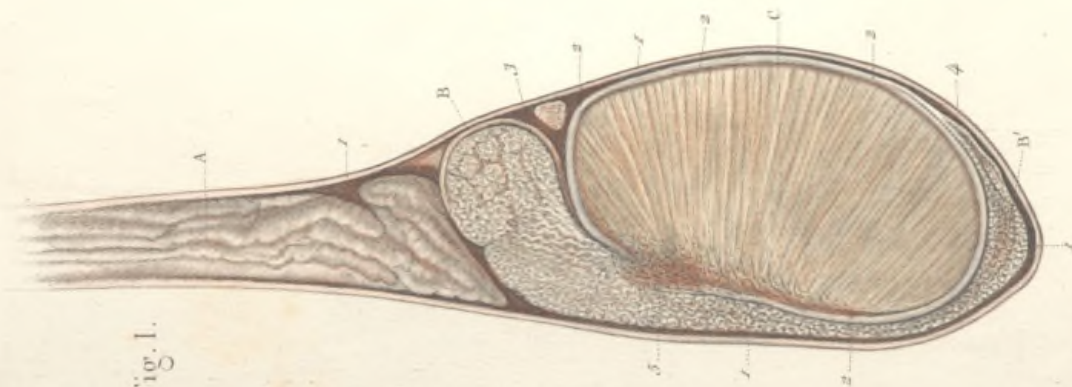



Fig. I.








Fig. II.

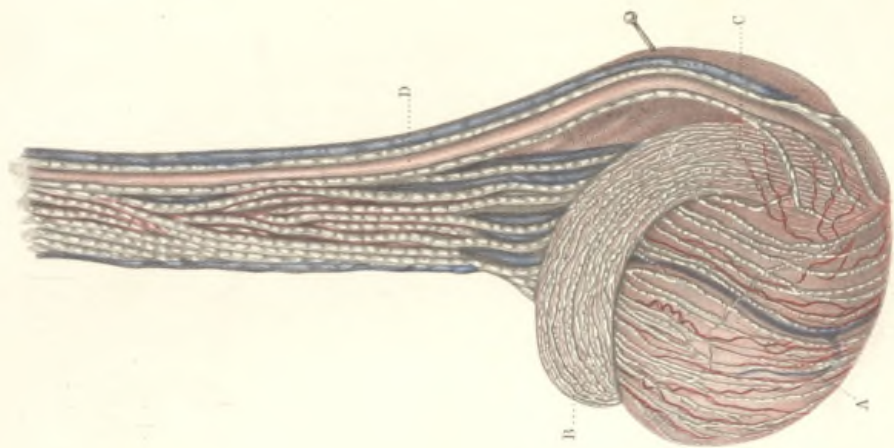
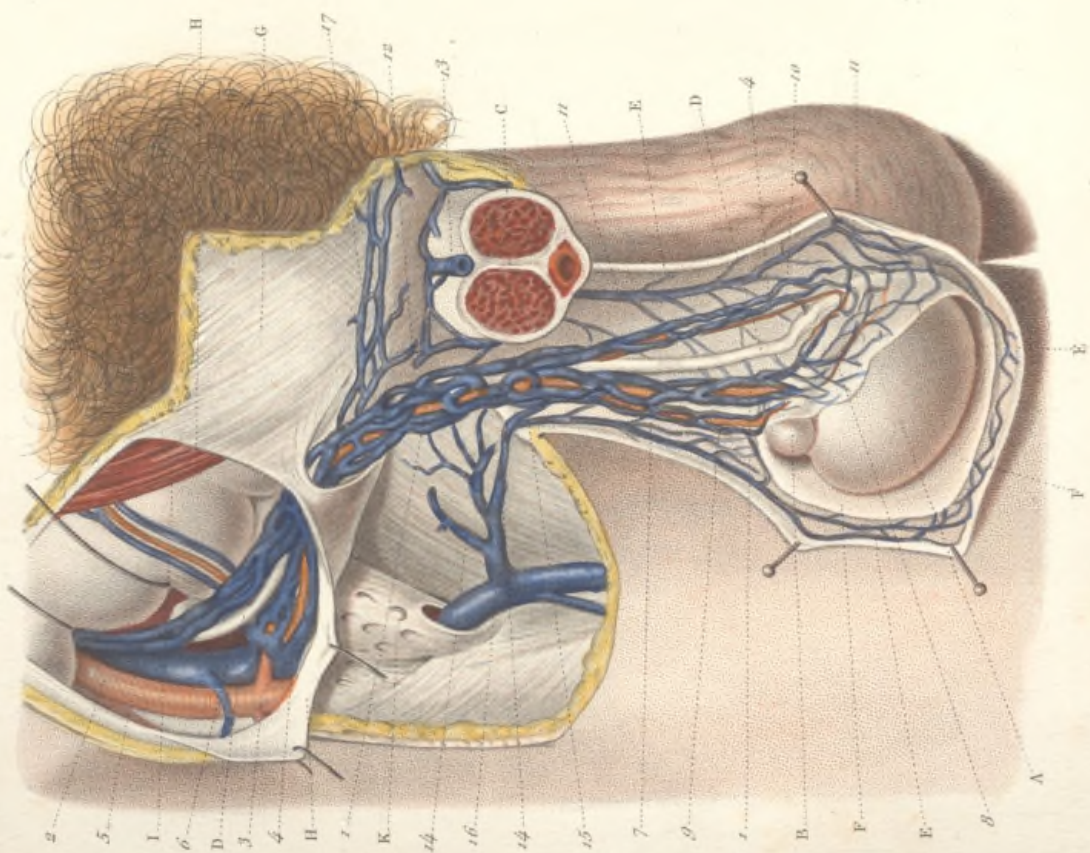


Fig. I.



## VAISSEAUX SANGUINS ET LYMPHATIQUES DU TESTICULE.

Fig. I. — Artères et veines du testicule.

A, testicule; B, tête de l'épididyme; C, coupe de la verge; D, D, canal déférent; E, E, E, coupe du scrotum; F, F, tunique vaginale ouverte; G, aponévrose du grand oblique; H, H, cette même aponévrose coupée et attirée au dehors; I, bord externe du muscle grand droit de l'abdomen; K, aponévrose fémorale, *fascia crebriformis*.

1, 1, artère spermatique, en partie cachée par les veines du cordon; 2, artère iliaque externe donnant origine, 3, aux artères circonflexe iliaque et épigastrique. De cette dernière on voit naître, 4, l'artère funiculaire.

5, veines spermatiques remontant à la veine cave; 6, veine iliaque externe.

7, veines testiculaires divisées en deux faisceaux: 8, celui des veines émanées du corps d'Highmore et, 9, celui des veines émanées de la tête de l'épididyme. Celui-ci s'anastomose à ce niveau avec les veines du scrotum, puis se prolonge d'avant en arrière sur le bord supérieur de l'épididyme, pour s'anastomoser largement avec, 10, le faisceau des veines funiculaires, qui lui-même présente de nombreuses anastomoses avec, 11, 11, les branches de la veine de la cloison,

laquelle se termine, 12, dans les veines du cordon, après s'être anastomosée avec, 13, la veine dorsale de la verge.

14, 14, veines honteuses externes recevant, 15, les veines de la paroi du scrotum, et venant se jeter, 16, dans la saphène interne; 17, anastomose prépu-bienne des veines du cordon.

Fig. II. — Vaisseaux lymphatiques du testicule.

A, face externe du corps du testicule; B, tête de l'épididyme; C, queue de l'épididyme; D, canal déférent.

Les lymphatiques des testicules naissent des conduits séminifères. Les superficiels, nés de la base des lobes, s'appliquent à la tunique albuginée, et convergent vers le bord supérieur de l'organe. Les lymphatiques profonds suivent les cloisons fibreuses et se portent vers le corps d'Highmore, au-dessus duquel ils se réunissent aux précédents. Les lymphatiques de l'épididyme communiquent avec ceux du testicule, surtout au niveau de la queue. Tous ces vaisseaux se réunissent en un nombre variable de troncs volumineux qui entourent le plexus veineux et le canal déférent, et vont se jeter dans les ganglions lombaires.

**Fig. I. — Canal déférent, vésicule séminale et canal éjaculateur injectés.**

A, A, la prostate. B, verumontanum.

1, 1, partie terminale des canaux déférents se dilatant progressivement à mesure qu'ils se rapprochent du col des vésicules séminales, et offrant des bosselures à leur surface. 2, 2, vésicules séminales oblongues, évasées à leur extrémité postérieure, effilées à leur extrémité antérieure qui est embrassée par la prostate, présentant de nombreuses bosselures à leur surface.

3, 3, conduits éjaculateurs, entièrement contenus dans l'épaisseur de la prostate à l'état normal, mis à nu par la dissection. Ils résultent de l'union à angle aigu de l'extrémité du canal déférent avec le sommet effilé ou canal excréteur de la vésicule séminale. Les deux conduits éjaculateurs, d'abord parallèles et accolés l'un à l'autre, s'ouvrent isolément, 4, 4, l'un à droite, l'autre à gauche, sur l'extrémité renflée du verumontanum. Dans cette dernière partie de leur trajet, ils sont séparés l'un de l'autre par, 5, l'utricule prostatique.

**Fig. II. — Coupe longitudinale du canal déférent et de la vésicule séminale.**

1, canal déférent se dilatant en ampoule, 2, au voisinage de sa terminaison. La

surface interne de ce canal présente des fossettes, des aréoles nombreuses séparées les unes des autres par des cloisons anastomosées en réseau. Ces aréoles sont subdivisées elles-mêmes en aréoles secondaires par des réseaux de cloisons plus petites.

3, vésicule séminale dont la coupe présente l'aspect d'une agglomération de cellules cloisonnées, communiquant toutes entre elles, 4, conduit excréteur de la vésicule séminale se réunissant presque immédiatement à angle aigu avec l'extrémité effilée du canal déférent, pour constituer, 5, le canal éjaculateur.

**Fig. III. — Surface interne du canal déférent fendu longitudinalement. Grossissement de 5 diamètres.**

On distingue les grandes aréoles, subdivisées en aréoles secondaires par des réseaux de cloisons.

**Fig. IV. — Coupe transversale du canal déférent et de la vésicule séminale vers la partie moyenne de cette dernière.**

1, canal déférent coupé au niveau de sa portion ampullaire. On peut constater l'épaisseur considérable de ses parois. 2, coupe de la vésicule séminale, sur laquelle on voit les cellules qui cloisonnent sa cavité.

Fig. II.

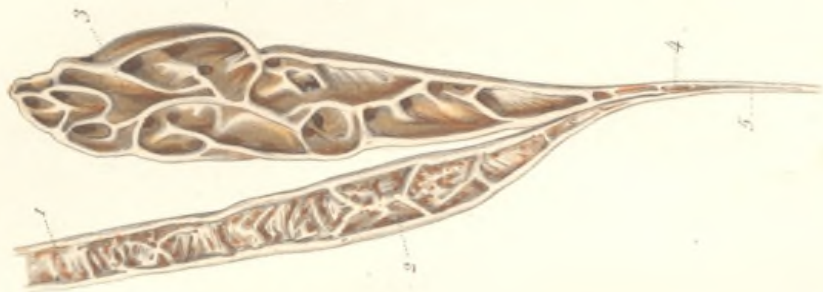

Fig. I.

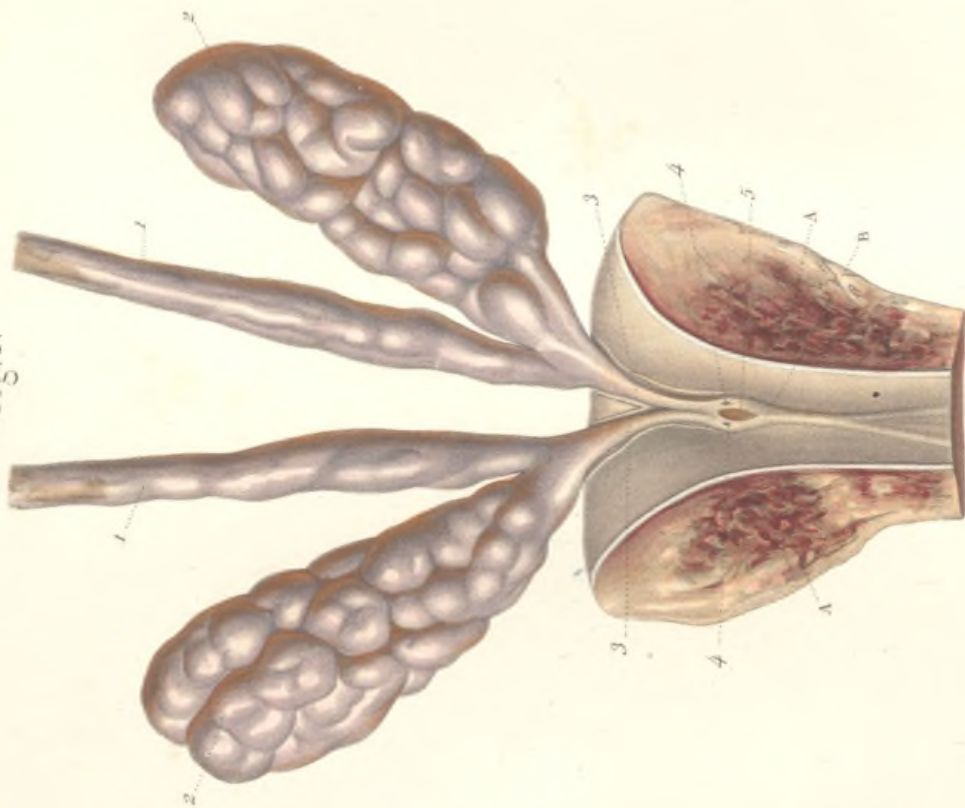


Fig. IV.



Fig. III.

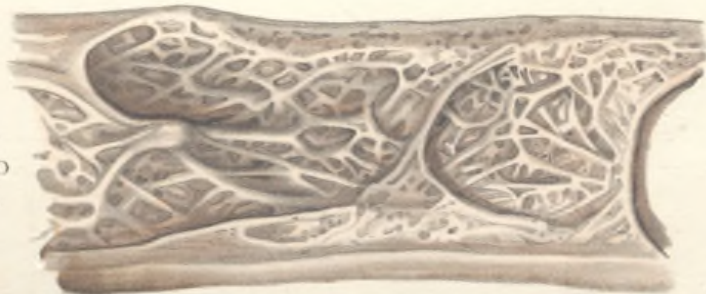








Fig. I.

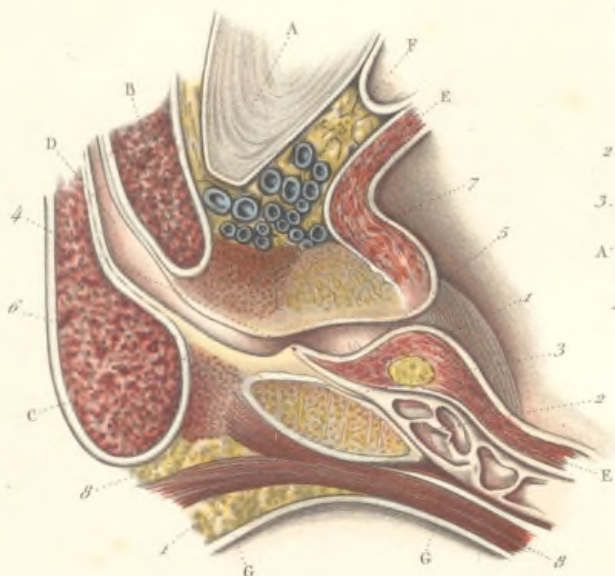

Fig. II.

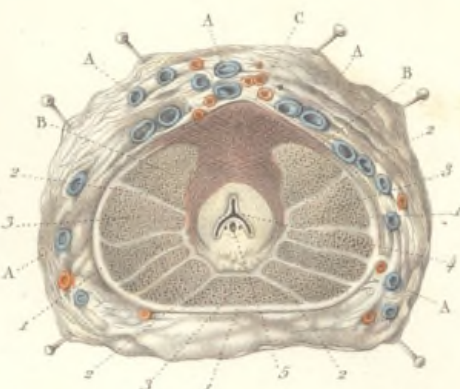
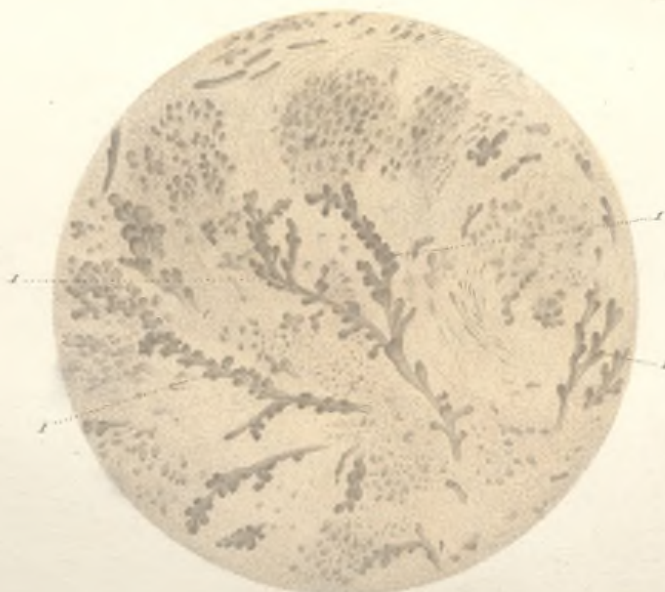


Fig. IV.

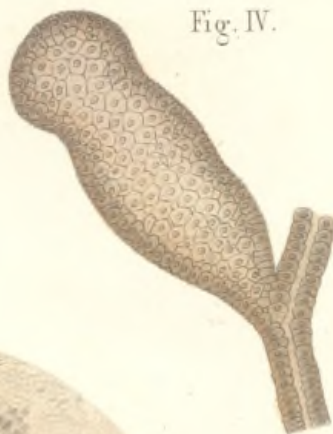

Fig. III.



## CONFORMATION INTÉRIEURE &amp; STRUCTURE DE LA PROSTATE

FIG. I. — Coupe longitudinale de la prostate.

A, coupe de la symphyse du pubis ; B, coupe du corps caverneux de la verge ; C, coupe du bulbe de l'urèthre ; D, coupe de l'urèthre ; E, E, parois vésicales ; F, plexus veineux vésico-prostatique ; G, G, paroi antérieure du rectum.

1, 1, coupe longitudinale de la prostate ; 2, coupe du canal déférent du côté droit ; 3, canal éjaculateur traversant la prostate et allant s'ouvrir, 4, au niveau du *verumontanum* ; 5, col vésical entouré en bas et latéralement par le tissu glandulaire de la prostate ; 6, coupe des fibres du muscle transverse du périnée ; 7, coupe des fibres musculaires transversales entourant la partie antérieure de la portion prostatique de l'urèthre, et remplaçant à ce niveau le tissu glandulaire (sphincter externe de Henle) ; 8, 8, fibres musculaires longitudinales du rectum.

FIG. II. — Coupe transversale de la prostate au niveau de sa partie moyenne.

A, A, A, orifices béants des veines du plexus vésico-prostatique ; B, B, portion glanduleuse de la prostate entourant l'urèthre en arrière et latéralement, empacée en avant par des fibres musculaires C, dont quelques-unes sont longitudinales, mais dont la plupart sont transversales (sphincter externe de Henle).

1, 1, 1, enveloppe de la prostate constituée par des faisceaux musculaires lisses entre lesquels se distribuent des réseaux serrés de fines fibres élastiques. De cette enveloppe partent des cloisons, 2, 2, 2, qui partagent la glande en un certain nombre de lobes de forme pyramidale, 3, 3, 3, dont le sommet est tourné vers l'urèthre ; 4, celui-ci affecte à ce niveau la forme d'un Y ; 5, saillie de la partie moyenne de la prostate ou *verumontanum*. On y voit trois orifices : l'un médian, c'est l'utricule prostatique ; les deux autres, latéraux, ce sont les conduits éjaculateurs.

FIG. III. — Structure de la prostate.

Outre les nombreuses fibres musculaires qui entrent dans la texture de la prostate, la portion glanduleuse résulte de la réunion d'une multitude de petites glandes en grappes, 1, 1, 1, 1, très-inégales en volume et remarquables par la laxité de leur texture et par le petit nombre de vésicules qui terminent leurs canalicules excréteurs ramifiés. Les conduits excréteurs vont s'ouvrir sur les côtés du *verumontanum*.

FIG. IV. — Une vésicule d'une glandule prostatique

Elle est formée d'une membrane externe très-mince, formée de tissu conjonctif, et d'un épithélium pavimenteux dont les cellules renferment des granulations pigmentaires brunâtres. Dans les canaux excréteurs, l'épithélium devient cylindrique.

## ORGANES GÉNITAUX EXTERNES DE LA FEMME.

FIG. I. — Vulve d'une jeune fille vierge.

A, mont de Vénus ou pénil. B, anus. C, périnée compris entre l'extrémité postérieure des grandes lèvres et l'anus.

1, 1, grandes lèvres, dont la face externe est couverte de poils. L'extrémité antérieure, 2, plus épaisse, se continue avec le mont de Vénus; l'extrémité postérieure, 3, se réunit à celle du côté opposé, pour constituer une commissure ou bride appelée *fourchette*.

4, 4, petites lèvres ou nymphes; étroites en arrière, où elles naissent sur la face interne des grandes lèvres, elles s'élargissent en avant en convergeant l'une vers l'autre

5, clitoris dont l'extrémité inférieure, 6, nommée *gland du clitoris*, est entourée et comme coiffée par l'extrémité antérieure des petites lèvres. Celles-ci, parvenues au niveau du clitoris, se rétrécissent et se bifurquent; la branche supérieure de bifurcation s'unissant à celle du côté opposé, forme au-dessus de ce corps un re-

pli en forme de capuchon, 7, qu'on nomme *prépuce du clitoris*; la branche inférieure, 8, 8, va s'attacher au bord postérieur du clitoris, pour constituer le *frein* de cet organe.

9, méat urinaire ou orifice du canal de l'urèthre.

10, ouverture du vagin ou *anneau vulvaire*, rétrécie en avant par un tubercule saillant, 11, qui appartient à la colonne antérieure du vagin.

12, membrane hymen, en forme de croissant à concavité antérieure, occupant les deux tiers postérieurs de l'ouverture du vagin.

13, fosse naviculaire située entre la fourchette et l'orifice du vagin.

FIG. II. — Vulve d'une femme déflorée.

La membrane hymen n'existe plus; à sa place, on trouve les *caroncules myrtiformes*, 1, 2, 3, dont le nombre, la forme et la situation sont excessivement variables. Le plus souvent elles sont au nombre de trois et occupent: l'une, la partie postérieure; les deux autres, les parties latérales de l'entrée du vagin.

Fig. II.

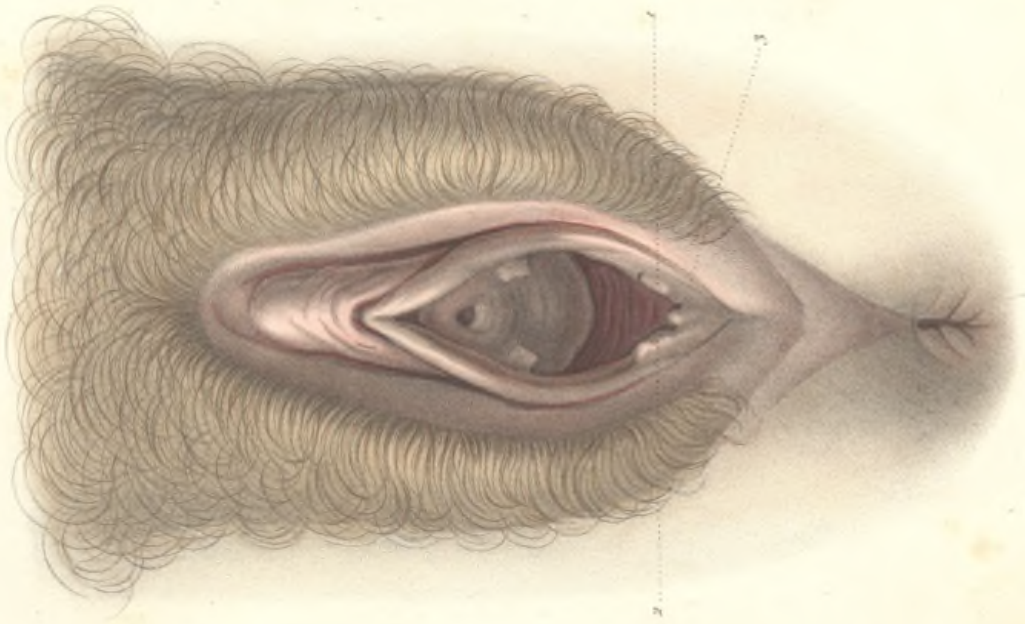
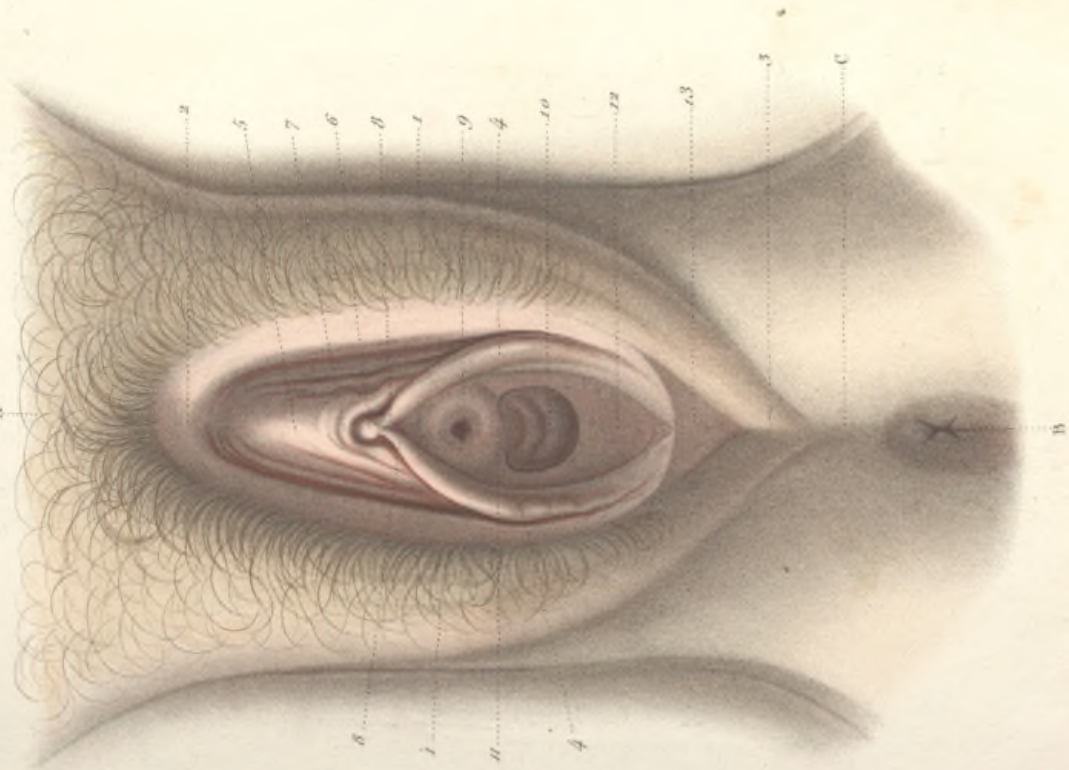



Fig. I.










Fig. 1.

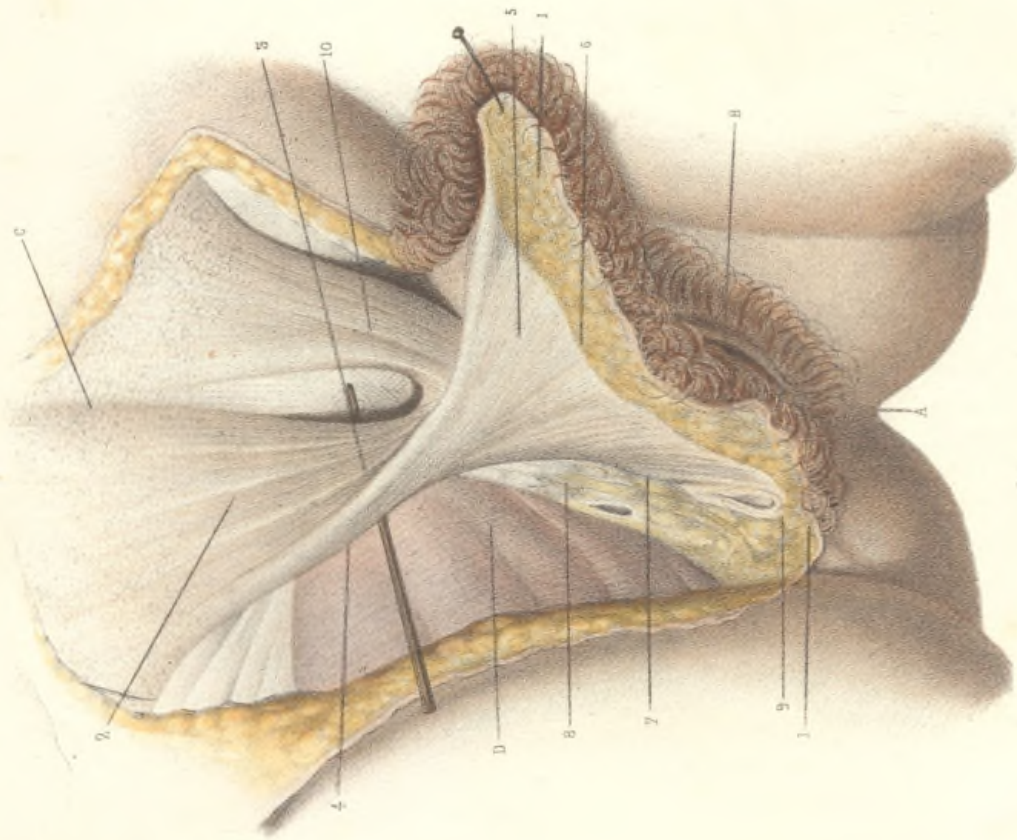
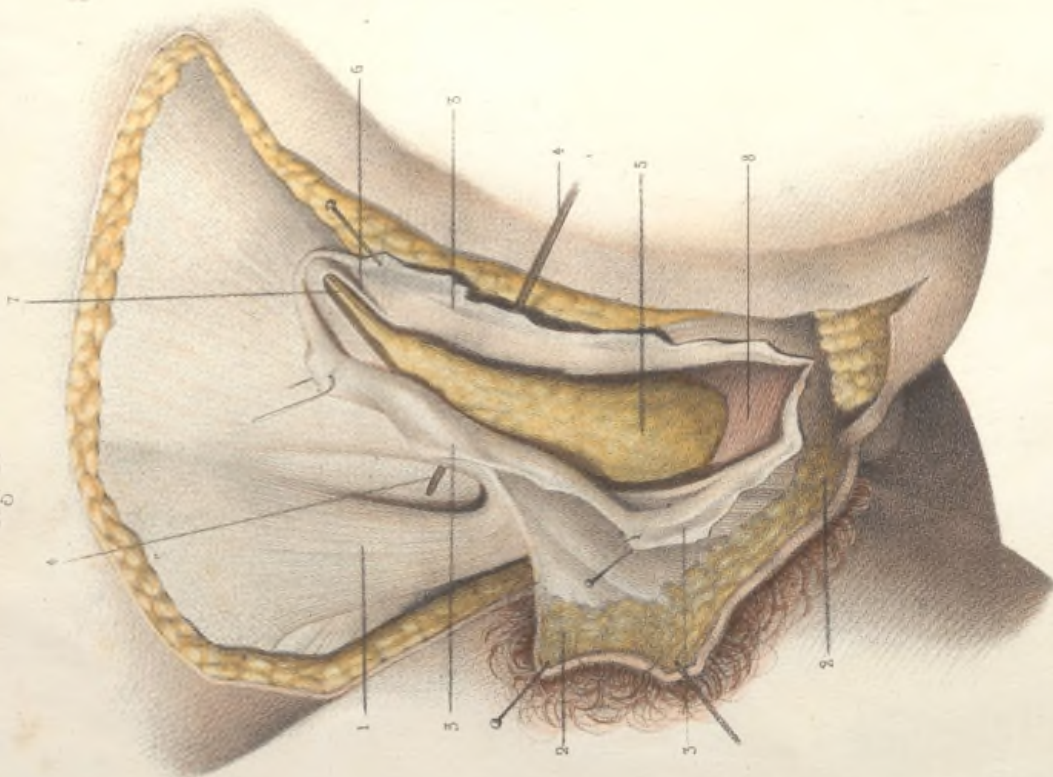


Fig. 2.



LA VULVE. — STRUCTURE DES GRANDES LÈVRES. — SAC DARTOÏQUE.

FIG. I. — Le sac dartoïque du côté droit non ouvert.

A, anus; B, vulve; C, ligne blanche abdominale; D, aponévrose fémorale.

1, 1, la peau de la grande lèvre droite, doublée de la couche cellulo-adipeuse, a été disséquée et attirée à gauche.

2, fibres aponévrotiques naissant au niveau du pli de l'aîne, au-devant de l'anneau inguinal externe et provenant en grande partie du fascia superficialis de l'abdomen; quelques-unes de l'épine pubienne et du pilier externe de l'anneau inguinal. Ces fibres constituent les parois du *sac dartoïque*, l'analogue du dartos de l'homme, sorte de bourse membraneuse formée de deux feuilletts, l'un antérieur, l'autre postérieur, aplatie d'avant en arrière, présentant une partie supérieure allongée en forme de collet, s'élargissant par sa partie inférieure dans la grande lèvre.

3, partie antérieure, et, 4, partie postérieure du collet du sac dartoïque libre d'adhérences de tous côtés. Un stylet a été glissé en arrière pour montrer cette indépendance.

5, partie évasée du sac dartoïque remplissant la totalité de la grande lèvre.

6, les fibres du sac dartoïque allant se perdre dans le fascia superficialis de la cuisse.

7, bord externe du sac dartoïque adhérent à sa partie inférieure, à la branche ischio-pubienne, à partir de l'insertion du corps caverneux du clitoris, 8.

9, partie postérieure du sac dartoïque, allant se perdre dans le fascia superficialis du périnée.

10, col du sac dartoïque gauche.

FIG. II. — Le sac dartoïque du côté gauche ouvert, pour montrer sa cavité et son contenu.

1, col du sac dartoïque droit non ouvert.

2, 2, la peau de la grande lèvre gauche disséquée de dehors en dedans et attirée à droite.

3, 3, 3, le sac dartoïque est ouvert par sa partie antérieure et ses parois sont attirées en sens inverse.

4, 4, col du sac dartoïque sous lequel on a glissé un stylet.

5, 5, tissu graisseux de la grande lèvre remplissant exactement la cavité du sac.

6, 6, anneau inguinal externe. On voit que l'extrémité supérieure du sac vient s'appliquer circulairement autour de cet anneau.

7, partie terminale du ligament rond se réduisant à quelques fibres celluluses, à quelques cordons vasculo-nerveux qui viennent se perdre dans le tissu graisseux de la grande lèvre.

8, paroi postérieure ou profonde du sac confondue avec l'aponévrose périnéale superficielle. Le paquet graisseux a été légèrement roulé en haut pour permettre de voir une partie de cette paroi postérieure.

## STRUCTURE DES ORGANES GÉNITAUX EXTERNES DE LA FEMME

## APPAREIL ERECTILE DE LA VULVE ET DU VAGIN.

FIG. I. — Clitoris et bulbe du vagin vus de profil.

- A, ischion ; B, branche descendante du pubis ; C, pubis ; G, glande vulvo-vaginale.
- 1, gland du clitoris ; 2, corps du clitoris, fixé au bassin par les racines des corps caverneux qui répondent à ceux de la verge, sauf les dimensions.
- 3, racine du corps caverneux du côté droit, fixée au bord antérieur de l'arcade pubienne.
- 4, veine dorsale du clitoris dont les radicules naissent en partie de la couronne du gland, mais surtout de la profondeur de l'organe.
- 5, le bulbe du vagin injecté et vu par sa partie latérale droite. C'est une masse spongieuse et vasculaire, analogue au bulbe de l'urèthre chez l'homme, et qui embrasse une grande partie de l'orifice inférieur du vagin. Il est formé de deux moitiés symétriques dont la droite est seule visible dans la figure. Chaque moitié a été comparée par Kobelt à une sangsue gorgée de sang, placée derrière la branche ischio-pubienne. Elle commence en avant par une extrémité amincie qui s'avance jusqu'à la racine du clitoris où elle communique avec la moitié opposée, puis elle se renfle graduellement en arrière sur le côté du vagin.
- 6, veines émanées de l'extrémité postérieure du bulbe et communiquant avec la honteuse interne et hémorrhoidale externe.
- 7, veines qui unissent le bulbe avec le gland et le corps caverneux du clitoris.

FIG. II. — Clitoris. Bulbe et constricteur du vagin.

- 1, gland du clitoris ; 2, corps du clitoris.
- 3, 3, racine, et corps caverneux du clitoris.
- 4, 4, bulbe du vagin recouvert en partie par le constricteur du vagin, 5, 5, dont les fibres superficielles se terminent par un tendon étroit qui passe au-dessus du clitoris.
- 7, méat urinaire.

FIG. III. — Constricteur du vagin. Clitoris et bulbe du vagin vus de face.

- V, vagin ; M, méat urinaire ; C, clitoris.
- B, B, bulbe du vagin.
- 1, I, muscle constricteur du vagin écarté à droite et à gauche pour laisser le bulbe à découvert. Ce muscle, né en arrière par une base large et aplatie de l'aponévrose périnéale superficielle, se termine en avant par deux tendons, l'un superficiel, 2, 2, qui monte au-dessus du clitoris, et sous lequel passent les vaisseaux et nerfs dorsaux ; l'autre profond, 2', 2', qui s'unit à celui du côté opposé, en passant entre le bulbe et la racine du clitoris par-dessus l'urèthre.
- 3, veine dorsale du clitoris.
- 4, anastomoses de la veine dorsale avec les veines du bulbe.
- 5, anastomoses des veines clitoridiennes avec les plexus veineux péri-urétraux et les veines des petites lèvres.
- 6, 6, 6, veines honteuses externes communiquant avec celles du bulbe et du clitoris.
- 7, 7, 7, veines sous-cutanées abdominales s'anastomosant avec les veines honteuses externes.

Fig. III.

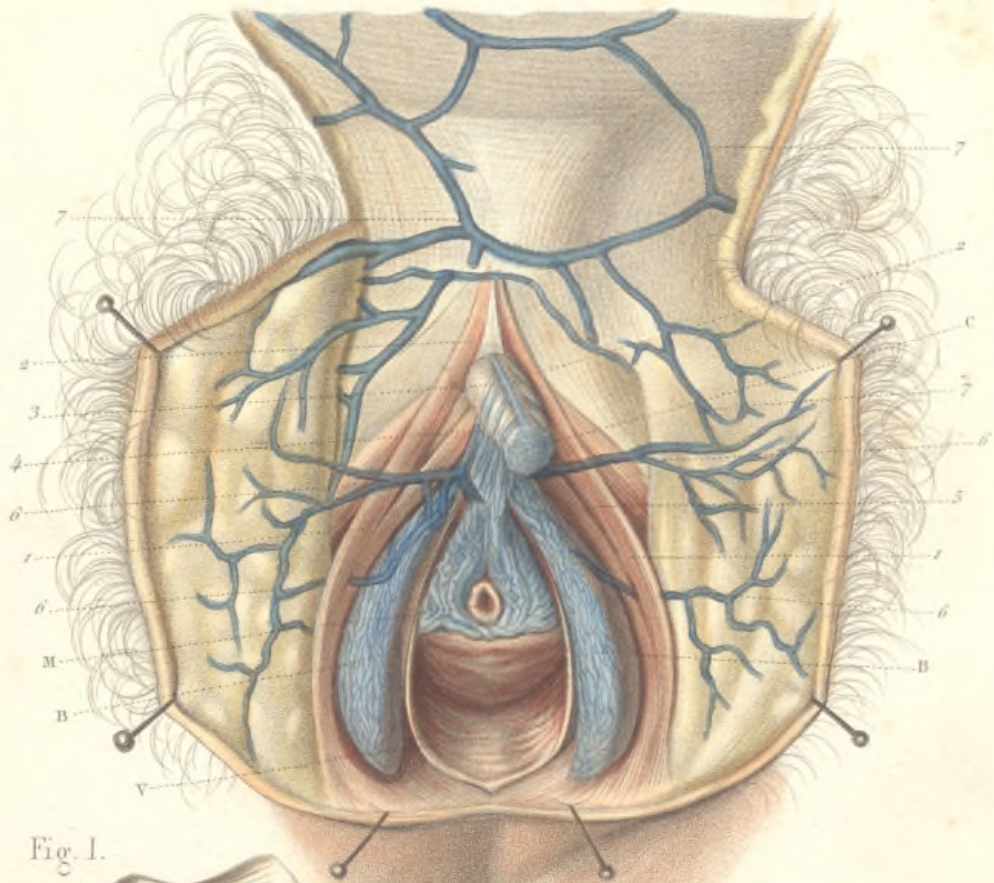




Fig. I.

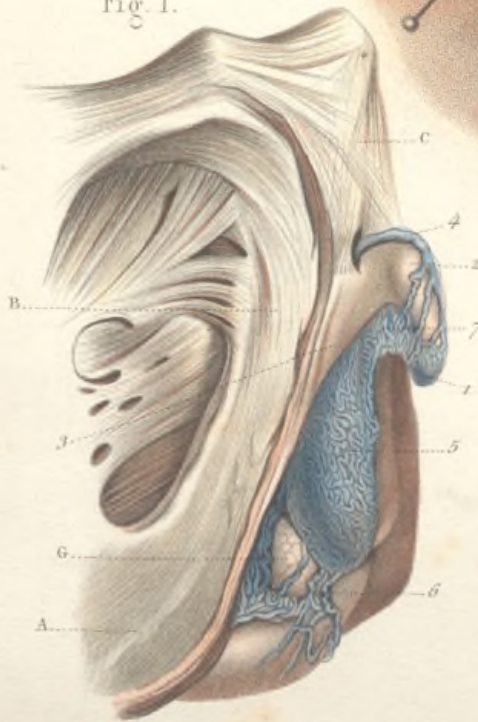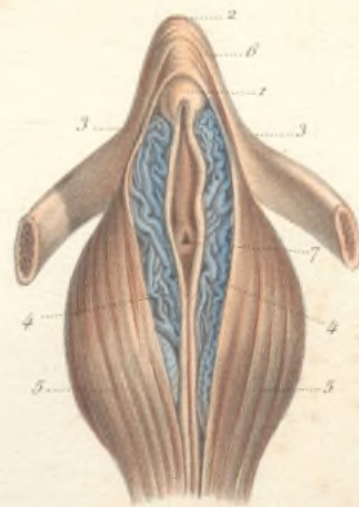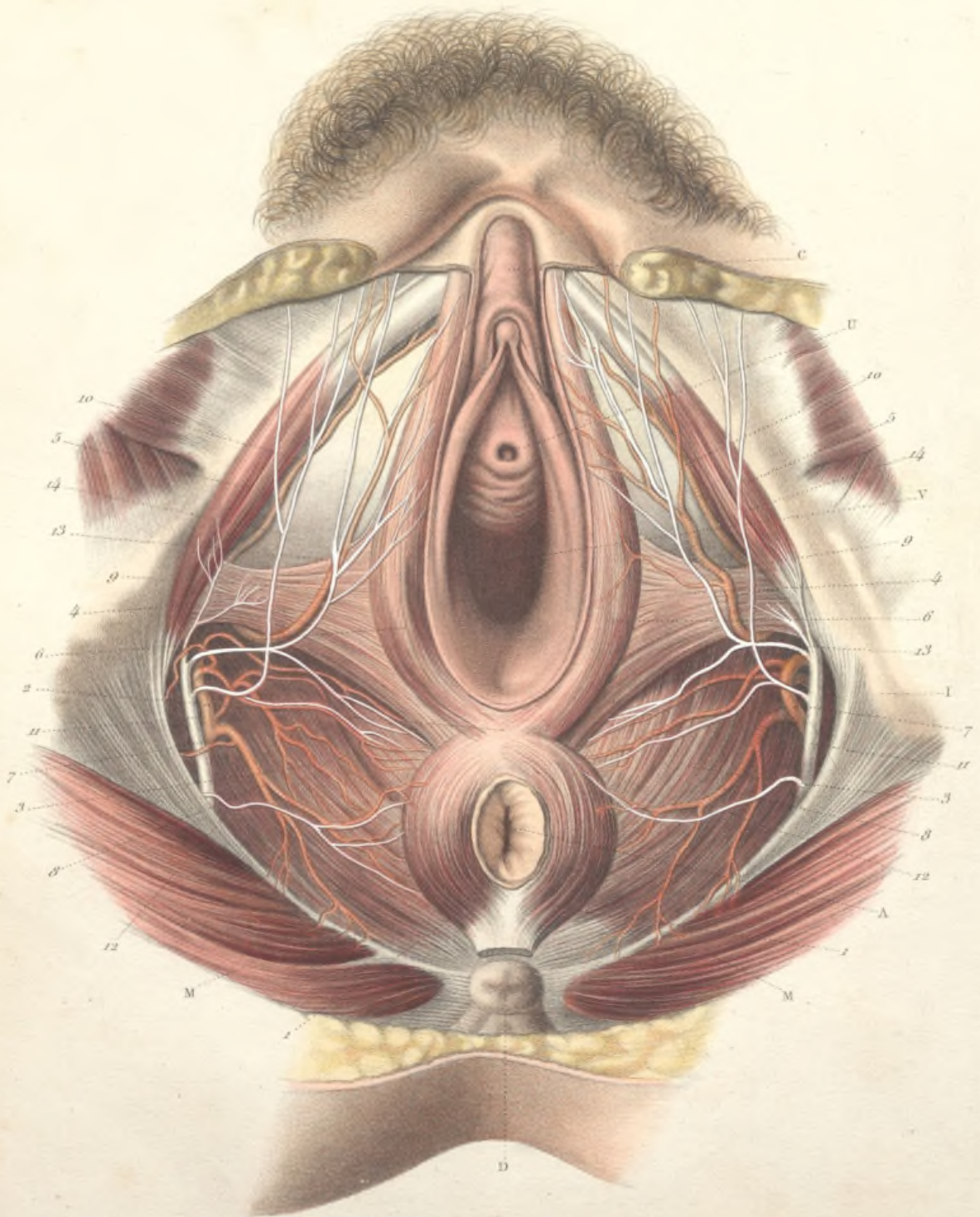


Fig. II.









## MUSCLES, ARTÈRES ET NERFS DU PÉRINÉE CHEZ LA FEMME

Abstraction faite de l'orifice vulvaire, le périnée de la femme reproduit le périnée de l'homme, avec des modifications peu importantes.

A, anus; V, vagin; C, clitoris; U, urèthre; D, coccyx; I, ischion; M, muscle grand fessier.

1, 1, muscle sphincter de l'anوس, dont l'insertion au coccyx a été coupée, s'entre-croisant en avant, 2, et donnant naissance à une partie des fibres du constricteur du vagin.

3, 3, muscle releveur de l'anوس.

4, 4, muscle transverse du périnée.

5, 5, muscle ischio-caverneux.

6, 6, muscle constricteur du vagin.

7, 7, artère honteuse interne fournissant, 8, 8, les branches hémorroïdales inférieures qui vont se distribuer à l'anوس; 9, 9, les artères superficielles du périnée qui se portent aux petites lèvres et au bulbe du vagin; 10, 10, les artères caverneuses ou clitoridiennes se terminant dans les corps caverneux du clitoris.

11, 11, nerfs honteux internes donnant naissance aux nerfs hémorroïdaux inférieurs, 12; aux branches superficielles du périnée, 13; à d'autres rameaux, 14, qui vont se distribuer à la grande lèvre.



## ORGANES GÉNITAUX EXTERNES &amp; INTERNES DE LA FEMME

FIG. I. — Glande vulvo-vaginale.

A, anus ; C, clitoris ; U, urèthre ; V, vagin ; H, hymen.

1, 1, la glande vulvo-vaginale, située sur les parties latérales et postérieures du vagin, aplatie de dehors en dedans et présentant la forme d'une amande. Sa face externe est recouverte par les muscles constricteur du vagin, 2, 2, et transverse du périnée, 3, 3, qui ont été coupés à ce niveau ; ainsi que par le bulbe dont la partie postérieure a été également coupée.

5, 5, canal excréteur se détachant de la face interne de la glande et se dirigeant de bas en haut, d'arrière en avant et de dehors en dedans, pour venir s'ouvrir, après un trajet de 1 centimètre 1/2 à 2 centimètres, sur les côtés de l'entrée du vagin, dans la gouttière qui sépare la muqueuse des grandes lèvres et l'hymen.

FIG. II. — Rapports généraux des organes génitaux internes, vus par la partie supérieure.

V, vessie ; U, utérus ; R, rectum ; O, ovaire ; T, trompe de Fallope ; L, ligament rond allant s'engager en avant dans l'orifice interne du canal inguinal. Le péritoine, en passant de la vessie sur la face antérieure de l'utérus, forme un cul-de-sac, 1, nommé vésico-utérin. Entre la face postérieure de l'utérus et le rectum, il existe encore un autre cul-de-sac péritonéal, 2, nommé recto-utérin.

Fig. I.

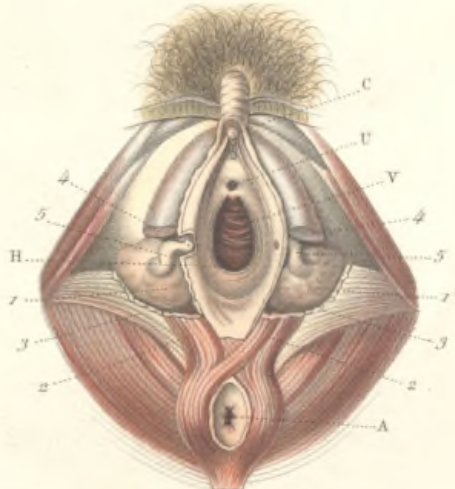
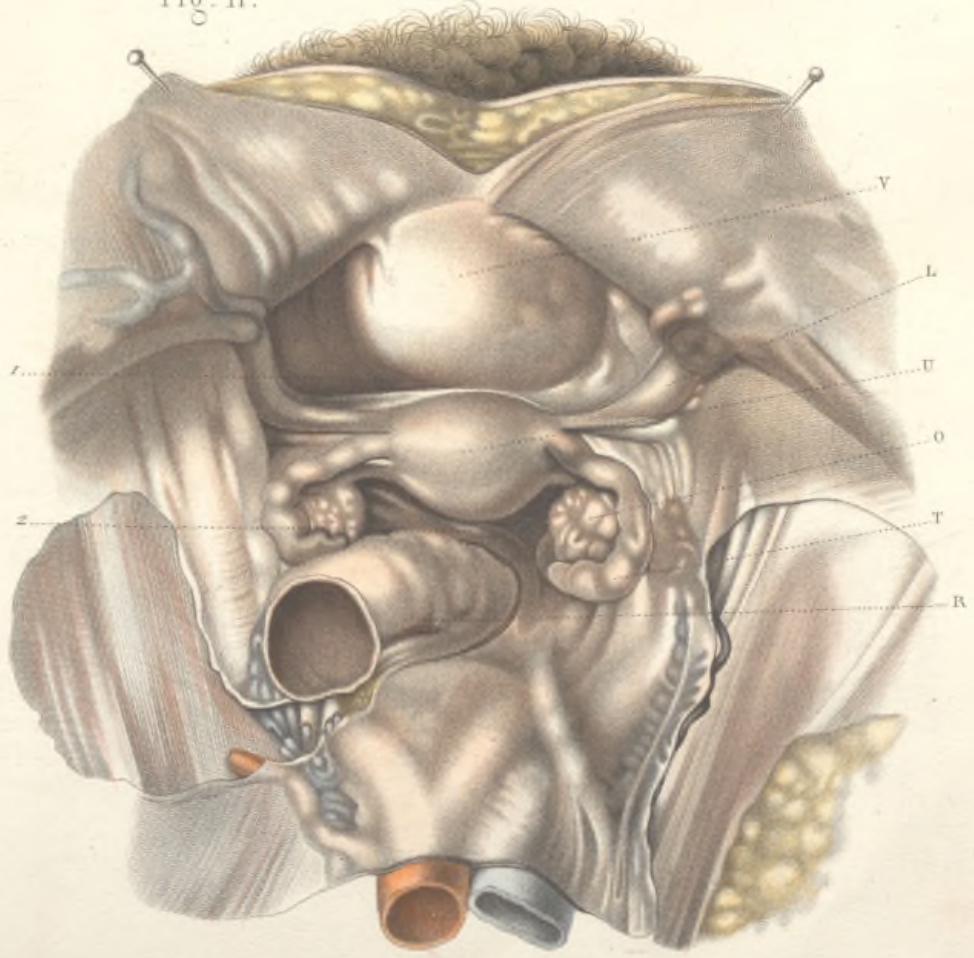



Fig. II.








Fig. II.

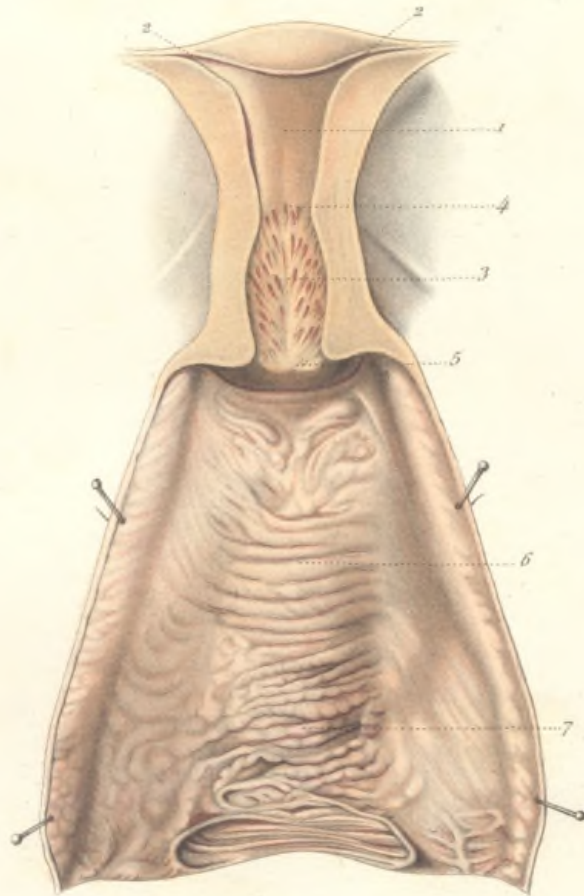


Fig. I.

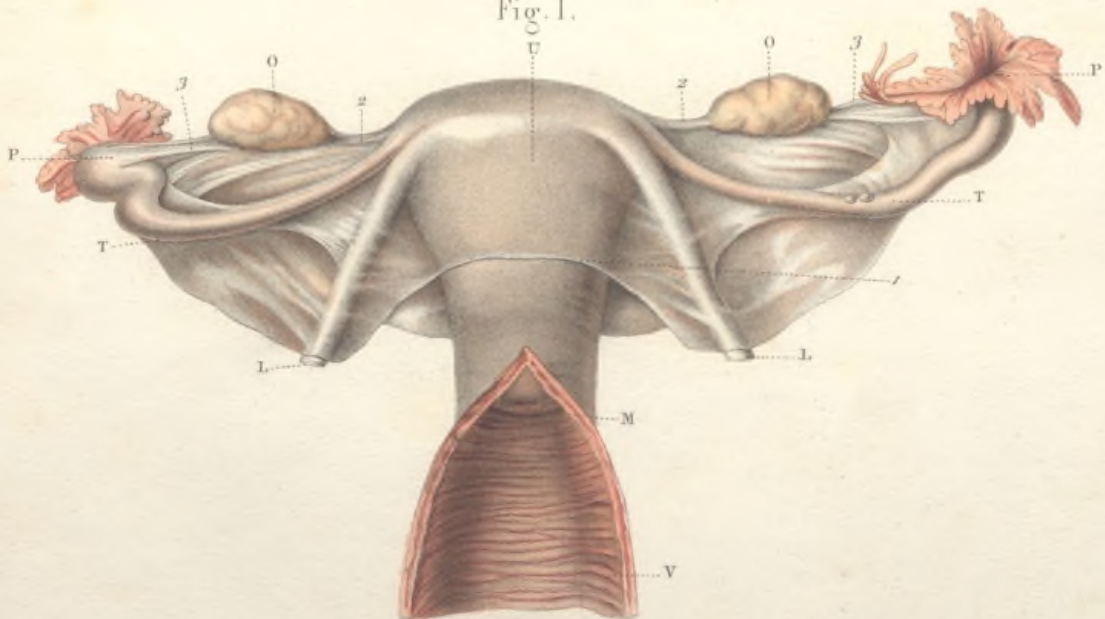


FIG. I. — **Organes génitaux internes de la femme extraits du bassin et vus par la face antérieure.**

V, le vagin ouvert en avant.

U, l'utérus présentant la forme d'un cône aplati d'avant en arrière, dont la base est en haut et le sommet en bas. Il se divise en deux parties : le corps et le col ; mais cette division est à peine marquée à l'extérieur. Le vagin, en prenant ses insertions sur le col utérin, le partage en *portion sus-vaginale* et *portion vaginale*. Celle-ci fait saillie dans la cavité du vagin et présente une ouverture qui porte le nom de museau de tanche, M.

Le feuillet du péritoine, 1, qui recouvre la face antérieure de l'utérus, en s'unissant sur les bords latéraux de l'organe avec le feuillet qui revêt la face postérieure, forme les ligaments larges qui renferment d'avant en arrière : L, le ligament rond coupé vers le milieu de sa longueur ; T, la trompe utérine décrivant une courbe à concavité postérieure et interne, et terminée par une extrémité évasée, P, en forme de pavillon ; O, l'ovaire. Celui-ci est uni à l'utérus par le ligament de l'ovaire, 2, et à la trompe par un autre ligament, 3, appelé tubo-ovarien.

FIG. II. — **Vagin et utérus ouverts par la partie postérieure chez une fille vierge.**

1, cavité du corps de l'utérus de forme triangulaire. Ses deux angles supérieurs, très-effilés, conduisent dans les trompes, 2 2. Les trois bords sont convexes en dedans.

3, cavité du col, fusiforme, offrant à sa surface des plis nombreux, dont l'ensemble constitue l'arbre de vie.

4, isthme de l'utérus séparant la cavité du corps de celle du col.

5, portion vaginale du col dont la moitié postérieure a été enlevée.

6, paroi antérieure du vagin présentant de nombreux plis transversaux qui partent d'une crête saillante médiane, 7, nommée colonne antérieure du vagin.

FORMES DIVERSES DES CAVITÉS DU CORPS ET DU COL DE L'UTÉRUS  
VARIÉTÉS DANS L'ASPECT DU MUSEAU DE TANCHE.

FIG. I. — Cavités du corps et du col chez une femme multipare de 35 à 40 ans.

- 1, cavité du corps développée dans le sens transversal.  
2, 2, angles supérieurs considérablement dilatés.  
3, cavité du col rétrécie dans son diamètre transversal.

FIG. II. — Cavités de l'utérus chez une femme multipare.

La cavité du corps est triangulaire; ses bords ne sont plus convexes. La cavité du col a perdu son aspect fusiforme, son diamètre vertical a diminué.

FIG. III. — Cavités de l'utérus chez un fœtus à terme.

La cavité du corps est rudimentaire. — La plus grande partie appartient au col.

FIG. IV. — Museau de tanche chez une multipare de 35 à 40 ans.

L'orifice du col forme une fente transversale largement entr'ouverte, limitée par deux lèvres épaisses

FIG. V. — Museau de tanche chez une femme multipare de 25 ans.

Les lèvres sont moins épaisses, moins saillantes, l'orifice est moins béant.

FIG. VI. — Col d'une vierge de 15 à 16 ans. — Orifice à peine marqué, linéaire, limité par deux lèvres minces.

Fig. I.

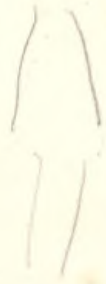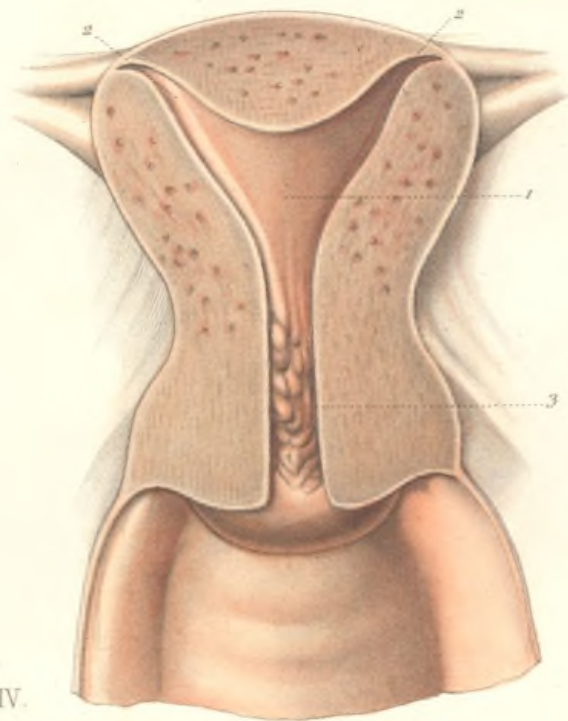


Fig. IV.



Fig. V.



Fig. II.

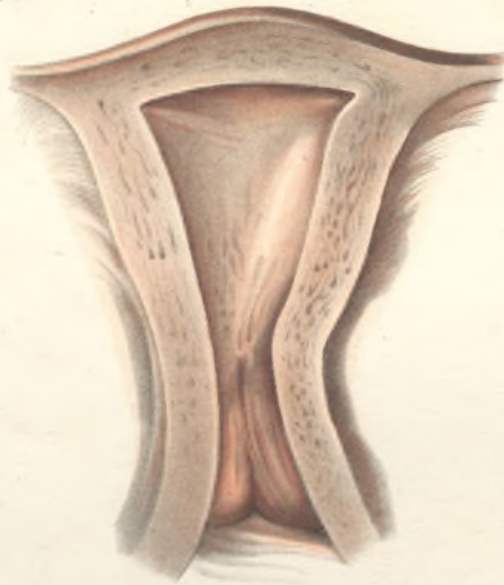


Fig. III.

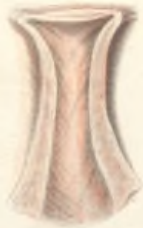

Fig. VI.










Fig. III.

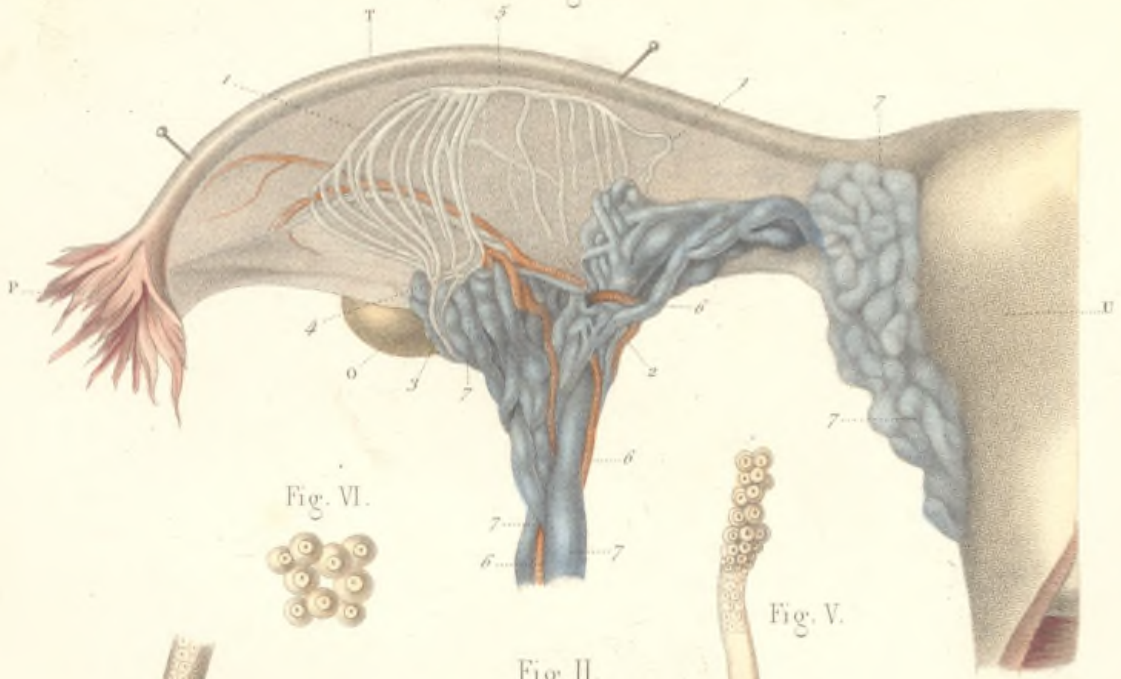


Fig. VI.



Fig. V.



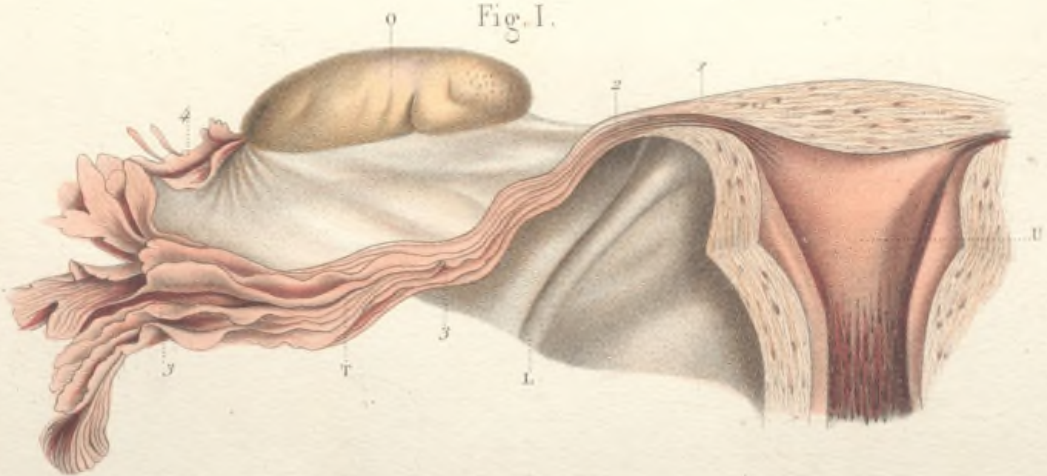
Fig. II.



Fig. IV.



Fig. I.



## TROMPE DE FALLOPE. — ORGANE DE ROSENMÜLLER.

FIG. I. — **Trompe de Fallope (femme multipare).**

U, utérus ouvert; O, ovaire; L, ligament rond; T, trompe utérine fendue longitudinalement.

1, orifice interne et portion intra-utérine de la trompe.

2, partie rétrécie du canal tubaire.

3, canal de la trompe dont la surface interne présente des plis nombreux s'étendant jusqu'à l'extrémité externe du pavillon. Celui-ci se termine par un orifice évasé, garni dans tout son pourtour de languettes membraneuses, déchiquetées et flottantes, désignées sous le nom de franges, dont quelques-unes, 4, appelées *franges tubo-ovariennes*, s'avancent jusqu'à l'ovaire. Leur face supérieure est creusée d'un sillon qui continue le canal tubaire.

FIG. II. — **Extrémité abdominale de la trompe. — Pavillon supplémentaire.**

1, 1, 1, franges terminales du pavillon de la trompe; 2 pavillon supplémentaire, formé comme le pavillon terminal par des franges membraneuses, et percé d'une ouverture qui conduit dans la cavité de la trompe.

FIG. III. — **Organe de Rosenmüller.**

U, utérus; T, trompe; P, pavillon; O, ovaire.

1, 1, organe de Rosenmüller situé dans l'épaisseur du ligament large, et mis à découvert en enlevant le mince feuillet du péritoine qui le recouvre. Placé en avant des vaisseaux ovariens, il a une forme triangulaire, à sommet dirigé vers l'ovaire, et se compose en général de quinze à vingt canalicules légèrement flexueux, inégaux en longueur. Parmi ces canalicules, le plus grand nombre semble provenir du hile de l'ovaire, 3 et 4. Mais il faut distinguer surtout le canalicule, 5, qui occupe le bord supérieur de l'organe de Rosenmüller et qui joue le rôle de canal excréteur commun. Il est transversal à sa partie moyenne, et recourbé à angle droit à ses deux extrémités. Les autres canalicules naissent perpendiculairement de la portion transversale du canal marginal. Ils se terminent en cul-de-sac à leur extrémité inférieure, du côté du bord supérieur de l'ovaire.

FIG. IV. — **Extrémité en cul-de-sac de l'un des canalicules de l'organe de Rosenmüller grossie 250 fois.**FIG. V. — **Le même canalicule dont on a fait sortir par compression la gaine épithéliale.**FIG. VI. — **Cellules épithéliales isolées.**

## STRUCTURE DE L'UTÉRUS. — MUQUEUSE UTÉRINE.

FIG. I. — **Utérus d'une jeune fille vierge, morte pendant la période intermenstruelle, ouvert par sa partie postérieure.**

U, corps de l'utérus; C, col; V, vagin; O, O, ovaire; T, T, trompes de Fallope.

1, 1, 1, 1, coupe de la muqueuse utérine, très-épaisse à la partie moyenne du corps de l'utérus, constituant à elle seule le quart environ de la paroi. Elle va s'amincissant au niveau du col et vers les origines des trompes. On distingue sur la coupe une infinité de glandes tubuleuses parallèlement disposées et dont les ouvertures apparaissent sur la paroi intacte.

2, 2, 2, 2, coupe du tissu propre ou musculaire de l'utérus.

3, 3, vésicules de Graaf; 4, 4, corps jaunes.

FIG. II. — **Tranche de la paroi utérine représentée dans la figure précédente. Grossissement de 4 diamètres.**

1, tissu propre ou musculaire de l'utérus; 2, 2, coupe de vaisseaux sanguins; 3, muqueuse utérine; 4, 4, glandes rangées parallèlement les unes aux autres; 5, 5, ouvertures de ces glandes à la surface de la muqueuse.

FIG. III. — **Portion de muqueuse détachée et grossie dix fois.**

1, 1, 1, 1, ouverture des glandes à la surface de la muqueuse; 2, 2, corps des glandes tubuleuses de l'utérus.

FIG. IV. — **Glande utérine isolée, contournée en tire-bouchon.**

Fig. I.

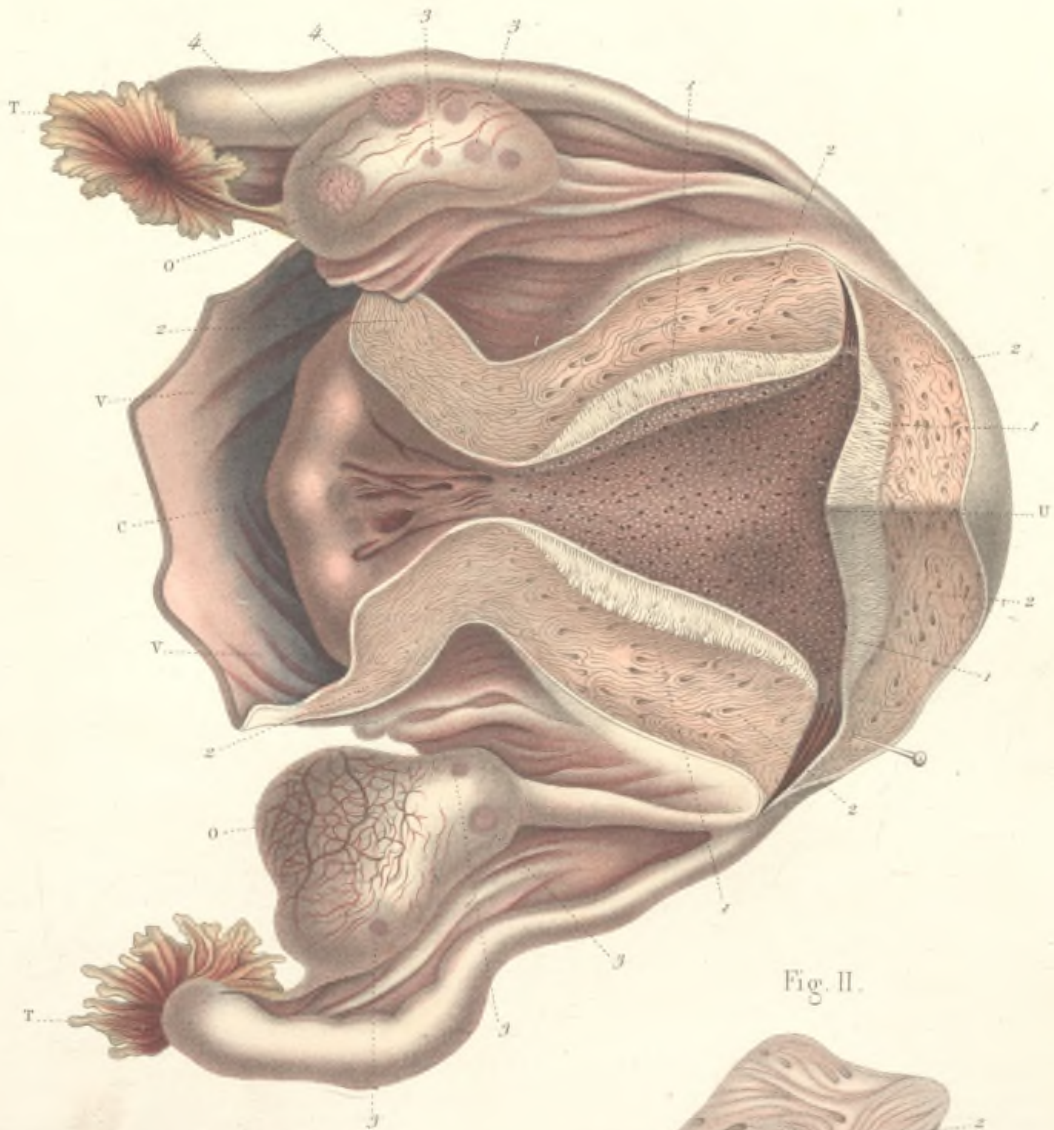


Fig. II.

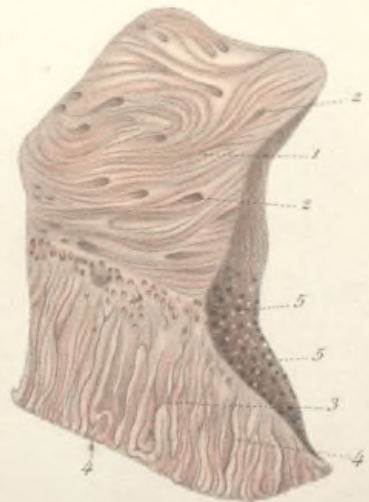


Fig. III.

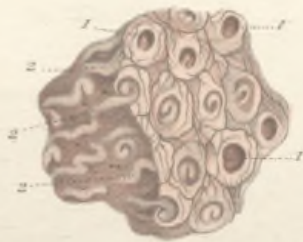

Fig. IV.










Fig. I.

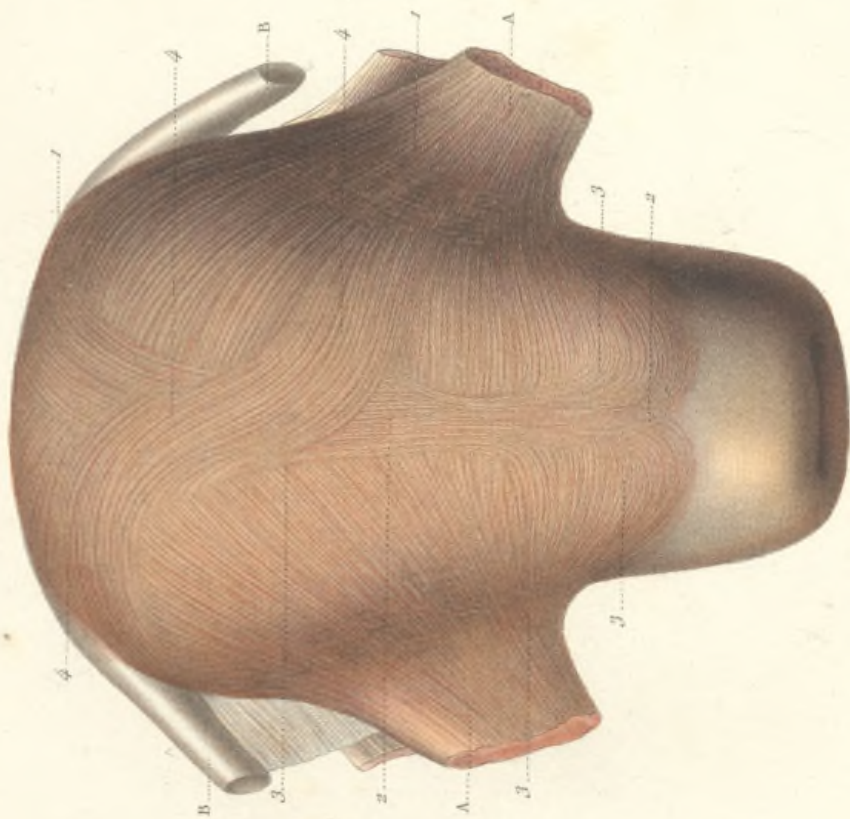
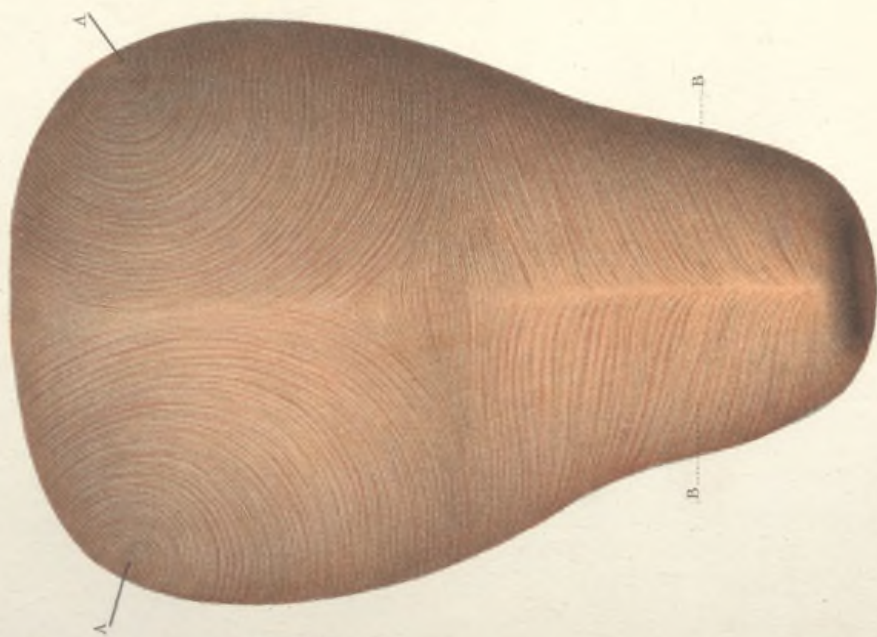


Fig. II.



## STRUCTURE DE L'UTÉRUS. — FIBRES MUSCULAIRES.

Fig. I. — **Fibres musculaires superficielles de la face antérieure de l'utérus.**

A, ligament rond; B, trompe de Fallope.

Les fibres musculaires superficielles de l'utérus sont les unes transversales, les autres longitudinales.

Les premières, 1, 1, nées du ligament rond, de la trompe, du ligament de l'ovaire et aussi de l'épaisseur du ligament large, se portent sur les faces antérieure et postérieure de l'utérus, en s'inclinant les unes en haut, les autres en bas, pour s'entre-mêler et se confondre en partie avec les fibres longitudinales.

Celles-ci sont constituées par un faisceau musculaire, 2, 2, large de 1 à 2 centimètres, qui, né en avant au niveau de la jonction du corps avec le col de

l'utérus, se porte de bas en haut sur le fond de l'organe, pour redescendre de haut en bas à la face postérieure.

Mais ces deux ordres de fibres se continuent manifestement entre elles, comme on peut le voir en certains points, 3, 3, 3, en sorte que les fibres superficielles de l'utérus représentent dans leur trajet la forme d'une branche d'X; les fibres du faisceau, 4, parties de l'angle supérieur droit et d'abord transversales, deviennent longitudinales et médianes, pour redevenir plus tard transversales.

Fig. II. — **Fibres musculaires profondes.**

Elles décrivent des cercles concentriques autour des orifices des trompes, A, A; vers la partie inférieure et autour du col, B, B, les fibres s'enroulent circulairement, et s'entrecroisent obliquement sur la ligne médiane.

ENSEMBLE DES MUSCLES ET DES VAISSEAUX DES ORGANES GÉNITAUX INTERNES DE LA FEMME.

VUE POSTÉRIEURE.

La moitié droite de la figure montre l'appareil musculaire ; la moitié gauche, l'appareil vasculaire.

U, utérus ; O, O, ovaires ; T, T, trompes de Fallope ; V, vagin ; P, insertion des fibres musculaires du vagin au pubis ; L, ligament rond qui passe à la face antérieure de l'utérus pour y étaler et concourir à la formation de la couche musculaire superficielle.

4, fibres musculaires de l'utérus provenant du sacrum et occupant les replis utéro-sacrés.

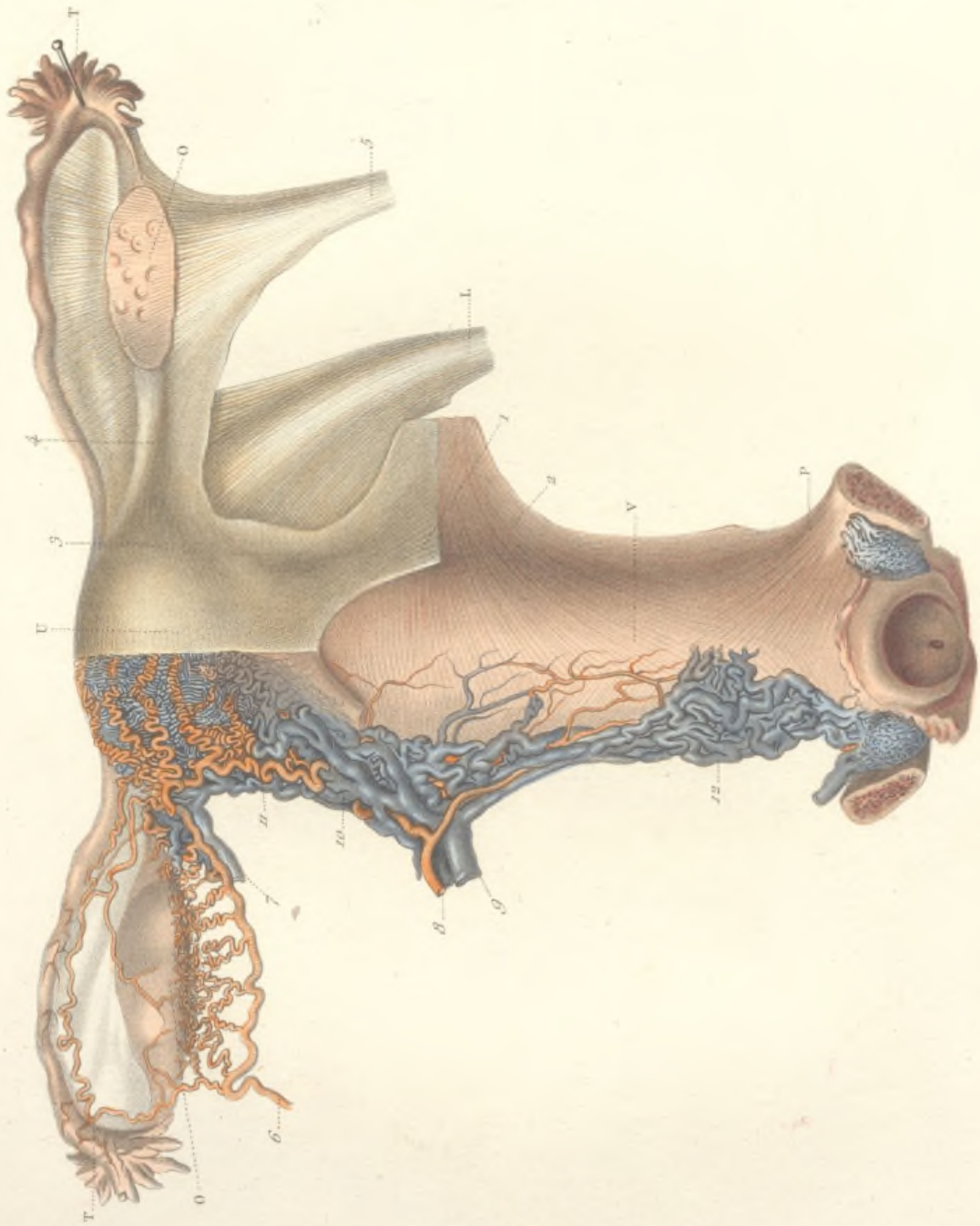
2, fibres musculaires situées au-dessous des précédentes et venant de la symphyse sacro-iliaque.


3, fibres de l'utérus se continuant avec celles qui occupent l'épaisseur du ligament de l'ovaire, 4.

5, faisceau musculaire accompagnant les vaisseaux utéro-ovariens, désigné par Rouget sous le nom de ligament rond supérieur ou lombaire. Celui-ci s'épanouit dans l'épaisseur du ligament large, 5', s'entre-croise avec les fibres qui viennent de l'utérus par le ligament de l'ovaire, avec les fibres propres de cet organe, et se termine sur la trompe et son pavillon, en fournissant directement le ligament tubo-ovarien, 5''.

6, artère utéro-ovarienne donnant les artères hélicines du hile de l'ovaire. 7, veine utéro-ovarienne.

8, artère utérine ; 9, veine utérine ; 10, plexus cervico-utérin ; 11, plexus utérin avec les nombreuses artères hélicines du corps de l'utérus ; 12, plexus vaginal.








Fig. I.

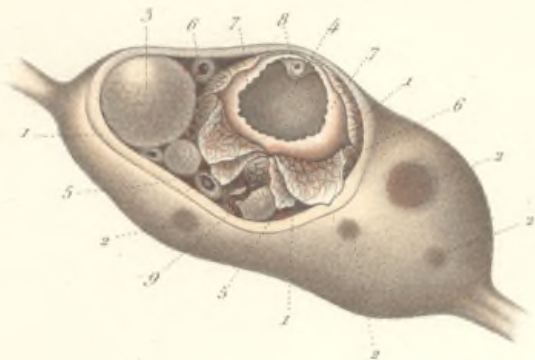


Fig. II.

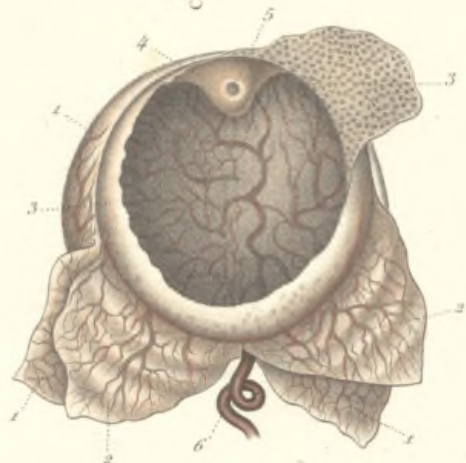

Fig. III.

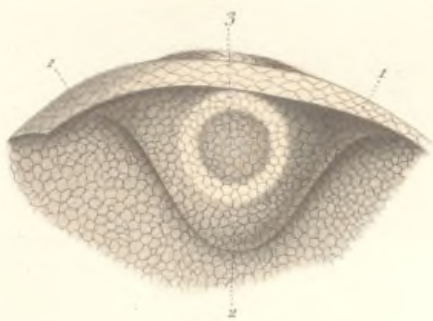


Fig. IV.

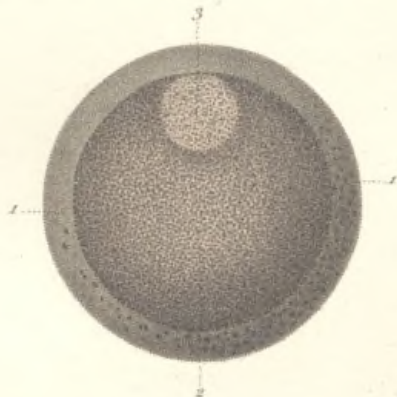
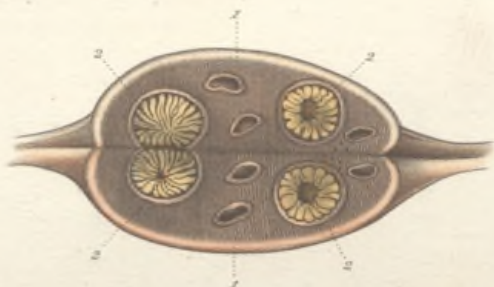


Fig. V.

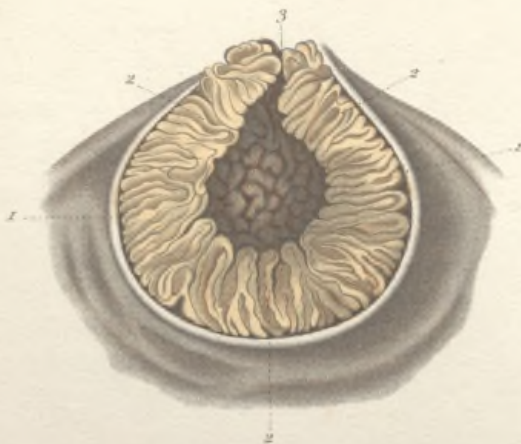

Fig. VI.



## STRUCTURE DE L'OVAIRE.

FIG. I. — Ovaire avec des vésicules de de Graaf à différents degrés de développement.

1, 1, 1, membrane enveloppante ou *tunique albuginée* de l'ovaire, dont on a enlevé une partie pour montrer les vésicules de de Graaf; 2, 2, 2, saillies formées à la surface de l'ovaire par ces vésicules à divers degrés de développement; 3, vésicule de de Graaf ou *ovisac*, entière et mise à nu par la dissection; 4, une autre vésicule plus développée et disséquée pour montrer sa structure; 5, 5, feuillet externe, et 6, 6, feuillet interne de la membrane d'enveloppe de la vésicule; 7, couche granuleuse interne; 8, ovule; 9, vaisseau sanguin se distribuant aux feuillets externe et interne de la vésicule.

FIG. II. — Une vésicule de de Graaf isolée et disséquée.

1, tunique externe; 2, tunique interne; 3, membrane granuleuse tapissant la surface interne de la tunique fibreuse. Les cellules qui forment cette membrane s'accablent dans le point le plus rapproché de la surface de l'ovaire pour former le *disque ou cumulus prolifère* 4, qui contient dans son épaisseur, 5, l'ovule; 6, tronc principal du réseau vasculaire des feuillets qui forment la paroi de la vésicule de de Graaf.

FIG. III. — Portion de la membrane granuleuse contenant l'ovule.

1, 1, membrane granuleuse et cellules qui la composent; 2, accumulation de ces cellules formant le *cumulus ou disque prolifère*; 3, ovule contenu dans l'épaisseur de ce disque prolifère.

FIG. IV. — Structure de l'ovule.

1, 1, membrane vitelline ou zone transparente; 2, contenu granuleux ou vitellus; 3, vésicule germinative.

FIG. V. — Formation d'un corps jaune.

Les corps jaunes résultent d'un travail particulier dont les vésicules de de Graaf deviennent le siège, après avoir laissé échapper l'œuf qu'elles contenaient. La cavité de la vésicule se resserre et est oblitérée par le plissement de la membrane granuleuse et son hypertrophie.

1, 1, tunique externe et interne d'une vésicule de de Graaf, rompue; 2, 2, 2, membrane granuleuse plissée et hypertrophiée remplissant la presque totalité de la cavité de la vésicule; 3, ouverture par où l'ovule s'est échappé et à travers laquelle fait hernie la membrane granuleuse hypertrophiée.

FIG. VI. — Cicatrices résultant des corps jaunes sur une coupe de l'ovaire.

1, 1, membrane albuginée de l'ovaire; 2, 2, 2, 2, corps jaunes à divers degrés de développement.



## LA GLANDE MAMMAIRE. — LE MAMELON ET L'ARÉOLE.

FIG. I. — Vaisseaux de la mamelle.

A, deuxième côte coupée dans sa portion cartilagineuse B, pour laisser voir les vaisseaux mammaires internes ; C, C, C, coupes des troisième, quatrième et cinquième cartilages costaux ; D, section de la peau et du tissu cellulaire sous-cutané ; E, E, coupé du muscle grand pectoral ; F, le même muscle, intact, passant au-dessous de la glande mammaire ; G, G, le même muscle sectionné dans sa partie externe ; H, muscle grand dentelé ; I, muscle grand dorsal.

1, la mamelle offrant la forme d'un cône dont le sommet est occupé par le mamelon, et dont la base très-large s'applique sur les parois thoraciques.

2, 2, artères fournies par la thoracique supérieure, branche de l'axillaire, et se distribuant à la partie supérieure et externe de la glande ; 3, 3, veines accompagnant les mêmes artères et se rendant dans la veine axillaire.

4, 4, artères fournies par la thoracique inférieure, branche de l'axillaire, se distribuant à la moitié inférieure de la glande ; 5, 5, veines accompagnant ces artères et allant se jeter dans la veine axillaire.

6, 6, artère mammaire interne accompagnée de deux veines satellites ; 7, 7, au niveau des espaces intercostaux, ces vaisseaux émettent des branches perforantes qui fournissent de nombreux rameaux à la moitié interne de la mamelle.

Ces différents vaisseaux s'anastomosent tous largement entre eux et forment un cercle vasculaire 8, 8, 8, qui entoure l'aréole et le mamelon.

FIG. II. — Le mamelon et l'aréole.

Le mamelon 1, qui occupe le sommet du cône formé par la mamelle, est une grosse papille, rosée ou brunâtre, de forme cylindroïde ou conique ; rugueux et crevassé à sa surface, quelquefois déprimé à son centre.

Il est entouré par un cercle nettement circonscrit, l'aréole, 2, rosé chez les jeunes filles, brunâtre chez les femmes qui ont eu des enfants, offrant de nombreuses rugosités à sa surface.

FIG. III. — Face profonde de la peau de l'aréole.

1, la peau doublée de tissu grasseux qui la sépare de la glande mammaire ; 2, couche de fibres musculaires lisses, formant des cercles concentriques autour du mamelon et appliquées sur la face profonde du derme.

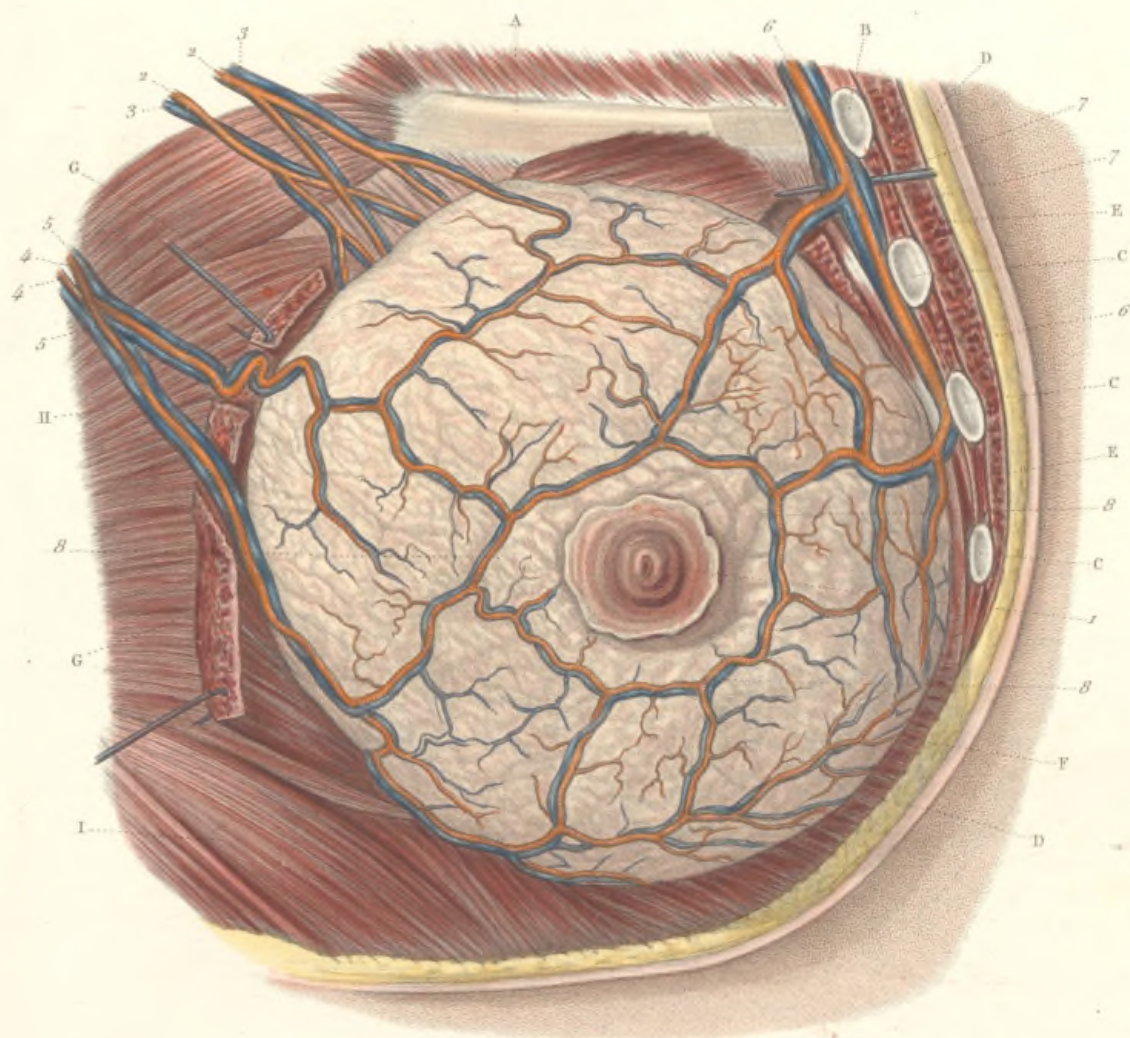
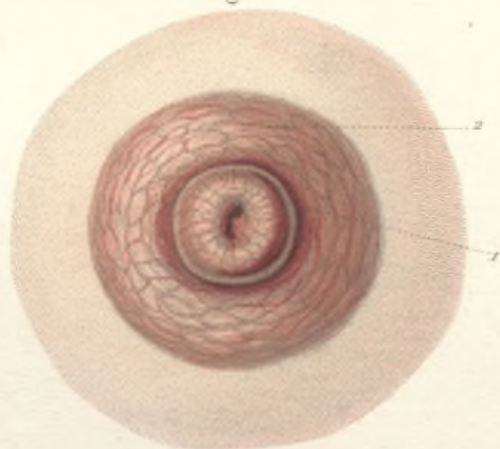



Fig. III.



Fig. II.








Fig. II.

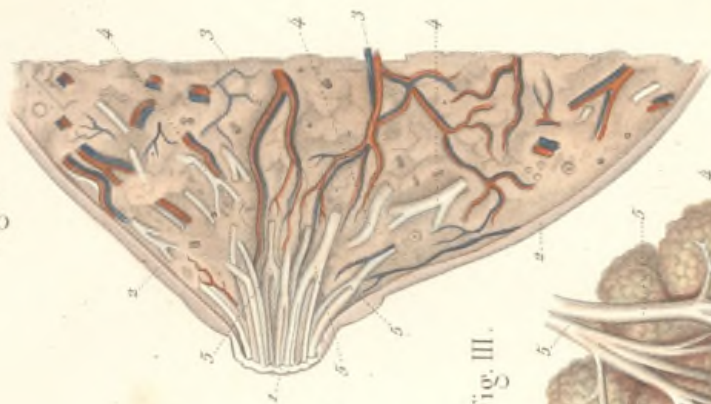


Fig. III.

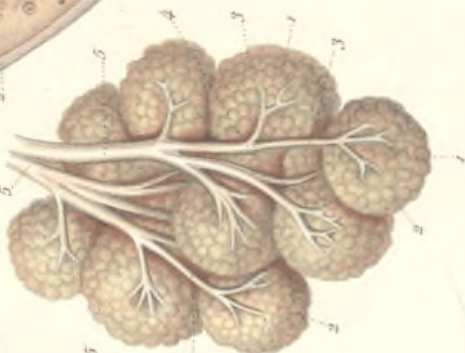
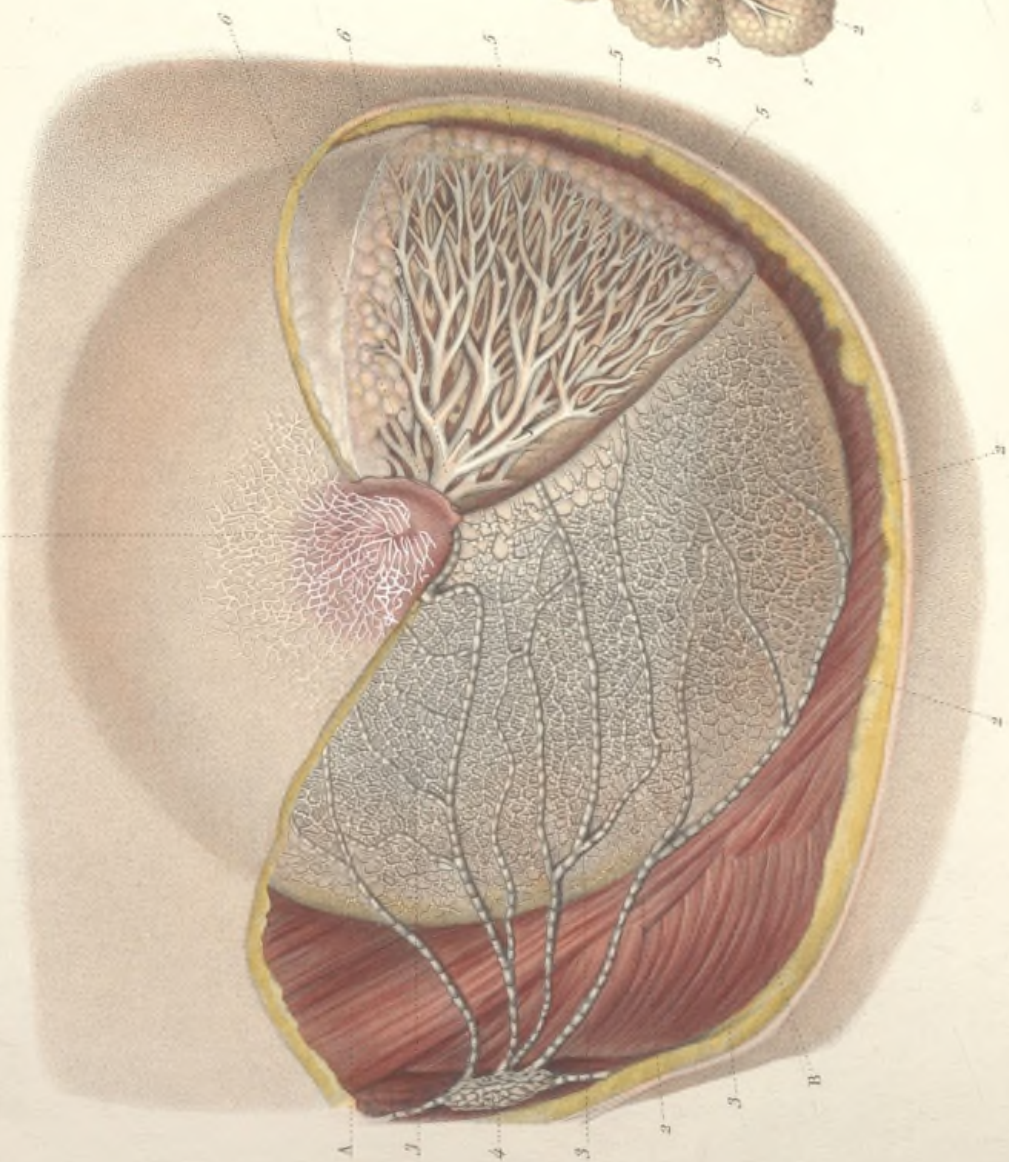
Fig. I.



## VAISSEAUX LYMPHATIQUES ET STRUCTURE DE LA MAMELLE.

Fig. I. — Cette figure, qui résulte de la combinaison de trois pièces préparées isolément, montre à la fois les vaisseaux lymphatiques superficiels et profonds de la mamelle, et les conduits excréteurs de la glande.

A, muscle grand pectoral; B, muscle grand dentelé.

1, le mamelon et l'aréole recouverts d'un réseau lymphatique très-délicat formant un plan superficiel ou cutané; 2, 2, origine des vaisseaux lymphatiques glandulaires dont les radicules embrassent les lobes et les lobules de la glande; 3, 3, 3, troncs lymphatiques volumineux auxquels se rendent les radicules glandulaires et qui vont se jeter, 4, dans les ganglions axillaires.

Le tissu glandulaire se compose de vésicules réunies en lobules, 5, 5, d'où partent des conduits excréteurs qui se réunissent à ceux des lobules voisins pour former les conduits galactophores. Ceux-ci se dirigent et convergent vers le mamelon; au-dessous de l'aréole, ils se dilatent en ampoules, de forme ovoïde, 6, 6, et constituent les *sinus lactifères*.

Fig. II. — Section antéro-postérieure de la mamelle d'une femme en couches, passant par le milieu du mamelon.

1, coupe du mamelon; 2, 2, coupe de la peau et du tissu cellulaire sous-cutané, 3, 3, vaisseaux sanguins; 4, 4, 4, conduits galactophores.

5, 5, 5, dilatation de ces conduits au niveau de l'aréole, *sinus lactifères*.

Au delà de ceux-ci, les conduits se recourbent d'arrière en avant et deviennent extrêmement étroits pour pénétrer dans l'épaisseur du mamelon

Fig. III. — Lobules de la glande mammaire.

1, 1, 1, lobules isolés; 2, 2, 2, vésicules glandulaires dont l'ensemble forme le lobule.

3, 3, 3, conduit excréteur d'un lobule se réunissant, 4, au conduit d'un lobule voisin; 5, 5, conduit excréteur principal.

CARTILAGES DU LARYNX.

FIG. I. — Cartilage thyroïde vu par devant.

Il est formé de deux lames quadrilatères réunies à angle aigu sur la ligne médiane.

A la face antérieure on observe : 1, une saillie médiane (pomme d'Adam) plus prononcée à sa partie supérieure, où elle est profondément échancrée; de chaque côté, 2,2, surfaces planes quadrilatères. 3,3, bord supérieur, horizontal, sinueux, avec une échancrure médiane.

4,4, grandes cornes du cartilage thyroïde dépassant en haut le bord supérieur. 5,5, bord inférieur séparé des petites cornes, 6,6, par une échancrure postérieure et latérale.

FIG. II. — Le même cartilage vu par derrière.

1, angle rentrant formé par la rencontre des deux lames du thyroïde et répondant à l'angle saillant de la face antérieure. C'est dans cet angle que viennent s'insérer les cordes vocales. 2,2, bords postérieurs du thyroïde, se terminant en haut par les grandes cornes, 3,3, et en bas par les petites cornes, 4,4.

FIG. III. — Le même cartilage vu latéralement.

On voit sur cette surface quadrilatère deux tubercules, l'un supérieur, 1, l'autre inférieur, 2, réunis par une ligne plus ou moins saillante, oblique de haut en bas et d'arrière en avant. La partie de la face externe du thyroïde, situé en avant des deux tubercules et de la ligne qui les unit, sert à l'insertion du muscle thyro-hyoïdien; la partie située en arrière donne attache aux muscles sterno-thyroïdien et constricteur inférieur du pharynx.

3, bord postérieur du thyroïde. 4, grande corne. 5, petite corne.

FIG. IV. — Le même cartilage vu par son bord inférieur.

1,1, bord inférieur. 2,2, grandes cornes vues en raccourci. 3,3, petites cornes à l'extrémité interne desquelles on voit une facette articulaire plane, destinée à l'articulation crico-thyroïdienne.

FIG. V. — Cartilage cricoïde vu en avant.

Il a la forme d'un anneau; étroit en avant, il offre en arrière une hauteur trois ou quatre fois plus considérable.

1, partie antérieure rétrécie de l'anneau cricoïdien. 2, partie postérieure beaucoup plus élevée.

3, surface interne de l'anneau cricoïdien, cylindrique. 4,4,4,4, circonférence supérieure oblongue d'avant en arrière, très-obliquement coupée d'arrière en avant et de haut en bas. 5,5, circonférence inférieure, circulaire.

FIG. VI. — Le même cartilage vu par derrière.

Cette face postérieure est normalement revêtue par la muqueuse du larynx.

1, saillie verticale et médiane donnant insertion à quelques fibres musculaires de l'œsophage. De chaque côté, 2,2, fossette destinée à l'insertion du muscle crico-aryténoïdien postérieur. 3, bord, supérieur. 4, bord inférieur.

FIG. VII. — Le même cartilage vu latéralement.

Sur la partie latérale, on observe : 1, une facette articulaire, quelquefois supportée par une sorte d'apophyse, qui s'articule avec une facette semblable de la petite corne correspondante du cartilage thyroïde.

2, facette oblongue sur le bord supérieur, regardant en dehors et en haut, s'articulant avec le cartilage aryténoïde.

FIG. VIII. — Le même cartilage vu par son bord supérieur.

1,1, facette articulaire aryténoïdienne.

FIG. IX. — Cartilage aryténoïde du côté droit vu par sa face postérieure.

Ce cartilage, de forme prismatique et triangulaire, est déjeté en arrière comme un bec d'aiguière.

1, face postérieure concave, donnant insertion au muscle aryténoïdien.

A sa base, on observe deux apophyses : 2, l'apophyse antéro-interne, pyramidale, donnant insertion à la corde vocale inférieure. 3, l'apophyse postéro-externe, à laquelle s'attachent les muscles crico-aryténoïdien latéral et postérieur.

4, facette articulaire cricoïdienne, dont on aperçoit seulement une partie, et qui sert à l'articulation crico-aryténoïdienne.

5, sommet recourbé en arrière, terminé par un ou plusieurs noyaux cartilagineux, déjetés en dedans et en arrière, recourbés en crochet; ce sont les cartilages corniculés ou cartilages de Santorini.

FIG. X. — Le même cartilage vu par sa face antérieure.

1, fossette profonde où s'insère la corde vocale supérieure; cette fossette est bornée par deux saillies, l'une supérieure, 2, l'autre inférieure, 3.

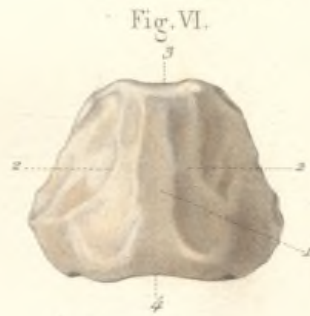
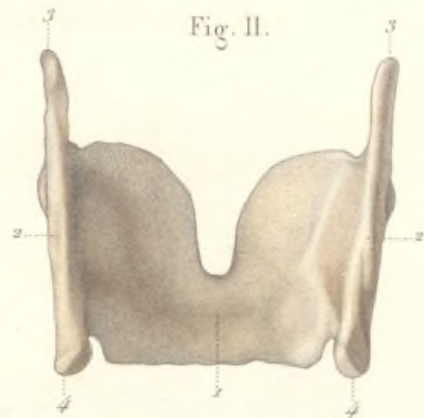
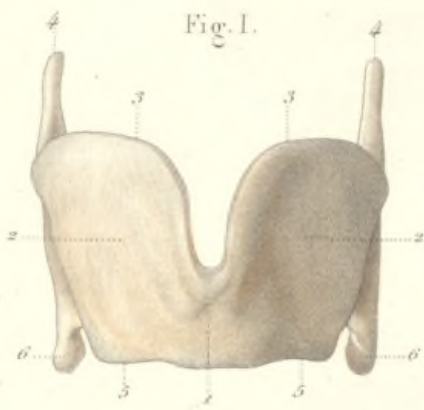
4, apophyse antéro-interne ou vocale, déjà signalée dans la figure précédente.

5, sommet surmonté des cartilages corniculés.


FIG. XI. — Le même cartilage vu par sa base.

1, facette articulaire cricoïdienne s'articulant avec la facette aryténoïdienne du cricoïde.

2, apophyse antéro-interne déjà décrite.

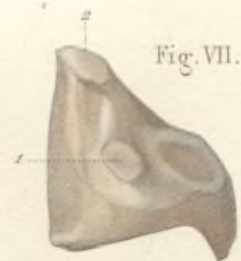
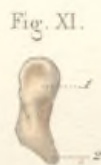

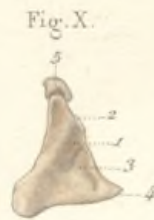
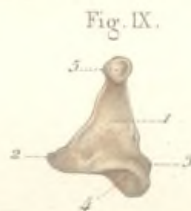
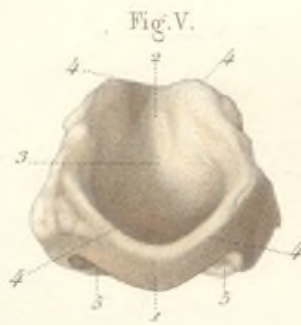
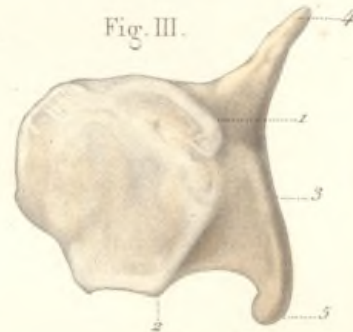
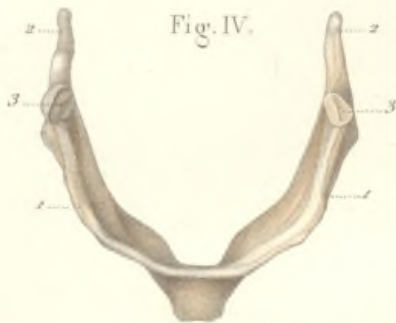

Fig. III.

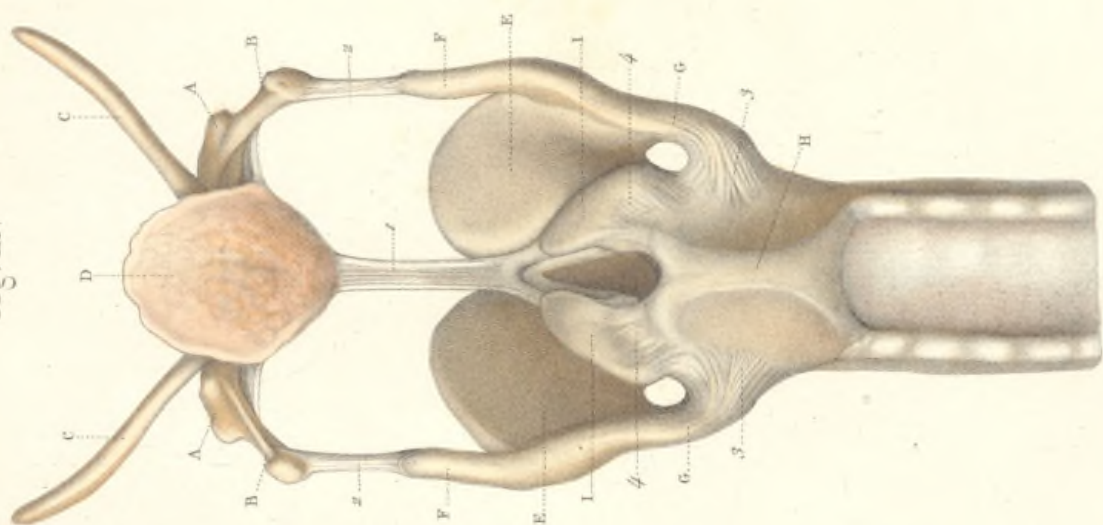


Fig. II.

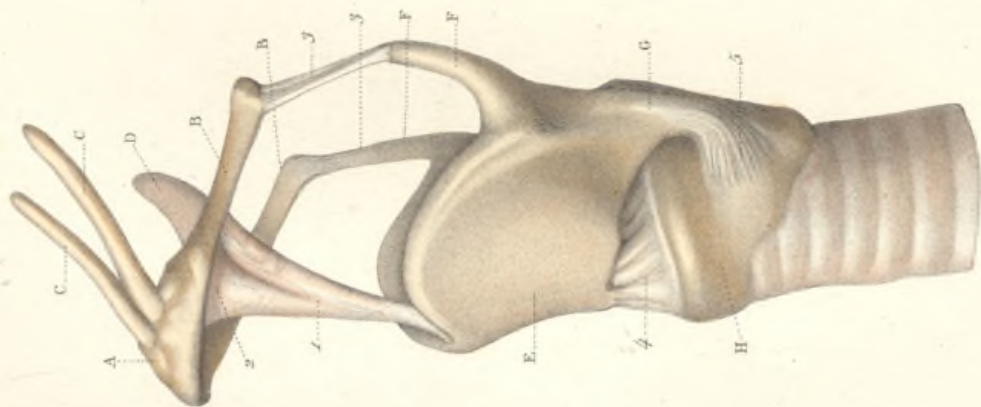
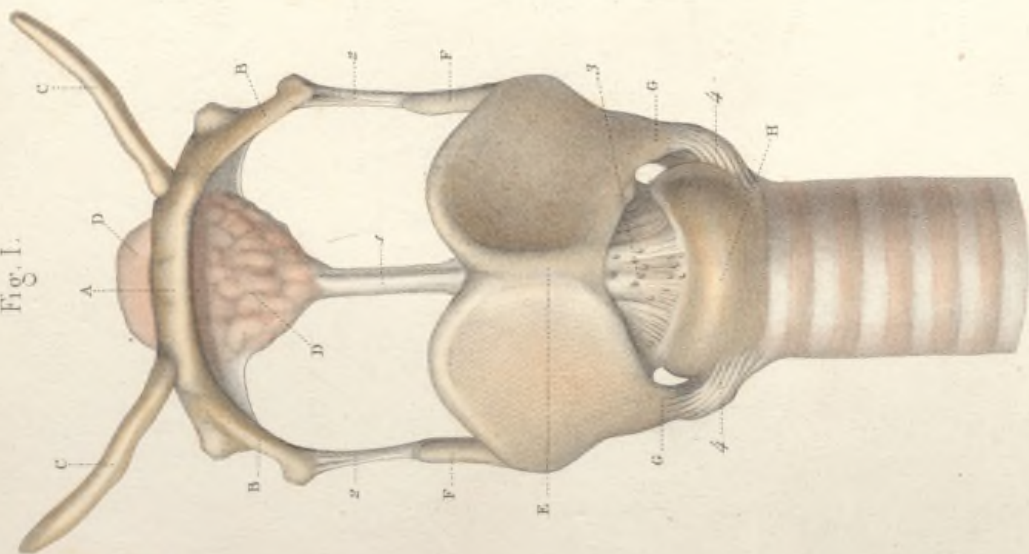


Fig. I.



ARTICULATIONS DU LARYNX.

Fig. I. — Les articulations extrinsèques et intrinsèques vues par devant. La membrane thyro-hyoïdienne a été enlevée, afin de laisser voir l'épiglotte et ses moyens d'union avec les cartilages du larynx.

A, os hyoïde ; B, ses grandes cornes ; C, C, ses petites cornes anormalement développées.

D, D, épiglotte de forme triangulaire ; E, cartilage thyroïde ; F, F, ses grandes cornes ; G, G, ses petites cornes ; H, cartilage cricoïde.

1, ligament qui unit l'épiglotte au thyroïde, *ligament thyro-épiglottique*.

2, 2, articulations latérales des grandes cornes de l'hyoïde avec les grandes cornes du thyroïde, *ligaments thyro-hyoïdiens latéraux*.

3, articulation crico-thyroïdienne moyenne. Membrane crico-thyroïdienne moyenne se portant du milieu du bord inférieur du thyroïde au bord supérieur du cricoïde. Cette membrane est perforée en plusieurs points pour donner passage à des branches de l'artère crico-thyroïdienne ou laryngée inférieure.

4, 4, articulations crico-thyroïdiennes latérales, formées par la rencontre des petites cornes du thyroïde avec les facettes thyroïdiennes de la face-externe du cricoïde, et présentant comme moyen d'union un ligament orbiculaire à fibres resplendissantes, fasciculées et parallèles, dont on voit seulement ici la partie antérieure.

Fig. II. — Les mêmes articulations vues de côté.

Mêmes lettres.

Outre le ligament thyro-épiglottique, 1, l'épiglotte s'unit encore à l'os hyoïde par l'intermédiaire d'un autre ligament, 2, dit *épiglottico-hyoïdien*.

3, 3, ligaments thyro-hyoïdiens latéraux déjà indiqués dans la figure précédente.

4, ligament thyro-cricoïdien moyen.

5, ligament thyro-cricoïdien latéral.

Fig. III. — Les articulations du larynx vues par la partie postérieure.

A, A, os hyoïde ; B, B, ses grandes cornes ; C, C, ses petites cornes ; D, épiglotte ; E, E, thyroïde ; F, F, ses grandes cornes ; G, G, ses petites cornes ; H, cricoïde ; I, I, aryénoïdes.

1, ligament thyro-épiglottique s'insérant en bas à la partie supérieure de l'angle rentrant du cartilage thyroïde, au-dessus des cordes vocales ; 2, 2, ligaments thyro-hyoïdiens latéraux ; 3, 3, ligaments crico-thyroïdiens latéraux déjà décrits, vus par leur partie postérieure ; 4, 4, articulations crico-aryénoïdiennes, offrant comme moyen d'union une capsule fibreuse forte surtout en dedans et en dehors.

## OUVERTURE SUPÉRIEURE ET FACE POSTÉRIEURE DU LARYNX

FIG. I. — Le pharynx et l'œsophage ont été fendus longitudinalement en arrière; leurs parois sont écartées latéralement, de manière à laisser voir l'ouverture supérieure et la face postérieure du conduit laryngo-trachéal.

- A, A, parois du pharynx écartées à droite et à gauche.  
 B, B, base de la langue; D, D, partie postérieure de la glande thyroïdienne; C, C, extrémités postérieures des grandes cornes de l'os hyoïde.  
 1, 1, bords postérieurs saillants du cartilage thyroïde avec ses grandes et ses petites cornes. Ces parties sont revêtues par la membrane muqueuse pharyngienne.  
 2, saillie médiane en forme de baril, constituée principalement par la partie postérieure de l'anneau cricoïdien et par les cartilages aryénoïdes. Ces parties sont aussi recouvertes par la muqueuse du pharynx. Entre cette saillie médiane et les saillies latérales formées par les bords postérieurs du thyroïde, existe de chaque côté une gouttière profonde, 3, 3, dans laquelle on suppose que coulent les liquides, pendant la déglutition.  
 4, épiglote; la muqueuse qui la revêt forme, en se réfléchissant sur les parties voisines, différents replis; 5, repli glosso-épiglottique; 6, 6, replis épiglotti-hyoïdiens; 7, 7, replis aryéno-épiglottiques, venant se terminer, 8, 8, aux sommets des cartilages aryénoïdes, entre lesquels existe une échancrure profonde.

FIG. II. — Aspect de l'ouverture supérieure du larynx; partie sus-glottique de l'intérieur du conduit.

- A, A, base de la langue; B, B, grandes cornes de l'os hyoïde faisant saillie sous la muqueuse; C, C, grandes cornes du cartilage thyroïde; D, saillie formée par le cricoïde.  
 1, épiglote formant la paroi antérieure concave de la *portion sus-glottique* ou *vestibule* du larynx;  
 2, repli glosso-épiglottique; 3, 3, replis épiglotti-hyoïdiens.  
 4, 4, replis aryéno-épiglottiques s'insérant aux cartilages aryénoïdes, 5, 5, et circonscrivant la paroi latérale du vestibule du larynx.  
 6, 6, replis thyro-aryénoïdiens supérieurs, ou cordes vocales supérieures.  
 7, 7, replis thyro-aryénoïdiens inférieurs, ou cordes vocales inférieures.  
 8, espace compris entre les deux cordes vocales inférieures, auquel on donne le nom de *glotte vocale* ou *interligamenteuse*.  
 9, espace limité par la face interne des cartilages aryénoïdes, prolongeant en arrière la glotte, et désigné sous le nom de *glotte respiratoire* ou *cartilagineuse*. La limite entre ces deux parties de la glotte est marquée par la saillie, 10, 10, de l'extrémité de l'apophyse antéro-interne des cartilages aryénoïdes.

Fig. I.

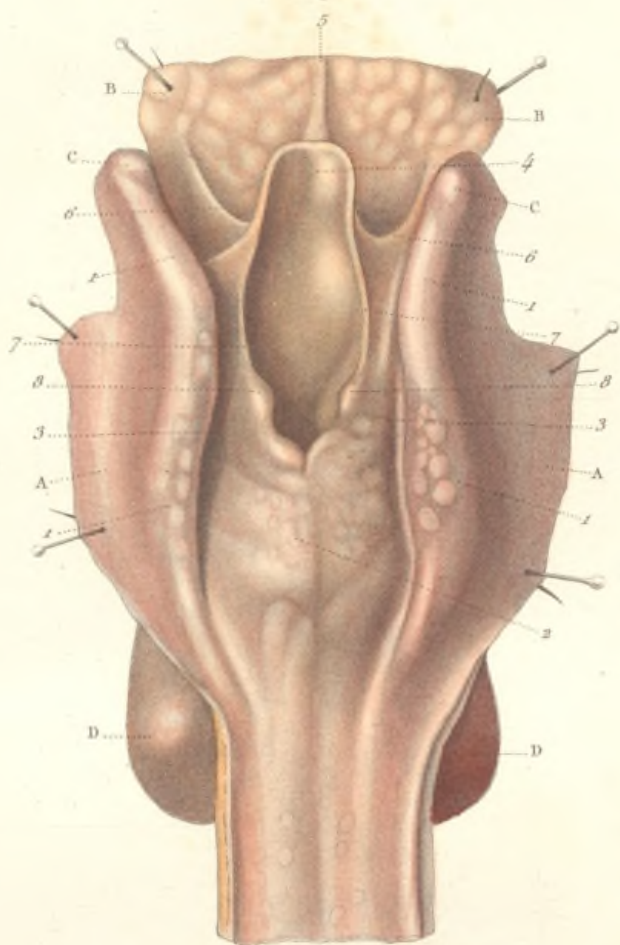
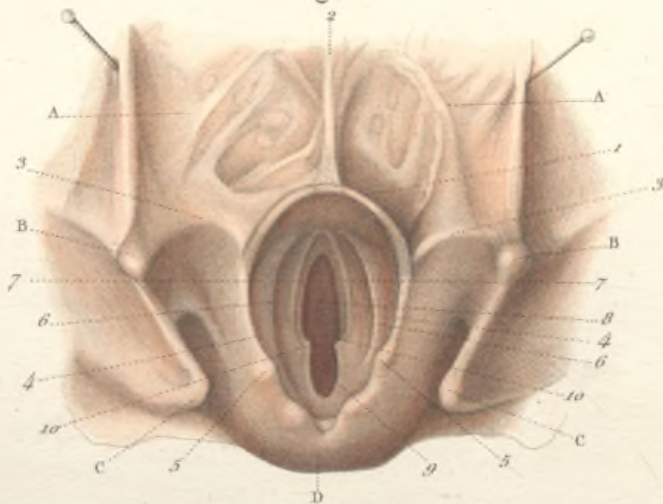



Fig. II.










Fig. II.

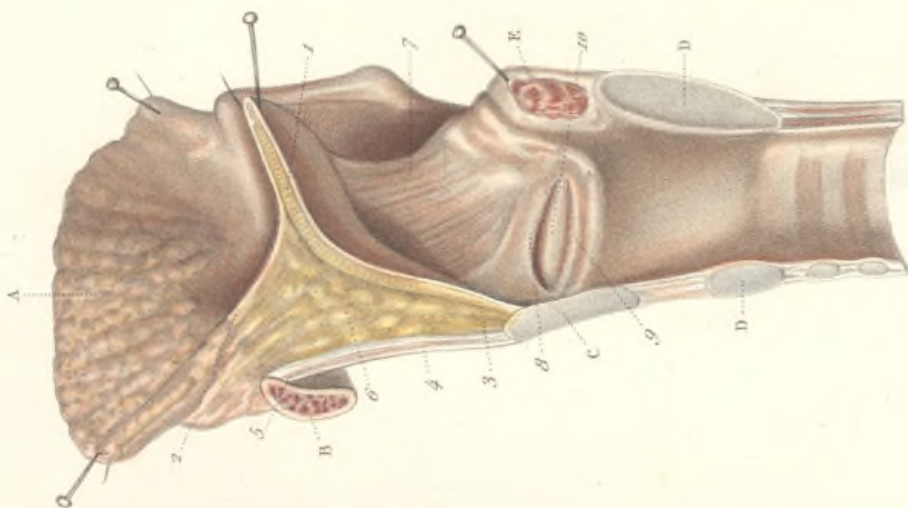
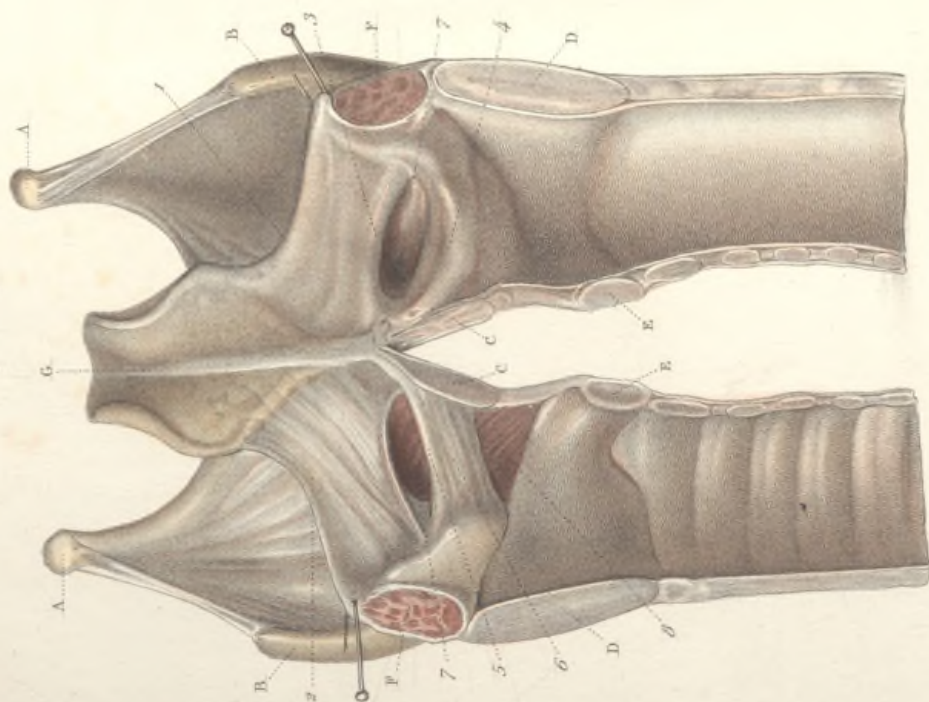


Fig. I.



## LE LARYNX

FIG. I. — Coupe antéro-postérieure du larynx, destinée à montrer la surface intérieure de ce conduit et les parties sous-muqueuses.

On a fait une section verticale et médiane; mais, à la partie antérieure, la coupe, pratiquée de bas en haut, s'arrête sur le cartilage thyroïde, au niveau de l'insertion des cordes vocales. Les deux moitiés du larynx étant maintenues écartées, on a laissé la muqueuse intacte, du côté droit de la figure, pour montrer l'aspect normal de la surface intérieure du larynx, tandis que, du côté gauche, la muqueuse a été enlevée.

A, A, os hyoïde. B, B, grandes cornes et bords postérieurs du cartilage thyroïde. C, C, coupe du même cartilage au niveau de son angle. D, D, section médiane et postérieure du cartilage cricoïde. E, E, section antérieure et médiane du même cartilage. F, F, coupe du muscle aryténoïdien. G, face postérieure de l'épiglotte dont la moitié est revêtue par la muqueuse laryngée, à la surface de laquelle se voient les orifices des glandes muqueuses épiglottiques. La moitié gauche de l'épiglotte est dénudée de sa muqueuse, et on peut apercevoir les glandes contenues dans l'épaisseur même du fibro-cartilage.

1, repli muqueux aryténo-épiglottique. Dans l'épaisseur de ce repli existent des fibres élastiques et musculaires, 2, que l'on voit du côté gauche. 3, repli muqueux thyro-aryténoïdien supérieur, ou corde vocale supérieure, contenant seulement dans son épaisseur quelques fibres élastiques (corde vocale supérieure proprement dite). 4, repli thyro-aryténoïdien inférieur, ou corde vocale

inférieure. Contrairement au précédent, le repli thyro-aryténoïdien inférieur est constitué par des fibres élastiques, 5, ligament thyro-aryténoïdien inférieur, ou corde vocale inférieure proprement dite, et surtout par le muscle thyro-aryténoïdien, 6, qui remplit toute l'épaisseur de la corde vocale.

7, 7, espace situé entre les cordes vocales supérieure et inférieure, formant le ventricule du larynx.

8, muscle crico-thyroïdien vu par sa face interne.

FIG. II. — Coupe antéro-postérieure du larynx destinée à montrer surtout les rapports de l'épiglotte.

La figure représente la moitié latérale droite du larynx.

A, base de la langue. B, coupe médiane du corps de l'os hyoïde. C, coupe médiane du cartilage thyroïde. D, D, section du cartilage cricoïde. E, coupe du muscle aryténoïdien.

1, coupe médiane de l'épiglotte. 2, repli muqueux glosso-épiglottique. 3, insertion de l'épiglotte au cartilage thyroïde. 4, membrane thyro-hyoïdienne. 5, son insertion supérieure à la partie la plus élevée de la face postérieure de cet os. Entre cette membrane et la face antérieure de l'épiglotte, on voit une masse grasseuse, 6, considérée à tort comme une glande, et nommée glande épiglottique.

7, repli aryténo-épiglottique formé de fibres élastiques et musculaires.

8, corde vocale supérieure. 9, corde vocale inférieure. 10, ventricule du larynx,

MUSCLES DU LARYNX.

FIG. I. — **Muscles crico-thyroïdiens vus en avant.**

A, os hyoïde; B, B, cartilage thyroïde; C, membrane thyro-hyoïdienne; D, partie moyenne du cartilage cricoïde; E, partie moyenne de la membrane crico-thyroïdienne; F, trachée-artère.

1, 1, muscles crico-thyroïdiens, courts, épais, triangulaires, insérés en bas au cartilage cricoïde, 2, 2, de chaque côté de la ligne médiane, à toute l'étendue de la face antérieure et même au bord inférieur de ce cartilage; 3, 3, insertions supérieures de ce muscle au bord inférieur du cartilage thyroïde (excepté au niveau de la partie moyenne). Le plus grand nombre des fibres passe au-dessous du bord du thyroïde et va s'insérer à la face postérieure de ce cartilage (voy. pl. 83).

FIG. II. — **Muscle crico-thyroïdien vu latéralement.**

A, os hyoïde; B, cartilage thyroïde; C, membrane thyro-hyoïdienne; D, cartilage cricoïde; E, partie moyenne de la membrane crico-thyroïdienne; F, trachée-artère; G, grande corne du thyroïde; H, petite corne du même cartilage. 1, muscle crico-thyroïdien gauche; 2, ses insertions au bord inférieur du thyroïde; 3, ses insertions à la petite corne de ce même cartilage. Le muscle

parait ainsi composé de deux faisceaux, l'un interne, droit; l'autre externe, très-oblique.

FIG. III. — **Muscles aryténoïdiens et crico-aryténoïdiens postérieurs.**

A, face postérieure de l'os hyoïde; B, B, bords postérieurs du cartilage thyroïde; C, face postérieure du cartilage cricoïde; D, D, bords postérieurs des cartilages aryténoïdes; E, face postérieure de l'épiglotte; F, F, replis aryténo-épiglottiques; G, face postérieure de la trachée.

1, muscle aryténoïdien, impair, trapézoïde, remplissant la concavité des faces postérieures des cartilages aryténoïdiens, s'insérant à toute la longueur du bord postéro-externe du cartilage aryténoïde droit, et se terminant à toute la longueur du même bord du cartilage gauche.

Les fibres les plus superficielles, 2 et 3, sont obliques et se croisent en sautoir; c'est l'*aryténoïdien oblique* d'Albinus.

4, 4, muscles crico-aryténoïdiens postérieurs, pairs, triangulaires, recouvrant la face postérieure du cartilage cricoïde, insérés dans les fosses latérales de ce cartilage, de chaque côté de la ligne médiane. Toutes les fibres musculaires convergent et s'insèrent à l'apophyse postérieure externe, 5, 5, de la base du cartilage aryténoïde.

Fig. III.

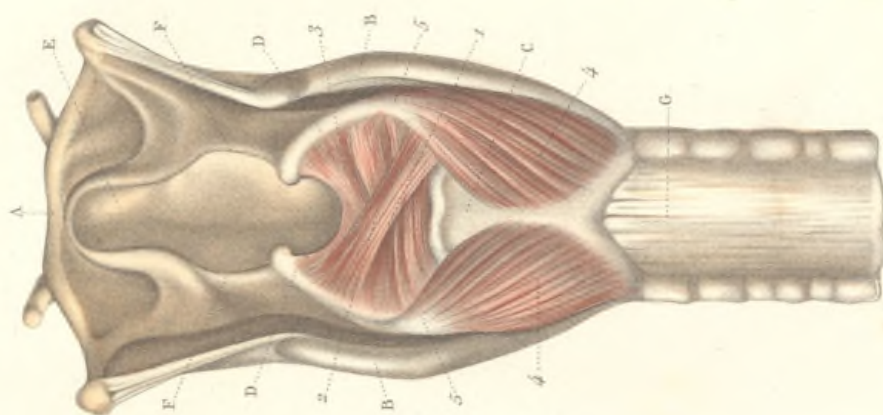


Fig. II.

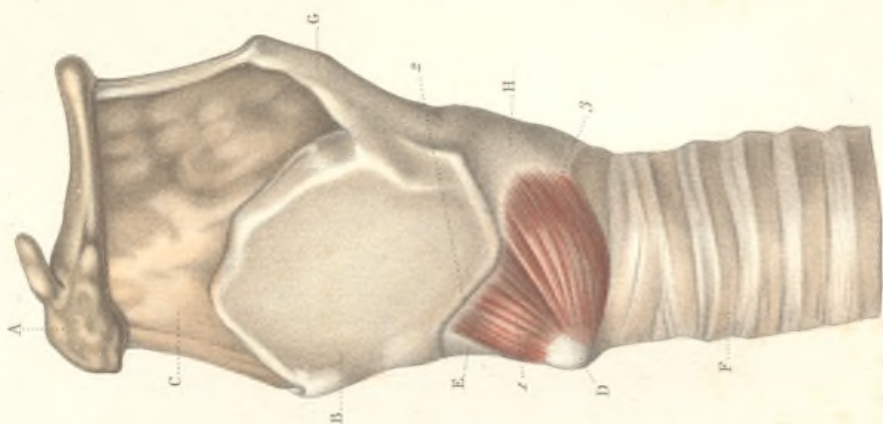
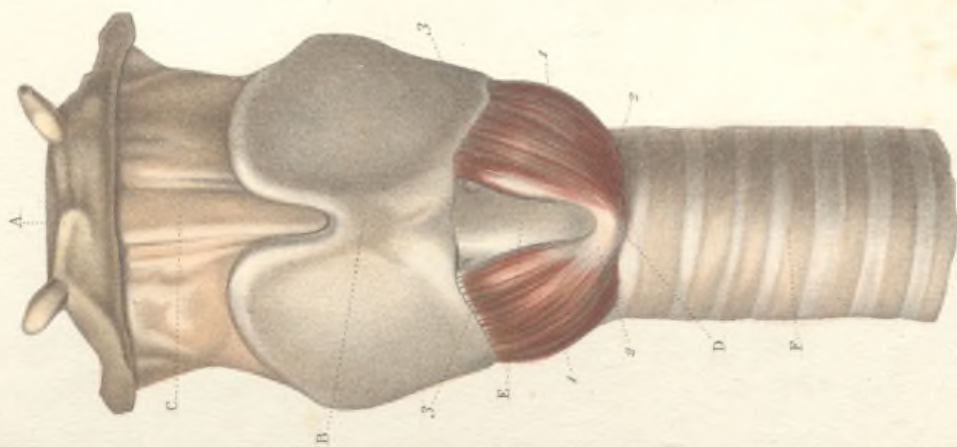



Fig. I.








Fig. II.

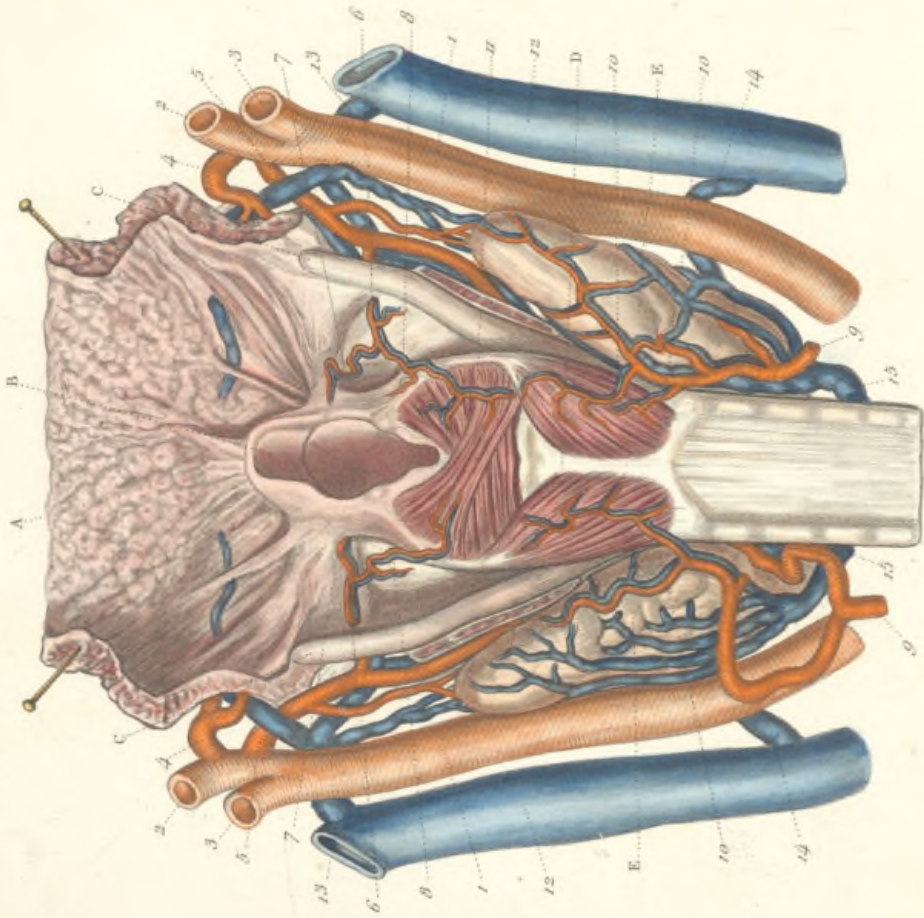
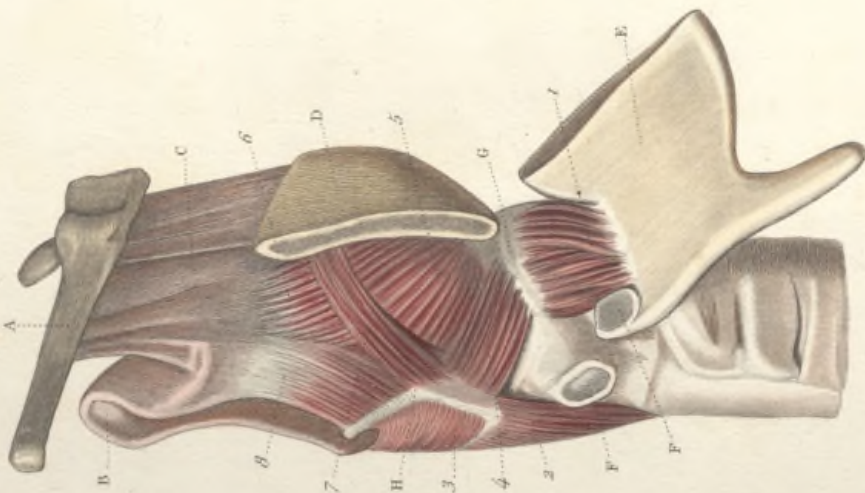


Fig. I.



## MUSCLES ET VAISSEAUX DU LARYNX.

FIG. I. — **Muscles crico-aryténoïdien latéral et thyro-aryténoïdien vus par leur face externe.**

Pour cette préparation, on a coupé verticalement et près de l'angle, la lame droite du cartilage thyroïde, puis, après avoir divisé en haut les ligaments thyro-hyoïdiens et ouvert en bas l'articulation crico-thyroïdienne, on a rabattu de haut en bas la moitié correspondante du cartilage thyroïde.

A, os hyoïde. B, épiglottite. C, membrane thyro-hyoïdienne moyenne. D, cartilage thyroïde dont la moitié latérale droite E, a été coupée et renversée de haut en bas. F, F, surfaces articulaires crico-thyroïdiennes séparées pour permettre de rabattre la moitié correspondante du thyroïde. G, bord supérieur du cartilage cricoïde. H, cartilage aryténoïde.

1, muscle crico-thyroïdien renversé de haut en bas avec la moitié correspondante du thyroïde. On constate que les insertions supérieures de ce muscle se font surtout à la face interne du cartilage et non pas seulement à son bord inférieur.

2, muscle crico-aryténoïdien postérieur, vu par sa partie externe, s'insérant à l'apophyse postérieure et externe de la base de l'aryténoïde.

3, muscle aryténoïdien postérieur dont on n'aperçoit que la moitié externe.

4, muscle crico-aryténoïdien latéral. Ses fibres naissent de la partie latérale et du bord supérieur, G, du cartilage cricoïde, se portent obliquement en haut et en arrière, pour s'insérer à l'apophyse postérieure et externe du cartilage aryténoïde, en avant du crico-aryténoïdien postérieur.

5, muscle thyro-aryténoïdien. Né de l'angle rentrant du cartilage thyroïde, il se termine : 1° par ses fibres externes et inférieures au bord externe du cartilage aryténoïde, en se confondant plus ou moins intimement avec les fibres du crico-aryténoïdien latéral ; 2° par ses fibres externes et supérieures, 6, au bord de l'épiglottite ; 3° par ses fibres les plus internes, il remplit la corde vocale inférieure et s'attache à l'apophyse vocale de l'aryténoïde ; cette insertion n'est pas

visible sur la figure. 7, faisceau surnuméraire dont l'existence est presque constante, et qui, parti du bord externe du cartilage aryténoïde où il semble se continuer avec des fibres du crico-aryténoïdien postérieur et de l'aryténoïdien, vient se fixer à la partie supérieure de l'angle rentrant du cartilage thyroïde. 8, fibres musculaires occupant l'épaisseur des replis muqueux aryténo-épiglottiques, désignées par quelques anatomistes sous le nom de muscle ary-épiglottique.

FIG. II. — **Artères et veines du larynx vus par la partie postérieure.**

A, base de la langue. B, épiglottite. C, C, bords postérieurs du cartilage thyroïde. D, cartilage cricoïde. E, E, partie postérieure des lobes latéraux de la glande thyroïde.

1, 1, artères carotides primitives se divisant en deux branches. 2, 2, carotides externes. 3, 3, carotides internes. 4, 4, artères linguales, nées de carotides externes.

5, 5, artères thyroïdiennes supérieures, naissant du même tronc, un peu au-dessous des précédentes et fournissant : 6, 6, les deux artères laryngées supérieures qui traversent la membrane laryngo-thyroïdienne, et se divisent en deux branches, l'une supérieure, 7, 7, qui se dirige vers l'épiglottite et se distribue au vestibule du larynx, l'autre inférieure, 8, 8, qui se distribue à la face postérieure du larynx en s'anastomosant avec les rameaux de la laryngée supérieure.

9, 9, artères thyroïdiennes inférieures, branches des sous-clavières, fournissant, 10, 10, les artères laryngées postérieures qui s'anastomosent sur la face postérieure du larynx avec les rameaux, 11, venus de l'artère laryngée supérieure.

12, 12, veines jugulaires internes où viennent se jeter les veines laryngées, qui suivent exactement le trajet des artères. 13, 13, veines thyroïdiennes supérieures. 14, 14, veines thyroïdiennes inférieures. 15, 15, veines thyroïdiennes moyennes recevant aussi des veinules émanées de la face postérieure du larynx,



## LA GLANDE THYROÏDE.

FIG. I. — Glande thyroïde vue en avant.

A, os hyoïde; B, cartilage thyroïde; C, membrane thyro-hyoïdienne; D, D, muscles crico-thyroïdiens; E, cartilage cricoïde; F, trachée artère.

La glande thyroïde se compose de deux lobes latéraux ou cornes, 1, 1, con-  
vexes en avant, embrassant en arrière, dans leur concavité, les premiers cer-  
ceaux de la trachée et les parties latérales du larynx. Les deux lobes sont réunis  
en avant et sur la ligne médiane par une portion rétrécie et aplatie d'avant en  
arrière, 2, qu'on appelle *isthme*. Du bord supérieur concave part un prolonge-  
ment, 3, connu sous le nom de *pyramide de Lalouette*, et qui présente de nom-  
breuses variétés dans son origine, soit à l'isthme, soit aux lobes latéraux, dans  
sa longueur et dans sa terminaison. Il finit généralement, comme sur cette  
pièce, au voisinage du bord supérieur du cartilage thyroïde.

FIG. II. — Glande thyroïde vue par sa partie latérale gauche.

A, os hyoïde; B, cartilage thyroïde; C, membrane thyro-hyoïdienne; D, tra-  
chée artère; E, muscle crico-thyroïdien; F, muscle constricteur inférieur du  
pharynx; G, œsophage.

1, lobe latéral gauche embrassant les parties latérales de la trachée et du  
larynx, et se prolongeant par sa partie postérieure, 2, jusque sur les côtés du  
pharynx.

FIG. III. — Structure de la glande thyroïde.

(Grossissement de 20 diamètres.)

La glande thyroïde se compose de grosses vésicules-glandulaires, 1, 1, 1, sphé-  
riques, closes de toutes parts, réunies en lobules par un stroma fibreux inter-  
posé entre elles. Ces lobules, en se groupant, forment les divisions principales  
de la glande, entourées également d'une enveloppe spéciale, 2, plus épaisse,  
qui se continue avec la capsule fibreuse commune de la glande.

FIG. IV. — Quelques vésicules glandulaires de la thyroïde.

(Grossissement de 250 diamètres.)

1, 1, 1, stroma fibreux interposé aux vésicules glandulaires et formé de  
faisceaux de tissu conjonctif qui s'entre-croisent dans toutes les directions.

2, 2, 2, vésicules glandulaires contenant dans leur intérieur un liquide gra-  
nuleux qui paraît résulter de l'altération cadavérique de cellules épithéliales  
formant une couche à la surface interne des vésicules.

3, grosse cellule à noyau située au milieu du liquide granuleux des vési-  
cules; 4, 4, cellules dépourvues de noyau.

Fig. II.

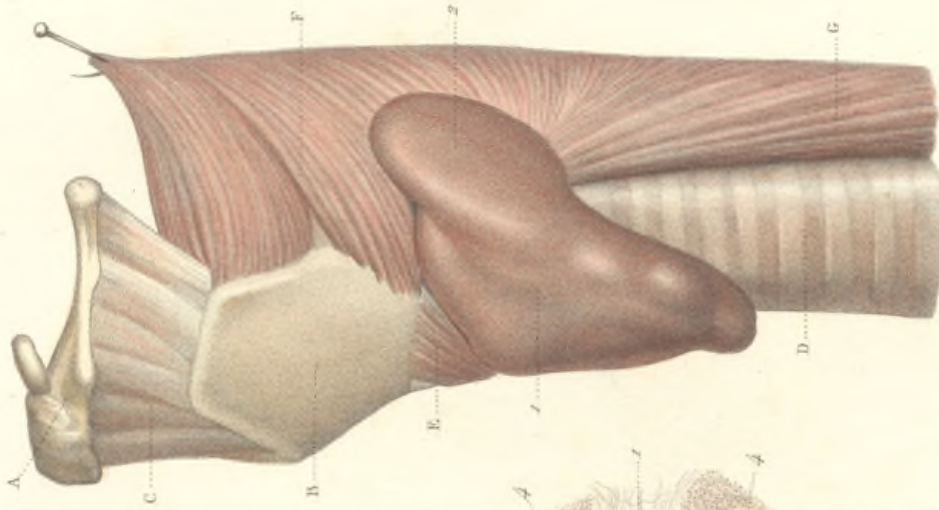


Fig. III.



Fig. IV.

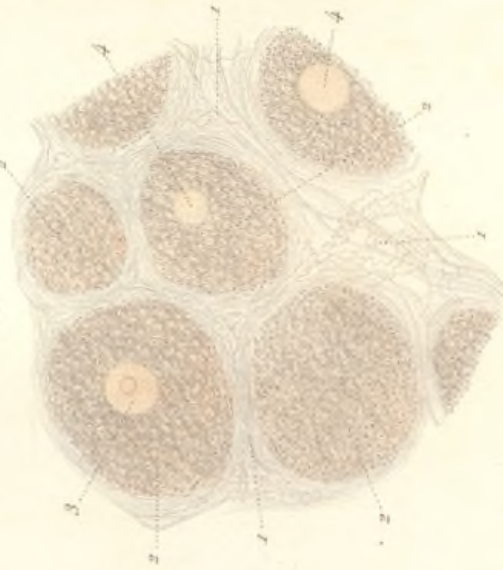
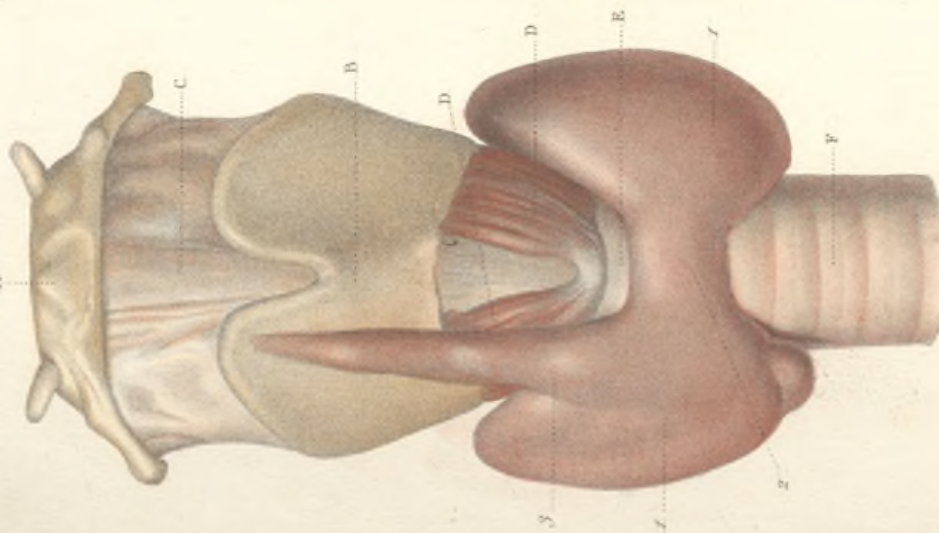



Fig. I.








Fig. I.

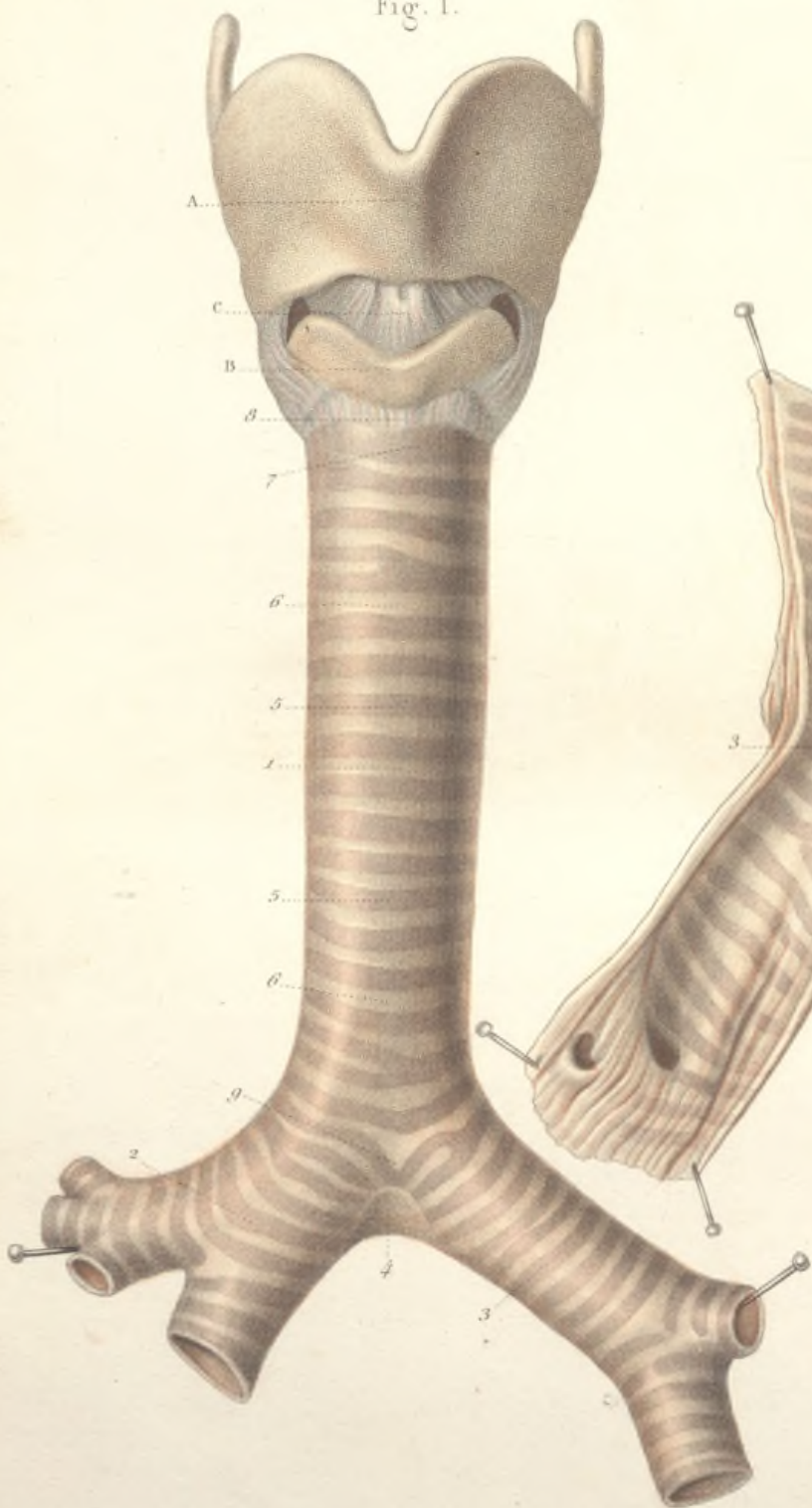
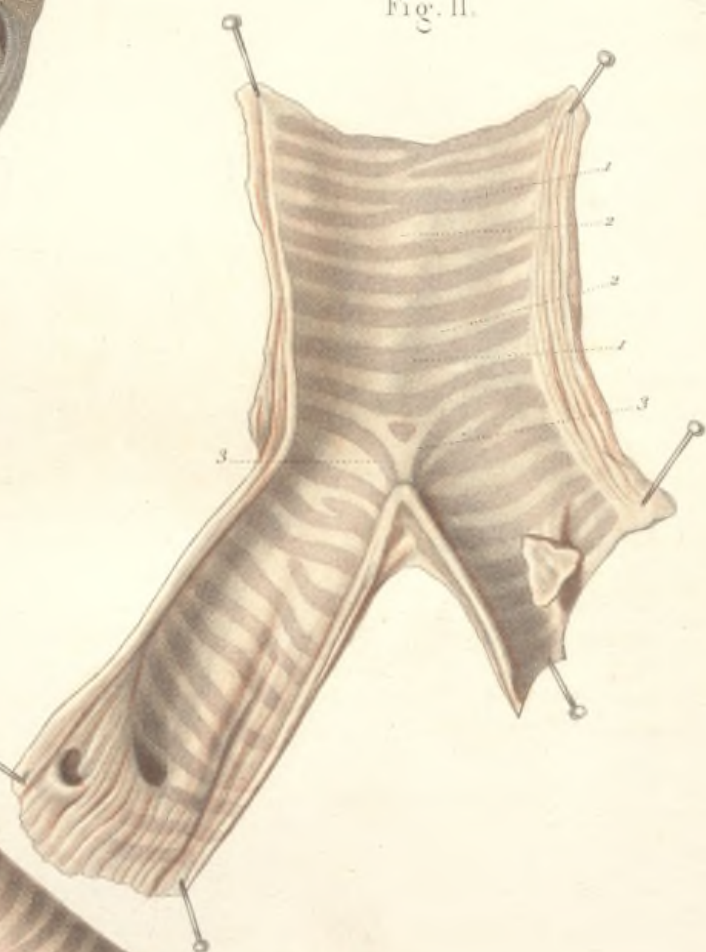

Fig. II.



## TRACHÉE-ARTÈRE ET BRONCHES.

FIG. I. — La trachée-artère et les bronches vues par la partie antérieure.

A, cartilage thyroïde; B, cartilage cricoïde; C, membrane crico-thyroïdienne.

1, la trachée, de forme cylindrique en avant et sur les côtés, s'étend depuis le cartilage cricoïde jusqu'à sa division en bronche droite, 2, et bronche gauche, 3. Celle-ci présente une longueur double de la droite, mais son calibre est beaucoup moindre. Chacune d'elles se divise en bronches secondaires. Au niveau de la bifurcation de la trachée existe une membrane triangulaire, 4, qui remplit l'angle de séparation des deux bronches, comme pour en prévenir l'écartement.

La trachée et les bronches se présentent sous l'aspect d'une série de cerceaux cartilagineux, 5, 5, que séparent autant de cerceaux fibreux, 6, 6, ce qui lui donne un aspect noueux.

7, premier anneau cartilagineux de la trachée, offrant plus de hauteur que tous les autres, surtout à sa partie moyenne; 8, membrane trachéo-cricoïdienne unissant la trachée au cartilage cricoïde; 9, dernier cerceau cartilagineux de la trachée, servant de transition entre celle-ci et les bronches. Il présente une disposition spéciale: la partie moyenne de ce cerceau s'infléchit en bas, se recourbe en arrière en formant un angle aigu très-prolongé, et constitue une espèce d'éperon saillant dans la trachée, éperon qui sépare les deux bronches. Les deux demi-cerceaux qui résultent de cette disposition constituent les deux premiers cerceaux des bronches. L'avant-dernier cerceau de la trachée présente déjà à sa partie moyenne une inflexion anguleuse, mais moins prononcée que celle du dernier. Une disposition semblable à celle qui vient d'être décrite s'observe au niveau de l'origine des bronches secondaires.

FIG. II. — Surface interne de la trachée et des bronches; elles ont été fendues longitudinalement en arrière.

1, 1, saillie des cerceaux cartilagineux; 2, 2, cerceaux fibreux; 3, 3, disposition du dernier cerceau de la trachée formant un éperon saillant dans la cavité de la trachée.

## TRACHÉE-ARTÈRE ET BRONCHES.

FIG. I. — La trachée-artère et les bronches vues par la partie postérieure.

A, A, bords postérieurs du cartilage thyroïde; B, cartilage cricoïde; C, C, cartilages aryténoïdes; D, muscle aryténoïdien; E, E, muscles crico-aryténoïdiens postérieurs.

1, 1, la surface extérieure de la trachée est aplatie en arrière et représente ainsi un cylindre dont le quart ou le tiers postérieur aurait été enlevé. Les cartilages n'existent plus et sont remplacés par une membrane fibreuse qui se continue sur les bronches 2 et 3.

4, 4, bords postérieurs des cerceaux cartilagineux qui occupent seulement les trois quarts ou les deux tiers antérieurs de la trachée; 5, 5, 5, glandules trachéales contenues dans l'épaisseur de la membrane fibreuse.

FIG. II. — Coupe transversale de la trachée au niveau d'un cerceau cartilagineux.

1, coupe du cartilage; 2, étui fibreux de la trachée recouvrant la surface externe du cartilage en avant et latéralement, et constituant à lui seul la charpente de la trachée en arrière; 3, membrane muqueuse revêtant la surface interne du cartilage; 4, portion membraneuse de la trachée.

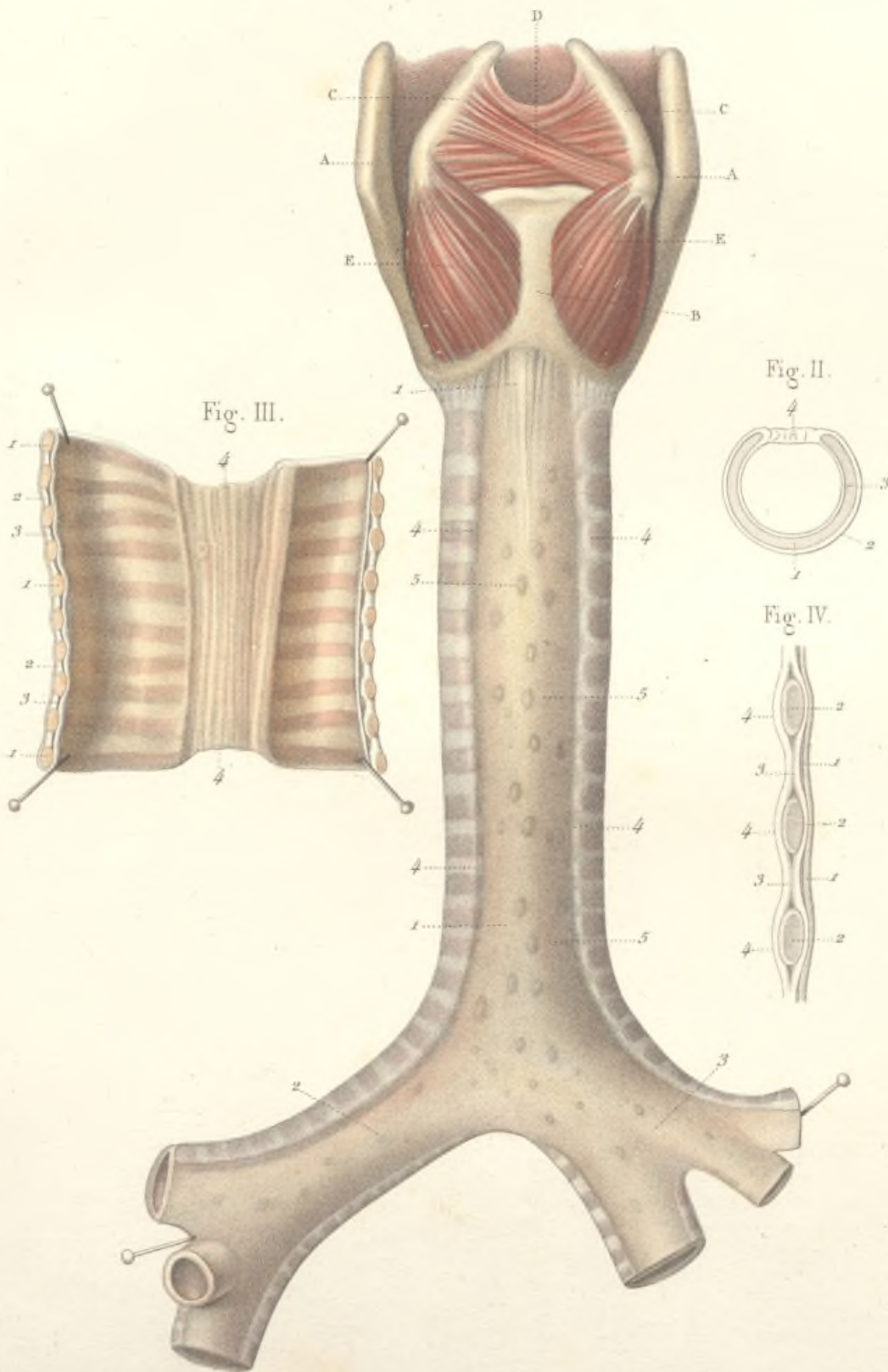
FIG. III. — Surface interne d'une portion de la trachée; elle a été fendue longitudinalement en avant.

1, 1, coupe des cerceaux cartilagineux; 2, 2, étui fibreux; 3, 3, muqueuse trachéale; 4, 4, portion membraneuse de la trachée, sillonnée de plis verticaux qui soulèvent la muqueuse et qui sont dus aux fibres longitudinales composant la membrane fibreuse postérieure.


FIG. IV. — Section verticale de la paroi antérieure de la trachée. Grossissement de quatre diamètres.

1, 1, membrane muqueuse; 2, 2, cerceaux cartilagineux; 3, 3, cerceaux fibreux; 4, 4, étui fibreux et membrane fibreuse commune.

Fig. I.










Fig. I.

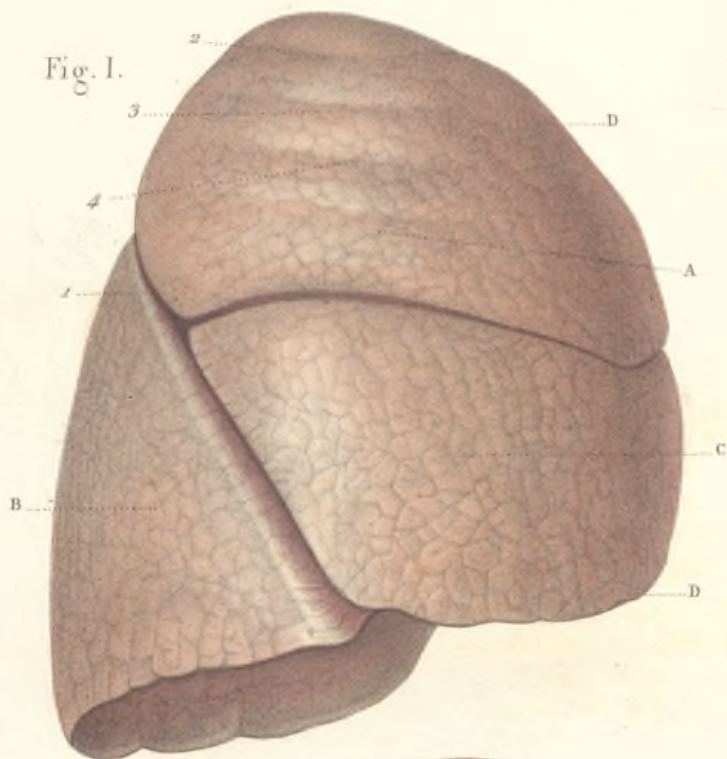
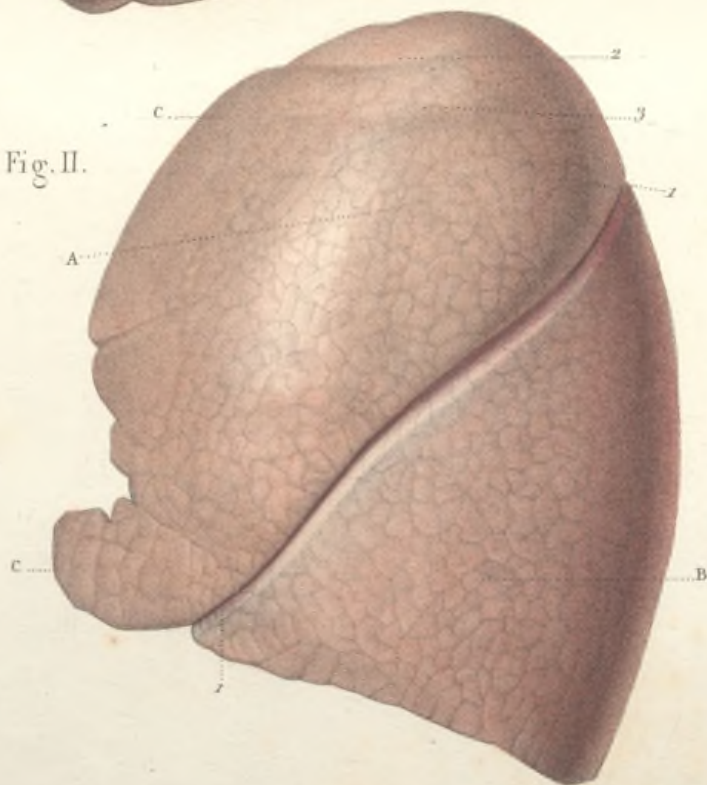


Fig. II.



## CONFORMATION EXTÉRIEURE DES POUMONS.

FIG. I. — Face externe du poumon droit.

A, lobe supérieur; B, lobe inférieur; C, lobe moyen; D, D, bord antérieur du poumon.

La face externe du poumon droit, irrégulièrement convexe, présente une scissure profonde, *scissure interlobaire*, 1, qui commence au-dessous du sommet de l'organe, se porte de haut en bas et d'arrière en avant, et se subdivise en deux branches dont l'inférieure continue le trajet primitif et vient se terminer à la partie antérieure de la base du poumon, tandis que la supérieure se porte en haut et en avant. L'existence de ces scissures détermine la division du poumon droit en trois lobes.

2, 3, 4, impressions produites par les trois premières côtes sur la surface externe du poumon fortement distendu.

FIG. II. — Face externe du poumon gauche.

A, lobe supérieur; B, lobe inférieur; C, C, bord antérieur.

Sur le poumon gauche, la *scissure interlobaire*, est simple, en sorte qu'il n'existe que deux lobes.

2, 3, impressions de deux premières côtes.

## CONFORMATION EXTÉRIEURE DES POUMONS

FIG. I. — Face interne du poumon gauche.

A, bord postérieur; B, bord antérieur; C, sommet.

La face interne ou médiastine présente la racine ou le hile du poumon, c'est-à-dire la partie par laquelle pénètrent les vaisseaux et les nerfs; la racine du poumon est située à la réunion des deux tiers antérieurs avec le tiers postérieur de la face interne, à peu près à égale distance du sommet et de la base; 1, artère pulmonaire; 2, veine pulmonaire; 3, bronche pénétrant dans le hile du poumon; 4, 4, scissure interlobaire.

FIG. II. — Base du poumon.

A, A, faces internes des deux poumons vues en raccourci. On découvre seulement la portion de ces faces internes antérieure aux vaisseaux pulmonaires, et l'on peut remarquer que ces faces présentent une excavation profonde surtout à gauche pour recevoir le cœur; c'est le lit du cœur.

B, la trachée et les bronches; C, C, bords antérieurs des poumons; D, D, bords postérieurs; E, face inférieure du poumon droit profondément excavée; F, face inférieure du poumon gauche moins concave.

1, scissure interlobaire droite; 2, scissure interlobaire gauche; 3, petit lobe supplémentaire du poumon gauche.

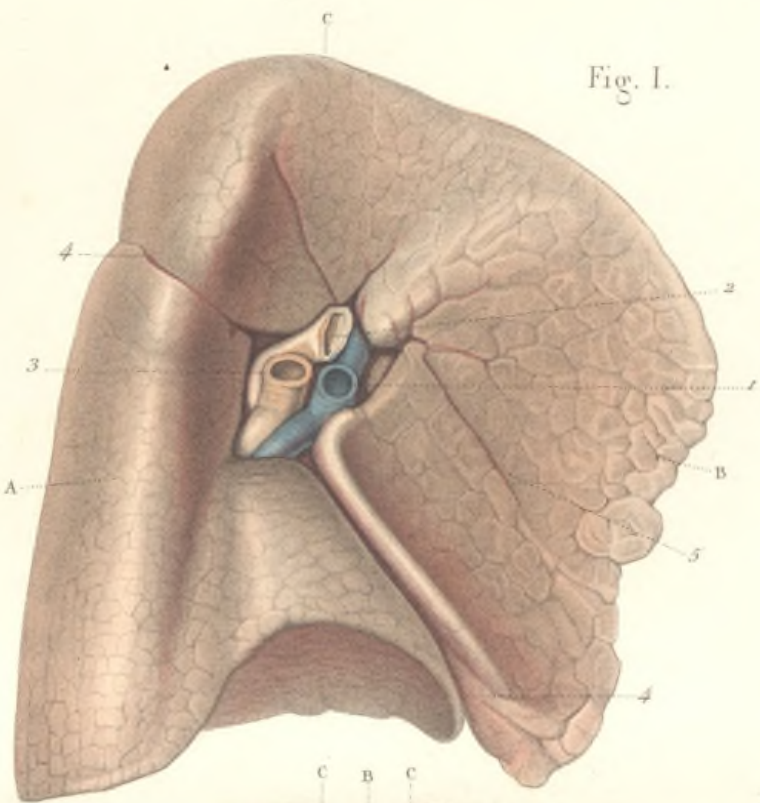


Fig. I.

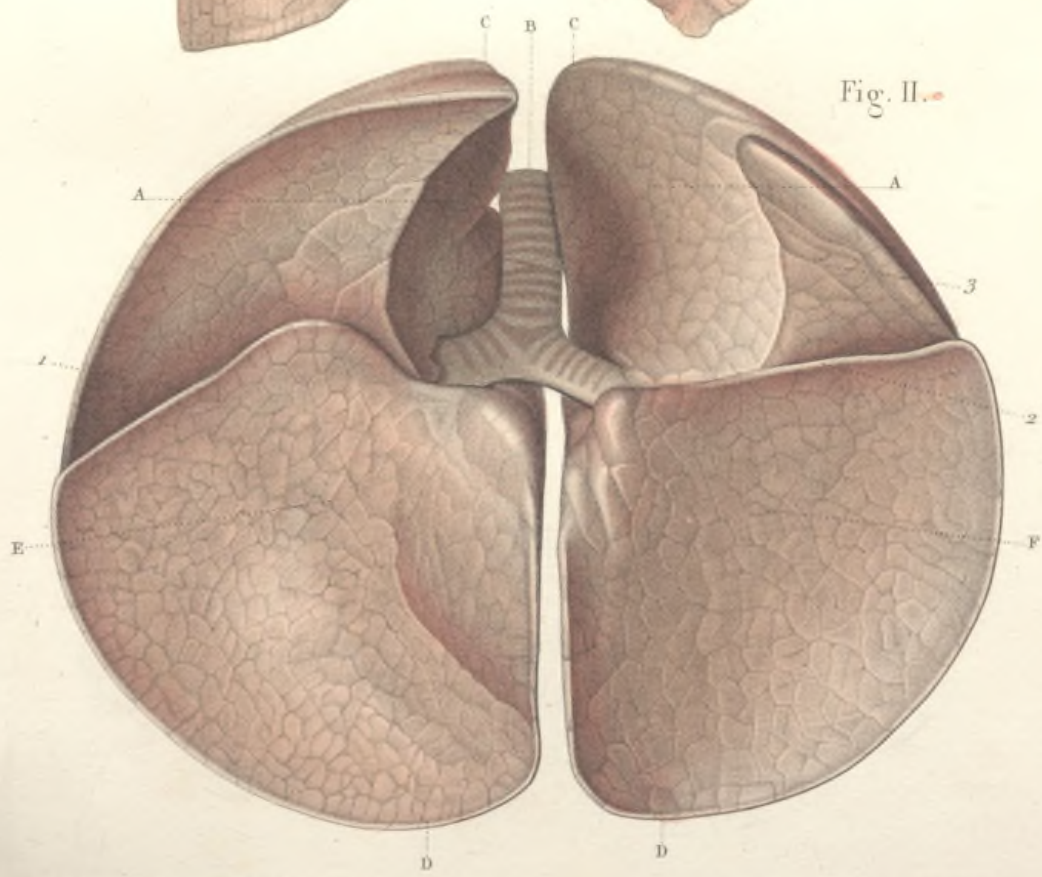



Fig. II.








Fig. I.

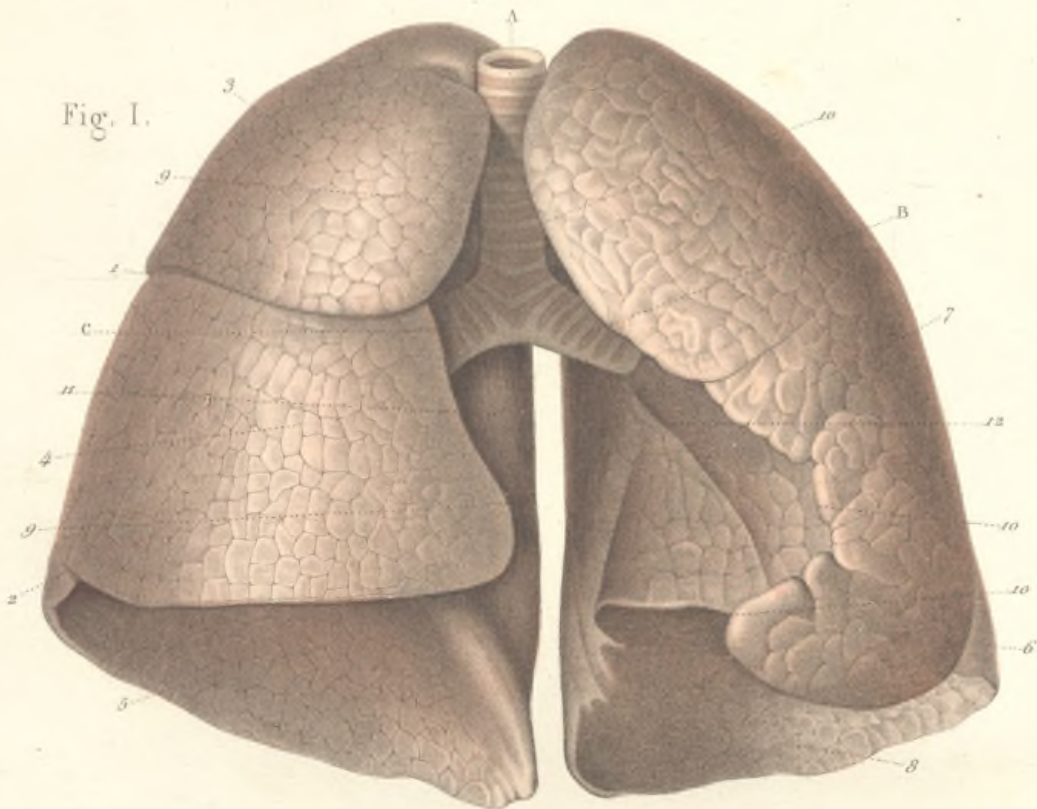
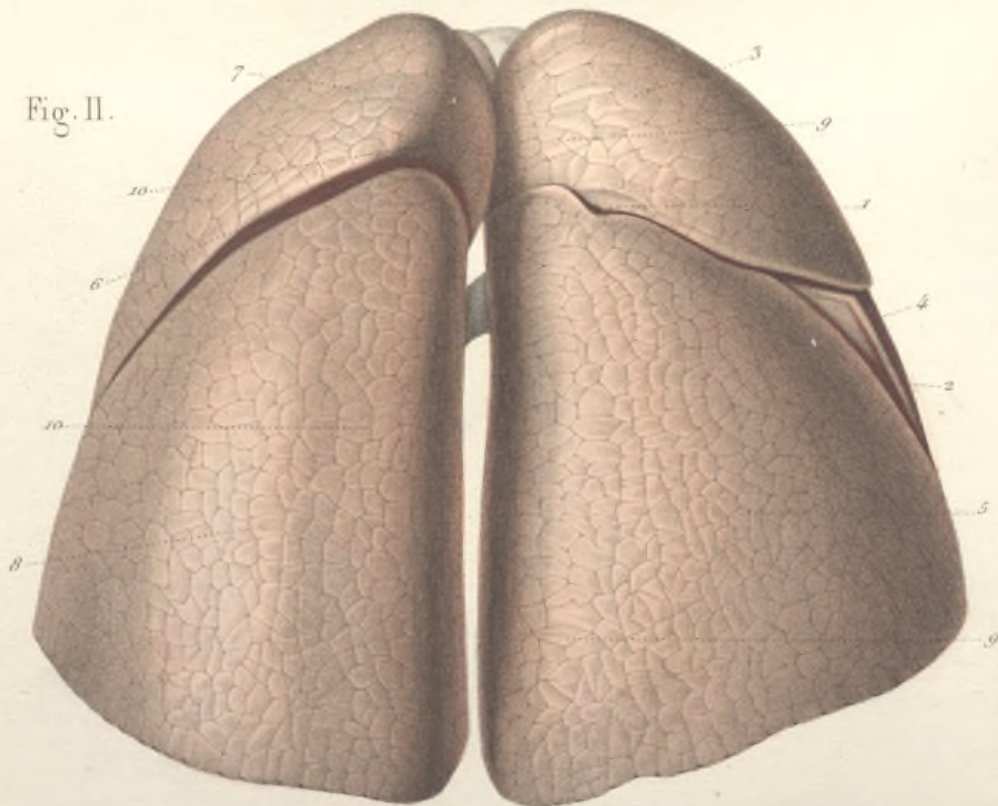


Fig. II.



## CONFORMATION EXTÉRIEURE DES POUMONS.

FIG. I. — Les poumons vus par leur bord antérieur.

A, trachée-artère; B, bronche gauche; C, bronche droite.

1, scissure interlobaire supérieure du poumon droit; 2, extrémité de la scissure interlobaire inférieure.

3, lobe supérieur; 4, lobe moyen; 5, lobe inférieur du poumon droit.

6, extrémité de la scissure interlobaire du poumon gauche.

7, lobe supérieur; 8, lobe inférieur du poumon gauche.

9, 9, bord antérieur du poumon droit, mince et tranchant, légèrement concave en dedans; 10, 10, bord antérieur du poumon gauche fortement échancré surtout à sa partie inférieure, et répondant à la pointe du cœur.

11, face interne du poumon droit légèrement concave; 12, face interne du poumon gauche beaucoup plus profondément excavée pour recevoir la saillie du cœur.

FIG. II. — Les poumons vu par leur bord postérieur.

1, scissure interlobaire supérieure du poumon droit; 2, origine de la scissure interlobaire inférieure.

3, lobe supérieur; 4, petite portion du lobe moyen; 5, lobe inférieur du poumon droit.

6, scissure interlobaire du poumon gauche.

7, lobe supérieur; 8, lobe inférieur du poumon gauche.

9, 9, bord postérieur du poumon droit, convexe, épais, remplissant la gouttière costo-vertébrale.

10, 10, bord postérieur du poumon gauche. Sur le lobe inférieur, ce bord présente une dépression longitudinale, une sorte de gouttière en rapport avec la saillie de l'aorte thoracique.

## COUPE TRANSVERSALE DE LA POITRINE PRATIQUÉE AU NIVEAU DES MAMELLES

ET DESTINÉE A MONTRER LE TRAJET DES PLÈVRES ET LES RAPPORTS DES POUMONS.

A, A, coupe de la peau et du tissu cellulaire sous-cutané; B, B, coupe des muscles thoraciques; C, C, C, coupes des côtes; D, coupe du sternum; E, corps de la neuvième vertèbre dorsale; F, apophyse épineuse de la huitième vertèbre; G, G, apophyses transverses; H, canal vertébral et coupe de la moelle; I, I, I, coupe des muscles intercostaux externes et internes; K, K, muscle triangulaire du sternum.

1, 1, 1, le poumon droit divisé en trois lobes par les scissures interlobaires; 2, 2, le poumon gauche divisé en deux lobes; 3, oreillette droite; 4, oreillette gauche; 5, ventricule droit; 6, ventricule gauche; 7, 7, 7, péricarde; 8, 8, vaisseaux pulmonaires pénétrant dans le hile des poumons.

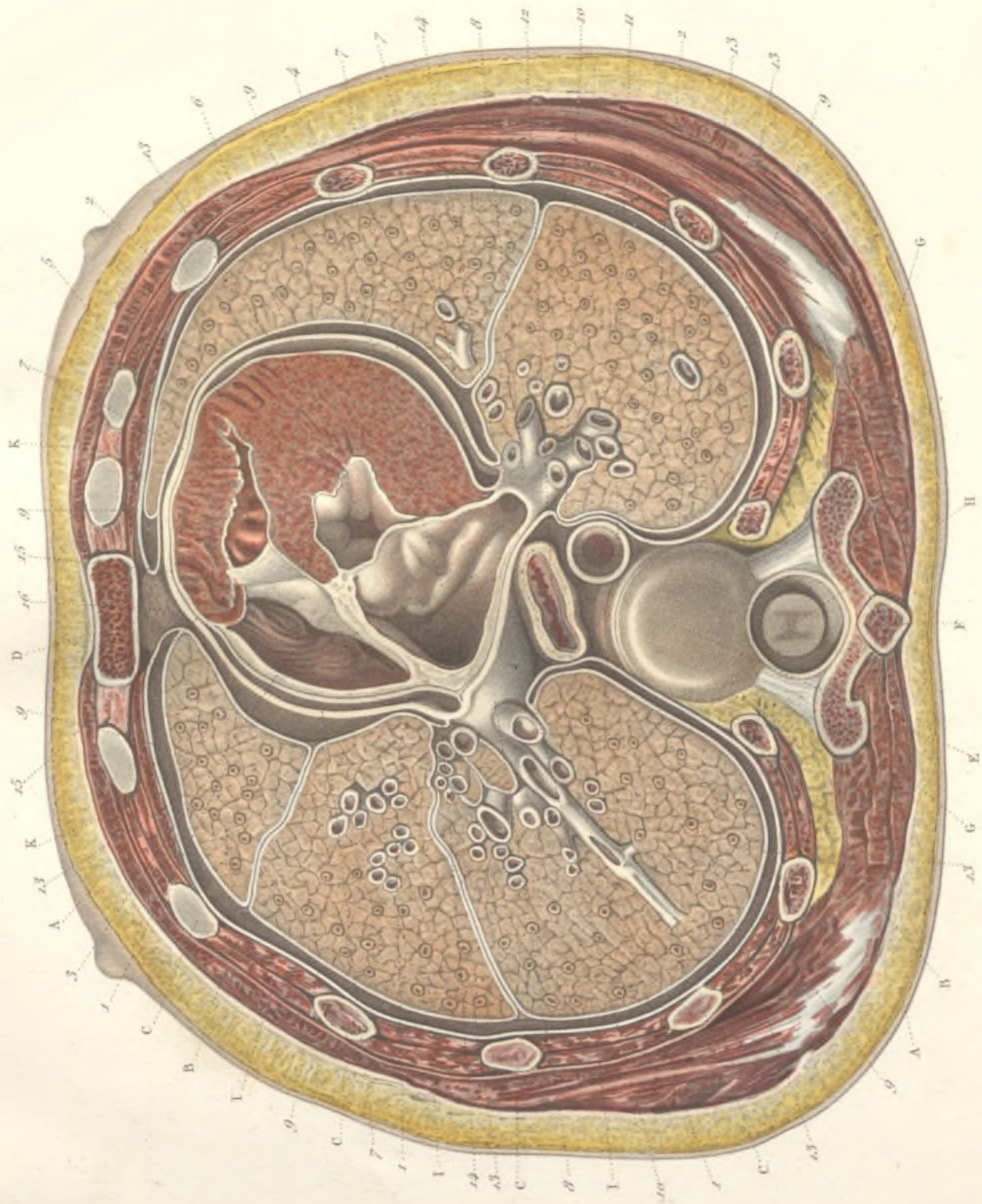
La plèvre pariétale 9, 9, 9, recouvrant la surface interne des parois thoraciques. Si, pour suivre son trajet, on la suppose partir de chaque côté du sternum, on la voit tapisser d'arrière en avant les muscles intercostaux et les côtes. Arrivées sur les parties latérales de la colonne vertébrale, les deux plèvres se réfléchissent d'arrière en avant jusqu'à la racine des poumons, 10, 10, et cir-


conscrivent ainsi le *médiastin postérieur*, qui contient, dans son épaisseur, l'aorte, 11, l'œsophage, 12, et d'autres parties qui ne sont pas visibles sur la coupe, les nerfs pneumogastriques, le canal thoracique, la veine azygos, etc.


13, 13, 13, feuillet viscéral de la plèvre recouvrant la surface externe des poumons, après la réflexion de cette membrane au niveau du hile. Dans ce trajet, on voit la plèvre viscérale pénétrer dans les scissures interlobaires.

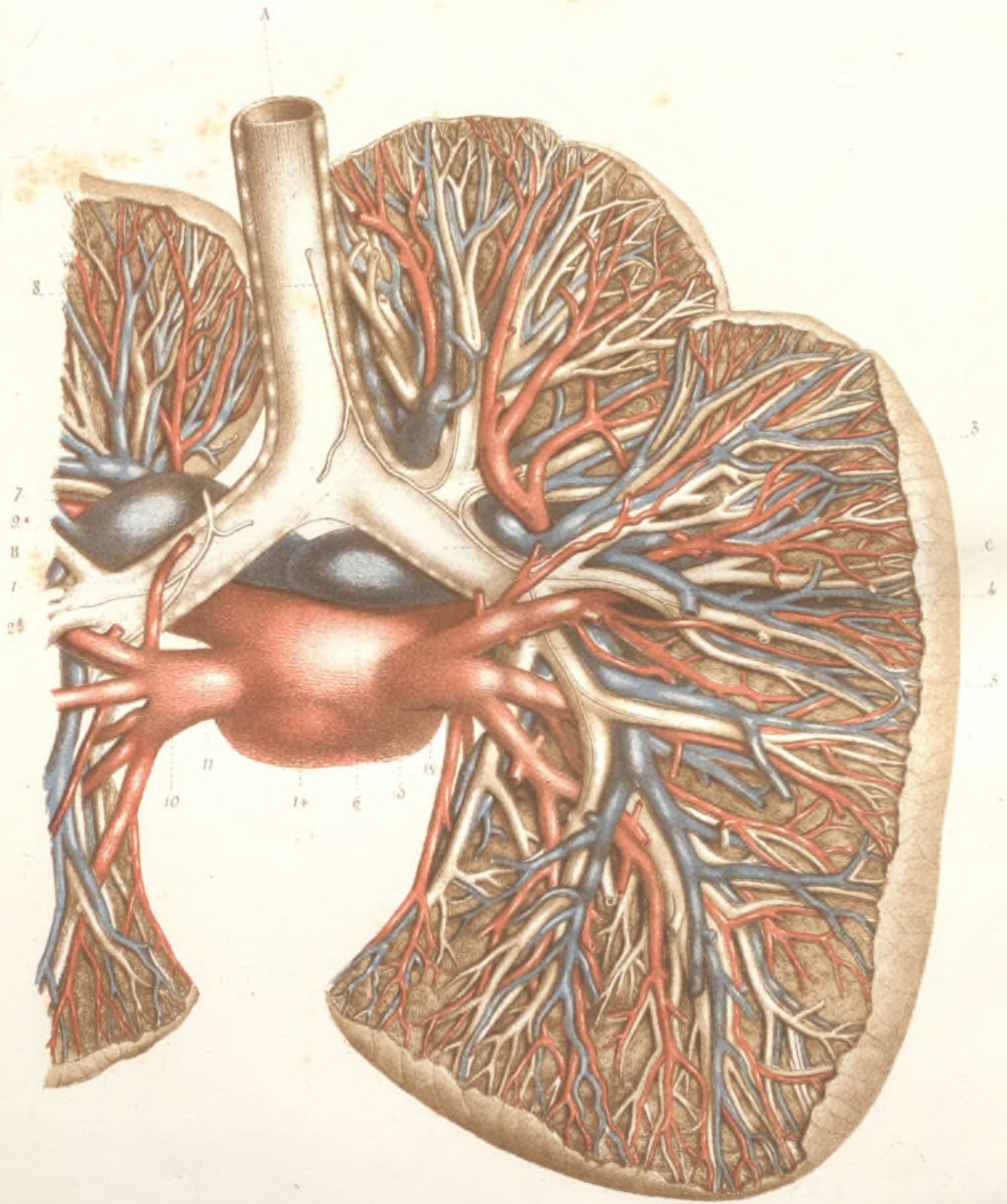
Parvenues à la partie antérieure du hile des poumons, 14, 14, la plèvre se réfléchit d'arrière en avant sur les côtés du péricarde, puis, au-devant de celui-ci, 15, 15, elle se porte sur les bords du sternum, d'où on l'a supposée partir. Sur la planche, cette dernière partie du trajet de la plèvre est mal indiquée, et par suite d'une erreur, on a prolongé la plèvre sur la partie antérieure du péricarde.

Le *médiastin antérieur*, formé par la réflexion des deux plèvres depuis la racine des poumons jusqu'au sternum, contient dans son épaisseur le péricarde et le cœur, et, en avant de ces organes, un tissu cellulo-adipeux abondant, 16.









## RAPPORTS DES BRONCHES ET DES VAISSEAUX PULMONAIRES.

A, la trachée-artère se divisant en bronches droite et gauche.

La bronche gauche B fournit, au niveau du hile du poumon, une branche supérieure, 1, pour le lobe supérieur, et une branche inférieure, 2, pour le lobe inférieur.

La bronche droite C se divise en trois branches : une supérieure, 3, pour le lobe supérieur ; une moyenne, 4, pour le lobe moyen ; une inférieure, 5, pour le lobe inférieur. Dans leur trajet ultérieur, les bronches subissent des divisions dichotomiques successives, accompagnées par les vaisseaux sanguins.

6, branche droite de l'artère pulmonaire ; 7, branche gauche de la même artère. L'artère pulmonaire se ramifie dans l'intérieur des poumons, et ses divisions répondent exactement à celles des bronches qu'elles accompagnent dans tout leur trajet. On peut remarquer que le calibre des divisions de l'artère pulmonaire est à peu près le même que celui des ramifications bronchiques correspondantes. En cheminant ainsi côte à côte, les divisions de l'artère pulmonaire et des bronches restent complètement indépendantes, l'artère ne donnant aucun rameau aux parois des bronches. Les ramifications artérielles ne se détachent qu'au voisinage des lobules pulmonaires.

8, artère bronchique droite ; 9, artère bronchique gauche se distribuant aux bronches et à leurs divisions principales.

10 et 11, veines pulmonaires gauches ; 12 et 13, veines pulmonaires droites venant se rendre dans l'oreillette gauche, 14. Les branches des veines pulmonaires accompagnent, comme les divisions artérielles, les rameaux bronchiques ; cependant les rapports des veines pulmonaires avec les tuyaux bronchiques sont moins constants que ceux des artères pulmonaires.



ARTÈRES ET VEINES BRONCHIQUES. — ORIGINE ET DISTRIBUTION.

FIG. 1. — **Origine et distribution des artères et des veines bronchiques.**  
**Vue antérieure.**

A, trachée se divisant en B, bronche droite et B', bronche gauche, lesquelles se subdivisent en bronches secondaires. C, œsophage. D, D, aorte. E, veine cave supérieure. F, F, grande veine azygos.  
1, 1, 4, artère bronchique gauche et 2, 2, 2, artère bronchique droite, naissant toutes deux de la concavité de la grosse de l'aorte, et suivant dans leur distribution les divisions bronchiques. 3, 3, rameaux artériels fournis à l'œsophage par les deux bronchiques.

4, veine bronchique droite, allant se jeter dans la grande azygos. 5, rameaux œsophagiens se terminant dans la veine bronchique droite. 6, 6, veines bronchiques proprement dites, accompagnant les divisions artérielles correspondantes.

7, veine bronchique gauche. 8, ses rameaux œsophagiens. 9, ses rameaux bronchiques proprement dits.

FIG. II. — **Origine et distribution des artères et des veines bronchiques.**  
**Vue postérieure.**

A, trachée. B, bronche droite. B', bronche gauche. C, C, œsophage. D, aorte. E, veine cave supérieure. F, F, grande veine azygos.

4, artères bronchiques naissant par un tronc unique qui se divise en bronchique droite, 2, et bronchique gauche, 3.

4, 4, rameaux œsophagiens fournis par les artères bronchiques.

5, 5, veines bronchiques droites se rendant dans la grande azygos, après avoir reçu l'anastomose des veines œsophagiennes.

6, 6, veines bronchiques gauches s'anastomosant avec, 7, veines œsophagiennes.

Fig. II.

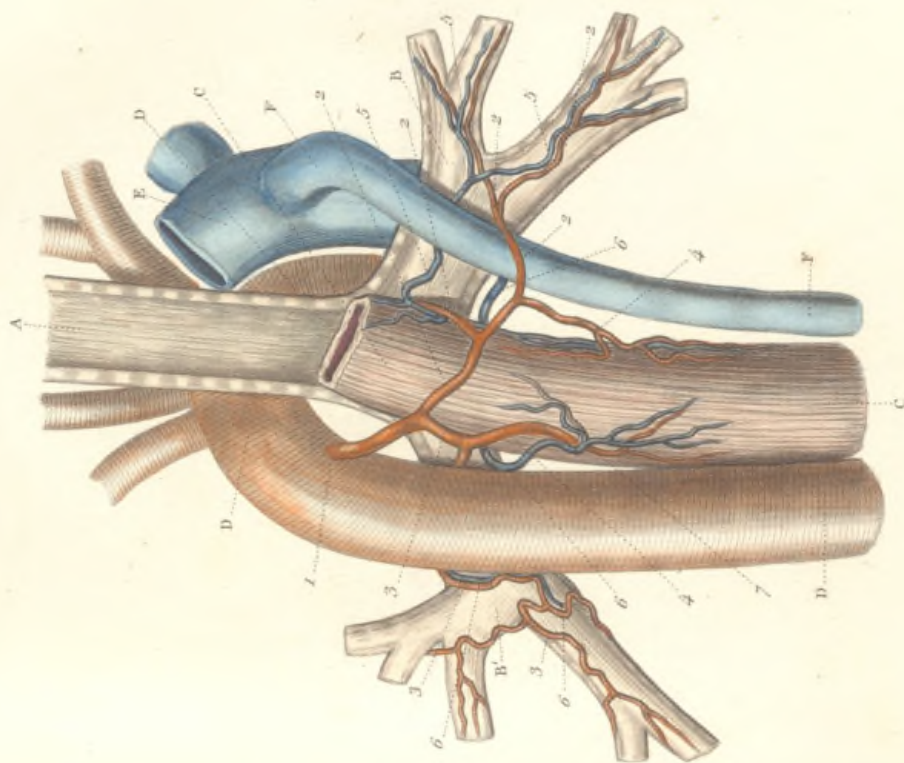
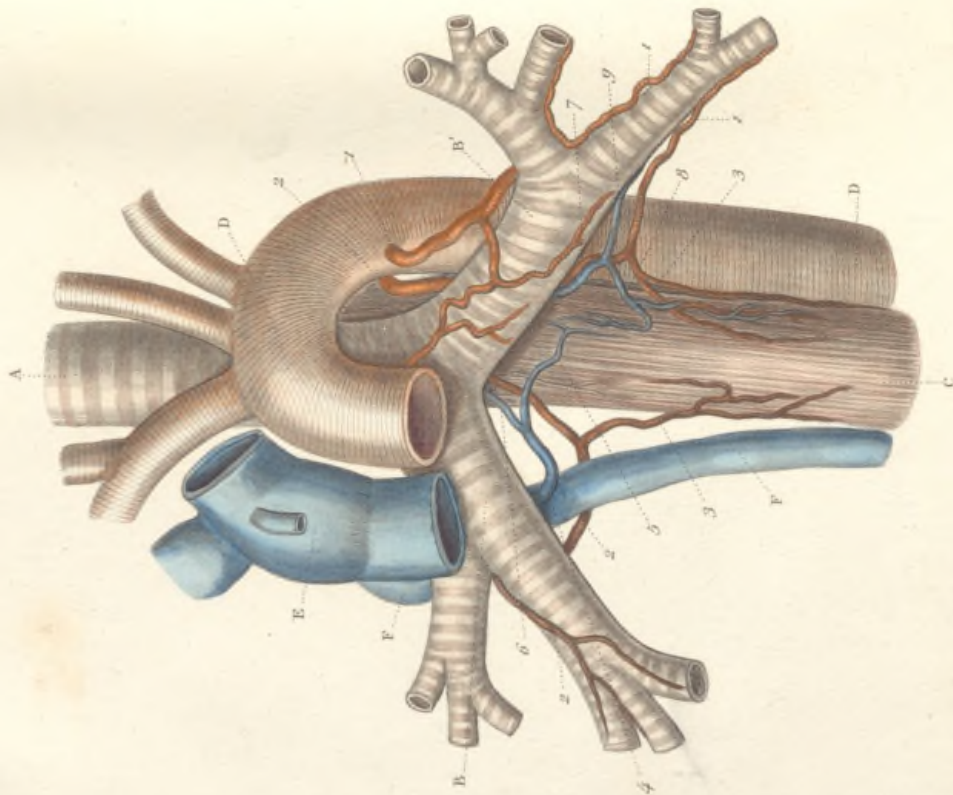
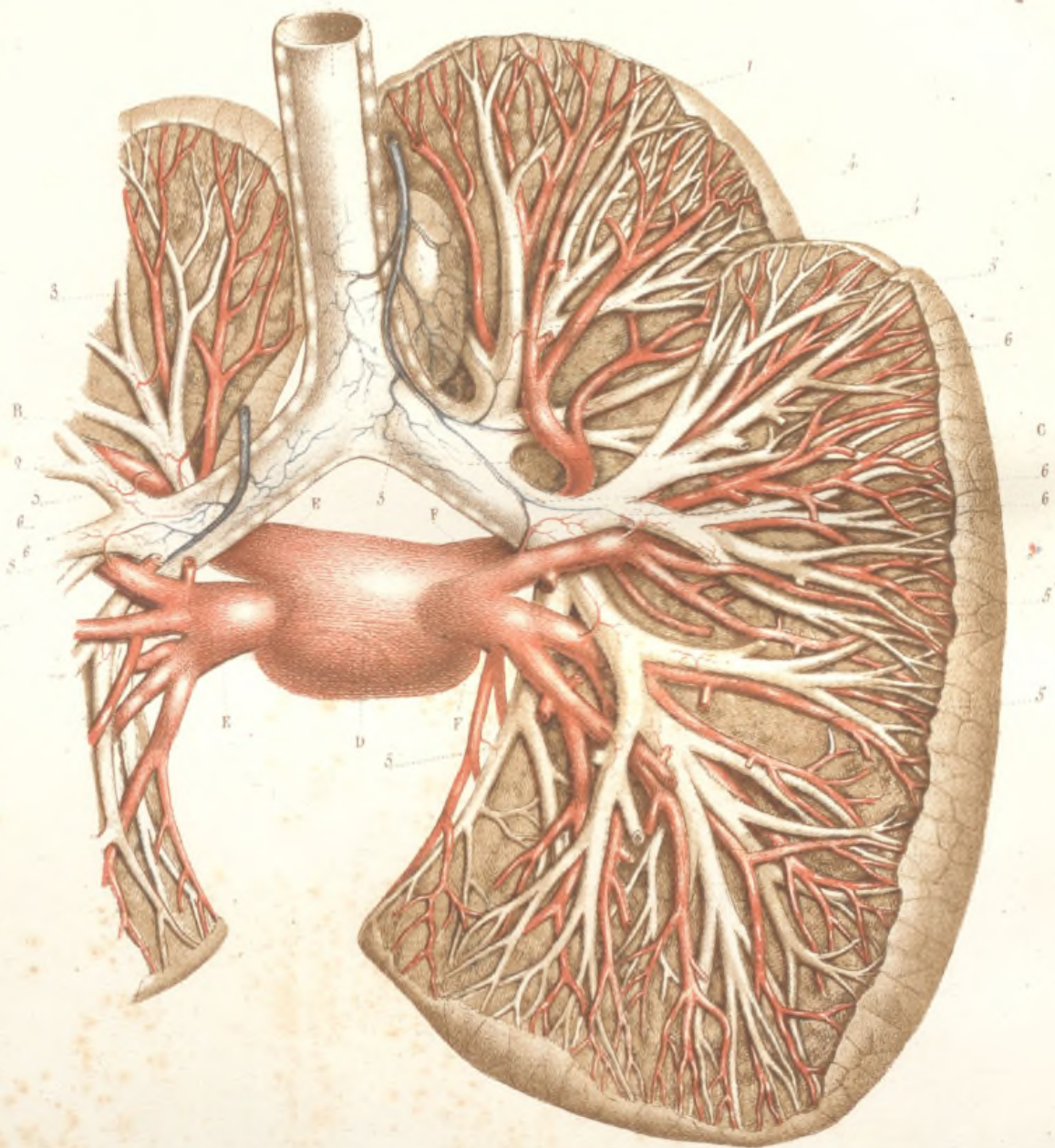


Fig. I.









## VEINES BRONCHIQUES ET BRONCHO-PULMONAIRES.

A, la trachée-artère se divisant en B, bronche gauche, et C, bronche droite; D, oreillette gauche; E, E, veines pulmonaires gauches; F, F, veines pulmonaires droites.

1, veine bronchique droite; 2, veine bronchique gauche; 3, 3, origine des veines bronchiques sur la trachée et les bronches; 4, 4, origine de ces mêmes veines sur un ganglion bronchique; 5, 5, 5, 5, rameaux veineux émanés des bronches et se jetant dans les divisions des veines pulmonaires, *veines broncho-pulmonaires*; 6, 6, 6, 6, anastomoses des veines broncho-pulmonaires avec les veines bronchiques.

STRUCTURE DU POUMON.

Fig. I. — **Terminaison des bronches dans un lobule pulmonaire.**

(Préparation par corrosion.)

1, extrémité terminale d'une bronche pulmonaire, *bronche extra-lobulaire*, venant constituer le lobule principal. En pénétrant dans l'intérieur de celui-ci, elle devient *bronche intra-lobulaire*, 2, 2, et subit diverses modifications. Elle se subdivise d'abord en rameaux secondaires, 3, 3, 3, qui se terminent dans les lobules secondaires, 4, 4, 4, en se subdivisant encore, pour former dans l'intérieur de ces derniers les *bronches inter-cellulaires*. En outre, sur les parois de la bronche intra-lobulaire et de ses divisions, apparaissent d'innombrables cloisons, circonscrivant des alvéoles, ou *cellules pariétales*, qui forment des saillies, 5, 5, 5, à la surface externe des ramifications intra-lobulaires et leur donnent une apparence bosselée.

Fig. II. — **Coupe d'un lobule principal sur une préparation par dessiccation.**

1, bronche extra-lobulaire; 2, 2, bronche intra-lobulaire avec les cellules pariétales; 3, 3, bronches intra-cellulaires.

Fig. III. — **Terminaison des bronches dans l'intérieur d'un lobule secondaire.**

(Préparation par dessiccation.)

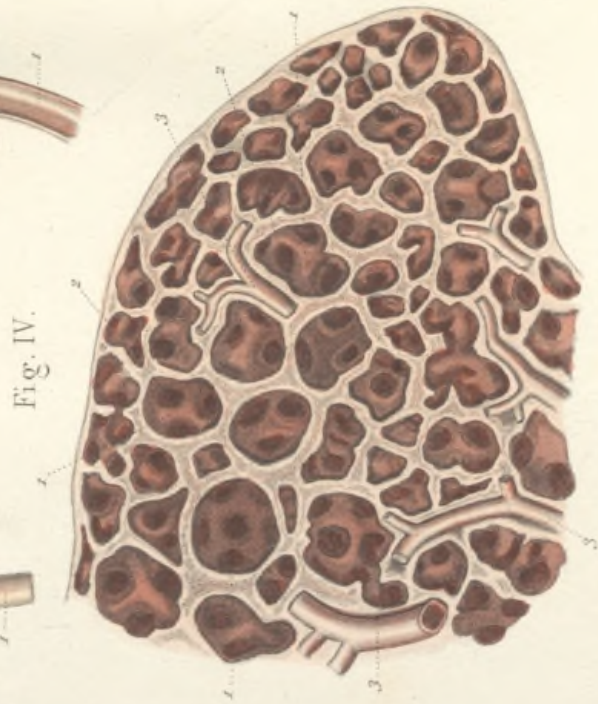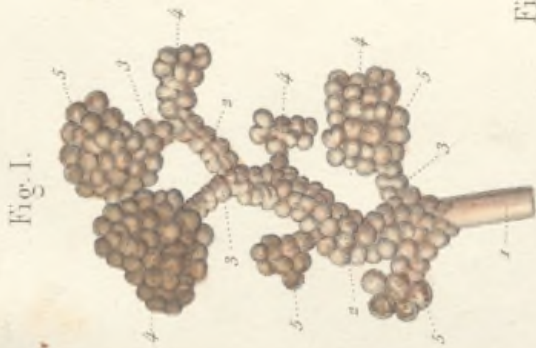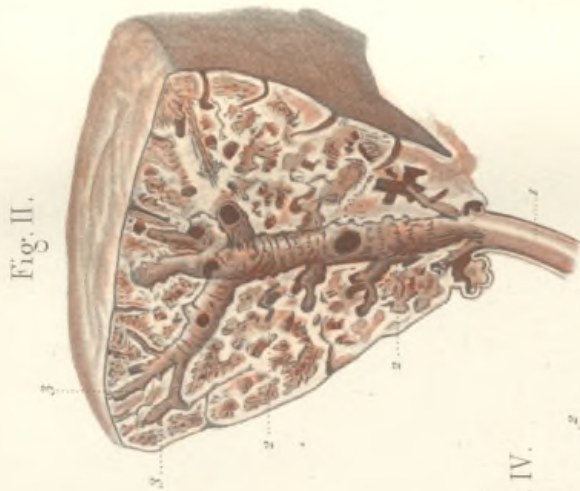
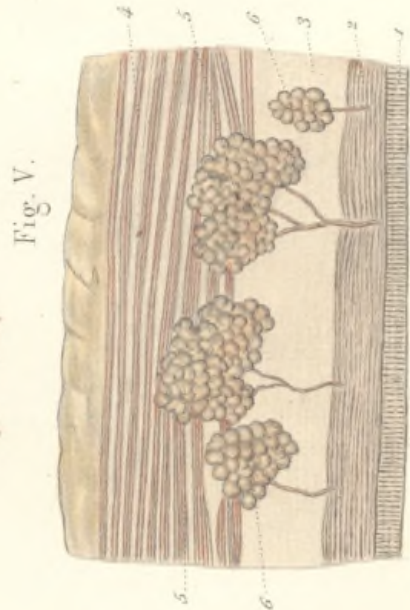
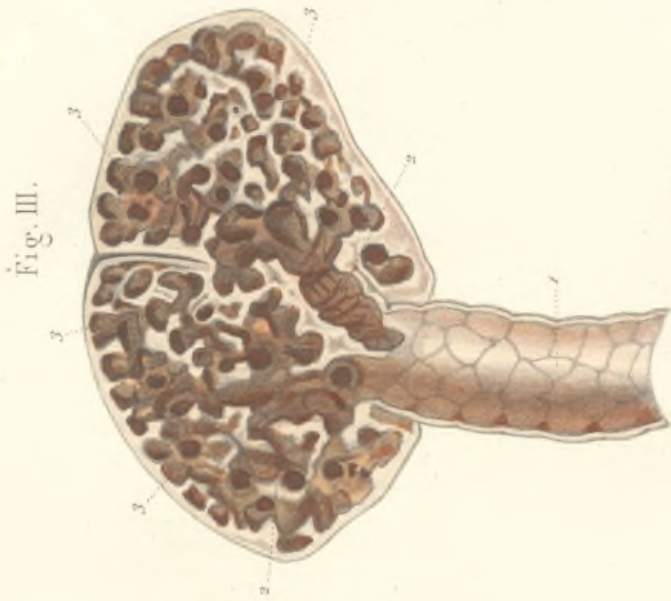
1, bronche intra-lobulaire dont la surface interne présente de nombreuses alvéoles pariétales; 2, 2, bronches inter-cellulaires s'ouvrant dans les cellules, 3, 3, 3, qui composent les lobules secondaires.

Fig. IV. — **Coupe du parenchyme pulmonaire sur une préparation par dessiccation.**


1, 1, cellules pulmonaires; sur les parois de quelques-unes, on voit, 2, 2, 2, les orifices de communication avec les cellules voisines; 3, 3, 3, coupe de vaisseaux pulmonaires.


Fig. V. — **Coupe de la bronche entre les cartilages.**

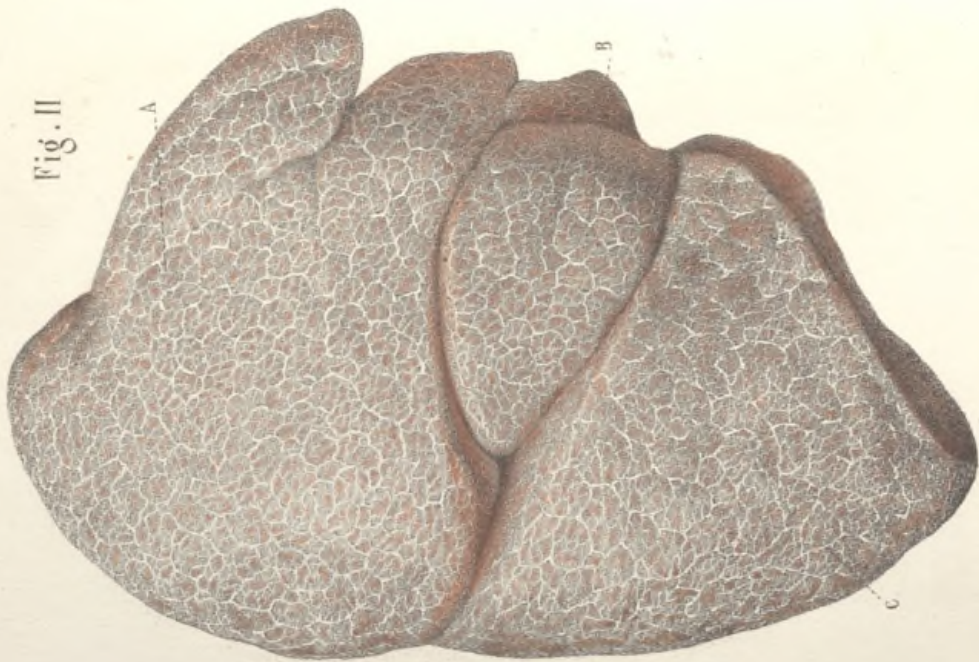
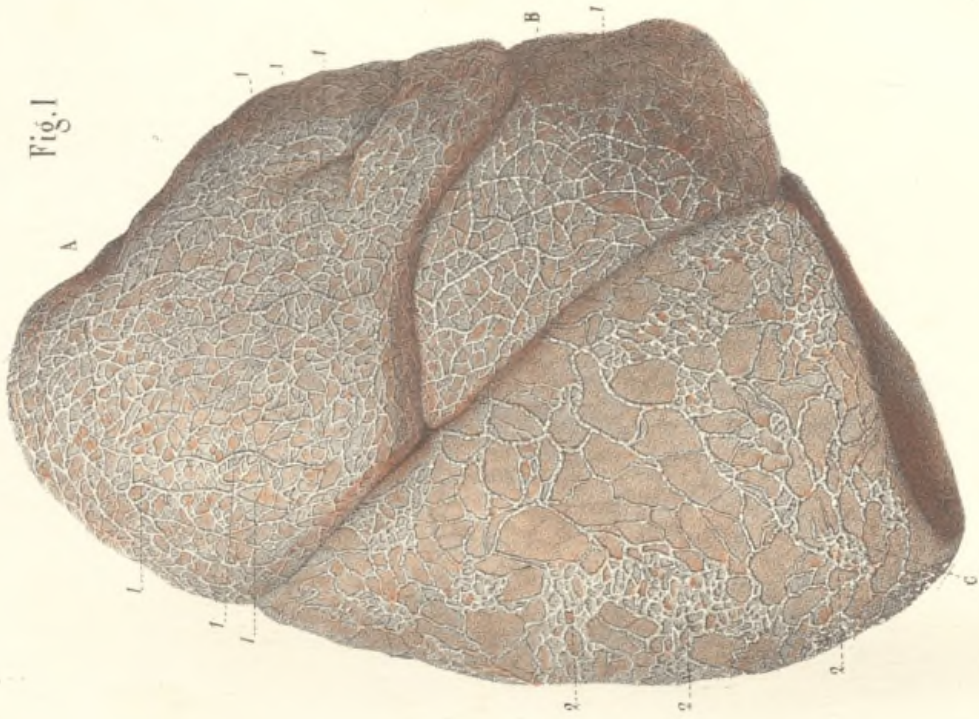1, couche épithéliale (le grossissement n'est pas assez fort pour montrer les cils vibratiles); 2, derme muqueux; 3, tissu conjonctif sous-muqueux et couche de fibres élastiques; 4, couche de fibres musculaires circulaires; 5, 5, glandes en grappe dont le corps est logé dans l'épaisseur de la couche musculieuse; 6, 6, glandes en grappe plus petites.











## VAISSEAUX LYMPHATIQUES DES POUMONS.

Explication commune aux deux figures.

La figure I représente la surface externe du poumon droit, dont les lymphatiques ont été injectés au mercure. La figure II montre le poumon droit d'un phthisique dont les lymphatiques sont rendus apparents par la coagulation spontanée de la lymphe.

A, lobe supérieur; B, lobe moyen; C, lobe inférieur.

Des lymphatiques du poumon naissent tous des lobules, mais tandis que les uns accompagnent les canaux bronchiques pour gagner le hile, et occupent par conséquent l'épaisseur de l'organe, les autres, très-nombreux, superficiels, recouvrent la surface du poumon d'un riche réseau.

Celui-ci se compose de deux ordres de vaisseaux, les circumlobulaires et les sus-lobulaires.

Les vaisseaux circumlobulaires, émanés des lobules profonds, produisent, en se réunissant, des vaisseaux assez volumineux qui serpentent à la base des lobules périphériques et forment un réseau à mailles polygonales, 1, 1, 1, 1.

Les réseaux sus-lobulaires, 2, 2, 2, sont constitués par des capillaires lymphatiques, mais ils se présentent souvent sous l'aspect de vaisseaux variqueux, comme dans la figure I.

Les troncules fournis par les réseaux sus-lobulaires vont se jeter dans les vaisseaux circumlobulaires, et de ceux-ci partent les vaisseaux lymphatiques proprement dits qui se dirigent vers le hile du poumon, suivant différentes directions, et communiquent largement avec les lymphatiques profonds.

## LE THYMUS. — SES RAPPORTS. — SA STRUCTURE.

FIG. I. — **Forme et rapports du thymus chez un enfant nouveau-né.**

On a désarticulé les deux clavicules à leur extrémité sternale, et, après avoir coupé les cartilages costaux, on a enlevé le sternum avec les muscles de la région sous-hyoïdienne. Les deux lames du médiastin ont été ensuite écartées pour mettre à découvert les organes qui y sont contenus.

A,A, extrémités internes des clavicules. B,B,B,B, section de la paroi thoracique et des cartilages costaux. C,C,C,C, bord antérieur des poumons. D,D,D,D, les deux feuillettes de la plèvre qui forment le médiastin antérieur, écartés à droite et à gauche. E, le péricarde et le cœur. F, la trachée-artère. G,G, lobes du corps thyroïde. H,H, artères carotides primitives. I, artère sous-clavière droite. L,L, troncs veineux brachio-céphaliques.

1, le thymus, organe d'apparence glanduleuse, quoique privé de conduit excréteur, situé en grande partie dans l'épaisseur du médiastin antérieur, se prolongeant en haut dans la région cervicale, à travers l'ouverture supérieure du thorax. Sa forme est irrégulière, aplatie, allongée verticalement. Il se termine en haut par deux prolongements ou cornes, 2 et 3. Recouvert en avant par le sternum et les muscles sous-hyoïdiens qui ont été enlevés, il répond en arrière au péricarde, aux troncs artériels et veineux qui en partent et qui y arrivent et aux gros vaisseaux du cou.

FIG. II. — **Texture du thymus. La figure montre une moitié de l'organe séparée par une section verticale.**

Le thymus est composé de deux lobes séparables, qui se divisent en lobules, lesquels se subdivisent en granulations. Chaque lobule est creusé d'une petite cavité qui communique par un orifice en forme de fente avec une grande cavité centrale creusée dans chaque moitié du thymus.

1, extrémité supérieure du thymus. 2, partie inférieure élargie, montrant une vaste cavité avec de nombreux orifices qui conduisent dans l'intérieur des lobules.

FIG. III. — **Structure du thymus. — Section faite sur le sommet d'un lobule injecté. — Grossissement de 300 diamètres.**

1,1, membrane fibroïde entourant le lobule. 2,2, granulations élémentaires, distinctes seulement à la face externe, composées d'une substance grisâtre, dont la masse est formée par des cellules à noyaux et des noyaux libres, avec une petite quantité de liquide interposé. On y voit aussi des vaisseaux sanguins qui se ramifient dans l'intérieur des granulations, pour se terminer par des anses à la surface de ces dernières.

3, cavité intérieure du lobule tapissée d'une membrane très-mince, conjonctive, dans laquelle cheminent les vaisseaux du lobule, avant de fournir leurs ramifications ultimes.

Fig. I.

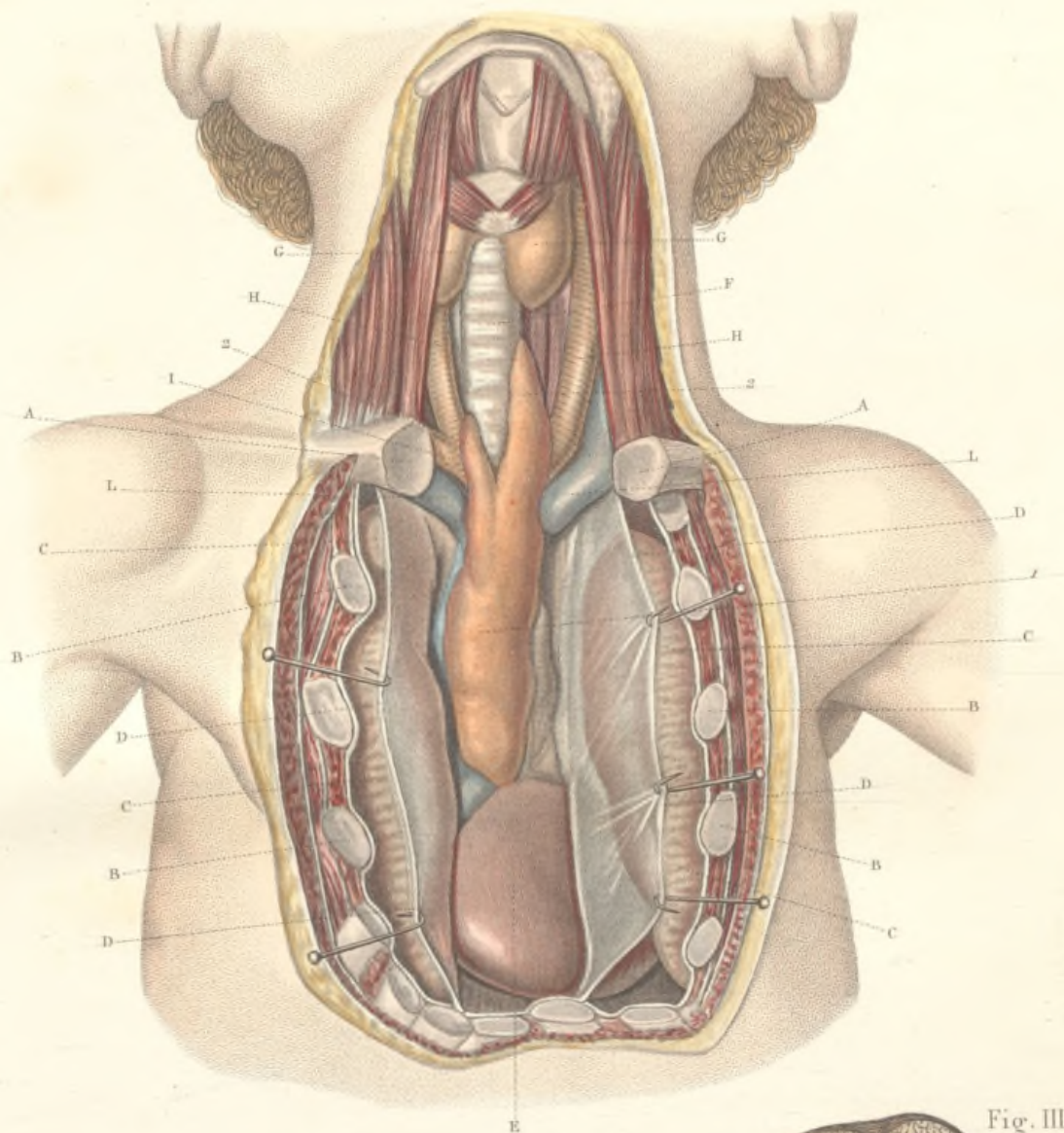


Fig. II.

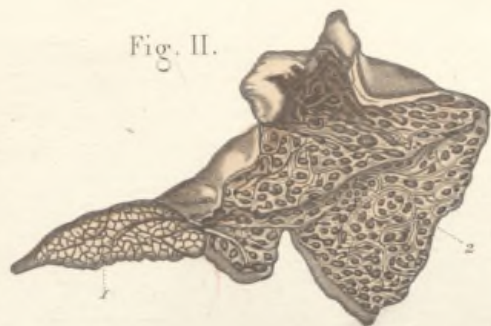
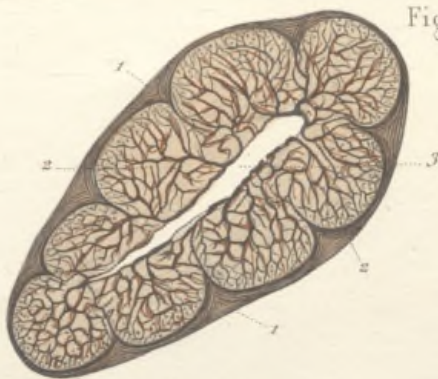




Fig. III.














5000  

---

3 1/2

