CALORI

TAVOLE

ANATOMICHE

VOL. J.

Bord/599

R.93455 - 1

# TAVOLE ANATOMICHE

RAPPRESENTANTI

## LA STRUTTURA

DEL

# CORPO UMANO

E LORO SPIEGAZIONE A FRONTE

PUBBLICATE


## DAL PROF. LUIGI CALORI


PEI GIOVANI MEDICO-CHIRURGHI, E PER GL'INCISORI ANATOMICI

QUESTE TAVOLE

SERVONO DI COMPLEMENTO A QUALUNQUE TRATTATO DI ANATOMIA

Longum iter per praecepta,
breve per exempla.

VOLUME I.


BOLOGNA

TIPOGRAFIA SASSI NELLE SPADERIE.

1850.

L'Autore intende di godere dei diritti accordati dalle vigenti Leggi sulla Proprietà Letteraria.

# PREFAZIONE

Offro al pubblico un' operetta anatomica, la quale spiega per immagini la fabbrica del corpo umano. Ho dato la preferenza ad una tale maniera di esporre l'Anatomia, perchè questa è una scienza che più si apprende e ritiene vedendo e toccando, che udendone favellare, o spendendo molte ore in letture. Scopo di questa operetta è di giovare alla gioventù, che procaccia di verificare sui cadaveri i precetti, che imparò alla scuola; inoltre a coloro, che compiuto il corso degli studi, e tutt' intesi all' esercizio medico-chirurgico sentono non rare volte il bisogno di tornar sopra l'anatomia, ma loro vien meno il tempo, o manca l' opportunità d' intrattenersi in dissezioni cadaveriche: a costoro questa mia operetta sarà come un ricordo; una semplice occhiata vi dieno, basterà a rinnovare con tutta esattezza nella loro mente quanto erasi dileguato, ed a ravvivare e chiarire quanto la memoria debolmente, o vagamente rappresentavasi. Esistono a dir vero opere, che soddisfano a ciò, ma perchè troppo grandiose non possono essere possedute che da pochissimi, onde falliscono quella universale utilità, che

i loro Autori s' impromisero. Nella moltitudine dei libri elementari, e dei piccoli Atlanti uno non troverai, specialmente fra gli ultimi che sia completo (*): che più? non è raro che portino le forme degli oggetti malamente ritratte; lo che se nocque sempre ai progressi della scienza, nuoce oggi più che mai per la precisione ognor cresente della medicina e della chirurgia, soprattutto poi dell' anatomia patologica; essendo l'anatomia igieica il punto dond' esse muovono, la base saldissima sopra la quale poggiano, onde nessuna inosservanza, nessuna negligenza neppur di quei minimi, che ti sembrano più indifferenti, è permessa, imperocchè se oggi ti appaiono senza valore, domani ne acquistano un grandissimo per le applicazioni fisiologiche e patologiche che possono avere. Donde la necessità di nuovi libri che ti presentino la scienza fin dove è giunta, necessità universalmente sentita, per la quale sono venuti utilissimi frutti; ma nessuno almeno in Italia ha pensato di promulgarli, e se alcuno fra gli stranieri vi si è accinto, non ha tocco la meta. Perchè invitato a simile intrapresa non troppo di mie forze securo mi rifiutai, ma veduto, che vestir voleansi di foggie Italiane libri oltramontani in più parti difettosi, mutai consiglio, ed accettato l' incarico, mi sono sforzato di dare un quadro della scienza più completo che sia possibile, di sporre la scienza com' è attualmente senza magnificenza, nè fasto, non però tanto umilmente che non abbia con l'economia conciliata non dirò l'esattezza, chè questa vuol essere sempre osservata, ma una

(*) Vedi a cagion d' esempio gli Atlanti del Richter, e del Masse.

certa eleganza, condimento, che i più schivi allettando persuade più facilmente allo studio. Quantunque in compor queste Tavole Anatomiche il vero mi abbia servito di modello, ciò non ostante ho sempre avuto dinanzi i classici esemplari che la scienza possiede, e sonmene valso, come delle Iconografie di Albino, di Haller, di Cheselden, di Weitbrecht, di Mascagni, di Morgagni, di Scarpa, di Caldani, di Soemmerring, di Walter, di Cloquet, di Langembeck, di Panizza, di Bourgery, di Arnold, di Enle, di Mandl, di Valentin, di Muller, di Wagner, di Owen e di altri molti, che troppo lungo sarebbe nominare. Debbo a questi sommi infinite idee, che hanno arricchito questo mio lavoro, e sento lor grado di un tanto benefizio. La materia poi è esposta, salvo poche varietà, secondo l'ordine delle mie lezioni di Anatomia descrittiva, ed è divisa in sei parti o trattati. Nel primo si comprende l' Osteologia e la Sindesmologia, nel secondo la Miologia, l'Aponeurologia, e le borse mucose, nel terzo la Splancnologia, nel quarto l'Angiologia, nel quinto la Neurologia, nel sesto l' Ovologia, l' Embriologia, e l' Organogenesi. A ciascuna di queste parti ho sempre aggiunta l' Anatomia di struttura, e l'anatomia microscopica. Come apparisce, la trattazione è generalmente secondo sistemi, ma ho cercato di associar anche l' altro metodo di presentare l' anatomia descrittiva distribuendo per quanto potevasi la materia secondo apparecchi. Così dopo i due primi trattati entrando nella Splancnologia ho cominciato dall' asse cerebro-spinale, al quale ho fatto seguire gli organi dei sensi, e con ciò ho data una idea degli apparecchi che servono alla vita di

relazione. Terminando la dimostrazione degli organi dei sensi con l'organo del gusto passo insensibilmente all'apparecchio digerente, poi vengo ai visceri toracici, mostrati i quali torno all'addome per far conoscere l'apparato uro-genitale; con che io presento gli apparecchi che servono alla vita organica o di nutrizione ed alla conservazione della specie. Faccio subito succedere il sistema vascolare, e così completo l'idea degli organi di nutrizione e di secrezione. Ultima è la distribuzione dei nervi pel corpo, posta in questo luogo, perchè presuppone la cognizione dei sistemi ed apparecchi menzionati. Finalmente nella trattazione dell'ultima parte comincio dai cambiamenti dell'ovaia, e da quelli dell'uovo subito dopo la fecondazione, e valendomi dell'anatomia comparata mostro come la materia organica si organizza, quali sono le prime forme della organizzazione, i primi lineamenti dell'embrione, il suo collocamento nell'utero, i mutamenti che questo subisce, il feto, i suoi inviluppi, come si formano e si sviluppano i diversi sistemi ed apparecchi, insisto sulle differenze loro paragonati con quelli dell'adulto; alla qual parte unendo tutto ciò, che ho nelle altre introdotto di anatomia di struttura e di tessitura, queste mie tavole, che apparivano di semplice anatomia descrittiva, si convertono in un trattato di anatomia generale, e microscopica. A capo poi di ciascuna delle dette parti si trova un prospetto della materia che contengono e del modo con che è disposta. Nella prima l'Osteologia e la Sindesmologia sono fuse insieme, perchè l'idea delle articolazioni riesca più facile e pronta, e si comincia dallo scheletro in generale, e sue

differenze sessuali, affinchè il procedimento sia dal noto all'ignoto venendo alla dimostrazione della pelvi in particolare che è di femmina, ed alla indicazione degli assi e diametri della pelvi stessa. Nella esposizione della Osteologia ho seguìto piuttosto l'ordine antico, che il moderno, cominciando dalla testa, poi passando alla colonna vertebrale, ed al torace, poi alla pelvi che io considero come una ripetizione della cassa toracica, alla quale sono saldati gli analoghi degli ossi della regione della spalla: ultimi sono gli arti, od estremità toraciche e addominali. A mano che si giugne ad un' articolazione di diartrosi, si veggono subito esposti i legamenti che vi spettano. Nella seconda parte si troverà un ordine simile. Nella Splancnologia ho ordinariamente aggiunti agli organi dei sensi ed ai visceri, ma soprattutto ai primi, i vasi ed i nervi che vi appartengono. Quel che di questi rimane costituisce la quarta parte, e la quinta. La sposizione dell' Angiologia è secondo le diverse specie di vasi: si comincia dalle arterie, poi si passa alle vene; ultimi sono i linfatici. L'esposizione della Neurologia comincia dalla distribuzione dei nervi dell'asse cerebro-spinale, e finisce col trisplancnico. Nell'ultima parte l' ordine è come dicemmo sopra. Finalmente le dimensioni degli oggetti rapprasentati nelle Tavole sono varie: in generale le figure che ritraggono parti o regioni molto estese, un sistema sono le più piccole, come quelle che danno sola la configurazione in genere: ma le particolarità sono più grandi, talora un terzo, talora un quarto, talora un sesto e meno ancora della vera grandezza, e quando occorre, sono di grandezza naturale ed

anche maggiore. Tale è il piano di quest'opera, della quale faccio ora solo pubblicazione toccando ormai la prima parte il suo compimento. Qualunque pubblicazione anteriore qualifico per una mancanza di delicatezza, per una indigesta soverchieria, contro la quale protesto. Ogni cosa stampata non è pubblicata; vi vuole l'assenso dell'Autore, perchè sia fatta pubblica: ciò dico, perchè in un giornale incompetente fu, se ben ricordo, nel luglio del cadente anno divulgato il mio programma, ed annunciata la stampa di un fascicolo della prima parte, tutto a mia insaputa. Se al suesposto concetto corrisponda l'esecuzione, lo vedranno gli studiosi amatori dell'anatomia. Che se al buon volere non sia per seguire conforme successo, valgano almeno i miei sforzi ad eccitare i valenti dei quali abbonda la Penisola, e a niun dei quali è di cui io, per dirlo con le parole del Genovesi, non mi recassi a singolar gloria di essere discepolo, a ricominciare e con migliori auspici condurre a fine l'intrapresa pel solo interesse della scienza, pel solo vantaggio della pubblica istruzione, dell'egra umanità, alla quale vogliono tutte le nostre cure esser dirette.

*Bologna* 9 *Decembre* 1850.

**LUIGI CALORI.**

# PARTE PRIMA

## OSTEOLOGIA E SINDESMOLOGIA

Anatome sola est quae Dei vias et relicta, ut Moses ait, vestigia speculatur et novit.

M. A. SEVERINO.

TAV. I.

O Nannini dis. in pietra dal vero.

Lit. Giordani e Gaspari

TAV. I.

## OSTEOLOGIA E SINDESMOLOGIA

VEDUTA ANTERIORE DELLO SCHELETRO DI UN UOMO ADULTO DI MEZZANA ETÀ E DI FORTE COSTITUZIONE.

Per la sintassi delle ossa del tronco si sono aggiunte cartilagini e fibro-cartilagini artificiali.

— Da *a*, fino a *l*, è il tronco osseo, da *m*, fino al numero 4 sono le ossa delle estremità al tronco annesse— *a*, *b*, testa od estremità superiore, o cefalica del tronco, divisa nel cranio *a*, e nella faccia *b*. Il cranio si compone di otto ossa principali, vale a dire del frontale, dei due parietali, dell'occipitale, dello sfenoide, dei due temporali, dell'etmoide. La faccia si compone delle due mascelle, la superiore, e l'inferiore: questa consta di un osso solo, la mandibola; ma la superiore è un complesso di tredici ossa, che sono, i due mascellari superiori, i due palatini, i due nasali, i due lacrimali od unguis, i due turbinati inferiori, il vomere, i due iugali o zigomatici: più trentadue denti, sedici per ogni mascella. Per l'indicazione delle nominate ossa vedi la Tav. V e VI: qui si è omesso di segnar particolarmente con lettere quelle, che appariscono di dette ossa della testa, per non ingenerare confusione. Aggiungi a queste ossa gli ossetti del timpano, l'osseto del Caldani, i Wormiani, il ioide, dei quali tutti in appresso. — Da *c* fino a *h* è la parte media del tronco denominata torso, nella quale si distingue la parte fondamentale del tronco istesso, cioè la colonna vertebrale in un col sacro e coccige, ed il petto o torace — La colonna vertebrale, o spina del dorso *c*, *d*, *d*, *e*, *e*, viene composta di ventiquattro pezzi ossei detti vertebre; è divisa in tre porzioni, nella cervicale *c*, che conta sette vertebre, l'atlante, o prima, l'asse od epistrofea la seconda; l'ultima chiamasi vertebra prominente: nella porzione dorsale *d*, *d*, dove si numerano dodici vertebre dette dorsali, le quali sostengono il petto o torace; nella lombare *e*, *e*, che è formata di cinque vertebre dette lombari. Il petto, o torace *d*, *d*, *f*, *f*, *f*, *f*, *g*, viene costrutto dalla porzion dorsale *d*, *d*, della colonna vertebrale, dalle ventiquattro costole *f*, *f*, *f*, *f*, con le loro cartilagini di prolungamento, dall'osso del petto, o sterno *g*. L'estremità inferiore o pelvica *h*, *i*, *i*, *k*, *k*, *l*, *l*, del tronco è formata dall'osso sacro *h*, e dal coccige, *h'* (vedi Tav. II.), dalle ossa innominate distinte in ilei *i*, *i*, in ischi *k*, *k*, in pubi *l*, *l*. Gli arti od estremità superiori, o toraciche presentano quattro regioni, quella della spalla, che ha due ossi, la clavicola *m*, e la scapola *n*, quella del braccio, che ha un osso solo, l'omero *o*, quella dell'antibraccio, composta di due ossi, l'ulna o cubito *p*, ed il radio *q*; finalmente quella della mano, che conta ventisette ossa, più alcuni sesamoidei, le quali ossa si raccolgono in tre distinte regioni, quella del carpo *r*, *s*, che annovera otto ossa disposte in due fila, una superiore, che contando dall'esterno allo interno offre il navicolare, il semilunare, il piramidale, ed il pisiforme, una inferiore, che presenta il trapezio o moltangolo maggiore, il trapezoide o moltangolo minore, il capitato o grande osso, e l'uncinato; ma di tutte queste ossa vedi le

particolarità della mano. La regione del metacarpo *t*, ha cinque ossi detti metacarpi, che si contano col numero progressivo, uno, due, tre ec, cominciando dal pollice. La regione delle dita presenta quattordici ossa, denominate falangi, tre per ciascun dito: solo il pollice fa eccezione, perchè non n'è provvisto che di due. La prima di queste falangi ritiene il nome di falange prima, o falange metacarpiana, la seconda quello di falangina, o falange media, la terza quello di falangetta, o falange ungueale. Gli arti inferiori o addominali offrono il femore o regione della coscia *v*, la gamba formata della rotola, o patella *x*, della tibia *y*, e del perone o fibola *z*; il piede, che, come la mano, dividesi in tre regioni, quella del tarso, che conta sette ossa, l'astragalo o girella, il calcagno, l'osso navicolare, il cuboide, i tre cuneiformi: per queste ossa vedi le particolarità del piede: la regione del metatarso 3 consta di cinque ossi detti metatarsi, quella delle dita di quattordici ossa che sono le falangi, tre per ciascun dito, eccetto il pollice, che ne ha due sole. Aggiugni alcuni sesamoidei. Vedi le particolarità del piede.

## TAV. II.

### Veduta anteriore dello scheletro di una donna adulta.

— Per la sintassi delle ossa del tronco si sono aggiunte cartilagini e fibro-cartilagini artificiali.

Si omette la spiegazione, perchè a questo scheletro femmineo si addatta quella, che ho data per la veduta anteriore dello scheletro dell'uomo.

TAV. II.

O. Nannini dis. in pietra dal vero.

Lit. Giordani e Gaspari

TAV: III.

O. Mannini Dis. in pietra dal vero.

Lit. Gaspari e C.

O Nannini dis. in pietra dal vero.

Lit. Giordani e Gaspari

TAV. III.

## OSTEOLOGIA E SINDESMOLOGIA

VEDUTA POSTERIORE DELLO SCHELETRO DELL'UOMO.

— *a*, *b*, la testa o estremità cefalica del tronco divisa in cranio e faccia — *c*, *d*, *d*, *e*, *e*, *f*, *f*, *f*, *f* torso, vale a dire *c*, *d*, *d*, *e*, *e*, colonna vertebrale, o spina del dorso divisa nella porzion cervicale *c* composta di sette vertebre, nella dorsale *d*, *d*, composta di dodici vertebre e nella lombare *e*, *e*, composta di cinque vertebre — *f*, *f*, *f*, *f*, costole — *g*, *h*, *i*, *i*, *k*, *k*, *l*, *l*, pelvi formata dal sacro *g*, dal coccige *h*, dalle ossa innominate distinte negl'ilei *i*, *i*, negli ischi *k*, *k*, nei pubi *l*, *l*, — *m*, clavicola — *n*, scapola od omoplata — *o*, omero — *p*, ulna — *q*, radio — *r*, *s*, carpo, formato di otto ossa ordinate in due fila, una superiore *r*, altra inferiore *s*, — *t*, metacarpo composto dei cinque metacarpi — *u*, dita formate di tre falangi, salvo il pollice, che ne ha due sole — *v*, femore — *y*, tibia — *x*, fibola o perone — 1, 2, tarso — 3, metatarso — 4, dita.

TAV. IV.

SCHELETRO DI DONNA ADULTA VEDUTO DI PROFILO.

— *a*, *b*, *b*, testa — *c*, *d*, *d*, *e*, *e*, spina del dorso — *f*, *f*, *g*, torace, — *h*, *i*, *k*, *k*, *l*, *l*, *m*, pelvi — *n*, clavicola — *o*, scapola — *p*, omero — *q*, ulna — *r*, radio — *s*, *t*, carpo — *u*, metacarpo — *v*, dita — *x*, femore — *y*, rotola — *z*, tibia — &, fibola — 1, 2, tarso — 3, metatarso — 4, dita.

Dal confronto dello scheletro dell'uomo con quello della donna emergono molte notabilissime differenze. Oltre essere quello della donna più piccolo di quello dell'uomo ha anche una certa gracilità, e gentilezza in tutte le ossa, un certo che di femminile che mal potrebbesi esprimere con parole. Già la testa (vedi *a*, *b*, *b*, Tav. II. Tav. IV.) è comparativamente a quella dell'uomo più piccola, ma rispetto allo scheletro, cui appartiene, apparisce più grossa, però a parità di altezza dello scheletro: è anche relativamente alle altre ossa più pesante, e la grandezza del cranio è maggiore proporzionatamente alle ossa della faccia, che sono tutte più delicate: gli alveoli sono più ellittici, e i denti più piccoli. Tutti i fori, tutte le fosse, le cavità, che vi si rinvengono, sono più piccole — Il torace *d*, *d*, *f*, *f*, *f*, *f*, *g*, Tav. II. Tav. IV. è più corto, un pò più largo superiormente fino alla quarta costola, sotto cui è più stretto, è tondeggiante anteriormente, e più che di un cono ha la forma di un barile: dista di più dalla pelvi. Le costole *f*, *f*, *f*, *f*, che concorrono alla sua composizione, sono più dritte: le cartilagini di prolungamento sono più lunghe: le cinque ultime costole si accorciano più rapidamente fino all'ultima. Lo sterno *g* Tav. II. è più corto. — La colonna vertebrale *c*, *d*, *d*, *e*, *e*, Tav. II, Tav. IV presenta i corpi delle vertebre ond'è composta, più stretti, e più alti, ed ha la regione lombare più lunga, perchè aggiunta questa particolarità alla maggior brevità del torace, si fa maggiore la distanza di questo dalla pelvi, com'è già stato notato.

*Tav. IV.*

Le apofisi o processi trasversi delle vertebre sono più spinti in dietro, e le doccie vertebrali hanno maggiore profondità. I processi spinosi hanno la loro estremità o cresta meno saliente. I fori intervertebrali o di coniugazione sono più larghi. Il canal vertebrale più ampio. — L'angolo che fa l'ultima vertebra lombare con l'osso sacro *h*, Tav. II., è più acuto. — La pelvi *h, h, i, i, k, k, l, l*, è tutta più larga: quindi i suoi diametri sono più grandi, come verrà dimostrato nelle particolarità della pelvi stessa: in quella circostanza s'indicheranno anche le differenze che offrono le ossa che la compongono. — Le spalle sono più basse e strette, le clavicole *m*, Tav. II meno curve, le scapole *n*, più piccole, più sottili, più piane, e i loro angoli più acuti. Gli omeri, e le ossa dell'avanbraccio più sottili nella parte media, che nelle estremità, meno esagerate nelle prominenze, nelle scabrosità, nelle impronte muscolari, ma più liscie. Il carpo *r*, *s*, più stretto, e le dita più sottili ed affilate. — Essendo la pelvi più larga, le articolazioni dei femori *v*, Tav. II — *x*, Tav. IV con la pelvi, o per dir più preciso con le cavità cotiloidi della pelvi sono più distanti fra loro. I femori sono un po' più arcuati dallo indietro in avanti, ed il loro collo fa un angolo più piccolo con il corpo: il loro condilo interno è più grosso, e un po' più lungo dello esterno. I piedi sono più piccoli. — Aggiungi a tutto ciò, che queste ossa sono meno risentite e scabre, e appariscono un po' più sottili nella parte media. Finalmente tanto le estremità superiori che le gambe sono più corte. Se osservi un uomo ed una donna che giacciano supini sopra un piano orizzontale, o sieno anche in stazione eretta, scorgerai, che nell'uomo la parte più prominente è il petto, nella donna il pube.

TAV: V.

Fig. 1.ª

Fig. 2.ª

Fig. 3.ª

Fig. 4.ª

Fig. 5.ª

O: Nannini dis: dal vero

Lit: Gaspari

TAV. V.

## OSTEOLOGIA E SINDESMOLOGIA

Fig. 1. Testa di adulto veduta di prospetto, od ovato anteriore della testa.

(Le ossa doppie non sono distinte con lettere che da un lato)

— *a*, Frontale — *b*, parietali — *c*, *c*, temporali — *d*, *d*, grandi ale dello sfenoide — *e*, nasali — *i*, unguis — *f*, mascellari superiori con i loro denti: nella loro faccia anteriore portano un foro, che è sotto l'orbite, e dicesi foro sottorbitale — *m*, jugali o zigomatici — *p*, mascella inferiore fornita de'suoi denti, e mostrante nella region mentale un foro da ciascun lato, che è l'apertura inferiore o esterna del canale dentario, e che chiamasi foro mascellare esterno od inferiore — *q*, apertura anteriore delle narici, nella cui parte media apparisce un setto formato dal vomere e dalla lamina perpendicolare dell'etmoide, e sui lati l'estremità anteriore dei turbinati inferiori: nel mezzo del margine inferiore sorge la spina nasale anteriore — *o*, orbita — *r*, fessura sfeno-orbitale — *s*, fessura sfeno-mascellare —

Si omette d'indicare le suture che qui appariscono: verranno esse indicate nelle figure seguenti:

Fig. 2. profilo della testa.

*a*, frontale — *b*, parietale — *c*, porzione lambdoidea, o squamosa dell'occipite — *d*, porzione condiloidea — *e*, porzione squamosa del temporale — *f*, porzione mastoidea — *g*, apofisi stiloide — *i*, apofisi zigomatica, e ponte od arcata del medesimo nome — *h*, grand'ala dello sfenoide — *o*, linea e piano semicircolare formato dal frontale, dal parietale, dalla porzione squamosa del temporale, dalla grand'ala dello sfenoide, limitato inferiormente dall'osso zigomatico e dell'arcata zigomatica. Tutta quest'area così circoscritta appellasi fossa temporale — *n*, porzioncella dell'os planum dell'etmoide — *k*, mascella superiore — *l*, nasali — *r*, unguis al davanti di cui apparisce una doccia ed un foro che conduce in un canale che discende e si apre nelle fosse nasali, conosciuto sotto il nome di canal nasale, o naso-lagrimale — *s*, zigomatico — *t*, mascella inferiore — *u*, denti, od arcate dentarie di amendue le mascelle — *m*, meato uditivo esterno. Gli altri fori e fosse che qui si osservano, si trovano notati in altre figure, perchè omettiamo segnarli. Le suture ed articolazioni che appariscono, sono le seguenti. Tra il frontale ed i parietali la sutura coronale, o fronto-parietale — tra i parietali e la porzione lambdoidea dell'occipite, la sutura lambdoidea, o parieto-occipitale — tra la porzione mastoidea del temporale e l'occipite la sutura mastoido-occipitale — tra detta porzione ed il parietale la sutura mastoido-parietale — tra la porzione squamosa del temporale ed il parietale la sutura squamosa, o temporo-parietale — tra l'apofisi zigomatica del temporale e l'osso zigomatico la sutura iugo-temporale, o temporo-jugale o zigomatica — tra la grand'ala dello sfenoide

ed il temporale la sutura sfeno-temporale — tra la grand' ala dello sfenoide ed il parietale la sutura sfeno-parietale — tra la grand' ala dello sfenoide ed il frontale la sutura sfeno-frontale — tra la grand' ala dello sfenoide ed il zigomatico la sutura sfeno-jugale — tra le ossa nasali ed il frontale la sutura naso-frontale — tra il frontale ed i mascellari superiori la sutura maxillo-frontale — tra le ossa nasali ed i mascellari superiori la sutura naso-mascellare — fra le due ossa nasali la sutura internasale — fra l' osso zigomatico ed i mascellari superiori la sutura jugo-mascellare. Finalmente tra il condilo della mascella superiore e la cavità glenoide del temporale (Vedi le tavole appresso,) un' articolazione mobile, o di diartrosi, che dicesi artrodia e che dal nome delle ossa fra le quali si effettua, si chiama articolazione temporo-mascellare.

Fig. 3. Ovato superiore della medesima testa, o volta o calotta craniale veduta dalla faccia esterna o convessa.

*a*, frontale — *b*, *b*, parietali, che offrono nella parte posteriore un forellino vicino alla sutura sagittale od inter-parietale, detto foro parietale, ed è l' apertura di un breve canaletto pel passaggio di vene emissarie — *c*, porzione lambdoidea, o squamosa dell' occipitale — *d*, Wormiano di Blasius. Le sutùre che si osservano, sono tra il frontale ed i parietali la sutura coronale o fronto-parietale, tra i parietali, la sutura interparietale, o sagittale, tra la porzione lambdoidea dell' occipite, ed i parietali la sutura lambdoidea, od occipito-parietale.

Fig. 4. Ovato inferiore della medesima testa.

*a*, porzione squamosa dell' occipite, nel mezzo della quale si vede la tuberosità occipitale esterna da cui parte la cresta occipitale terminante nel mezzo del margine posteriore del forame grande occipitale. Ai lati della tuberosità e della cresta appariscono due linee semicircolari, una superiore, altra inferiore — *c*, porzioni condiloidee, e condili dell' occipite — *b*, corpo, o porzione basilare del medesimo osso — *d*, parietali — *e*, porzione mastoidea del temporale ed apofisi mastoide, allo interno di cui vi ha l' incisura digastrica, poi un' altra elevatezza quasi seconda apofisi mastoidea, allo indentro di cui trovasi un solco pel quale scorre l' arteria occipitale — *f*, porzione squamosa del temporale — *i*, apofisi stiloide — *f*, apofisi zigomatica ed arcata del medesimo nome — *h*, porzione petrosa, o piramide, o rocca, che voglia appellarsi, del temporale — *k*, grandi ali dello sfenoide — *l*, processi pterigoidei, che sono divisi in due lamine, una esterna più larga, l' altra interna più stretta ed uncinata nella sua libera estremità, fra le quali lamine vi ha una fossa chiamata pterigoidea — *n*, corpo dello sfenoide — *m*, palatini, o per dir più esatto porzione orizzontale delle ossa palatine e loro apofisi pterigoidea, o tuberosità — *p*, mascellari superiori, ovvero porzioni palatine di queste ossa. Queste porzioni unitamente alle orizzontali dei palatini, e la faccia interna dei processi alveolari superiori formano la volta ossea del palato, od il palato osseo — *o*, vomere — *q*,

zigomatici — *r*, mascella inferiore — *t*, denti — 1, foro mascellare interno, o superiore che conduce nel canale dentario scavato entro il corpo della mascella inferiore — 2, foro incisivo o palatino anteriore — 3, fori palatini posteriori — 4, coane, o aperture posteriori delle narici — 5, apertura posteriore del canale Vidiano corrente dallo indietro in avanti entro la spessezza della radice dei processi pterigodei — 6, forame ovale — 7, forame spinoso — 8, foro lacero anteriore, o hiatus sfeno-petroso — 9, ingresso al canale carotico, od apertura esterna, od inferiore di questo canale — 10, foro jugulare o lacero posteriore, o hiatus occipito-petroso — 11, foro stilo-mastoideo, od apertura esterna od inferiore dell'acquedotto del Falloppio, o canale spiroide della rocca del temporale — 12, foro mastoideo pel quale passa una vena emissaria accompagnata da un arteriuzza — 13, grande foro occipitale — 14, foro condiloideo posteriore. Le suture che vi si osservano sono, tra l'occipite e la porzione petrosa del temporale la sutura occipito-petrosa, tra l'occipite e la porzione mastoidea la sutura occipito-mastoidea, tra la porzion petrosa detta, e lo sfenoide la sutura sfeno-petrosa, tra lo sfenoide ed il vomere, la così detta schindelesia, vale a dire il ricevimento del rostro dello sfenoide nel solco del corpo del vomere; tra il condilo della mascella inferiore ed il temporale un artrodia doppia. Nel palato osseo trovasi la sutura longitudinale del medesimo al termine posteriore della quale vi ha la spina nasal posteriore; la sutura palato-mascellare tra le porzioni orizzontali delle ossa palatine, ed il processo palatino dei mascellari superiori.

Fig. 5. Superficie interna della base del cranio.

Questa base presenta tre fosse, una anteriore o semilunare nel mezzo della quale vi ha una fossetta divisa dall'apofisi cristagalli in due doccie longitudinali, formata dalla lamina cribrosa dell'etmoide; una media nel mezzo della quale vi ha l'incavo della sella turca; una posteriore od orbicolare nel mezzo della quale trovasi la doccia basilare. Nell'anteriore apparisce la porzion frontale *a*, del frontale tagliata orizzontalmente verso la parte inferiore — l'orbitale *b*, piena di digitazioni e di gioghi cerebrali — la lamina cribrosa *c* dell'etmoide dalla cui parte media ed anteriore sorge l'apofisi cristagalli, che ha davanti se il foro cieco — le piccole ale dello sfenoide, o processi ensiformi dello Ingrassias *d*, — i processi clineoidei anteriori *e*, — il piano quadrilatero *f*, su cui poggia il chiasma dei nervi ottici — i fori ottici *g*, — Nella fossa media si veggono le grandi ale *h* dello sfenoide, nelle quali dallo avanti allo indietro osservasi il forame rotondo *i*, — l'ovale *k*, — lo spinoso *l*, — tra le grandi e le piccole ale la fessura sfeno-orbitale *m*, — la porzione squamosa *n*, del temporale — la faccia anteriore della porzione petrosa *o*, — il forame lacero anteriore *p*, — la sella turca *q*, ai lati di cui vi hanno i solchi carotici — i processi clineoidei posteriori *r*, al di dietro dei quali discende il clivus verso il corpo o porzion basilare dell'occipite — i parietali *s*, — Nella fossa orbicolare o posteriore notasi la faccia posteriore dell'apofisj petrosa *o*, nella quale è scolpito il foro o

meato uditivo interno *t*, — il solco petroso *u*, pel seno petroso superiore — il foro jugulare *v*, — la faccia interna della porzion mastoidea *y*, — la porzione basilare *x* dell'occipite foggiata a modo di doccia obliquamente discendente e continua al clivus sfenoidale — *z*, le porzioni condiloidee — &, la porzione squamosa dell'occipite — i parietali *s*, — 1, il termine del solco longitudinale per il seno longitudinal superiore — 2, la tuberosità occipitale interna — 3, i solchi laterali o rami laterali della spina crociata, che contengono i seni laterali sotto i quali vi hanno le fosse cerebellose — 4, la cresta occipitale interna o ramo inferiore della spina crociata — 5, il solco petroso inferiore pel seno del medesimo nome, nel quale si vede lo sbocco del foro condiloideo posteriore, non che l'apertura interna del foro mastoideo per il passaggio di una vena emissaria — 6, il solco dei seni cavernosi — 7, il grande foro occipitale — 8, il foro condiloideo anteriore — Osservansi poi le seguenti sutture: tra l'etmoide ed il frontale la sutura etmo-frontale, tra l'etmoide e lo sfenoide la sutura etmo-sfenoidale, tra il frontale e lo sfenoide la sutura fronto-sfenoidale, tra lo sfenoide e la porzion squamosa del temporale la sutura sfeno-temporale, tra lo sfenoide e l'apofisi petrosa la sutura sfeno-petrosa, tra l'apofisi petrosa e l'occipite la sutura occipito-petrosa, tra l'occipite e la porzione mastoidea la sutura occipito-mastoidea.

Le altre sezioni della testa verranno presentate nella tavola contenente le figure che dimostrano i rapporti tra le ossa del cranio e della faccia, e come dette ossa concorrano unitamente alla composizione delle fosse nasali e delle orbite.

Fig. 1.ª

Fig. 2.ª

Fig. 3.ª

Fig. 6.ª

Fig. 4.ª

Fig. 7.ª

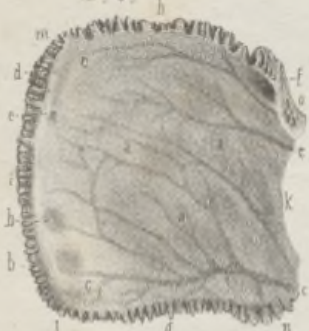

Fig. 5.ª

O. Nannini dis. dal vero.

Lit. Gaspari

TAV. VI.

## OSTEOLOGIA E SINDESMOLOGIA

Figura 1. Divisione della testa in cranio e faccia.

— A, Il cranio veduto dalla parte inferiore, o dalla esterna superficie della base.

— B, Le ossa della mascella superiore vedute dalla parte superiore, o dalla parte che corrisponde alla base esterna del cranio con la quale erano unite per suture.

— *a*, Porzion frontale del frontale — *b*, porzione orbitale presentante una volta di figura triangolare, e formante la parete superiore o lacunar delle orbite. In questa volta allo esterno vi ha la fossa lagrimale, allo interno la fossetta trocleare: l'arcata orbitaria superiore la separa dalla porzion frontale del frontale, ed offre verso l'interno un foro, che dicesi soprorbitale — *c*, etmoide presentante un setto perpendicolare nel mezzo ed ai lati due masse, che comprendono gli accartocciamenti dei turbinati etmoidali, o turbinati superiore e medio, e le cellule etmoidali — *d*, *e*, *f*, *g*, sfenoide, vale a dire — *d*, faccia inferiore del corpo sfenoidale, dal mezzo di cui elevasi la cresta del medesimo, — *e*, processi ensiformi dell'Ingrassias, o piccole ali, — *f*, grandi ale, — *g*, processi pterigoidei divisi in due alette o lamine una esterna più larga, altra interna men larga, ma più grossa e terminata ad uncino: fra questa lamine vi ha la fossa pterigoidea — *h*, *i*, *k*, *l*, *m*, temporale, vale a dire — *h*, porzione squamosa — *i*, porzione mastoidea — *k*, porzione petrosa — *l*, apofisi zigomatica — *m*, cavità glenoide — *l*, apofisi stiloidea — *o*, *p*, *q*, occipitale, cioè *q*, porzione lambdoidea o squamosa — *o*, corpo, o base — *p*, porzione condiloidea e condili — *n*, porzioncella di parietale, o angolo mastoideo di quest'osso — *r*, nasali — *s*, mascellari superiori — *t*, unguis o lagrimale — *u*, turbinato inferiore — *v*, apofisi orbitale del palatino — *x*, apofisi sfenoidale del medesimo, la quale tocca il corpo del vomere e chiude posteriormente la grande incisura che contiene l'etmoide e che appellar potrebbesi etmo-mascellare, o etmoidale inferiore: siffatta incisura è limitata in avanti dalle ossa nasali e dalle apofisi nasali dei mascellari superiori, non che dai lacrimali, ai lati da questi ossi, dai mascellari superiori, e dalle apofisi orbitali dei palatini, in dietro dalle apofisi sfenoidali dei palatini e dal vomere — *y*, porzione orizzontale delle ossa palatine — *z*, vomere — &, ossa zigomatiche — 1, solco del corpo del vomere, che riceve il rostro sfenoidale, ed ha luogo così quella specie di sutura che dicesi schindelesia — 2, canale infraorbitale — 3, doccia che conduce al canal nasale ed apertura superiore di questo canale — 4, foro zigomatico. I fori della base del

cranio vengono notati dal lato opposto. — 5, incisura o foro sopraorbitale — 6, incisura sfeno-orbitale — 7, foro ovale — 8, foro spinoso — 9, apertura esterna del canale carotico — 10, fessura lacera anteriore — 11, fessura del Glasser — 12, meato uditorio esterno — 13, foro stilo-mastoideo — 14, foro lacero posteriore o jugulare — 15, foro condiloideo posteriore — 16, forame grande occipitale. Si omettono le suture, perchè indicate nella fig. 5 della Tav. V.

Fig. 2. Osso frontale veduto dalla faccia esterna o cutanea.

— A, porzione frontale del frontale — B,B, porzione orbitale del medesimo — *a*, margine coronale, che è pieno di denti — *b*, prominenza media della fronte tra il piano superiore ed inferiore della porzion frontale e le tuberosità o gobbe frontali — *c*, queste tuberosità — *d*, glabella — *e*, archi sopracigliari — *f*, piano semicircolare — *g*, linea semicircolare — *h*, faccia orbitale della porzion orbitale del frontale veduta in iscorcio — *i*, margine soprorbitale, od arcata orbitaria superiore — *k*, incisura o foro soprorbitale — *l*, processo orbitale interno o nasale — *m*, processo orbitale esterno o zigomatico — *n*, processo sfenoidale — *o*, spina nasale — *p*, incisure nasali.

Fig. 3. Frontale veduto dalla faccia interna o cerebrale.

— A, porzione frontale — B,B, porzione orbitale — *a*, margine coronale che apparisce pieno di denti — *b*, impressioni digitate — *c*, gioghi cerebrali o eminenze mammillari — *d*, cresta frontale — *e*, solco longitudinale — *f*, forame cieco — *g*, solchi arteriosi — *h*, processo orbitale interno — *i*, processo orbitale esterno — *k*, processo sfenoidale — *l*, processo etmoidale: fra i processi etmoidali sta l'incisura etmoidale — *m*, spina nasale — *n*, ingresso ai seni frontali, od aperture di questi seni — *o*, faccia interna o craniale della porzione orbitale, piena di digitate impressioni, e di eminenze mammillari.

Fig. 4. Dimostra la porzione orbitale nella sua faccia esterna od inferiore.

— A, porzione frontale delineata in iscorcio — B, porzione orbitale, non indicata che da un lato — *a*, margine soprorbitale — *b*, incisura o foro soprorbitale — c, processo orbitale esterno — *d*, processo orbitale interno — *e*, processo sfenoidale — *f*, processo etmoidale — *g*, incisura etmoidale — *h*, spina nasale — *i*, incisure nasali — *k*, aperture dei seni frontali, dietro le quali si veggono nei processi etmoidali delle cellule, — *m*, foro, o incisura etmoidale anteriore — *l*, foro o incisura etmoidale posteriore — *n*, fossa lagrimale — *o*, fossetta trocleare.

## *Tav. VI.*

Fig. 5. Dimostra i seni frontali aperti.

— *a*, *a*, seni frontali, che in questo soggetto erano cellulosi — *b*, loro continuazione nella porzione orbitale — *c*, sepimenti medii, il destro dei quali va sino al forellino — *e*, e l'altro si arresta molto più sopra — *d*, sbocco esteriore, dei medesimi seni, conservato per la sezione della tavola esterna del frontale soltanto a sinistra — *e*, forame cieco, o foro del canaletto, che dal forame cieco (Vedi fig. 3) si prolunga entro la spina nasale, e termina in fenditura verso l'apice della spina nella parte inferiore.

Fig. 6. Osso parietale destro delineato dalla faccia esterna o cutanea.

— *a*, tuberosità, o gobba parietale — *b*, piano e linea semicircolare — *c*, margine frontale o coronale o anteriore — *d*, margine sagittale, o interno o superiore — *e*, margine occipitale o posteriore — *f*, margine temporale o esterno o inferiore, che non è dentato a somiglianza degli altri tre, ma è tagliato in isbieco a spese della tavola esterna dell'osso, e rappresenta una squama semicircolare alla quale si applica il margine pur semicircolare della porzion squamosa del temporale, ed ha luogo così una sutura squamosa — *g*, angolo frontale o superior-anteriore — *h*, angolo occipitale, o posterior-superiore — *i*, angolo sfenoidale od anterior-inferiore: quest'angolo a differenza degli altri è più sporgente ed acuto, e indica subito a quale dei due lati l'osso appartiene — *k*, angolo mastoideo, o posterior inferiore — *l*, foro parietale od apertura esterna di un canaletto obliquo dallo indietro in avanti, pel quale si reca allo esterno una venuzza emissaria accompagnata da un'esile arteria.

Fig. 7. Il medesimo parietale delineato dalla faccia interna, o cerebrale.

*a*, *a*, *a*, impressioni digitate e gioghi cerebrali — *b*, *b*, fossette per le granulazioni meningee, o le così dette glandule del Pacchioni — *c*, *c*, *c*, solchi-arteriosi diramantisi per la faccia concava dell'osso, e disponentisi in modo da rassomigliare le nervature delle foglie del fico — *d*, solco longitudinale, che quando i due parietali sono insieme uniti compone una doccia continua col solco longitudinale della faccia interna del frontale (Vedi fig. 3), e col solco, parimente longitudinale del ramo superiore della spina crociata dell'occipite (Vedi fig. 2 Tav. VII), la quale doccia così anteriormente e posteriormente prolungata per l'addizione dei menzionati solchi corrisponde alla falce messoria ed al seno longitudinal superiore della dura meninge, percorrente la linea media della faccia concava o interna della volta craniale — *f*, solco completante

la doccia che corrisponde al seno laterale destro — *e*, foro parietale conducente in un canaletto obliquo pel quale passa una venuzza emissaria — *g*, margine frontale, o anteriore — *h*, margine occipitale o posteriore — *i*, margine sagittale, o superiore — *k*, margine temporale od inferiore — *l*, angolo frontale — *m*, angolo occipitale — *n*, angolo sfenoidale — *o*, angolo mastoideo.

Fig. 1.ª

Fig. 2.ª

Fig. 3.ª

Fig. 6.ª

Fig. 4.ª

Fig. 7.ª

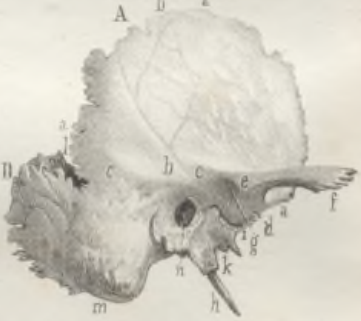

Fig. 5.ª

Fig. 8.ª

O. Nannini dis. dal vero.

Lit. Gaspari

TAV. VII.

## OSTEOLOGIA E SINDESMOLOGIA

Fig. 1. Osso occipitale e specialmente la sua porzione lambdoidea, delineata dalla faccia posteriore od esterna.

(In tutte le figure le particolarità secondarie che sono doppie, non si notano che da un lato)

— A, porzione lambdoidea, o squamosa — B,B, porzioni condiloidee vedute in iscorcio — C, porzione basilare pure in iscorcio — *a,a,a*, margine dentato della porzione squamosa — *b*, tuberosità occipitale esterna — *c*, cresta occipitale esterna — *d*, linea semicircolare superiore — *e*, linea semicircolare inferiore — *f*, fossa, o foro condiloideo posteriore, del quale a destra apparisce il lume — *g*, condili dell'occipite veduti in iscorcio — *h*, foro condiloideo anteriore — *h'*, incisura jugulare, che serve a completare il foro lacero posteriore — *i*, doccia basilare — *k*, forame grande occipitale, il quale viene limitato dal margine posteriore della porzion basilare, dal margine interno delle porzioni condiloidee, e posteriormente per un piccolo tratto dal margine inferiore della lambdoidea.

Fig. 2. Il medesimo occipitale delineato dalla parte inferiore acciocchè apparisca singolarmente la faccia esterna delle porzioni condiloidee, e della basilare dell'occipite.

A, porzione lambdoidea in iscorcio — B,B, porzioni condiloidee — C, porzione basilare, o corpo dell'occipite — *a*, superficie basilare nel mezzo della quale presso l'orlo anteriore del grande foro occipitale apparisce un tubercolo allungato ed ai lati alquante fossette, e piccole eminenze e scabrosità — *b*, margine, o faccia anteriore rugosa della porzion basilare: questa faccia per sostanza cartilaginea fino ai quindici anni circa, per sostanza ossea in appresso, o in altri termini prima per sincondrosi, poi per sinostosi si unisce col corpo dello sfenoide — *c*, margini, o faccie laterali, le quali si uniscono con le porzioni petrose dei temporali — *d*, margine posteriore semicircolare o lunato completante anteriormente il grande foro occipitale — *e*, condili dell'occipite — *f*, fossa, o foro condiloideo anteriore — *g*, foro condiloideo posteriore — *h*, fossetta per l'attacco di legamenti — *i*, margine interno lunato delle porzioni condiloidee limitante ai lati il grande foro occipitale — *k*, margine esterno delle medesime porzioni nel quale si nota l'apofisi jugulare *m*, e la larga incisura *n*, completante il foro lacero posteriore — *p*, margine dentato della porzione lambdoidea — *o*, piccolo margine della medesima, il quale chiude posteriormente il grande foro occipitale. (Consulta per ciò l'osteogenesi nell'ultima parte di quest'opera).

*Tav. VII.*

Fig. 3. Osso sfenoide delineato dalla parte anteriore.

A, corpo dello sfenoide — B,B, grandi ale — C,C, piccole ale, o processi ensiformi dell'Ingrassias — *a*, cresta sfenoidale — *a'*, rostro sfenoidale ricevuto nel solco del corpo del vomere, onde ha luogo quella specie di unione, o sutura chiamata schindelesia — *b*, cornetti di Bertin, o sfenoidali saldati al corpo dello sfenoide — *c*, le loro aperture penetranti nei seni sfenoidali — *d*, margine anteriore dentato dei processi ensiformi dell'Ingrassias — *e*, forame ottico — *f*, fessura sfenoidale, o sfeno-orbitale — *g*, piano quadrilatero delle grandi ale concorrente a comporre la parete esterna dell'orbite — *h*, altro piano quadrilatero delle grandi ale appartenente alle fosse temporali — *i*, margine non dentato ed a foggia di cresta libera, che concorre a formare la fessura sfeno-mascellare — *k*, *l*, due margini dentati riuniti ad angolo articolantisi, il primo con l'osso zigomatico, e il secondo con l'osso frontale — *m*, spina sfenoidale — *n*, foro rotondo — *o*, ala esterna dei processi pterigoidei — *p*, ala interna di questi processi terminata a modo di uncino — *q*, radice dei processi pterigoidei nella quale si vede l'orifizio anteriore *r* del canale Vidiano — *s*, incisura esistente inferiormente fra le due alette dei processi pterigoidei, nella quale s'incassa l'apofisi piramidale o pterigoidea dei processi palatini — *t*, processi clinoidei posteriori.

Fig. 4. Sfenoide ed occipite uniti, od osso sfeno-basilare, di Soemmering, delineato dalla faccia interna, o cerebrale.

A, occipite, o porzione occipitale — B, sfenoide, o porzione sfenoidale —. Nella porzione occipitale così veduta dalla faccia interna si nota — *a*, *a*, *a*, margine dentato della porzione lambdoidea — *b*, tuberosità occipitale interna — *c*, ramo superiore a modo di doccia della spina crociata dell'occipite, il quale ramo è veduto in iscorcio, e corrisponde al termine posteriore del seno longitudinale superiore della dura madre — *e*, *e*, rami laterali pure foggiati a doccia e corrispondenti ai seni laterali — *f*, ramo inferiore rappresentante una cresta, inferiormente ed anteriormente biforcata, chiamata cresta occipitale interna. Questi quattro rami limitano quattro fosse, due superiori e due inferiori: le prime contengono le estremità dei lobi posteriori del cervello, le seconde i due lobi del cervelletto, onde vengono dette cerebellose — *g*, foro grande occipitale — *i*, doccia basilare che in *h* da ciascun lato porta un solco corrispondente al seno petroso inferiore — *k*, foro condiloideo anteriore — *l*, incisura iugulare — *m*, piccola spina, o cresta, che distingue la detta incisura in due — *n*, clivus dello sfenoide — *o*, punto di unione dell'occipite con lo sfenoide, esistente tra il clivus del corpo sfenoidale, e la porzion basilare. In quest'osso sfeno-basilare appartenente ad un individuo di diciotto anni la sostanza cartilaginea interposta non aveva cominciato che ad ossificarsi: onde nel luogo di unione appariva un solco trasversale — *p*, processi clinoidei posteriori — *q*, sella equina, o

turca — *r*, processi clinoidei anteriori — *s*, piccolo piano quadrilatero su cui poggia il chiasma dei nervi ottici — *t*, solco carotico corrispondente al seno cavernoso — *u*, processi ensiformi dell'Ingrassias — *v*, grandi ale dello sfenoide — *z*, forame rotondo — 1, forame ovale — 2, foro spinoso.

Fig. 5. Dimostra i cornetti sfenoidali, o di Bertin separati dallo sfenoide, ed insieme riuniti fra loro, delineati dalla faccia esterna, o convessa.

*a*, *a*, i detti cornetti — *b*, *b*, il loro forame — *c*, punto della loro riunione mediana. I cornetti descritti si trovano ordinariamente saldati al corpo dello sfenoide, talora all'etmoide (Vedi Tav. VIII. Fig. 14, 15, 16) qualche rara volta al vomere. Raro è che sieno affatto isolati.

Fig. 6. Dimostra i seni sfenoidali aperti dalla parte posteriore.

A, corpo dello sfenoide tagliato obliquamente dall'alto al basso e dallo avanti allo indietro — B, B, grandi ale — C, C, piccole ale, o processi ensiformi dell'Ingrassias — *a*, *a*, cavità dei seni sfenoidali aperte posteriormente, nel fondo delle quali si veggono le aperture, o sbocchi dei seni medesimi — *b*, setto mediano per lo più completo — *c*, rudimento di un setto laterale, per cui nel seno destro ha luogo una cellula — *d*, processi pterigoidei tagliati obliquamente nella parte posteriore della loro radice: nel taglio apparisce il lume del canale Vidiano — *e*, fossa pterigoidea — *f*, incisura pterigoidea — *g*, ala esterna — *h*, ala interna — *k*, processi clinoidei anteriori — *i*, piano quadrilatero su cui poggia il chiasma dei nervi ottici — *l*, porzione anteriore della sella turca — *m*, forami ottici — *n*, fessura sfeno-orbitale — *o*, foro rotondo.

Fig. 7. Osso temporale destro delineato dalla faccia esterna.

A, porzione squamosa — D, porzione mastoidea — *a*, *a*, margine semicircolare della porzione squamosa, il quale non è dentato salvo nella parte inferior anteriore; nel restante è manifestamente senza denti, sottile ed a modo di squama — *b*, *b*, solchi vascolari — *c*, radice superiore o posteriore od orizzontale dell'apofisi zigomatica biforcata posteriormente e concorrente con la sua suddivisione superiore a formare la linea curva limitante in alto la fossa temporale; con l'inferiore poi va tra la cavità glenoide ed il meato uditivo esterno e termina alla estremità esterna della fessura del Glaser — *d*, radice inferiore, anteriore o trasversa, la quale estende la superficie articolare su cui scorre il condilo della mascella inferiore — *e*, tubercolo, che rappresenta il punto di unione delle due radici — *f*, apofisi zigomatica — *g*, cavità glenoide — *i*, fessura del Glaser — *h*, apofisi stiloide — *k*, apofisi vaginale — *n*, meato uditivo esterno — *l*, solco, che si converte in canale, quando l'osso è unito al parietale, e che serve al passaggio di una vena emissaria — *m*, apofisi mastoide.

*Tav. VII.*

Fig. 8. Osso temporale destro delineato dalla faccia interna, o cerebrale.

A, porzione squamosa — B, porzione mastoidea — C, porzione o apofisi petrosa, o rocca — *a*, base della rocca — *à*, apice della medesima — *b*, faccia anteriore — *b'*, faccia posteriore — *c*, hiatus dell'acquedotto del Falloppio, al quale fa seguito un solchetto nel quale trovasi il ramo craniale del nervo Vidiano — *e*, apertura superiore del canale timpanico — *d*, margine superiore della rocca, nel quale è scolpito un solco che corrisponde al seno petroso superiore — *i*, prominenza, che fa il canale semicircolare superiore, o verticale — *n*, apertura dell'acquedotto del vestibolo — *h*, margine, o bordo posteriore della rocca — *f*, orifizio triangolare dell'acquedotto della chiocciola — *k*, meato uditivo interno — *l*, fossetta nella quale s'impianta l'osselto delineato nella Fig. 2. Tav. VIII — *m*, orifizio interno del canale carotico — *g*, solco che completa quello dei rami laterali della spina crociata dell'occipite e che corrisponde ai seni laterali — *o*, solchetto comunicante coll'indicato solco, e contenente una vena emissaria — *p*, *p*, margine semicircolare della porzione squamosa, il quale apparisce dentato anteriormente ed inferiormente — *q*, solchi arteriosi — *r*, impressioni digitate ed eminenze mammillari — *s*, indizio della sutura petro-squamosa — *t*, apofisi stiloide — *u*, apofisi mastoide — *v*, apofisi zigomatica.

## TAV. VIII.

## OSTEOLOGIA E SINDESMOLOGIA

Fig. 1. Osso temporale destro delineato dalla faccia esterna e dalla parte inferiore.

A, porzione squamosa di cui non apparisce che la porzioncella anterior-inferiore della medesima — B, porzione petrosa — C, porzione mastoidea — *a*, apofisi mastoide — *b*, incisura digastrica — *c*, piccola eminenza mammillare, o mastoidea — *d*, solco che accoglie l'arteria occipitale — *e*, apofisi zigomatica — *f*, tubercolo, al quale insiem convengono le radici di quest'apofisi — *g*, radice orizzontale — *h*, radice trasversale, che è articolare, estendendo la superficie articolare sulla quale scorre il condilo della mascella inferiore — *i*, cavità glenoide — *k*, fessura del Glaser — *l*, apertura esterna del canale della tuba Eustachiana e del muscolo interno del martello — *m*, *u*, faccia inferiore, e margine posteriore della porzione petrosa — *n*, apofisi stiloide — *o*, foro stilo-mastoideo — *p*, concavità, od incisura appartenente al foro lacero posteriore e formante la fossa jugulare — *q*, orifizio triangolare costituente l'apertura esterna dell'acquedotto della chiocciola — *r*, fossetta petrosa, od orifizio inferiore del canale timpanico — *s*, orifizio inferiore od esterno del canale carotico — *t*, orifizio interno di questo stesso canale.

Fig. 1.ª

F. 3.ª

F. 2.ª

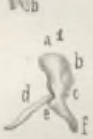

F. 5.ª

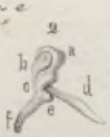

F. 6.ª



F. 7.ª

F. 4.ª

F. 8.ª

F. 12.ª

F. 14.ª

F. 9.ª

F. 13.ª

F. 15.ª

F. 10.ª

F. 11.ª

F. 17.ª

F. 16.ª

O. Nannini dis. dal vero.

Lit. Gaspari.

Fig. 2. Dimostra un ossetto analogo al sesamoideo di Cortesi od al wormiano di Caldani.

*a*; apice dell' ossetto indicato — *b*, base del medesimo, la quale si applica contro il corpo dello sfenoide, mentre l'apice s'incastra in una fossetta scolpita nella punta della porzione petrosa del temporale, fossetta delineata nella Fig. 8 Tav. VII.

Fig. 3. La cavità del timpano aperta a destra di grandezza naturale.

*a*, fenestra ovale, o vestibolare — *c*, fenestra rotonda, o cocleare — *e*, promontorio, o tuberosità della chiocciola — *b*, acquedotto del Falloppio aperto dal suo hiatus od apertura interna *b'* fino allo sbocco esteriore, che è il foro stilo-mastoideo — *f, f*, canaletto mastoideo, pel quale passa il ramo auricolare del nervo vago — *g*, canaletto timpanico, che accoglie il nervo del medesimo nome — *h*, canaletto carotico-timpanico — *k*, orifizio esterno del canale carotico — *i*, porzione ossea della tuba Eustachiana aperta — *l*, lamina a becco di cucchiaio, che separa il canale di detta tuba da un canale minore superiore contenente il muscolo interno del martello — *m*, questo canale — *n*, solco pel ramo craniale del nervo Vidiano — *p*, altro solco e forellino corrispondente al canaletto timpanico, od apertura superiore di questo canaletto — *q*, cellule mastoidee. — *o*, fossetta per il muscolo della staffa.

Fig. 4. Catena degli ossetti della destra cavità del timpano delineati di grandezza al doppio della naturale, e dalla parte esterna ed inferiore.

*a*, martello — *b*, incudine — *c*, osso lenticolare od orbicolare — *d*, staffa.

Fig. 5. — 1, Martello destro veduto dalla parte interna — 2, il medesimo veduto dalla parte esterna.

(La grandezza di questo e degli altri ossetti è al doppio).

*a*, testa — *b*, superficie articolare per la quale la testa si articola col corpo dell' incudine — *c*, collo — *d*, lunga apofisi, detta anche apofisi spinosa, o del Folio, o del Raw — *e*, corta apofisi, o seconda, che a differenza dell' altra è ottusa e conoide — *f*, manubrio, od apofisi inferiore chiamata da Casserio coda, o peduncolo.

Fig. 6. — 1, Incudine destro, detto anche dente molare, delineato dalla parte interna — 2, il medesimo delineato dalla parte esterna.

*a*, corpo, o corona — *b*, faccia articolare per la testa del martello — *c*, processo o radice corta, o minore — *d*, faccetta articolare ovale

per cui il detto processo si articola con una piccola eminenza ossea della cavità del timpano: il *d*, nella Fig. 6 — 2, indica la corta radice — *e*, processo, o radice lunga o maggiore — *f*, ossetto lenticolare unito a questo processo mediante un brevissimo peziolo — *g*, ossetto lenticolare staccato.

Fig. 7. — 1, Staffa destra, o deltoida di Eustachio, delineata dalla faccia superiore.

*a*, piccola testa, o capitello della staffa — *b*, collo — *c*, branca, o gamba anteriore rettilinea, la quale è più corta della posteriore — *d*, branca, o gamba posteriore curvilinea più lunga dell' anteriore. Nella faccia con la quale le due gambe, o branche si guardano si nota una concavità chiamata solco della staffa — *e*, base.

2. Staffa destra delineata dalla parte esterna in modo che salti subito all' occhio la piccola cavità del capitello destinata all' osso lenticolare.

*f*, detta piccola cavità.

3, base semiovale della staffa medesima.

*g*, margine superiore — *h*, margine inferiore — *i*, angolo anteriore — *k*, angolo posteriore.

Fig. 8. Labirinto destro un po' più grande del naturale, rappresentato dalla parte del timpano.

*a*, canale semicircolare superiore, o verticale, il quale nella sua gamba, o branca anteriore uscita dal vestibolo porta un leggiere rigonfiamento in *b*, detto ampolla (seno ellittico di Scarpa) — *c*, canale semicircolare posteriore, od inferiore od interno, il quale prima di rientrare, o riaprirsi nel vestibolo con la sua gamba, o branca superiore, si congiunge con questa stessa gamba, o branca in *d* con la gamba, o branca che gli è vicina, del canale semicircolare superiore, e così riunite queste due gambe, o branche aprousi per un forame solo nella cavità del vestibolo — *e*, rigonfiamento costituente il seno ellittico, od ampolla del canal semicircolare posteriore, od inferiore — *f*, canale semicircolare esterno, od orizzontale, avente nella gamba, o branca anteriore, l' ampolla, o seno ellittico *g*, — *h*, fenestra ovale, o semiovale, o vestibolare — *i*, fenestra rotonda, o cocleare, o porta del labirinto — *k*, promontorio, o tuberosità della chiocciola — *l*, apertura interna dell' acquedotto del Falloppio — *m*, *m*, chiocciola, il canale di cui descrive due giri e mezzo. Il termine ad apice della chiocciola porta il nome di cupola, mentre la parte media ha quello di corpo: la parte più larga dicesi base, e corrisponde al fondo del meato uditivo interno.

Fig. 9. Il medesimo labirinto destro rappresentato dalla parte della cavità del cranio.

*a*, canale semicircolare superiore, o verticale — *b*, canale semicircolare inferiore, o posteriore, od interno — *c*, canale semicircolare esterno, od orizzontale — *d*, acquedotto del vestibolo — *e*, acquedotto della chiocciola — *f*, fondo del meato uditivo interno — *g*, cresta trasversale — *h*, apertura interna dell' acquedotto del Falloppio — *i*, tre macchie cribrose per le quali si recano al labirinto membranoso i rami vestibolari superiore, medio, ed inferiore del nervo acustico — *m*, *n*, *n*, tratto spirale foraminolento della chiocciola: pei forellini che compongono questo tratto passano i filuzzi del ramo cocleare del nervo acustico — *o*, foro centrale della chiocciola. Il tratto spirale bianco, e senza fori che si vede allo indentro del tratto spirale foraminolento appartiene al primo giro del canale della chiocciola.

Fig. 10. Il medesimo labirinto destro aperto dalla parte del timpano.

*a*, canale semicircolare superiore, o verticale aperto dalla parte della convessità — *b*, canale semicircolare inferiore, o posteriore, od interno parimente aperto dal lato della convessità. Si vede che questi due canali muovono distinti dalla cavità del vestibolo, e riuniti vi ritornano: onde non si osservano in detta concavità vestibolare che cinque aperture, o fori pei tre canali semicircolari — *c*, canale semicircolare esterno, od orizzontale pur esso aperto nel suo lato convesso — *d*, apertura interna dell' acquedotto del Falloppio — *e*, vestibolo — *f*, cavità, o fossa orbicolare, o rotonda, o recesso emisferico, portante allo interno i forellini della macchia cribrosa media del vestibolo — *g*, fossa, o cavità ovale, o semiovale, o semiellittica, o recesso semiellittico — *h*, fossetta, o cavitas sulciformis — *i*, apertura dell' acquedotto del vestibolo — *k*, *k*, canale spirale della chiocciola aperto, del quale appariscono due giri — *l*, *l*, lamina spirale mostrante due giri — *m*, uncino nel quale termina la lamina spirale — *n*, scala del vestibolo — *p*, scala del timpano — *o*, apertura dell' acquedotto della chiocciola.

Fig. 11. Labirinto destro aperto dalla parte della cavità del cranio.

*a*, base del modiolo — *b*, tratto spirale dei forellini della chiocciola, il quale tratto descrive due giri — *c*, primo giro del canale della chiocciola, continuantesi nel secondo — *d*, lamina spirale del primo giro or nominato, la quale forma una curva situata nel vestibolo — *e*, fenestra rotonda — *i*, fenestra ovale — *f*, canale semicircolare superiore, o verticale — *g*, canale semicircolare inferiore, o posteriore od interno — *h*, canale semicircolare esterno, od orizzontale. I tre canali sono aperti dal lato della convessità come nella Figura precedente. Non è d' uopo notare le loro aperture nel vestibolo con lettere, perchè abbastanza facili ad osservarsi nella figura, ed evidenti.

Fig. 12. Chiocciola destra molto ingrandita aperta dalla parte dell' apice della porzione petrosa del temporale.

*a*, *a*, primo giro della chiocciola — *b*, *b*, secondo giro — *c*, *c*, mezzo giro ultimo, il quale costituisce il così detto tetto, o cupola della chiocciola medesima, allo indentro della quale cupola vi ha la cavità a cieco fondo chiamata scyphus da Vieussens, ovvero infondibolo — *d*, *d'*, modiolo, od asse: in *d*, si trova la base, in *d'*, l' apice attaccato alla faccia interna della cupola. Appariscono nel modiolo molti solchetti, o piccoli fori particolarmente in corrispondenza della base — *e*, *e'*, lamina spirale descrivente due giri, e dividente la cavità del canale della chiocciola in due canali denominati scale. L' *e'* indica il termine di detta lamina a modo di uncino, o di rostro, al bordo concavo di cui ha luogo un foro rotondo detto hiatus da Scarpa, ed helicotrema da Breschet, pel quale foro le due scale comunicano fra loro — *f*, scala del timpano — *g*, scala del vestibolo.

Fig. 13. La medesima chiocciola sulla quale è stata praticata una sezione mediana dalla base all'apice.

*a*, parte media di detta fossa, piena di forellini conducenti alla sostanza spugnosa del modiolo — *b*, piccolo tubo, o canaletto centrale formante tre curve, e terminante in fondo cieco presso l'apice della chiocciola — *c*, *c*, sostanza del modiolo piena di cellette e di canaletti, nei quali sono accolti i nervicciuoli della chiocciola — *d*, lamina spirale, che si vede composta di due lamine fra le quali vi hanno cellule communicanti con le cellule e canaletti del modiolo, e ciò perchè i nervi ed i vasi si possano spandere sulle faccie libere della lamina spirale medesima.

Fig. 14. Osso etmoide delineato dalla faccia interna o superiore, o cerebrale.

*a*, lamina cribrosa piena di forellini disposti in due serie una esterna, altra interna; i forellini di quest' ultima sono più larghi — *b*, apofisi cristagalli, che ha due uncini anteriormente ed inferiormente, che diconsi uncini frontali — *c*, porzione anteriore della lamina perpendicolare dell' osso — *d*, masse laterali del labirinto etmoidale — *e*, cellule etmoidali anteriori o lacrimali — *f*, os planum, o lamina papiracea — *i*, cornetto sinistro di Bertin, saldatosi all' etmoide.

Fig. 15. Il medesimo osso delineato dalla faccia inferiore.

*a*, lamina perpendicolare — *b*, labirinto — *c*, turbinato etmoidale superiore — *d*, turbinato etmoidale inferiore — *e*, meato superiore delle narici — *f*, processo uncinato — *g*, cornetto sinistro di Bertin.

## *Tav. VIII.*

Fig. 16. Etmoide delineato dal lato destro.

*a*, apofisi cristagalli — *b*, uncino frontale destro — *c*, lamina perpendicolare — *d*, cellule etmoidali anteriori — *e*, turbinato etmoidale inferiore — *f*, lamina papiracea, od os planum — *g*, cornetto di Bertin.

Fig. 17. Etmoide diviso in due metà, nella sinistra delle quali è rimasta intatta la lamina perpendicolare, nella destra i turbinati.

A, metà sinistra — B, metà destra — *a*, apofisi cristagalli — *b*, uncino frontale — *c*, *c*, lamina perpendicolare, nella quale sono scolpiti specialmente nella parte superiore dei solchi o canaletti corrispondenti ai ramuscelli del nervo olfatorio — *d*, porzione di lamina cribrosa tagliata — *e*, forellini interni di questa lamina — *f*, turbinato etmoidale superiore presentante molti forellini o canaletti nella sua faccia libera accoglienti i ramuscelli del nervo olfatorio — *g*, turbinato etmoidale inferiore, nel quale non vi hanno più tanti canaletti diretti secondo il minor diametro del turbinato, ma solo alcuni solchi che corrono a seconda del maggior diametro del medesimo — *h*, meato superiore delle narici.

Fig. 1.ª

Fig. 5.ª

Fig. 2.ª

Fig. 3.ª

Fig. 6.ª

Fig. 7.ª

Fig. 10.ª

Fig. 11.ª

Fig. 4.ª

Fig. 13.ª

Fig. 12.ª

Fig. 14.ª

Fig. 8.ª



Fig. 15.ª

Fig. 9.ª

C. Nannini dis.m presso dal vero. Lit. Giordani e Gaspari.

TAV. IX.

## OSTEOLOGIA E SINDESMOLOGIA

Fig. 1. Osso mascellare superiore destro delineato dalla faccia esterna, e fornito de' suoi denti.

*a*, corpo dell'osso, e superficie malare, o facciale del medesimo — *d*, superficie orbitale — *g*, canale infraorbitale — *i*, foro infraorbitale — *c*, fossa canina, o mascellare — *h*, superficie posteriore — *f*, *f*, fori alveari superiori ed inferiori — *k*, tuberosità mascellare — *l*, apofisi frontale, o nasale od ascendente, sotto cui vi ha l'incisura *l'*, che forma la metà dell'apertura periforme che mette nelle fosse nasali — *n*, solco lagrimale — *m*, apofisi zigomatica, o malare — *o*,*o*, processo alveolare, gli alveoli del quale contengono i rispettivi denti — da 1 a 8 sono i denti: il primo è l'incisivo medio, il secondo il dente incisivo laterale, il terzo il dente canino, o dente dall'occhio, i due che vengono appresso, sono i primi molari, detti molari falsi o bicuspidati, i tre ultimi sono i molari veri o molticuspidati: l'ultimo chiamasi comunemente dente della sapienza, perchè il più tardo di tutti ad uscire — *r*, *r*, gioghi alveolari, — *q*, metà della spina nasale anteriore.

Fig. 2. Il medesimo osso mascellare delineato dalla faccia interna, o nasale.

*a*, corpo e faccia nasale dell'osso — *b*, cresta turbinale inferiore — *c*, solco lagrimale — *d*, seno mascellare, od antro Higmoriano aperto in questa faccia dell'osso mascellare — *e*, solco mascellare — *q*, tuberosità mascellare — *f*, processo, od apofisi frontale, o nasale, od ascendente — *g*, cresta turbinale superiore — *n*, processo palatino portante nella parte anteriore la cresta *n'* che chiamasi cresta nasale — *k*, metà della spina nasale anteriore — *i*, solco, o canale incisivo — *o*, *o*, processo alveolare — da 1 a 8 i denti veduti dalla faccia posteriore.

Fig. 3. Mascellare superiore destro delineato dalla faccia inferiore, o palatina, dal quale si sono levati i denti, perchè apparisca la forma degli alveoli.

*a*, processo palatino — *b*, margine interno, il quale è dentato, e si articola per sutura col processo omonimo del lato opposto — *c*, margine posteriore pur esso dentato che si articola per sutura con la porzione palatina, od orizzontale del palatino corrispondente — da *d* a *d'* sono gli alveoli, i primi tre dei quali offrono un'apertura semplice, ed una cavità conica, mentre quelli dei due primi molari falsi cominciano a presentare un indizio di duplicità, e talora il primo, talora il secondo è doppio; quelli dei due primi molari veri offrono tre aperture, due esterne ed una interna, ed altrettante coniche cavità alveolari; l'alveolo del dente della sapienza è più semplice, giacchè ha una larga apertura alveolare semplice, e soltanto verso l'apice della cavità alveolare

presenta un indizio di compartimento di questa cavità in tre — *f*, superficie malare, o facciale del corpo dell' osso — *i*, foro sottorbitale — *h*, processo zigomatico.

Fig. 4. Osso mascellare superiore destro dal quale è stata levata l' interna parete dell' antro Higmoriano per dimostrare i canaletti dentari situati nella faccia interna e posteriore dell' antro nominato.

*a*. canaletto dentario anteriore — *e*, *e*, canaletti dentari posteriori comunicanti anteriormente con l' anteriore — *i*, apertura del canaletto anteriore — *o*, apertura del canale infraorbitale — *u*, *u*, aperture dei canaletti dentari posteriori.

Fig. 5. Osso nasale destro.

A, faccia esterna dell' osso — B, faccia interna — *a*, *a*, estremità, o margine superiore — *b*, *b*, estremità, o margine inferiore — *c*, *c*, margine interno — *d*, *d*, margine esterno — *e*, faccia esterna, nella quale trovasi un forellino ed un piccolo solco — *i*, faccia interna — *o*, cresta nasale — *u*, solco nasale.

Fig. 6. Fig. 7. Osso unguis, o lagrimale destro.

A, faccia orbitale — B, faccia etmoidale — *a*, *a*, margine anteriore — *b*, *b*, margine posteriore — *c*, *c*, margine superiore — *d*, *d*, margine inferiore — *e*, cresta lagrimale — *i*, uncino lagrimale — *o*, solco lagrimale.

Fig. 8. Osso zigomatico destro delineato dalla faccia esterna.

*a*, superficie facciale — *e*, foro zigomatico, o malare — *i*, processo frontale — *o*, processo mascellare — *u*, processo temporale — *b*, margine orbitale — *c*, margine temporale — *d*, margine inferiore.

Fig. 9. Il medesimo osso veduto dalla parte interna.

*a*, superficie orbitale — *e*, fori zigomatici — *i*, superficie temporale — *o*, margine orbitale — *u*, margine temporale — *b*, margine inferiore — *c*, processo frontale — *d*, *d'*, processo mascellare, e superficie articolare per l' articolazione col mascellare — *f*, processo temporale.

Fig. 10. Osso palatino destro delineato dalla parte esterna.

*a*, porzione ascendente, o nasale: l'orizzontale, o palatina non apparisce — *e*, solco pterigopalatino — *i*, foro sfenopalatino — *o*, processo nasale — *u*, processo pterigoideo, o piramidale — *e*, processo sfenoidale — *x*, processo orbitale.

Fig. 11. Il medesimo osso delineato dalla parte interna.

*a*, porzione orizzontale, o palatina — *e*, porzione ascendente, o nasale — *i*, cresta nasale — *o*, spina nasale posteriore, o palatina

C. Nannini dis. in pietra dal vero.

Lit. Giordani e Gaspari

— *u*, cresta turbinale inferiore — *c*, cresta turbinale superiore — *b*, processo sfenoidale — *d*, processo orbitale — *n*, foro sfeno-palatino — *f*, processo nasale — *l*, processo piramidale.

Fig. 12. Turbinato inferiore destro delineato dalla faccia esterna.

*a*, estremità anteriore — *e*, estremità posteriore — *i*, margine inferiore — *o*, margine superiore — *u*, processo lagrimale — *v*, *v*, processi etmoidali — *x*, processo mascellare.

Fig. 13. Il medesimo osso delineato dalla parte interna.

*a*, estremità anteriore — *e*, estremità posteriore — *i*, margine inferiore — *o*, margine superiore — *u*, processo lagrimale — *v*, *v*, processi etmoidali.

Fig. 14. Osso vomere veduto dal lato, o faccia destra.

*a*, corpo del vomere munito di due alette — *e*, *e*, queste alette — *i*, margine superiore — *o*, margine inferiore — *u*, margine anteriore — *b*, margine posteriore — *c*, faccia destra dell' osso che offre solchi pel nervo naso-palatino di Scarpa, o di Cotugno, e per un' arteriuzza.

Fig. 15. Lo stesso vomere collocato sopra un piano leggermente inclinato, acciocchè si vegga tanto di lato che dalla parte superiore ed anteriore.

*a*, lato sinistro dell' osso — *e*, corpo munito delle due alette — *i*, *i'*, le due alette — *o*, incisura del vomere — *u*, margine anteriore — *b*, margine inferiore — *c*, margine posteriore — *d*, margine superiore.

## TAV. X.

## OSTEOLOGIA E SINDESMOLOGIA

Fig. 1. Mascella inferiore delineata dalla faccia anteriore, ed inclinata un poco a destra.

A, A, parte media, od alveolare, o corpo della mascella — B, B, parti laterali, od articolari, o branche — *a*, faccia anteriore del corpo della mascella — *b*, margine inferiore del medesimo — *c*, lembo alveolare — *b'*, mento — *d*, foro mascellare esterno, od apertura esterna del canale dentario — *e*, faccia esterna delle branche — *f*, angolo mascellare — *g*, processo coronoideo — *h*, processo condiloideo — *i*, il collo di questo processo — *o*, fossetta, nella quale s' impianta il tendine del muscolo pterigoideo esterno — *u*, incisura semilunare, o sigmoidea — da 1 a 8 sono gli otto denti destri, i due primi dei quali chiamansi incisivi: il medio è più piccolo del laterale, il terzo è il canino, il 4 e 5 sono i due primi molari, o molari falsi, o bicuspidati,

il 6, 7, 8 sono i molari veri, o molticuspidati: il molare 8, od ultimo vien detto dente della sapienza, perchè è il più tardo di tutti a comparire.

Fig. 2. Il medesimo osso delineato dalla faccia posteriore, od interna.

A, A, corpo dell'osso — B, B. branche — *a*, faccia interna del corpo — *a'*, faccia interna delle branche — *b*, margine inferiore del corpo — *c*, lembo alveolare — *d*, fossetta per l'inserzione del ventre anteriore del muscolo digastrico — *e*, apofisi geni — *r*, linea milojoidea — *s*, solco milojoideo — *h*, foro mascellare interno, o superiore — *m*, angolo mascellare — *n*, apofisi coronoide — *i*, condilo — *k*, suo collo — *l*, incisura sigmoidea, o semilunare — da 1 a 8 sono i denti.

Fig. 3. Dimostra gli alveoli della metà destra della mascella inferiore.

A, metà destra del corpo della mascella — B, branca destra — *a*, condilo — *b*, il suo collo — *c*, fossetta per l'inserzione del teudine del muscolo pterigoideo esterno — *d*, apofisi coronoide — *r*, incisura semilunare, o sigmoidea — *f*, angolo mascellare — *g, g*, lembo alveolare — da 1 a 8 sono, i due primi dei quali che sono semplici appartengono agli incisivi, il 3 al dente canino, il 4 e 5, ai due primi falsi molari, o molari bicuspidati; questi due alveoli cominciano a manifestare un indizio di duplicità, il 6 e 7, ai due primi molari veri, i quali alveoli hanno un compartimento che li divide in due coniche cavità, o in altri termini sono biloculari: 8 è l'alveolo dell'ultimo molare, o dente della sapienza: questo alveolo non presenta un vestigio di compartimento in due che verso l'apice.

Fig. 4. Il canale dentario inferiore preparato ed aperto nella metà destra della mascella dalla parte interna.

A, metà destra del corpo — B, branca destra della mascella — *a*, foro mascellare interno — *c, c'*, il canale dentario — *e*, punto dove il canale dentario sbocca all'esterno — o, o, o, canaletti diramantisi dal canale dentario alle radici dei denti — da 1 a 8 sono i denti.

Fig. 5. Dimostra i denti della mascella inferiore e superiore.

A, A, gli otto denti destri della mascella superiore veduti in tre posizioni — B, B, gli otto denti destri della mascella inferiore dimostrati pur essi in tre diverse posizioni — *a, a, a*, etc. corona — *b, b, b*, etc. coletto — *c, c, c*, etc. radice, o radici — da 1 a 8 sono gli otto denti superiori destri. I due primi sono gli incisivi: si vede che l'incisivo medio, o primo è più voluminoso del laterale. Hanno la corona piatta,

tagliente, atta veramente ad incidere, la radice semplice. Il terzo dente è il canino: ha una corona conica grossa, a mo' di piramide, puntuta, fatta propriamente per lacerare, una radice parimente grossa, e per lo più molto lunga sì che ascende sin verso l'orbita, onde vien detto anche dente dall'occhio. I due che vengono appresso, sono i due primi molari, chiamati molari anteriori, o minori, o bicuspidati. Il primo è un po' più grosso e largo del secondo. Hanno una corona più larga che alta, dentata, e si direbbe frastagliata, che nella superficie triturante è munita di due cuspidi; una radice semplice, però canelata, o semidoppia; talora è doppia. Gli altri tre molari detti molari molticuspidati, o maggiori, o posteriori hanno pure la loro corona che ha i medesimi caratteri di quella dei molari anteriori ma è più larga e grossa, fornita di un maggior numero di cuspidi, e tre, o quattro radici. Il primo molare maggiore è il più voluminoso: la sua corona è romboidale; presenta quattro cuspidi: vi si notano tre radici, due esterne quasi verticali, una dietro l'altra, una interna divaricata; questa è più robusta delle altre due. Il secondo molare maggiore, salvo che è men voluminoso, varia pochissimo dal precedente. L'ultimo molare chiamato dente della sapienza, perchè molto tardivo, ha un volume presso che eguale al secondo molar maggiore, ma le sue radici sono molto ravvicinate, e quasi per intero saldate insieme, distinte però mediante solchi — 9, 9, le superficie trituranti degli otto denti descritti — da 10 a 17, le faccie laterali e posteriori dei medesimi denti — da 18 a 25 gli otto denti inferiori destri. Si osserva, che gl'incisivi sono più piccoli dei superiori, e che il medio è men voluminoso del laterale. Il canino anch'esso si differenzia dal superiore pel volume, ma molto più per la punta della sua corona, la qual punta è più saliente, e suole sopravanzare il livello delle corone degli altri denti inferiori. I due molari minori, o anteriori, o bicuspidati offrono la principale differenza nella superficie triturante delle corone, chè mentre nei superiori le due cuspidi della corona sono ben distinte, negl'inferiori sono riunite di modo che la corona offre due piccole fossette: aggiungi a ciò, che questi molari inferiori minori sogliono essere anche un po' più piccoli. In quanto ai molari maggiori, offrono una radice doppia, un pò canelata, e le cuspidi delle corone massimamente dei due primi sono fra loro divise per un solco crociato, regolarità, che non ben si appalesa o non esiste nei molari maggiori superiori. Per ulteriori particolarità relative ai denti vedi i trattati classici d'Anatomia — da 26 a 26 sono le superficie trituranti dei denti inferiori — da 27 a 34, la faccia posteriore e laterale dei medesimi denti.

Fig. 6. Due denti sezionati per lo lungo, onde apparisca la cavità dentaria.

*a*, cavità dentaria di un molare, occupante la corona, e prolungantesi nelle radici per aprirsi in un forellino, che trovasi a lato dell'apice

delle medesime — *b*, cavità dentaria di un dente semplice (è un canino), prolungantesi pur essa per la radice, ed aprentesi a lato dell' apice della medesima.

Fig. 7. A, OSSO JOIDE DELINEATO DALLA PARTE ANTERIORE — B, OSSO JOIDE DELINEATO DI FIANCO — C, OSSO JOIDE DELINEATO DALLA PARTE POSTERIORE.

*a*, *a*, *a*, corpo, o pezzo medio dell' osso — *b*, *b*, *b*, grandi corna — *c*, *c*, piccole corna o grani tritricei.

Fig. 1.ma

Fig. 2.da

Fig. 4.ta b

Fig. 5.ta

Fig. 3.za

Fig. 7.ma

Fig. 6.ta

Fig. 4.ta

D: Nannini dis: dal vero.

Lit: Gaspari.

TAV. XI.

## OSTEOLOGIA E SINDESMOLOGIA

Fig. 1. Sezione verticale della testa per dimostrare i rapporti che sulla linea media esistono tra il cranio e la faccia, la cavità craniale, quella della bocca, il setto medio delle fosse nasali &.

*a*, setto medio dei seni sfenoidali — *c*, setto medio dei seni frontali — *n*, *u*, setto medio delle fosse nasali formato dalla lamina perpendicolare *n* dell'etmoide e dal vomere *u* — *b*, frontale — *d*, parietale — *e*, *e*, temporale — *o*, *o*, *o*, sfenoide — *g*, *g*, occipitale — *s*, etmoide — *r*, turbinato inferiore — *i*, osso nasale — *t*, mascellare superiore — *z*, processo palatino del medesimo, il quale processo in un con la porzione orizzontale *v*, dell'osso palatino separa le fosse nasali dalla cavità della bocca, e forma inferiormente la volta del palato osseo, superiormente il piano inferiore delle fosse predette — *h*, *h*, mascella inferiore — *l*, denti superiori — *l'*, denti inferiori.

Fig. 2. Fossa nasale destra e seni frontale e sfenoidale aperti.

*a*, turbinato superiore, od etmoidale superiore — *e*, turbinato medio od etmoidale inferiore — *i*, turbinato inferiore — *o*, meato superiore — *u*, meato medio, nel quale apparisce un foro che è lo sbocco dell'antro Higmoriano — *v*, meato inferiore — *b*, osso nasale — *c*, *c*, *c*, *x*, mascellare superiore — *s*, *d*, palatino — *g*, seno sfenoidale — *h*, seno frontale — *r*, foro sfeno-palatino — *n*, canale incisivo — *m*, lamina cribrosa dell'etmoide.

Fig. 3. Fosse nasali ed antro Higmoriano aperti dalla parte inferiore mediante una sezione orizzontale toccante il margine inferiore dei turbinati inferiori. Il turbinato inferiore sinistro è stato levato.

*a*, *a'*, setto medio delle fosse nasali formato dal vomere *a'*, e dalla lamina perpendicolare *a* dell'etmoide — *e*, turbinato inferiore sinistro — *o*, *o*, *o*, labirinto etmoidale, o turbinati superiore e medio — *u*, *u*, sbocco od apertura inferiore del canale nasale nel meato inferiore — *b*, *b*, antro Higmoriano — *f*, *f*, *f*, mascellari superiori — *c*, *c*, palatini — *h*, *h*, ossa zigomatiche — *g*, *g*, *g*, sfenoide.

Fig. 4. Orbita, antro d'Higmoro, canali pterigo-palatino, e vidiano aperti.

*a*, porzione orbitale del frontale tagliata perpendicolarmente verso la parte interna, ed asportatane la porzione esteriore, ovvero la metà esterna circa della volta, o lacunar orbitale — *e*, processo ensiforme dell'Ingrassias tagliato come la porzione orbitale del frontale — *i*, os planum, o lamina papiracea dell'etmoide — *o*, unguis — *b*, apofisi nasale o frontale dell'osso mascellare superiore, la quale completa la doccia lagrimale ed il canale nasale e limita l'orbita anteriormente nella sua

interna parete — *u*, apofisi orbitale dell'osso palatino, che in un con la faccia superiore del corpo del mascellare superiore compone la parete inferiore dell'orbita — *c*, faccia, o piano superiore del corpo dell'osso mascellare superiore, nel quale piano si vede il canale infraorbitale — *d*, corpo di detto mascellare — *f*, antro d'Higmoro — *g*, apertura di quest'antro nel meato medio nelle fosse nasali — *h*, osso nasale destro — *k*, porzione frontale del frontale tagliata — *l*, corpo dello sfenoide — *m*, processo pterigoideo destro dal quale è asportata l'ala esterna — *n*, porzione verticale, o nasale dell'osso palatino — 1, canale pterigo-palatino aperto in tutta la sua lunghezza — 2, foro sfeno-palatino — 3, 4, fori orbitali anteriore e posteriore — 5, doccia lagrimale ed ingresso al canal nasale — 6, foro ottico — 7, canale Vidiano — 8, foro rotondo aperto.

Fig. 5. Legamenti dell'articolazione temporo-mascellare destra delineati dalla parte esterna, e rapporti dell'osso joide con l'apofisi stiloide del temporale.

*a*, legamento laterale esterno, esteso dal tubercolo, nel quale convengono le radici dell'apofisi zigomatica del temporale, al lato esterno del collo della mascella inferiore — *e*, legamento stilo-mascellare, esteso dall'apofisi stiloide del temporale alla sommità dell'angolo della mascella inferiore — *i*, legamento stilo-joideo, esteso dall'apofisi stiloide al piccolo corno corrispondente dell'osso joide — *o*, legamento jo-tiroideo (Vedi la Splancnologia).

Fig. 6. Legamenti dell'articolazione suddetta veduti dalla parte interna.

*a*, legamento laterale interno esteso dalla spina della grand'ala destra dello sfenoide alla faccia interna della branca destra della mascella inferiore subito sotto il foro mascellare interno — *e*, legamento stilo-mascellare — *o*, nervo dentario inferiore tagliato, che in un con l'arteria e la vena del medesimo nome passa tra il legamento laterale interno e la faccia interna della branca mascellare per penetrare nel canale dentario della mascella inferiore.

Fig. 7. Interno dell'articolazione temporo-mascellare dimostrato mediante una sezione dall'alto al basso ed alquanto obliqua dall'indietro in avanti.

*o*, fibro-cartilagine interarticolare — *u*, membrana, o borsa sinoviale superiore — *e*, membrana, o borsa sinoviale inferiore.

Fig. 8. Fibro-cartilagine interarticolare dell'articolazione temporo-mascellare.

*a*, fibro-cartilagine interarticolare destra più grossa nella circonferenza, più sottile nella parte media — *b*, altra fibro-cartilagine con un foro nel mezzo: quando questa disposizione esiste, le due borse sinoviali non formano più due sacchi distinti, ma uno solo.

Fig. 1.ª

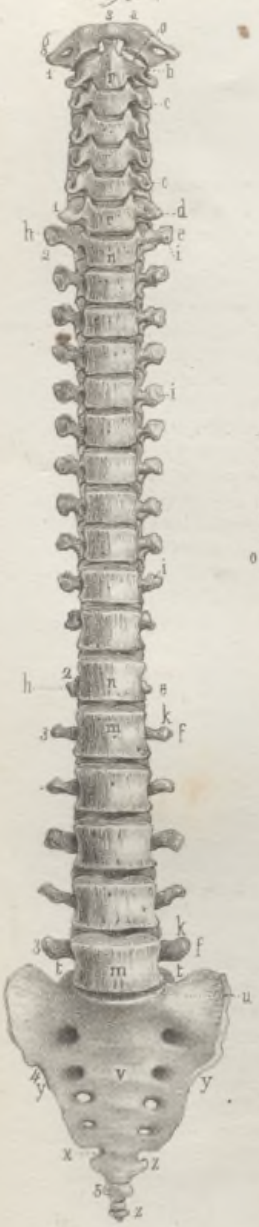

Fig. 2.ª

Fig. 3.ª

O. Nannini dis. dal vero.

Lit. Gaspari.

TAV. XII.

## OSTEOLOGIA E SINDESMOLOGIA

Fig. 1. Colonna vertebrale delineata dalla faccia anteriore.

1, porzione cervicale — 2, porzione dorsale — 3, porzione lombare — 4, sacro — 5, coccige — *a*, atlante — *b*, asse — *c*, *c*, le quattro vertebre cervicali che vengono appresso — *d*, ultima vertebra cervicale, chiamata vertebra prominente — *e*, *e*, le dodici vertebre dorsali. — *f*, *f*, le cinque vertebre lombari — *g*, *g*, processi trasversi delle vertebre cervicali — *h*, *h*, processi trasversi delle vertebre dorsali, che nella faccia anteriore della loro estremità esterna portano la facetta articolare concava *i*, *i*, la quale particolarità non si osserva nei processi trasversi delle due ultime — *k*, *k*, processi trasversi delle vertebre lombari — *r*, *r*, corpi delle sei vertebre cervicali inferiori: l'atlante in luogo del corpo ha il tubercolo *s* — *n*, *n*, corpi delle vertebre dorsali — *m*, *m*, corpi delle vertebre lombari — *o*, processi articolari inferiori dell'atlante e superiori dell'asse — *u*, angolo sacro-vertebrale, o promontorio del sacro — *t*, margine superiore del sacro — *y*, *y*, margini laterali del sacro — *x*, estremità inferiore del sacro — *v*, faccia anteriore del sacro, nella quale appariscono quattro linee rilevate trasverse, ed otto fori, quattro per ciascun lato, pei quali passano i nervi sacrali insieme con vasi. Queste quattro linee e fori indicano, che il sacro era composto da principio di cinque pezzi disuniti analoghi alle vertebre e che si appellano false vertebre per differenziarle da quelle della colonna vertebrale, che diconsi vere vertebre — *z*, *z*, i quattro pezzi del coccige analoghi a rudimenti di vertebre, alle quali sarebbero stati tarpati o affatto tolti i processi, e gli archi vertebrali.

Fig. 2. Colonna vertebrale in un col sacro e coccige delineata di profilo, onde appariscano le curvature della medesima.

1, porzione cervicale convessa anteriormente, concava posteriormente — 2, porzione dorsale concava anteriormente, convessa posteriormente — 3, porzione lombare simile alla cervicale nella concavità e nella convessità — 4, 5, il sacro ed il coccige che nelle curve ripetono la disposizione della porzione dorsale anzidetta — *a*, atlante — *b*, asse — *c*, *c*, le quattro vertebre dorsali, che vengono appresso — *d*, settima vertebra cervicale, che si distingue con l'appellazione di vertebra prominente — *e*, *e*, le dodici vertebre dorsali — *f*, *f*, le cinque vertebre lombari — *g*, *g*, corpi delle sei vertebre cervicali inferiori: l'atlante in luogo di corpo porta il tubercolo *g'* — *h*, *h*, processi spinosi delle vertebre cervicali, che sono bifidi, eccetto quello dell'ultima — *h'*, tubercolo infossato nel mezzo che tien luogo del processo spinoso nell'atlante — *i*, *i*, processi trasversi delle vertebre cervicali, i quali hanno nella libera loro estremità due tubercoli salvo però quelli dell'atlante e dell'ultima, o vertebra prominente; offrono poi un foro nella radice, il quale è perpendicolare fuorchè nell'asse, dove ha una direzione obliqua

non di rado nell' ultima cervicale manca — *l, l, l, l*, processi articolari superiori ed inferiori di queste stesse vertebre — *m, m*, corpi delle vertebre dorsali, i quali hanno ai lati in corrispondenza dei margini superiore ed inferiore quattro semifacette articolari, due superiori e due inferiori: fanno eccezione a questa regola le due ultime vertebre dorsali, i corpi delle quali non ne offrono che una completa presso il margine superiore di ciascun lato: il corpo della prima ha le facette articolari superiori che sono complete, le inferiori sono semifacette, come quelle degli altri corpi vertebrali, che vengono sotto — *n, n*, processi spinosi delle vertebre dorsali — *o, o, o*, processi articolari delle vertebre dorsali — *r, r*, processi trasversi delle vertebre dorsali, i quali offrono anteriormente presso l'estremità libera una faccetta articolare concava, eccetto però i processi trasversi delle due ultime, i quali sono anche pochissimo sviluppati — *p, p*, corpi delle vertebre lombari — *q, q*, processi spinosi delle vertebre lombari — *u, u, u*, processi articolari — *v, v*, processi trasversi — *s, s, s, s, s, s*, fori di conjugazione, o intervertebrali delle vertebre tanto della porzion cervicale, che della dorsale, e della lombare — *t*, margine superiore del sacro — *x*, margine laterale presentante una faccia articolare reniforme in *x'* — *z*, porzioncella di faccia anteriore del sacro — &, faccia posteriore del sacro dalla quale sporgono i tubercoli, o prominenze medie 6, 6, che sono analoghe ai processi spinosi delle vertebre — 7, 7, i quattro pezzi del coccige.

Fig. 3. La colonna vertebrale veduta dalla faccia posteriore.

Da 1 fino a *f, f*, sono le stesse parti delle due figure precedenti — *g, g*, lamine, od archi delle vertebre cervicali — *h, h*, processi trasversi — *i, i*, processi spinosi delle sei vertebre cervicali inferiori: si vede che l'atlante ne manca, e che il processo spinoso della settima vertebra cervicale, o vertebre prominente non è bifido, ma è più lungo e sporgente, e somiglia quello delle vertebre dorsali superiori — *k, k, k*, processi articolari, massimamente inferiori delle vertebre cervicali — *n, n*, lamine, od archi delle vertebre dorsali — *o, o*, processi spinosi — *l, l*, processi trasversi: si vede che i processi trasversi delle due ultime sono rudimentari — *m, m*, processi articolari, massimamente inferiori. Nota che le ultime vertebre dorsali acquistano dei caratteri delle lombari: osserva le due altre figure — *p, q*, porzione del corpo della undecima e duodecima vertebra dorsale — *r, r*, lamine, od archi vertebrali delle vertebre lombari — *s, s*, processi spinosi — *t, t*, processi trasversi — *u, u*, processi articolari — *v, v*, corpi delle vertebre in esame — *y*, margine superiore dell'osso sacro — *z*, margini laterali — *z'*, faccia articolare che si trova in detti margini — &, estremità inferiore del sacro — 6, 6, processi analoghi agli spinosi sporgenti dalla linea media della faccia posteriore del sacro — 7, 7, quattro fori sacrali posteriori — 8, 8, prominenze laterali che possono paragonarsi ai processi trasversi delle vertebre — 9, 9, i quattro pezzi coccigei, nel primo dei quali appariscono due processi laterali, e due posteriori: gli altri non sono che più, o meno tubercolati.

TAV XIII.




O. Nannini dis. in pietra dal vero.

Lit. Giordani e Gasp.

TAV. XIII.

## OSTEOLOGIA E SINDESMOLOGIA

Fig. 1. L'ATLANTE DELINEATO DALLA FACCIA SUPERIORE.

*a*, arco anteriore, o minore — *b*, tubercolo di quest'arco in luogo di corpo — *c*, faccietta articolare per l'articolazione col processo odontoideo dell'asse — *d*, arco posteriore, o maggiore — *e*, tubercolo posteriore in luogo di processo spinoso — *f*, incisura vertebrale per l'arteria vertebrale, ed il primo nervo cervicale; si vede quest'incisura convertita nella sua estremità esterna a sinistra in un foro — *g*, processi articolari superiori — *h*, processi trasversi — *i*, forami vertebrali — *k*, forame per la midolla spinale — *l*, tubercolo per l'inserzione del legamento trasverso — *m*, spazio per il processo odontoideo.

Fig. 2. IL MEDESIMO ATLANTE DELINEATO DALLA FACCIA INFERIORE.

*a*, arco anteriore — *b*, il suo tubercolo — *c*, arco posteriore — *d*, il suo tubercolo — *f*, processi articolari inferiori — *g*, processi trasversi — *e*, forami vertebrali pel passaggio delle arterie del medesimo nome — *m*, *k*, il foro e lo spazio indicati nella Fig. 1.

Fig. 3. ARCO ANTERIORE DELL'ATLANTE, DIMOSTRATO DALLA FACCIA ESTERNA, PERCHÈ APPARISCA LA FACCIA ARTICOLARE PER LA QUALE SI ARTICOLA COL PROCESSO ODONTOIDEO DELL'ASSE.

*a*, l'arco anteriore indicato — *e*, la faccia articolare per la quale l'atlante si articola col processo odontoideo dell'asse.

Fig. 4. ASSE OD EPISTROFEO DELINEATO DALLA FACCIA ANTERIORE.

*a*, corpo — *e*, processo odontoideo — *o*, faccia articolare anteriore — *i*, disuguaglianze, e rugosità dell'apice di detto processo per l'inserzione di legamenti — *u*, processi articolari superiori — *v*, processi articolari inferiori — *x*, processi trasversi.

Fig. 5. ASSE OD EPISTROFEO DELINEATO DALLA FACCIA SUPERIORE.

*a*, corpo — *e*, processo odontoideo — *o*, faccia articolare posteriore — *i*, rugosità per l'inserzione di legamenti — *u*, processi articolari superiori — *v*, processi trasversi — *r*, forame vertebrale — *s*, archi vertebrali — *t*, processi articolari inferiori — *x*, processo spinoso — *z*, forame midollare.

Fig. 6. ASSE, OD EPISTROFEO VEDUTO DI FIANCO.

*a*, porzione di corpo — *e*, processo odontoideo — *o*, faccia articolare posteriore — *o'*, faccia articolare anteriore — *i*, rugosità dell'apice del processo odontoideo — *u*, processi articolari superiori — *v*, processi articolari inferiori — *t*, processi trasversi — *r*, foro vertebrale, che ha

una direzione obliqua a differenza di quelli delle altre vertebre, che l' hanno perpendicolare — *s*, *s*, archi vertebrali — *x*, processo spinoso.

Fig. 7. Terza vertebra cervicale rappresentata dalla faccia superiore.

*a*, faccia superiore del corpo — *e*, processi trasversi — *i*, fori vertebrali — *o*, processi articolari superiori, o faccie articolari di questi processi — *u*, archi vertebrali — *v*, processo spinoso — *x*, foro midollare.

Fig. 8. La medesima vertebra osservata dalla faccia inferiore.

*a*, faccia inferiore del corpo — *e*, processi trasversi — *i*, fori vertebrali — *o*, processi articolari inferiori, o faccie articolari di questi processi — *u*, archi vertebrali — *v*, processo spinoso — *x*, foro midollare.

Fig. 9. Il corpo della detta vertebra veduto dalla faccia posteriore.

*a*, la detta faccia del corpo vertebrale — *e*, fori scolpiti nella medesima per il passaggio di vene ossee — *i*, processi trasversi.

Fig. 10. Sesta vertebra dorsale delineata dalla faccia superiore.

*a*, faccia superiore del corpo — *e*, emifacciette articolari superiori per l' articolazione con la testa delle costole — *i*, processi articolari superiori, o loro faccie articolari — *o*, processi trasversi — *u*, le loro faccie articolari che anteriormente offrono presso l' apice — *v*, archi della vertebra — *z*, processo spinoso — *x*, foro midollare.

Fig. 11. La medesima vertebra veduta dalla faccia inferiore.

*a*, faccia inferiore del corpo — *e*, emifacciette articolari inferiori per l' articolazione con la testa delle costole — *i*, processi articolari inferiori, e loro faccie articolari — *o*, processi trasversi — *u*, archi vertebrali — *v*, processo spinoso — *x*, foro midollare.

Fig. 12. Corpo di detta vertebra veduto dalla parte posteriore.

*a*, faccia posteriore del corpo della vertebra dorsale descritta — *e*, fori scolpiti in questa faccia pel passaggio di vene.

Fig. 13. Terza vertebra lombare osservata dalla faccia superiore.

*a*, faccia superiore del corpo — *e*, processi trasversi — *i*, processi articolari superiori, e loro faccie articolari — *o*, archi della vertebra — *u*, processo spinoso — *v*, foro midollare.

TAV. XIV.

Fig. 1.ª

F. 3.ª

F. 4.ª

F. 5.ª

F. 2.ª

O. Mannini dis. in pietra dal vero.

Lit. Giordano e Gasp.

*Tav. XIII.*

Fig. 14. La stessa vertebra delineata dalla faccia inferiore.

*a*, faccia inferiore del corpo — *e*, processi trasversi — *i*, processi articolari inferiori, e loro faccie articolari — *o*, archi della vertebra — *u*, processo spinoso — *v*, foro midollare.

Fig. 15. Il corpo della descritta vertebra lombare rappresentato dalla faccia posteriore.

*a*, detta faccia — *e*, foro pel passaggio di vene.

TAV. XIV.

## OSTEOLOGIA E SINDESMOLOGIA

Fig. 1. Colonna vertebrale in un col sacro e coccige, e porzione di occipite veduta dalla faccia anteriore con i suoi legamenti.

*a*, legamento otturatorio anteriore esteso dal margine anteriore del grande foro occipitale al margine superiore dell' arco anteriore dell' atlante — *a'*, arteria vertebrale — *b*, legamento atloido-assoideo anteriore esteso dal margine inferiore dell' arco anteriore dell' atlante alla base del processo odontoideo dell' asse ed alla faccia anteriore del corpo di quella vertebra — *c, c, c*, fascia longitudinale anteriore estesa dal tubercolo anteriore dell' atlante alla parte superiore della faccia anteriore del sacro — *d, d, d*, attacchi tendinei del muscolo lungo del collo rinforzanti detta fascia — *e, e*, attacchi tendinei delle gambe del diaframma rinforzanti pur essi la fascia anteriore nella region lombare — *f, f*, legamenti intertrasversi — *g, g*, legamenti capsulari — *h*, legamenti sacro-lombari — *i*, legamenti sacro-spinoso, e sacro-tuberoso tagliati nell' origine.

Fig. 2. La medesima colonna con i suoi legamenti delineata dalla faccia posteriore.

*a*, legamento otturatorio posteriore esteso dal margine posteriore del grande foro occipitale al margine superiore dell' arco posteriore dell' atlante: passa per questo legamento l' arteria vertebrale *a'* con il primo nervo cervicale di Soemmerring, o nervo sottoccipitale di Willis — *b*, legamento atloido-assoideo posteriore, che dal margine inferiore dell' arco posteriore dell' atlante va al margine superiore degli archi dell' asse — *c, c, c*, legamento sopraspinoso, o come lo chiama il Weitbrecht, di connessione degli apici dei processi spinosi — *d, d, d*, legamenti trasversi degli archi vertebrali — *e, e, e*, legamenti capsulari — *f, f, f*, legamenti intertrasversi — *g*, porzione di legamento sacro-lombare — *h*, legamenti sacro-iliaci — *i, k*, legamenti sacro-spinoso e sacro-tuberoso tagliati — *l*, legamenti sacro-coccigei posteriori.

*Tav. XIV.*

Fig. 3. L' APPARATO LEGAMENTOSO DEL WEITBRECHT, E LA FASCIA LONGITUDINALE POSTERIORE NEL COLLO.

*a*, il detto legamentoso apparato, che dalla faccia posteriore del corpo dell'asse va al margine anteriore del grande foro occipitale — *b*, fettuccia distinta di quest'apparato estesa dal corpo di detta vertebra ai legamenti condilo-atloidei — *c*, legamenti condilo-atloidei — *d*, fascia longitudinale posteriore — *e*, borsa sinoviale aperta appartenente all'articolazione dei processi articolari destri della terza e quarta vertebra cervicale, o legamento capsulare di detti processi.

Fig. 4. UNA PORZIONE DELLA FASCIA LONGITUDINALE POSTERIORE OSSERVATA NELLA REGIONE DORSALE.

*a*, *a*, la detta porzione di fascia longitudinale posteriore.

Fig. 5. LA FASCIA LONGITUDINALE PREDETTA VEDUTA NELLA REGION LOMBARE E ALLA PARTE SUPERIORE DEL SACRO DOVE TERMINA.

*a*, detta porzione di fascia — *b*, sua terminazione alla parte superiore del sacro.

TAV. XV.

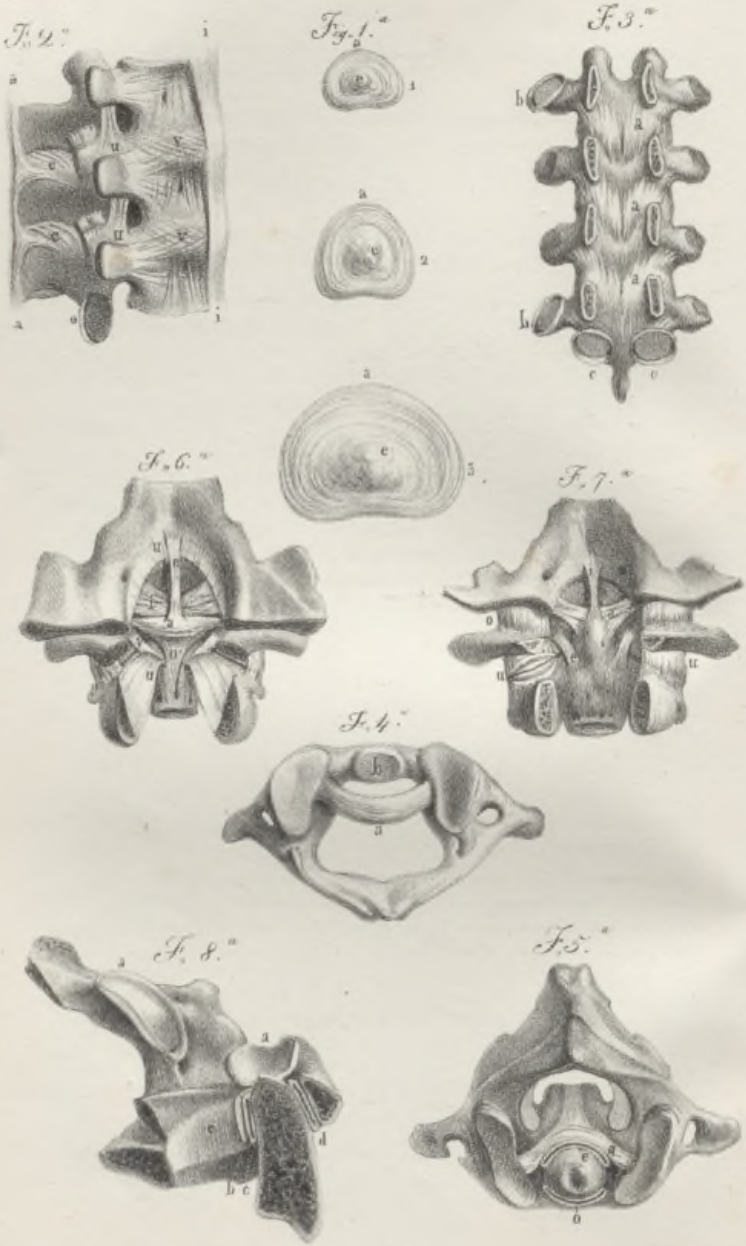


O. Nannini dir in pietra dal vero.

Lit. Giordani e Gasp.

TAV. XV.

## OSTEOLOGIA E SINDESMOLOGIA

Fig. 1. Tre fibro-cartilagini intervertebrali.

1, fibro-cartilagine intervertebrale presa nel collo — 2, fibro-cartilagine intervertebrale presa nel dorso — 3, fibro-cartilagine intervertebrale presa nei lombi — *a*, *a*, *a*, porzione periferica delle fibro-cartilagini che offre un' apparenza fibrosa — *e*, *e*, *e*, parte media delle medesime fibro-cartilagini che ha un' apparenza gelatiniforme.

Fig. 2. Esempio dei legamenti, o membrane interspinose, preso dalla regione lombare.

*a*, *a*, porzione di legamento sopraspinoso — *e*, *e*, legamento interspinoso — *i*, *i*, porzione di fascia longitudinale anteriore — *o*, residuo di membrana sinoviale della articolazione dei processi articolari — *u*, *u*, legamenti intertrasversi lombari — *v*, *v*, fibre legamentose intrecciate a modo di stuoia delle fibro cartilagini intervertebrali.

Fig. 3. Esempio dei legamenti gialli preso dalla regione dorsale.

*a*, *a*, *a*, legamenti gialli estesi dall' arco di una vertebra all' arco della vertebra sottoposta — *b*, residuo di membrana sinoviale delle articolazioni costo-trasversali — *c*, *c*, residuo di membrana sinoviale delle articolazioni dei processi articolari.

Fig. 4. Il legamento trasverso, od anulare dell' atlante.

*a*, detto legamento esteso trasversalmente da una all' altra delle masse laterali dell' atlante — *b*, faccetta articolare per la quale l' atlante si articola col processo odontoideo dell' asse.

Fig. 5. Le due borse sinoviali aperte tra il legamento trasverso descritto nella precedente figura e l'apofisi odontoide, e tra quest' apofisi e la faccia articolare dell' arco anteriore dell' atlante.

*a*, legamento trasverso od anulare — *e*, borsa sinoviale posteriore tra la faccia concava di questo legamento, e la faccia posteriore dell'apofisi o processo odontoideo — *o*, borsa sinoviale anteriore tra la faccia articolare anteriore del processo odontoideo, e la faccia articolare dell' arco anteriore dell' atlante.

Fig. 6. Dimostra le due appendici del legamento trasverso, e i legamenti laterali del processo odontoideo.

*a*, legamento trasverso od anulare — *e*, appendice superiore che va ad attaccarsi alla faccia interna della porzion basilare dell' occipite presso il margine anteriore del grande foro occipitale — *o*, appendice inferiore, che va ad attaccarsi alla faccia interna del corpo dell' asse. Queste

due appendici convertono il legamento trasverso in legamento crociato — *i*, legamenti laterali superiori od alari del processo odontoideo, che dai lati di questo processo vanno all'infossamento situato al margine dei condili dell'occipite — *e*, *e*, apparato legamentoso del Weitbrecht tagliato alla sua inserzione nell'occipite, ed arrovesciato — *v*, fettuccia legamentosa, che dal corpo della seconda vertebra va al legamento condilo-atloideo. Questa fettuccia è ordinariamente distinta dall'apparato anzidetto.

Fig. 7. I LEGAMENTI ALARI, IL SOSPENSORIO, O RETTO MEDIO.

*a*, legamenti laterali, od alari superiori, che dai lati del processo odontoideo vanno alla fossetta che trovasi al margine interno dei condili dell'occipite — *e*, legamenti laterali inferiori — *i*, legamento sospensorio, o retto medio del processo odontoideo, il quale legamento nasce subito sopra la faccia articolare anteriore del processo indicato, e termina al margine del grande foro occipitale — *o*, legamento condilo-atloideo — *u*, *u*, legamento trai processi articolari dell'atlante e dell'asse, o legamento capsulare, aperto a sinistra.

Fig. 8. LA BORSA SINOVIALE DELL'ARTICOLAZIONE CONDILO-ATLOIDEA.

*a*, *a*, borsa sinoviale dell'articolazione predetta — *b*, legamento trasverso dell'atlante — *c*, membrana sinoviale posteriore — *d*, membrana sinoviale anteriore: queste due membrane appartengono all'articolazione atloido-odontoidea. — *e*, legamento atloido-assoideo posteriore.

## TAV. XVI.

## OSTEOLOGIA E SINDESMOLOGIA

Fig. 1. IL TORACE DELINEATO DALLA FACCIA ANTERIORE.

*a*, ultima vertebra cervicale — *b*, prima e seconda vertebra dorsale — *c*, *c*, le ultime due vertebre dorsali — *d*, *d*, le sette costole superiori, dette costole vere, o vertebro-sternali — *e*, *e*, le loro cartilagini di prolungamento — *f*, *g*, le tre prime costole spurie, o vertebrali — *h*, *i*, le due ultime costole spurie, dette costole volanti — *o*, *o*, cartilagini delle tre prime costole spurie, le quali cartilagini si uniscono insieme, e si addossano a quella dell'ultima costola vera — *k*, *k*, cartilagini delle due ultime costole spurie, le quali cartilagini sono libere — *m*, *n*, *r*, sterno, vale a dire *m*, manubrio, *n*, corpo, *r*, processo ensiforme, o cartilagine xifoide, o mucronata, già divenuta ossea.

Fig. 2. IL TORACE RAPPRESENTATO DALLA FACCIA POSTERIORE.

*a*, ultima vertebra cervicale — *e*, *i*, le dodici vertebre dorsali — *o*, *o*, le sette costole superiori, dette costole vere, o vertebro-sternali — *u*, *u*, le cinque costole inferiori, dette spurie, o vertebrali.

TAV. XVI.

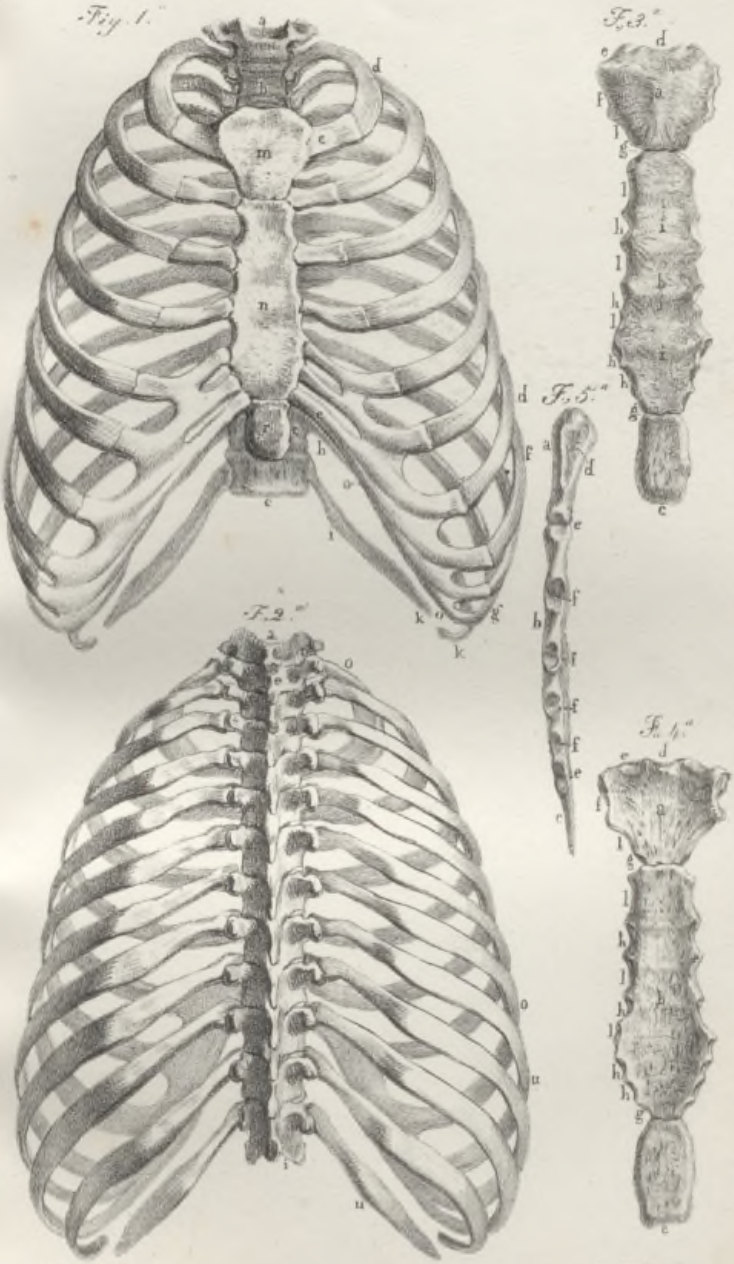


O. Nannini dis. in pietra del vero

Lit. Giordani e Gasp.

Fig. 3. Lo sterno delineato dalla faccia anteriore.

*a*, manubrio — *b*, corpo — *c*, processo ensiforme, o cartilagine xifoide, o mucronata — *d*, incisura semilunare superiore — *e*, cavità clavicolari, od articolari per l' articolazione con le clavicole — *f*, seni costali propri del manubrio dello sterno — *g*, *g*, seni costali comuni superiore ed inferiore — *h*, *h*, *h*, *h*, quattro seni costali del corpo — *l*, *l*, incisure laterali — *i*, *i*, linee trasverse del corpo.

Fig. 4. Il medesimo osso delineato dalla faccia posteriore,

da *a*, fino a *l*, *l*, *l*, sono le stesse parti notate nella figura precedente.

Fig. 5. Lo sterno veduto di profilo.

dall' *a*, al *c*, le stesse particolarità delle figure 3, e 4, — *d*, seno costale proprio del manubrio — *e*, *e*, seni costali comuni — *f*, *f*, *f*, quattro seni costali del corpo.

TAV: XVII.

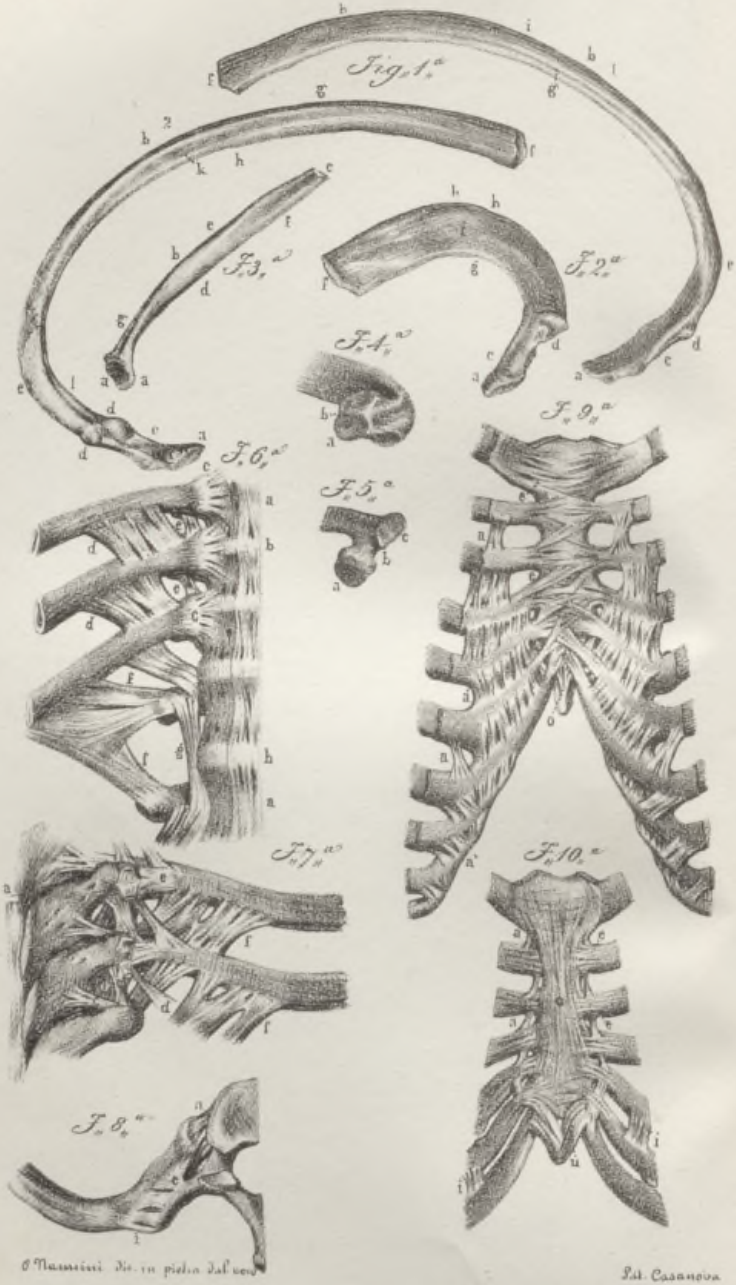


O. Nannini dis. in pietra dal vero

Lit. Casanova

TAV. XVII.

## OSTEOLOGIA E SINDESMOLOGIA

Fig. 1. Settima costola destra.

1, questa costola delineata dalla parte superiore — 2, la medesima delineata dalla inferiore — *a*, estremità posteriore e testa di questa costola — *b*, corpo della costola — *c*, collo — *d*, tubercolo munito di una faccietta articolare — *e*, angolo costale — *f*, estremità anteriore portante una fossetta nella quale s'inserisce la cartilagine di prolungamento — *g*, *h*, margini superiore ed inferiore, o esterno ed interno — *i*, faccia esterna — *k*, faccia interna — *l*, solco costale.

Fig. 2. Prima costola destra delineata dalla parte superiore.

dall'*a* all'*i* le stesse particolarità notate nella precedente figura.

Fig. 3. Duodecima costola destra.

*a*, estremità posteriore e testa munita della faccietta articolare *a'*, infossata e semplice — *b*, corpo — *c*, estremità anteriore — *d*, margine superiore esterno — *e*, margine inferiore interno — *f*, faccia interna — *g*, faccia esterna.

Fig. 4. Faccietta articolare della testa della settima costa.

*a*, questa faccietta divisa in due da una cresta — *b*, questa cresta.

Fig. 5. Faccietta articolare della testa della prima costola.

*a*, questa faccietta, la quale è semplice, — *b*, collo — *c*, tubercolo che pur esso offre una faccietta articolare.

Fig. 6 Articolazione costo-vertebrale, e intercostale fornita de' suoi legamenti, e rapporti dell'ultima costola colle vertebre lombari superiori: il tutto preso dalle articolazioni delle tre ultime costole destre.

*a*, *a*, porzione di fascia longitudinale anteriore — *b*, *b*, fibro-cartilagini intervertebrali — *c*, *c*, legamenti raggiati, che dalla testa e collo delle tre ultime costole vanno alle vertebre, e fibro-cartilagini intervertebrali rispondenti — *d*, *d*, legamenti intercostali — *e*, *e*, legamenti del collo delle costole — *f*, *f*, legamento lombo-costale — *g*, legamento intertrasverso lombare.

Fig. 7. Le articolazioni della settima ed ottava costola destre con la colonna vertebrale, ed i legamenti che vi spettano; il tutto veduto dalla parte posteriore.

*a*, porzione di legamento sopraspinoso — *b*, *c*, *c*, legamenti del collo delle costole interno ed esterno — *d*, *d*, legamenti accessori — *e*, *e*, legamento fibroso del tubercolo costale, o costo-vertebrale posteriore — *f*, *f*, legamento intercostale.

Fig. 8. Legamenti della prima costa destra con la colonna vertebrale veduti dalla parte inferiore.

*a*, legamento capsulare e fibroso della testa della costola — *e*, legamento anteriore del collo, o costo-trasversale anteriore — *i*, legamento fibroso e capsulare del tubercolo costale, o legamento costo-trasversale posteriore.

Fig. 9. Legamenti sternali e condriaci delle cartilagini costali delineati dalla parte anteriore.

*a*, *a*, legamenti intercondriaci — *a'*, *a'*, legamenti condriaci delle articolazioni delle cartilagini di prolungamento — *e*, *e*, *e*, legamenti sterno-costali, o raggiati anteriori, i quali intrecciandosi a modo di stuoia sulla faccia anteriore dello sterno formano la membrana sternale anteriore — *o*, legamenti xifoidei anteriori.

Fig. 10. Legamenti sternali posteriori ed intercondriaci.

*a*, *a*, legamenti intercondriaci — *e*, *e*, legamenti sterno-costali posteriori — *o*, membrana fibrosa posteriore dello sterno — *i*, *i*, porzioni di legamenti condriaci posteriori — *u*, legamenti xifoidei posteriori.

## TAV. XVIII.

## OSTEOLOGIA E SINDESMOLOGIA

Fig. 1. Legamento interarticolare e capsulare aperto della testa della nona costola destra.

*a*, *a*, porzioni di legamento raggiato — *e*, legamento interarticolare esteso dalla cresta, che trovasi nella testa della costola, alla fibro-cartilagine intervertebrale — *o*, *o*, legamenti capsulari, o borse sinoviali superiore ed inferiore aperte, e divise dal legamento interarticolare — *i*, fibro-cartilagine intervertebrale, e fibre disposte a treccia di stuoia, ond' è coperta.

Fig. 2. Legamenti capsulari, o borse sinoviali tanto della testa che del tubercolo costale della settima costola destra aperte mediante una sezione orizzontale della costola, e vertebra corrispondente.

*a*, legamento capsulare, o borsa sinoviale della testa costale — *e*, porzione di legamento raggiato — *o*, legamento del collo — *i*, legamento del tubercolo, o costo-trasversale posteriore — *u*, capsula sinoviale del tubercolo costale.

Fig. 3. Modo di articolazione delle cartilagini di prolungamento con l'estremità anteriore delle costole.

*a*, cartilagine costale tagliata perpendicolarmente — *b*, porzione di costola in pari modo tagliata — *c*, unione, o ricevimento della estremità

Ottaviani dis. in pietra dal vero.

Lit Casanova

esterna, o posteriore della cartilagine costale nella fossetta della estremità anteriore della costola.

Fig. 4. Legamenti capsulari delle articolazioni condriache, e condro-sternali aperte.

*e, e,* legamenti capsulari, o borse sinoviali condro-sternali. Si vede che manca nell'articolazione della cartilagine della prima costa col manubrio dello sterno, e che nell'articolazione della cartilagine della seconda col seno sternale comune superiore è doppia, separata da un legamento interarticolare cartilagineo, continuo tanto con la cartilagine di prolungamento, che con quella che esiste fra il manubrio ed il corpo dello sterno — *a, a, a,* legamenti capsulari, o borse sinoviali condriache.

Fig. 5. Le cartilagini unienti i tre pezzi dello sterno mostrate mediante una sezione verticale e mediana dello sterno stesso.

*a, b,* le dette cartilagini vedute di fianco, o nel taglio.

Fig. 6. Osso sacro e coccige separati e veduti in tre posizioni.

1, sacro veduto dalla faccia anteriore — 2, coccige pur esso veduto dalla faccia anteriore — *a, a,* linee trasverse indicanti l'unione dei pezzi primitivamente costituenti il sacro, denominati false vertebre — *e,* fori sacrali anteriori — *i,* ale, o parti laterali del sacro — *o,* base del sacro — *u,* apice — *b,* faccia articolare superiore, o lombare del sacro — *c,* processi articolari obliqui, o corna superiori del sacro — *d,* promontorio — *f,* principio della linea innominata, od arcuata, che divide la grande dalla piccola pelvi — *g,* primo pezzo, o prima falsa vertebra del coccige — *h,* seconda falsa vertebra coccigea — *k,* terza falsa vertebra coccigea — *l,* quarta falsa vertebra coccigea — *m,* faccia articolare sacrale del primo pezzo del coccige — *n,* processi, od apofisi trasverse del primo e secondo pezzo — *p,* parti laterali che sono come rudimenti di archi vertebrali.

3, sacro mostrato dalla faccia posteriore — 4, coccige pure delineato dalla faccia posteriore — *a, a,* incisure sacrali medie, od ingresso ed uscita del canal sacrale: si vede l'uscita limitata lateralmente da due creste — *e, e,* tubercoli medii del sacro analoghi a processi spinosi — *i,* processi articolari obliqui, o corna superiori del sacro, e loro faccietta articolare concava — *o, o, u, u,* altri tubercoli simili a processi obliqui e trasversi — *v,* corna sacrali inferiori — *b,* incisura sacro-coccigea — *c, c,* fori sacri posteriori — *d,* parti laterali — *f,* tuberosità — *g,* base — *h,* apice — *k, l, m, n,* quattro pezzi, o false vertebre coccigee — *p,* apofisi trasverse — *q,* apofisi analoghe alle oblique, ed ai rudimenti degli archi vertebrali.

5, sacro rappresentato di fianco — 6, coccige pure delineato di fianco — *a,* base — *b,* apice — *c,* faccia articolare reniforme per l'articolazione con l'osso innominato, e precisamente con l'ileo — *d,* tuberosità del

sacro — *e*, *e*, tubercoli analoghi a processi trasversi, ed obliqui — *f*, processo articolare obliquo, o corno superiore destro del sacro — *g*, corno inferiore destro — *h*, incisura sacro-coccigea destra — *k*, *k*, processi spinosi — *o*, *p*, *q*, *r*, quattro pezzi, o false vertebre componenti il coccige — *l*, *m*, rudimenti d' archi, ed apofisi trasverse della prima falsa vertebra, o pezzo coccigeo.

Fig. 7. L' OSSO INNOMINATO DESTRO E SINISTRO, IL PRIMO DELINEATO DALLA PARTE ESTERNA, IL SECONDO DALLA INTERNA.

I. Osso innominato destro — A, ileo — B, ischio — C, pube — *a*, *a*, *a*, *a*, linee di divisione dei tre pezzi, od ossi indicati componenti l' osso innominato — *b*, linea semilunare che si osserva nella faccia esterna dell' ileo — *c*, cresta iliaca offrente un piano semicircolare convesso e rugoso limitato esternamente da un bordo che dicesi labbro esterno — *d*, spina anterior superiore dell' ileo — *e*, spina posterior superiore del medesimo — *f*, spina anterior inferiore dell' ileo, tra questa e la superiore vi ha una incisura semilunare — *g*, spina posterior inferiore — *h*, tubercolo sopracotiloideo — *i*, incisura iliaca, od ischiatica maggiore — *k*, corpo dell' ileo — *l*, corpo dell' ischio — *m*, ramo discendente — *n*, spina ischiatica — *p*, tuberosità ischiatica — *o*, incisura ischiatica minore — *q*, ramo ascendente — *r*, corpo del pube — *s*, ramo orizzontale — *t*, tubercolo pubiano — *u*, solco otturatorio — *v*, ramo discendente — *x*, foro otturatorio — *z*, cavità cotiloide, od acetabolo — *y*, incisura dell' acetabolo limitata da due corna — 1, faccia articolare lunata — 2, fossa dell' acetabolo — 3, sopraciglio dell' acetabolo.

II. Osso innominato sinistro — A, ileo — B, ischio — C, pube — *a*, *a*, *a*, *a*, linee di divisione dei tre nominati ossi nella parete cotiloidea — *b*, fossa iliaca — *c*, faccia articolare reniforme, od auricolare — *d*, *d'* tuberosità iliaca — *e*, cresta iliaca limitata internamente dal suo labbro interno — *f*, *f*, *f*,' *f*,' spine anteriori, e posteriori superiori, ed inferiori, fra le quali spine anche posteriormente esiste una incisura semilunare denominata posteriore per distinguerla da quella che separa le due spine anteriori superiore ed inferiore — *g*, incisura ischiatica maggiore — *h*, linea arcuata concorrente a comporre la linea innominata — *i*, corpo dell' ileo — *k*, corpo dell' ischio — *e*, ramo discendente — *l*, spina ischiatica — *m*, tuberosità ischiatica — *n*, ramo ascendente — *o*, incisura ischiatica minore — *p*, corpo del pube — *s*, ramo orizzontale — *q*, eminenza ileo-pettinea — *r*, pettine, o spina pubiana — *u*, tubere pubiano — *v*, solco otturatorio — *y*, ramo discendente — *z*, superficie della sinfisi del pube — *x*, foro otturatorio, od ovale.

TAV: XIX.

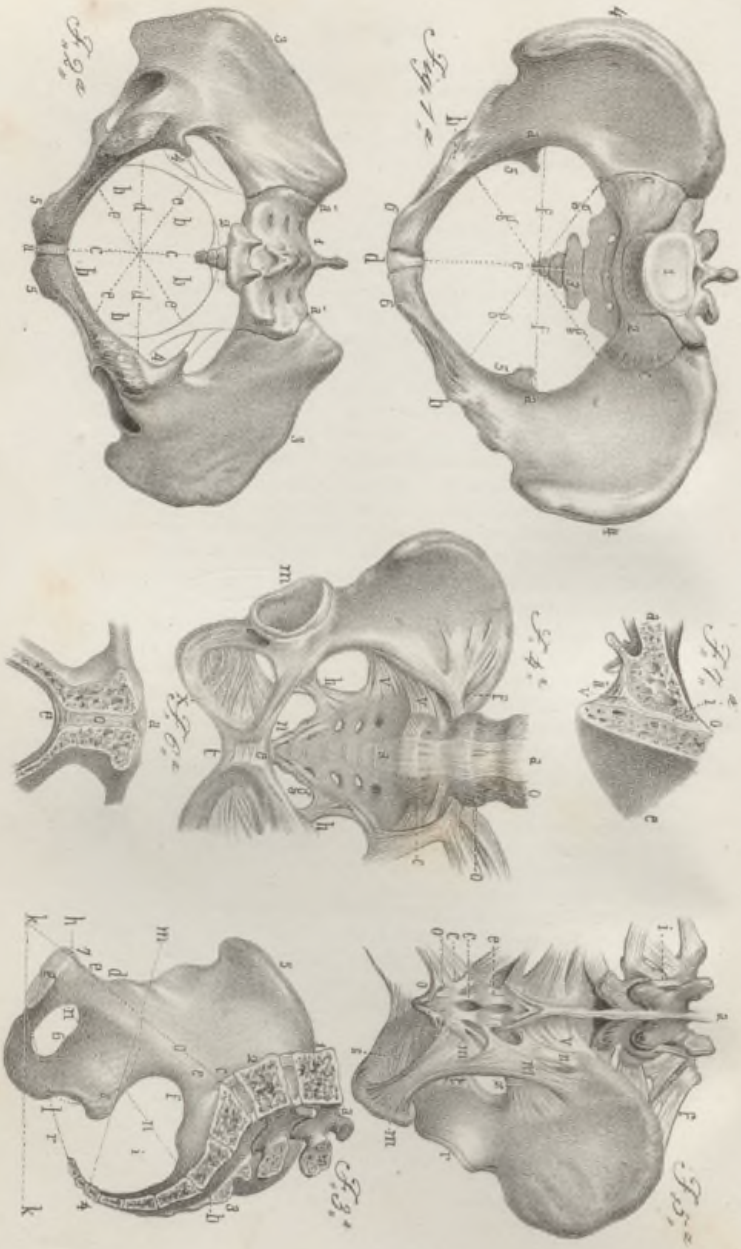

O. Nannini dis: dal vero.

Lit. Gaspari

TAV. XIX.

## OSTEOLOGIA E SINDESMOLOGIA

Fig. 1. Pelvi femminile in un coi diametri del distretto superiore o addominale veduta dalla parte superiore.

1, ultima vertebra lombare — 2, osso sacro — 3, coccige — 4, 4, ilei — 5, 5, ischi — 6, 6, pubi — *a*, *a*, linea innominata e distretto superiore della pelvi — *b*, prominenza ileo-pettinea — *c*, sinfisi sacro-iliaca — *d*, sinfisi pubiana — *e*, diametro antero-posteriore, o sacro-pubico o conjugato — *f*, diametro trasverso o bis-iliaco — *g*, *g*, diametri obliqui.

Fig. 2. La medesima pelvi veduta dalla parte inferiore in un coi diametri del distretto inferiore, o perineale.

1, sacro — 2, coccige — 3, 3, ilei — 4, 4, ischi — 5, 5, pubi — *a*, sinfisi pubica — *a'*, sinfisi sacro-iliaca — *b*, *b*, *b*, arcata sotto-pubiana, od angolo della sinfisi pubica, e distretto inferiore, o perineale — *c*, *c*, diametro retto antero-posteriore, o coccipubico — *d*, *d*, diametro trasverso, o bis-ischiatico — *e*, *e*, diametri obliqui.

Fig. 3. Metà destra di pelvi femminile dimostrante la cavità, od escavazione pelviana, i diametri coniugati ec.

1, 2, le due ultime vertebre lombari — 3, osso sacro — 4, coccige — 5, ileo destro — 6, ischio destro — 7, pube destro — *a*, estremità inferiore del canal vertebrale continuo col sacrale — *b*, quest' ultimo canale — *c*, promontorio — *d*, prominenza ileo-pettinea — *e*, *e*, linea innomita, e distretto addominale — *f*, sinfisi sacro-iliaca — *g*, faccia della sinfisi pubiana — *i*, cavità, o escavazione pelvica — *r*, distretto perineale — *h*, *o*, diametro antero-posteriore, o coniugato del distretto addominale, o superiore — *n*, *n*, diametro antero-posteriore, o retto, o coniugato dell'escavazione pelvica — *l*, *l*, diametro retto, o coniugato del distretto inferiore, o perineale — *m*, asse del distretto superiore — *s*, linea media della cavità, od escavazione pelvica — *k*, *k*, linea orizzontale.

Fig. 4. Metà destra di pelvi femminile con i suoi legamenti e le ultime due vertebre lombari.

*a*, estremità inferiore della fascia longitudinale anteriore — *o*, legamenti, o fibro-cartilagini intervertebrali — *c*, fibro-cartilagine fra l'ultima vertebra lombare e l'osso sacro — *g*, legamenti sacro-coccigei anteriori — *n*, legamenti coccigei anteriori — *f*, legamento ileo-lombare tra le apofisi trasverse delle due ultime vertebre lombari e l'osso ileo — *v*, legamenti sacro-iliaci superiore, anteriore ed inferiore — *h*, legamento sacro-spinoso che dai lati del sacro va alla spina dell'ischio — *x*, membrana otturatoria — *e*, legamento della sinfisi pubiana, od anulare — *t*, legamento arcuato — *m*, legamento cotiloideo.

Fig. 5. La stessa metà di pelvi veduta dalla parte posteriore.

*a*, legamento sopraspinoso — *e*, legamenti intersacrali — *c*, *c*, legamenti sacro-coccigei posteriori e laterali — *o*, legamenti coccigei posteriori — *i*, legamenti intertrasversi dei lombi — *f*, legamento ileo-lombare — *n*, legamento sacro-iliaco posteriore lungo esteso dalla spina posterior superiore dell'ileo ai lati del sacro — *v*, legamento sacro-iliaco posteriore corto esteso dal lato interno della spina predetta alla faccia posteriore del sacro — *z*, legamento sacro-iliaco inferiore che dal principio, o estremità superiore dell'incisura ischiatica maggiore va ai lati del sacro — *m*, legamento sacro-tuberoso esteso dall'ileo, dal sacro e dal coccige alla tuberosità dell'ischio — *t*, legamento sacro spinoso — *s*, membrana otturatoria — *r*, legamento cotiloideo.

Fig. 6. Sinfisi pubiana divisa perpendicolarmente per mezzo ed in traverso.

*a*, legamento anulare — *e*, legamento arcuato — *o*, lamine cartilaginee e sostanza intermedia della sinfisi pubiana.

Fig. 7. Sinfisi sacro-iliaca destra tagliata orizzontalmente nella sua parte media.

*a*, porzione di sacro — *e*, porzione di ileo — *i*, lamine cartilaginee e sostanza intermedia della sinfisi in esame — *a'*, *o*, legamenti sacro-iliaci posteriore ed anteriore — *v*, legamenti vaghi del sacro.

Se si paragonano le ossa della pelvi delineate in questa Tavola con quelle che si veggono nella Tavola precedente, e se si paragona la pelvi intera con quella dell'uomo Tav. I, Tav. III, si rilevano le seguenti differenze. L'osso sacro è più largo e più concavo, il promontorio è più acuto; i pezzi coccigei sono più stretti, meno salienti e più anteriori; le ossa innominate più larghe, più piatte, più spinte allo infuori sui lati; la branca discendente del pube si stacca dalla sinfisi pubiana sotto un angolo più acuto: l'angolo pubiano è piuttosto un'arcata che un angolo e misura da 80 a 90 gradi, mentre nell'uomo è di 75 gradi circa. Le tuberosità ischiatiche sono più grosse e piatte: lo spazio compreso tra esse e le cavità cotiloidee è più piccolo; l'incisura ischiatica più grande, il foro ovale più largo: le cavità cotiloidi più allontanate, e dirette un po' più anteriormente, onde se per la prima causa l'andare è meno sicuro, per la seconda viene, che nella gravidanza il corpo è meglio mantenuto in equilibrio, perchè il centro di gravità è alquanto più anteriore. Le creste illiache sono più distanti, ed i diametri tutti della pelvi maggiori.

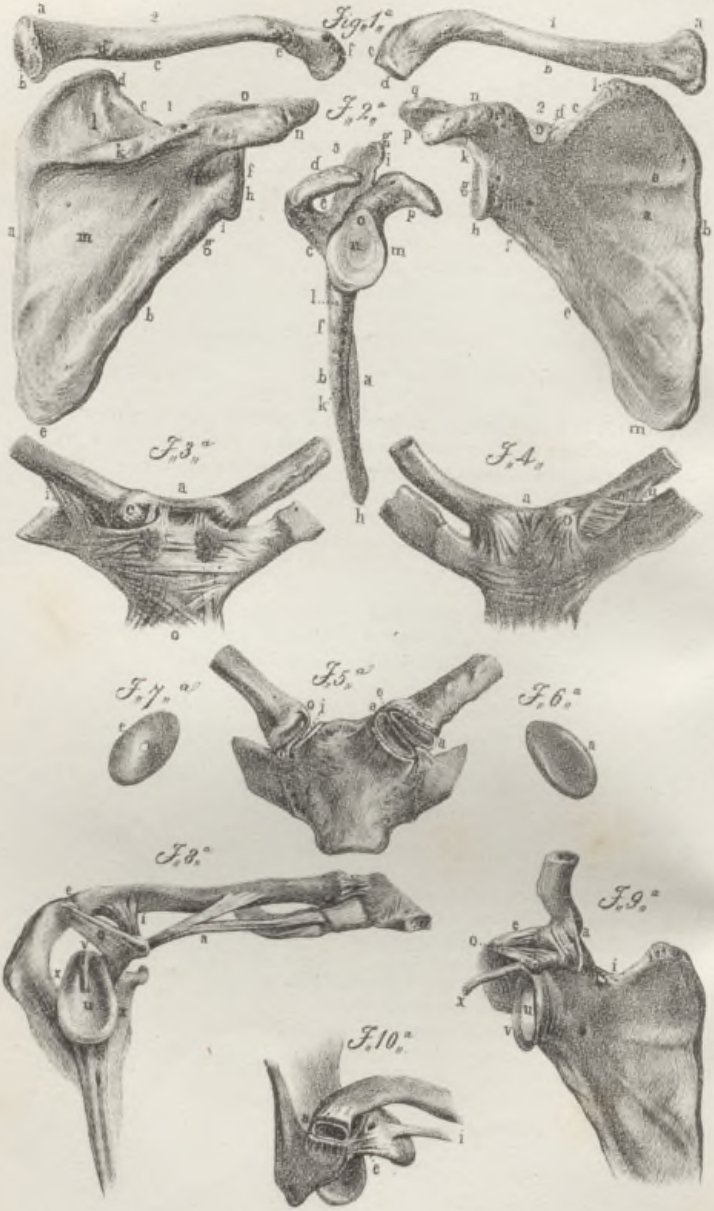


G. Mannini dis. in pietra dal vero.

Lit. Casanova

## OSTEOLOGIA E SINDESMOLOGIA

Fig. 1. Clavicola destra veduta in due posizioni.

1, parte anteriore e superiore della clavicola — *a*, estremità sternale — *b*, corpo — *c*, estremità acromiale, che ha una faccia articolare per la quale si articola con un' analoga dell' acromio — *d*, detta faccia.

2, parte posteriore della clavicola — *a*, estremità sternale — *b*, faccia articolare della medesima — *c*, corpo — *d*, tubercolo, al quale si attacca il legamento costo-clavicolare — *e*, tubercolo per l' inserzione del legamento coracoclavicolare — *f*, estremità acromiale.

Fig. 2. Scapola destra mostrata in tre posizioni

1, faccia posteriore della scapola — *a*, base, o margine posteriore — *b*, margine anteriore — *c*, margine superiore — *d*, angolo superiore — *e*, angolo inferiore. — *f*, angolo anteriore — *g*, tubercolo sottoglenoidale — *h*, ciglio della cavità glenoide — *i*, collo della medesima cavità, o della scapola — *k*, spina scapolare — *l*, fossa sopraspinosa — *m*, fossa infraspinosa — *n*, acromio — *o*, porzione di processo coracoideo.

2, faccia anteriore della scapola — *a*, *a*, linee prominenti, o fossette della faccia anteriore — *b*, base — *c*, margine superiore — *d*, incisura innata, o lunula di questo margine — *e*, margine anteriore — *f*, tubercolo sotto-glenoidale — *g*, cavità glenoide — *h*, ciglio di questa cavità — *i*, collo — *k*, tubercolo sopraglenoidale — *l*, angolo superiore — *m*, angolo inferiore — *n*, processo coracoideo — *o*, spina della scapola — *p*, acromio — *q*, la faccetta articolare dell' acromio.

3, la medesima scapola veduta dalla parte esterna — *a*, *b*, le due faccie anteriore e posteriore della scapola — *c*, spina scapolare — *d*, acromio — *e*, *f*, fosse sopraspinosa e sottospinosa — *g*, angolo superiore — *h*, angolo inferiore — *i*, margine superiore — *k*, margine esterno, od inferiore — *l*, tubercolo sottoglenoidale al quale si attacca il lungo capo del tricipite bracchiale — *n*, cavità glenoide — *m*, ciglio di questa cavità — *o*, tubercolo sopraglenoidale, al quale si attacca il tendine della lunga porzione del muscolo bicipite — *p*, processo coracoideo.

Fig. 3. Articolazione sterno-clavicolare fornita de' suoi legamenti, e rapporti delle clavicole tra loro, e con la prima costola: il tutto veduto dalla parte anteriore.

*a*, legamento interclavicolare esteso dalla estremità sternale di una clavicola a quella del lato opposto — *e*, legamento sterno-clavicolare anteriore esteso dalla parte anteriore dell' estremità sternale della clavicola alla faccia anteriore del manubrio dello sterno — *i*, legamento costo-clavicolare, o romboideo destro esteso dalla clavicola alla prima costola, e specialmente alla cartilagine di prolungamento — *o*, membrana sternale anteriore.

Fig. 4. La medesima articolazione con i suoi legamenti delineata dalla faccia posteriore.

*a*, legamento interclavicolare — *o*, legamento sterno-clavicolare posteriore esteso dalla faccia posteriore dell'estremità sternale della clavicola alla faccia posteriore del manubrio dello sterno — *u*, legamento costo-clavicolare o romboideo destro.

Fig. 5. Legamenti capsulari, o borse sinoviali e menisco dell'articolazione sterno-clavicolare.

*a*, *a*, le due borse sinoviali superiore ed inferiore, od esterna ed interna aperte — *e*, fibro-cartilagine interarticolare, o menisco — *i*, il menisco dall'altro lato — *o*, *o*, tenacoli di detto menisco.

Fig. 6, Fig. 7. Fibro-cartilagine interarticolare o menisco isolato.

*a*, questo menisco più sottile nel mezzo, e più grosso nella periferia — *e*, il menisco con un forellino: esistendo questa disposizione, le due borse sinoviali comunicano insieme, e non ne formano più che una sola.

Fig. 8. Rapporti della prima costola e della clavicola con la scapola, ed articolazione scapolo-clavicolare fornita de' suoi legamenti veduta dalla parte esterna.

*a*, legamento bicorne del Caldani esteso dalla cartilagine della prima costola e dalla clavicola all'apofisi coracoide — *e*, legamento acromio-clavicolare che dalla estremità acromiale della clavicola va all'acromio — *i*, legamento coraco-clavicolare esteso dall'apofisi coracoide alla clavicola — *o*, legamento triangolare, o coraco-acromiale, o proprio maggiore della scapola, esteso dall'acromio all'apofisi coracoide — *u*, cavità glenoide della scapola con la sua incrostazione cartilaginea — *v*, tendine del lungo capo del bicipite, infisso nel tubercolo sopraglenoideo e continuo con la sostanza del labbro fibro-cartilagineo — *x*, *x*, codesto labbro.

Fig. 9. Articolazione scapolo-clavicolare veduta dalla parte anteriore.

*a*, legamento coraco-clavicolare diviso in due porzioni, nell'anteriore denominata legamento trapezoideo, e nella posteriore che dalla forma vien detta legamento conoideo — *e*, legamento acromio-clavicolare — *i*, legamento proprio minore della scapola — *o*, legamento proprio maggiore della scapola — *u*, cavità glenoide — *v*, labbro fibro-cartilagineo — *x*, tendine della lunga porzione del bicipite.

Fig. 10. Legamento capsulare aperto esistente fra l'acromio e la clavicola.

*a*, questo legamento — *e*, legamento proprio maggiore della scapola — *i*, legamento bicorne del Caldani.

TAV: XXI.

O. Massimi dis. in pietra dal vero.

Lit. Casanova

TAV. XXI.

## OSTEOLOGIA E SINDESMOLOGIA

Fig. 1. Omero destro.

1, veduta anteriore di detto osso — *a*, estremità superiore e testa dell'osso munita di un ampia faccia articolare — *b*, collo anatomico — *d*, tuberosità maggiore — *c*, tuberosità minore — *e*, collo chirurgico — *f*, doccia bicipitale limitata da due labbra o spine che partono dalle indicate tuberosità — *g*, corpo dell'osso — *h*, superficie interna — *i*, superficie esterna — *k*, angolo interno — *l*, angolo esterno — *m*, foro nutrizio — *n*, estremità inferiore — *o*, troclea — *p*, eminenza capitata — *q*, fossa anterior maggiore — *r*, condilo interno od epitrocleare, detto anche flessorio — *s*, condilo esterno, od epicondilo, chiamato anche condilo estensorio.

2, veduta posteriore dell'osso in esame — *a*, estremità superiore e testa — *b*, collo anatomico — *c*, tuberosità maggiore, la quale offre tre superficie, una superiore, altra media, la terza inferiore — *d*, collo chirurgico — *e*, corpo — *f*, superficie esterna — *g*, superficie posteriore — *h*, angolo esterno — *i*, angolo interno — *k*, estremità inferiore — *l*, troclea — *m*, fossa posteriore, od olecraniana — *n*, condilo interno, od epitroclea — *o*, condilo esterno, od epicondilo.

3, testa e faccia articolare *o'*, dell'omero — *p*, collo — *q*, tuberosità maggiore che offre tre facciette — *r*, minore — *s*, doccia bicipitale.

4, estremità e faccia articolare inferiore dell'omero — *t*, eminenza capitata e sua faccia articolare per l'articolazione col radio — *u*, troclea, e sua faccia articolare per l'articolazione coll'ulna — *v*, epitroclea — *x*, epicondilo.

Fig. 2. Le due ossa dell'avambraccio destro delineate dalla faccia anteriore.

1, ulna — *a*, estremità superiore — *b*, processo olecrano, od anconeo — *c*, processo coronoideo — *d*, incisura sigmoidea maggiore — *e*, incisura sigmoidea minore — *f*, tubercolo ulnare — *g*, corpo — *h*, cresta ulnare — *i*, faccia anteriore, o flessoria — *k*, porzione della faccia posteriore, od estensoria — *l*, estremità inferiore — *m*, piccola testa dell'ulna — *n*, processo stiloideo.

2, radio — *a*, estremità superiore — *b*, piccola testa incavata, e costituente coll'incavatura una cavità glenoidale — *c*, faccia articolare laterale, che si articola con l'incisura sigmoidea minore dell'ulna — *d*, collo — *e*, tuberosità bicipitale — *f*, corpo — *g*, cresta radiale — *h*, faccia anteriore o flessoria — *i*, angolo interno — *k*, estremità inferiore — *l*, processo stiloideo — *m*, cavità glenoidale — *n*, faccia articolare laterale.

Fig. 2. *bis* Ulna e radio delineati dalla faccia posteriore.

1, ulna — *a*, estremità superiore — *b*, olecrano — *c*, porzione di processo coronoideo — *d*, corpo — *e*, superficie posteriore — *f*, angolo

interno — *g*, angolo esterno — *h*, estremità inferiore — *i*, piccola testa ulnare — *k*, processo stiloideo.

2. radio — *a*, estremità superiore — *b*, testa — *c*, superficie articolare laterale — *d*, collo — *e*, corpo — *f*, faccia posteriore od estensoria — *g*, faccia esterna — *h*, cresta radiale — *i*, estremità inferiore — *k*, apofisi stiloide — *l*, *l*, solchi tendinei.

3. *bis* l' estremità superiore dell' ulna destra con le superficie articolari delle incisure sigmoidee maggiore e minore — *m*, *m*, l' articolare superficie dell' incisura maggiore menzionata — *n*, la superficie articolare della minore.

4. *bis* la piccola testa dell' ulna destra con la superficie articolare — *o*, questa superficie — *p*, processo stiloideo.

5. *bis* l' estremità superiore del radio destro con le sue superficie articolari, che offre nella testa — *q*, cavità glenoide — *r*, superficie articolare laterale.

6. *bis* l' estremità inferiore del radio destro mostrante le sue faccie articolari — *s*, faccia articolare laterale — *t*, cavità glenoidea divisa come in due da una linea saliente antero-posteriore.

Fig. 3. Articolazione scapolo-omerale destra rappresentata dalla parte posteriore.

*a*, capsula fibrosa dell' articolazione detta, la quale capsula dal dintorno del collo della scapola va al collo dell' omero — *e*, fettuccia legamentosa dell' incisura del collo della scapola, la quale fettuccia si estende dalla spina scapolare al collo della scapola: protegge l' arteria ed il nervo soprascapolare.

Fig. 4. La medesima articolazione scapolo-omerale dimostrata dalla parte anteriore.

*a*, capsula fibrosa dell' articolazione scapolo-omerale — *e*, fettuccia distinta da questo legamento denominata legamento sospensorio — *i*, tendine della lunga porzione del bicipite ingainato da un prolungamento sacciforme della borsa sinoviale dell' articolazione scapolo-omerale, il quale tendine si fa strada fra la detta borsa e la capsula fibrosa per andarsi ad attaccare nel tubercolo sopraglenoideo — *o*, il prolungamento sacciforme della borsa sinoviale menzionata, situato nella doccia bicipitale ed artificialmente gonfio mediante un' injezione cerace entro la borsa stessa, acciò apparisca di esso la genuina forma — *u*, legamento triangolare, o proprio maggiore della scapola — *v*, legamento coraco-clavicolare tagliato.

Fig. 5. Articolazione scapolo-omerale aperta con un taglio verticale nel mezzo, onde apparisca l' andamento della capsula sinoviale.

*a*, *a*, capsula fibrosa — *d*, labbro fibro- cartilagineo — *e*, tendine tagliato della lunga porzione del bicipite, non avvolto dalla capsula sino-

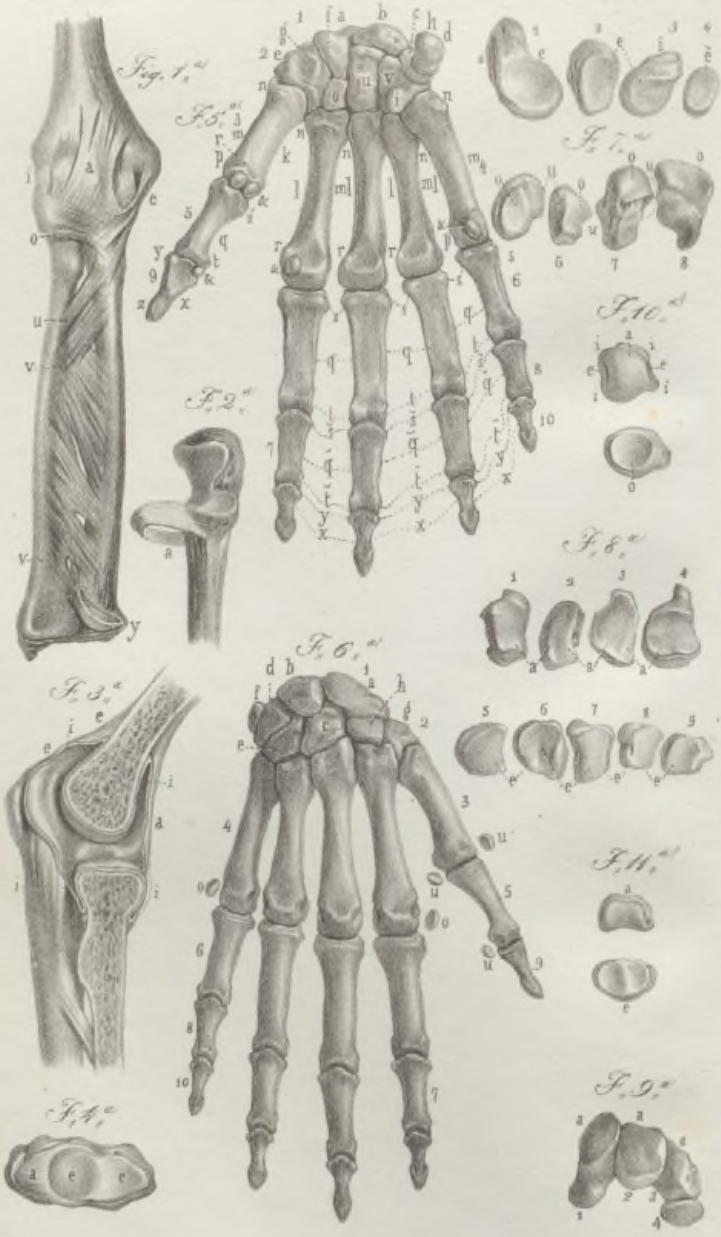

O. Nannini dis. dal vero.

Lit: Gaspari.

viale — *o, o,* la porzione di detto tendine vestita da questa capsula — *i, i,* borsa, o capsula sinoviale scapolo-omerale — *u,* prolungamento di questa capsula fuori dell' articolazione nella doccia bicipitale, e vestiente il tendine del bicipite.

Fig. 6. Articolazione omero-cubitale destra veduta dalla parte esterna e posteriore.

*a,* membrana, o legamento fibroso posteriore apparente per metà esteso dall' omero al processo anconeo — *e,* legamento laterale esterno, o brachio-radiale esteso dal condilo esterno dell' omero al radio, ed all' ulna — *i,* porzione di legamento anulare del radio.

Fig. 7. La medesima articolazione delineata dalla parte interna.

*a,* metà interna della membrana fibrosa, o legamento posteriore esteso dall' omero al processo anconeo — *e,* legamento laterale interno, o brachio-ulnare esteso dal condilo interno dell' omero all' ulna.

## TAV. XXII.

## OSTEOLOGIA E SINDESMOLOGIA

Fig. 1. Articolazioni omero-cubitale, e radio-ulnari vedute dalla parte anteriore.

*a,* legamento fibroso anteriore dell' articolazione omero-cubitale esteso dall' omero all' ulna e radio — *e,* legamento brachio-ulnare — *f,* legamento brachio-radiale — *o,* legamento anulare del radio — *u,* legamento rotondo, od obliquo, o corda trasversa del Weitbrecht — *v,* membrana, o legamento interosseo dell' avambraccio, esteso tra il radio e l' ulna — *y,* membrana capsulare sacciforme dell' estremità inferiore del cubito.

Fig. 2. Il legamento anulare, od orbicolare del radio.

*a,* questo legamento esteso dal margine anteriore al posteriore dell' incisura sigmoidea minore dell' ulna.

Fig. 3. Articolazione omero-cubitale destra aperta mediante una sezione verticale, per dimostrare l' andamento della membrana sinoviale.

*a,* legamento, o membrana fibrosa anteriore del cubito — *e,* legamento, o membrana fibrosa posteriore del medesimo — *i, i, i,* membrana sinoviale posteriormente saccata, ed inviante un prolungamento fra la testa del radio e l' incisura sigmoidea minore.

Fig. 4. Fibro-cartilagine intermedia triangolare dell' articolazione radio-cubitale inferiore destra.

*a,* questa fibro-cartilagine attaccata con l' apice all' infossamento che separa l' apofisi stiloide dell' ulna dalla faccia articolare, e fissa con la

base al margine separante le due cavità articolari del radio — *e*, *e*, faccia articolare, che insiem con quella della fibro-cartilagine descritta si articola con le tre prime ossa della prima serie del carpo.

Fig. 5. MANO DESTRA DELINEATA DALLA PARTE VOLARE O PALMA DELLA MANO.

1, 2, carpo, vale a dire, 1, prima serie, o serie superiore, o antibrachiale delle ossa del carpo — 2, seconda serie, o serie inferiore, o metacarpiana — *a*, osso scafoide, o navicolare — *b*, semilunare, o luna'o — *c*, piramidale, o cuneiforme — *d*, pisiforme, od orbicolare — *e*, trapezio, o moltangolo maggiore — *o*, trapezoide, o moltangolo minore o trapezio piramidale — *u*, capitato, o grand'osso — *v*, uncinato — *f*, eminenza radiale prima formata dalla tuberosità dello scafoide — *g*, eminenza radiale seconda elevantesi dal trapezio — *h*, *i*, eminenze ulnari del carpo, prima formata dal pisiforme, seconda formata dall'uncinato.

3, 4, metacarpo — *k*, metacarpo del pollice — *l*, *l*, *l*, *l*, metacarpi dell'indice, del medio, dell'annulare, del minimo: si veggono nella estremità digitale del metacarpo del pollice due sesamoidei, ed uno alla estremità medesima dei metacarpi dell'indice e del minimo — *m*, *m*, *m*, *m*, corpo dei metacarpi — *n*, *n*, *n*, *n*, estremità carpiana o base dei metacarpi — *p*, *p*, *p*, *p*, teste dei metacarpi — *r*, *r*, tubercoli delle teste dette e seni dei tubercoli.

5, 6, prime falangi delle dita — *q*, *q*, *q*, corpo delle prime falangi — *s*, *s*, *s*, estremità superiore, o metacarpiana munita di una cavità glenoide — *t*, *t*, *t*, estremità anteriore che ha una faccia articolare a modo di troclea.

7, 8, seconde falangi, o falangi medie, o falangine — *q'*, corpo — *s'*, estremità superiore munita di una doppia cavità glenoidale — *t'*, estremità anteriore, che offre una troclea articolare. Il pollice manca di questa falange.

9, 10, ultime falangi, od unguicolari, o falangiette — *y*, estremità superiore munita di una doppia cavità glenoide — *z*, estremità anteriore che offre una tuberosità chiamata unguicolare — *x*, parte media.

&, &, &, &. sesamoidei.

Fig. 6. MANO DESTRA VEDUTA DALLA FACCIA DORSALE, O DORSO DELLA MANO.

1, 2, carpo, vale a dire 1, prima serie delle ossa del carpo — 2. seconda serie — *a*, navicolare — *b*, semilunare — *d*, piramidale — *f*, pisiforme — *g*, trapezio — *h*, trapezoide — *c*, capitato — *e*, uncinato.

3, 4, metacarpo.

5, 6, prime falangi, o falangi metacarpiane.

7, 8. seconde falangi, o falangine.

9, 10, ultime falangi, od unguicolari, o falangiette.

*u*, *u*, *u*, sesamoidei del pollice separati e mostranti la loro faccietta articolare — *o*, *o*, sesamoidei dell'indice e del minimo pur essi separati e mostranti la loro faccietta articolare.

Fig. 7. Le ossa del carpo della mano destra separate, e vedute per le faccie articolari mediante le quali le due serie si articolano.

1, navicolare — 2, semilunare — 3, piramidale — 4, pisiforme — 5, trapezio — 6, trapezoide — 7, capitato — 8, uncinato — *a*, faccia articolare mercè la quale l'osso navicolare si articola col trapezio e trapezoide — *e*, *e*, *e*, faccie articolari anteriori del navicolare, semilunare e piramidale, con le quali queste ossa si articolano con il capitato e l'uncinato: a lato di queste faccie le tre ossa menzionate della prima serie portano le faccie articolari per le quali si articolano fra loro: quella del navicolare è unica; quella del lunato è doppia; l'osso piramidale ne ha una per il lunato, un'altra *i*, per la quale si articola col pisiforme — *e'*, la faccia articolare corrispondente del pisiforme — *o*, *o*, *o*, faccie articolari del trapezio, trapezoide, capitato ed uncinato, per le quali questi ossi si articolano con le tre prime ossa della prima serie — *u*, *u*, *u*, faccie articolari laterali per le quali le ossa della seconda serie si articolano insieme.

Fig. 8. Le faccie articolari anteriori delle ossa della seconda serie del carpo della mano destra, non che le faccie articolari delle estremità superiori dei metacarpi.

1, trapezio presentante una faccia articolare anteriore per la quale si articola col metacarpo del pollice — 2, trapezoide presentante la sua superficie articolare anteriore a due piani inclinati ed uniti ad angolo, la quale si articola col metacarpo dell'indice — 3, capitato, o sua faccia articolare anteriore la quale si articola col metacarpo del dito medio — 4, uncinato offrente la sua faccia articolare anteriore doppia, una che si articola coll'anulare, l'altra che si articola col minimo — *a*, *a*, *a*, *a*, le descritte faccie articolari — 5, 6, 7, 8, 9, le estremità superiori dei cinque metacarpi, del pollice cioè, dell'indice, del medio, dell'anulare, e del minimo — *e*, *e*, *e*, *e*, *e*, le faccie articolari di questi metacarpi per le quali si articolano con le faccie articolari corrispondenti delle ossa della seconda serie del carpo.

Fig. 9, Le superficie articolari superiori delle ossa della prima serie del carpo.

1, navicolare — 2, lunato — 3, piramidale — 4, pisiforme — *a*, *a*, *a*, le superficie articolari delle tre prime ossa menzionate che si articolano tanto con le corrispondenti dell'estremità inferiore del radio, che con quella della fibro-cartilagine intermedia triangolare del Weitbrecht (vedi fig. 4.).

Fig. 10. Estremità anteriore del metacarpo del medio, ed estremità superiore della prima falange del medesimo dito.

*a*, testa del detto metacarpo munita di una faccia articolare — *i*, *i'*

tubercoli — *e*, seni dei tubercoli — *o*, estremità superiore della prima falange presentante una cavità glenoide.

Fig. 11. Estremità anteriore della prima falange del dito medio, ed estremità superiore della seconda falange del medesimo dito.

*a*, troclea dell'estremità della prima falange — *e*, doppia cavità glenoide dell'estremità superiore della seconda falange.

TAV. XXIII.

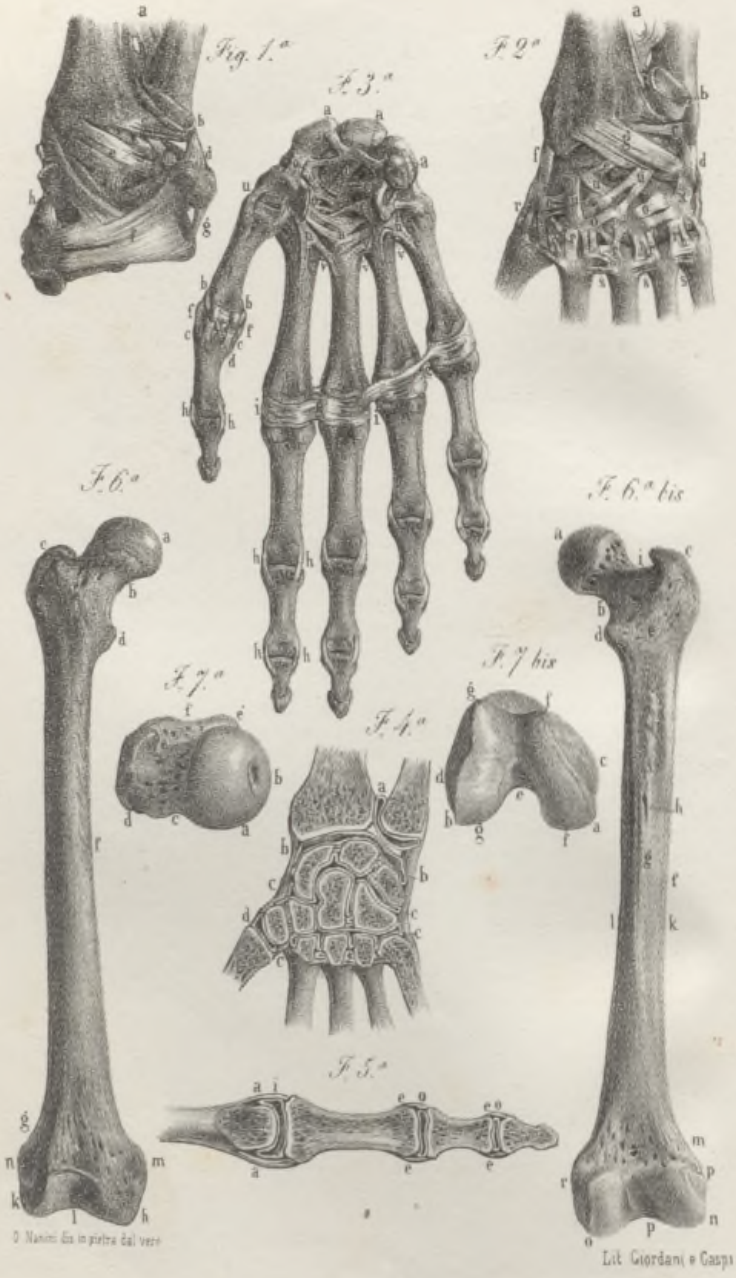


D. Manini dis. in pietra dal vero

Lit. Giordani e Campi

TAV. XXIII.

## OSTEOLOGIA E SINDESMOLOGIA

Fig. 1. Le articolazioni radio-cubitale inferiore e radio-carpiana destra con i loro legamenti vedute dalla faccia interna, od anteriore.

*a*, porzione inferiore della membrana o setto longitudinale interosseo dell' antibraccio — *b*, legamento sacciforme — *c*, fibro-cartilagine interarticolare dell' articolazione radio carpiana — *d*, legamento laterale interno, che dal processo stiloide dell' ulna va al piramidale ed al pisiforme — *e*, legamento anteriore, che dalla faccia anteriore dell' estremità inferiore del raggio va al lunato, al piramidale, ed al grande osso, o capitato — *f*, legamento anulare del carpo sotto il quale legamento passano i tendini dei muscoli flessori delle dita: questo legamento si attacca alle quattro prominenze del carpo, e con un' appendice al processo stiloideo del raggio — *g*, legamento laterale interno del carpo, che dal pisiforme va all' uncinato — *h*, legamento palmare dell' articolazione scafoido-trapezoidea — *o*, legamento che va dal lunato al grand' osso — *u*, legamento che va dal piramidale al pisiforme — *v*, legamento che dal piramidale va al capitato, o grand' osso.

Fig. 2. Le medesime articolazioni vedute dalla faccia posteriore od esterna; più i legamenti dorsali delle articolazioni carpiana, e carpo-metacarpiana.

*a*, *b*, *c*, *d*, le stesse parti notate nella fig. 1. — *g*, legamento posteriore dell' articolazione radio-carpiana, che dalla estremità inferiore del raggio si porta al lunato ed al piramidale — *f*, legamento laterale esterno, che dall' apofisi stiloide del raggio va allo scafoide — *e*, uno dei legamenti dorsali delle ossa della prima serie, quello che va dallo scafoide al lunato: l' altro che va dal lunato al piramidale rimane coperto dal legamento posteriore dell' articolazione radio-carpiana — *o*, *o*, *o*, legamenti dorsali delle ossa della seconda serie, dei quali uno va dal trapezio al trapezoide, altro va da quest' osso al capitato, un terzo va dal capitato all' uncinato — *u*, *u*, *u*, tre legamenti dorsali che dalle tre prime ossa della prima serie vanno al trapezio, trapezoide, e capitato — *x*, legamento, che dal piramidale si porta all' uncinato — *r*, *r*, *r*, ec. legamenti dorsali delle articolazioni carpo metacarpiane — *s*, *s*, *s*, legamenti metacarpiani dorsali, ed interossei.

Fig. 3. Mano destra veduta dalla faccia palmare con i suoi legamenti.

*a*, *a*, *a*, legamenti palmari delle ossa della prima serie, uno dei quali va dal navicolare al lunato, altro va dal lunato al piramidale — *a'*, legamento che dal piramidale va al pisiforme — *e*, *e*, *e*, legamenti palmari delle ossa della seconda serie; uno va dal trapezio al trapezoide, altro va da quest' osso al capitato, il terzo dal capitato all' uncinato — *o*, *o*, *o*,

legamenti che dalle ossa della prima serie passano a quelle della seconda: il navicolare con due legamenti si unisce al trapezio e trapezoide, il lunato con un legamento si unisce al capitato, il piramidale ed il pisiforme ciascuno con un legamento si unisce al capitato ed all'uncinato — *u*, *u*, *u*, legamenti carpo-metacarpiani palmari, che dalle ossa della seconda serie vanno ai metacarpi — *v*, *v*, *v*, ec. legamenti palmari dei metacarpi, che vanno dall'estremità superiore, o posteriore di un metacarpo all'altro, e legamenti interossei — *b*, *b*, legamenti che uniscono i sesamoidei del pollice al metacarpo del medesimo — *c*, *c*, legamenti che uniscono questi sesamoidei alla prima falange del pollice — *d*, legamento crociato — *f*, legamenti laterali metacarpo-falangei del pollice — *g*, *g*, legamento trasverso — *i*, *i*, *i*, ec. legamenti metacarpo-falangei dell'indice, del medio, dell'anulare, del minimo — *h*, *h*, *h*, ec. legamenti laterali delle articolazioni delle falangi tra loro.

Fig. 4. I LEGAMENTI CAPSULARI, O BORSE SINOVIALI DELLE ARTICOLAZIONI RADIO-ULNARE INFERIORE, RADIO-CARPIANA, CARPIANE, E CARPO-METACARPIANE MOSTRATE MEDIANTE UNA SEZIONE ORIZZONTALE.

*a*, membrana sacciforme del Weitbrecht — *b*, *b*, membrana sinoviale radio-carpiana — *c*, *c*, *c*, *c*, membrana sinoviale carpo-metacarpiana — *d*, membrana sinoviale carpo-metacarpiana del pollice. Vi hanno tra le ossa della prima serie due legamenti interossei, tre fra le ossa della seconda serie, più i legamenti intermedi dei quattro ultimi metacarpi. Questi legamenti non sono stati distinti con lettere perchè abbastanza chiari per se.

Fig. 5. LEGAMENTI CAPSULARI DELL'INDICE APERTI.

*a*, *a*, legamenti laterali metacarpo-falangiani — *e*, *e*, *e*, ec. legamenti laterali delle falangi dell'indice — *i*, membrana sinoviale dall'articolazione metacarpo-falangiana — *o*, *o*, membrane sinoviali delle articolazioni delle falangi.

Fig. 6. FEMORE DESTRO VEDUTO DALLA PARTE ANTERIORE.

*a*, estremità superiore e testa del femore — *b*, collo — *c*, trocantere maggiore — *d*, trocantere minore — *e*, linea intertrocanterica anteriore — *f*, corpo e faccia anteriore del medesimo — *g*, estremità inferiore — *h*, condilo interno — *k*, condilo esterno — *l*, fossa intercondiloidea anteriore, la quale riceve la rotola, o patella — *m*, *n*, tuberosità interna ed esterna.

Fig. 6. *bis* FEMORE DESTRO VEDUTO DALLA FACCIA POSTERIORE.

*a*, estremità superiore e testa dell'osso — *b*, collo — *c*, trocantere maggiore — *d*, trocantere minore — *e*, linea intertrocanterica posteriore — *i*, fossa trocanterica — *f*, corpo — *g*, linea aspera avente due labbri uno esterno e l'altro interno — *h*, foro nutrizio — *k*, *l*, le due faccie

D. Nannini dis. in pietra dal vero

Lit. Giordani e Casp.

laterali che offre il corpo posteriormente — *m*, estremità inferiore — *n*, *o*, condili, uno esterno, interno l' altro — *p*, fossa intercondiloidea posteriore, o poplitea — *q*, *r*, tuberosità esterna ed interna.

Fig. 7. Testa del femore unitamente al collo veduta su un piano orizzontale.

*a*, testa — *b*, fossetta della medesima — *c*, collo — *d*, trocantere maggiore — *e*, fossetta trocanterica — *e'*, trocantere minore — *f*, linea intertrocanterica.

Fig. 7. *bis* Estremità inferiore del femore.

*a*, *b*, condili — *c*, *d*, tuberosità esterna ed interna — *e*, fossa intercondiloidea posteriore — *f*, *g*, superficie articolare per la quale il femore si articola con la tibia e la rotola.

## TAV. XXIV.

## OSTEOLOGIA E SINDESMOLOGIA

Fig. 1. Legamento, o capsula fibrosa dell' articolazione coxo-femorale destra, rappresentata dalla parte anteriore.

*a*, *a*, codesta capsula fibrosa, le fibre della quale sono disposte in fasci che hanno una diversa direzione, poichè altre sono a modo di zona, altre oblique ecc.

Fig. 2. La medesima capsula fibrosa veduta dalla faccia posteriore.

*a*, *a*, detta capsula.

Fig. 3. La medesima articolazione coxo-femorale aperta per dimostrare il legamento cotiloideo, o labbro fibro-cartilagineo ed il legamento rotondo. La capsula fibrosa è asportata per la massima parte.

*a*, labbro fibro-cartilagineo che contorna l' acetabolo, e ne rende più profonda la cavità — *e*, legamento rotondo, che dalla fossetta della testa del femore si porta alla cavità cotiloide — *o*, *o*, pieghe della membrana sinoviale dell' articolazione in esame.

Fig. 4. Capsula sinoviale dell' articolazione coxo-femorale aperta mediante una sezione perpendicolare.

*a*, capsula fibrosa — *e*, labbro fibro-cartilagineo — *o*, *o*, *o*, membrana sinoviale — *u*, porzione di legamento rotondo.

Fig. 5. TIBIA, FIBOLA E ROTOLA DESTRE RAPPRESENTATE DALLA FACCIA ANTERIORE.

1, tibia — *a*, estremità superiore della tibia — *b*, *c*, condili, esterno ed interno — *d*, *e*, cavità glenoidali esterna ed interna — *f*, eminenza intercondiloidea, e suo tubercolo anteriore — *g*, tuberosità della tibia — *h*, corpo — *i*, cresta del corpo — *k*, *l*, faccie esterna ed interna — *m*, estremità inferiore — *n*, malleolo interno.

2, fibola — *a*, estremità superiore e testa della fibola — *b*, processo stiloideo — *c*, faccia articolare, per la quale l'osso si unisce alla tibia — *d*, corpo — *e*, cresta o angolo anteriore — *f*, *g*, faccie esterna ed interna — *h*, estremità inferiore — *i*, malleolo esterno — *k*, tubercolo maggiore — *l*, faccia articolare.

3, rotola — *a*, base — *b*, corpo — *c*, apice — *d*, *e*, margini esterno, ed interno.

Fig. 5.*bis* TIBIA, FIBOLA E ROTOLA RAPPRESENTATE DALLA FACCIA POSTERIORE.

1, tibia — *a*, estremità superiore — *b*, *c*, condili — *d*, *e*, cavità glenoidali — *f*, eminenza intercondiloidea, e suo tubercolo posteriore — *g*, faccia articolare, per la quale la tibia si articola con la fibola — *h*, corpo, e sua faccia posteriore — *i*, *k*, angoli esterno ed interno — *l*, linea per l'attacco del muscolo solco — *m*, foro nutrizio — *n*, estremità inferiore — *o*, malleolo interno — *p*, incisura fibolare.

2, fibola — *a*, estremità superiore, e testa della fibola — *b*, processo stiloideo — *c*, corpo — *d*, *e*, angoli esterno ed interno — *f*, *g*, faccie posteriore ed interna — *h*, estremità inferiore — *k*, malleolo esterno — *l*, tubercolo minore, o posteriore — *m*, fossetta del malleolo.

3, rotola — *a*, base — *b*, apice — *c*, corpo — *d*, *e*, margini — *f*, faccia articolare divisa in due porzioni una esterna maggiore, altra interna minore.

Fig. 6. ESTREMITÀ SUPERIORE DELLA TIBIA E DELLA FIBOLA.

*a*, testa della fibola — *b*, processo stiloideo — *c*, *d'*, condili — *d*, *e*, cavità glenoidali — *f*, eminenza intercondiloidea.

Fig. 6.*bis* ESTREMITÀ INFERIORE DELLA TIBIA E DELLA FIBOLA.

*a*, malleolo interno — *b*, malleolo esterno — *c*, fossa articolare formata dalla tibia e dalla fibola per l'articolazione tibio-tarsea.

Fig. 7. L'ARTICOLAZIONE DEL GINOCCHIO DESTRO OSSERVATA DALLA PARTE ANTERIORE ED INTERNA.

*a*, tendine del muscolo retto estensore della gamba. — *e*, legamento rotoliano medio, che dalla rotola va alla tuberosità della tibia — *o*, legamento rotoliano interno, che dal lato interno della rotola passa al

condilo interno della tibia — *u*, fasci legamentosi spettanti alle fibrocartilagini semilunari — *i*, legamento laterale interno, esteso dal condilo interno del femore alla tibia.

Fig. 8. La medesima articolazione delineata dalla parte posteriore.

*a*, *a*, tendini del muscolo gemello della sura — *e*, tendine del muscolo popliteo — *i*, *o*, *u*, legamento popliteo esteso dal femore alla tibia — *v*, *v*, legamento laterale esterno diviso in due porzioni, una più lunga, l'altra più corta, o legamenti laterali esterni, lungo, e breve, che amendue vanno dal femore alla fibola — *x*, legamento posteriore della testa della fibola — *z*, legamento interosseo della gamba.

Fig. 1.ª

F. 3.ª

F. 2.ª

F. 6.ª

F. 8.ª

F. 5.ª

F. 4.ª

F. 7.ª

G. Mannini dis. in pietra dal vero.

Lit. Gierdani e Casp.

TAV. XXV.

## OSTEOLOGIA E SINDESMOLOGIA

Fig. 1. I LEGAMENTI CROCIATI E LE FIBRO-CARTILAGINI SEMILUNARI DELL' ARTICOLAZIONE DEL GINOCCHIO DESTRO VEDUTA DALLA PARTE ANTERIORE.

*a*, *a*, legamenti crociati, che dalla parte interna e posteriore del femore vanno agli infossamenti che sono al davanti e al di dietro all' eminenza inter-condiloidea della tibia, ed alle inserzioni delle fibro-cartilagini semilunari — *e*, *e*, queste fibro-cartilagini — *i*, legamento anteriore della testa della fibola — *o*, legamento interosseo della gamba.

Fig. 2. I MEDESIMI LEGAMENTI VEDUTI DALLA PARTE POSTERIORE.

*a*, *a*, legamenti crociati — *e*, *e*, fibro-cartilagini semilunari — *i*, legamento laterale interno — *o*, *o*, legamenti superiore e posteriore della testa della fibola — *u*, membrana interossea.

Fig. 3. LEGAMENTO CAPSULARE DELL' ARTICOLAZIONE DEL GINOCCHIO DESTRO, APERTO MEDIANTE UN TAGLIO PERPENDICOLARE MEDIO.

*a*, tendine del muscolo retto estensore della gamba — *b*, legamento rotoliano medio — *c*, *c*, legamenti crociati tagliati — *d*, *d*, membrana sinoviale che è rimasta aperta — *e*, porzione che è rimasta chiusa nel taglio — *o*, plica della membrana sinoviale, la quale plica è chiamata legamento mucoso — *u*, borsa mucosa.

Fig. 4. LE FIBRO-CARTILAGINI SEMILUNARI IN SITO.

*a*, *a*, legamenti crociati tagliati — *e*, *e*, le due fibro-cartilagini, le quali nell' inserzione loro sono del tutto fibrose — *i*, legamento jugale di queste cartilagini.

Fig. 5. DIMOSTRA COME LA MEMBRANA SINOVIALE DELL' ARTICOLAZIONE DEL GINOCCHIO VESTA LE FIBRO-CARTILAGINI ED I LEGAMENTI CROCIATI', E COME SI PROLUNGHI ALLA TESTA DELLA FIBOLA PER METTERSI IN COMUNICAZIONE CON LA MEMBRANA SINOVIALE DELL' ARTICOLAZIONE TIBIO-FIBOLARE SUPERIORE.

*a*, *a*, legamenti crociati — *e*, *e*, fibro-cartilagini — *o*, *o*, *o*, ec. membrana sinoviale — *i*, foro e prolungamento della membrana dietro il legamento laterale esterno lungo, prolungamento che è stato aperto — *u*, legamento jugale.

Fig. 6. LE ARTICOLAZIONI TIBIO-FIBOLARI VEDUTE DALLA PARTE ANTERIORE.

*a*, legamento laterale esterno dell' articolazione del ginocchio — *b*, legamento capsulare aperto dell' articolazione tibio-fibolare superiore, il quale legamento comunica non di rado con la membrana sinoviale del

ginocchio — *c*, membrana sinoviale del ginocchio continua con quella dell' articolazione tibio-fibolare superiore — *d*, *d*, fibro-cartilagini semilunari — *e*, legamento, o membrana interossea — *o*, foro pel passaggio di vasi e di nervi — *f*, legamento anteriore dell' articolazione tibio-fibolare inferiore — *g*, legamento interosseo della medesima.

Fig. 7. L' ARTICOLAZIONE TIBIO-FIBOLARE INFERIORE VEDUTA DALLA PARTE POSTERIORE.

*a*, legamento interosseo di quest' articolazione continuo con la membrana interossea *a'* — *b*, legamento posteriore superiore — *c*, legamento posteriore inferiore, che serve a rendere più profonda la cavità articolare tibio-fibolare.

Fig. 8. PIEDE DESTRO DELINEATO DALLA FACCIA DORSALE.

1, 2, tarso, vale a dire, 1 serie posteriore delle ossa del tarso composta dall' astragalo, e dal calcagno, 2 serie anteriore formata dallo scafoide, dal cuboide, e dai tre cuneiformi — *a*, astragalo — *b*, faccia articolare superiore formante una troclea continua con le faccie laterali che corrispondono a quelle dei malleoli — *d*, collo — *c*, testa dell' astragalo — *e*, processo posteriore — *f*, *g*, calcagno mostrante la faccia esterna e superiore non che porzione della faccia posteriore — *h*, scafoide e sua faccia dorsale — *i*, tuberosità dello scafoide — *k*, cuboide, e sua faccia dorsale — *m*, *n*, cuneiformi medio di grandezza e piccolo mostranti la base, e la faccia dorsale — *l*, cuneiforme maggiore, che mostra l' apice nella faccia dorsale e la base alla plantare — 3, 7, metatarsi: è molto notevole il secondo metatarso che con l' estremità posteriore s' incastra tra il cuneiforme grande e medio di grandezza — *o*, *o*, *o*, ec. estremità posteriori dei metatarsi — *q*, tuberosità del metatarso dal quinto dito — *p*, *p*, *p*, ec. corpo dei metatarsi — *r*, *r*, *r*, ec. estremità anteriore dei metatarsi portante una testa articolare ed ai lati dei tubercoli e dei seni come i metacarpi — 8, 12, dita — *s*, *s*, *s*, ec. estremità posteriori delle prime falangi — *t*, *t*, *t*, corpo delle medesime — *u*, *u*, *u*, estremità anteriori — *v*, *v*, *v*, parte media delle seconde falangi delle quattro ultime dita — *x*, *x*, *x*, estremità posteriore — *z*, *z*, *z*, estremità anteriore — *t'*, *t'*, *t'*, parte media delle ultime falangi, o falangi unguicolari — *x'*, *x'*, *x'*, *z'*, *z'*, *z'*, estremità posteriore e anteriore delle medesime — *y*, *y*, *y*, sesamoidei dell' alluce e loro faccie articolari.

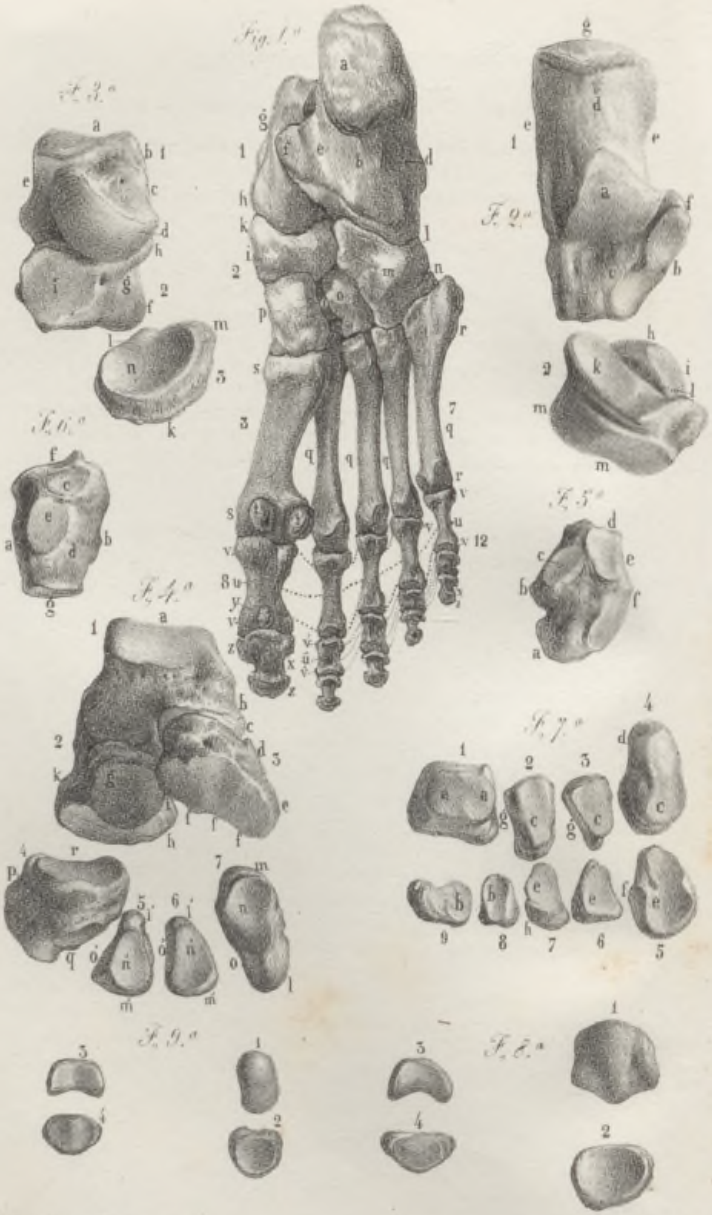


D. Nannini dis. in pietra dal vero.

Nat. Giordani e Casp.

TAV. XXVI.

## OSTEOLOGIA E SINDESMOLOGIA

Fig. 1. Piede destro veduto dalla parte della pianta.

1, serie posteriore delle ossa del tarso — 2, serie anteriore — *a*, *b*, faccia plantare, e tuberosità del calcagno — *c*, faccia interna — *d*, faccia esterna — *e*, solco — *f*, sostentacolo dell'astragalo, o processo interno del calcagno — *g*, astragalo — *h*, testa del medesimo, e porzione di faccia articolare della testa — *i*, faccia plantare del navicolare — *k*, tuberosità del medesimo — *l*, cuboide e sua faccia plantare — *m*, tuberosità — *n*, solco del cuboide — *o*, *o*, cuneiforme medio di grandezza e piccolo, loro faccia plantare, e loro apice — base del cuneiforme grande — 3, 7, metatarso — *q*, *q*, *q*, ec. corpo dei metatarsi — *r*, *s*, estremità anteriori e posteriori — *t*, sesamoidei del primo metatarso — 8, 12, dita — *u*, *u*, *u*, ec. parte media delle prime falangi — *v*, *v*, *v*, estremità anteriore, e posteriore delle medesime — *u'*, *u'*, *u'*, ec. parte media delle seconde falangi — *v'*, *v'*, *v'*, ec. estremità — *x*, *x*, *x*, ec. parte media delle falangi ungueali — *z*, *z*, *z*, estremità — *y*, sesamoideo della falange prima dell' alluce.

Fig. 2. Calcagno delineato dalla parte superiore, astragalo delineato dalla inferiore.

1, calcagno — *a*, faccia articolare superiore e posteriore — *b*, faccia articolare inferiore, ed anteriore — *c*, fossa o seno fra queste due faccie — *d*, faccia superiore del calcagno — *e*, *e*, faccie laterali — *f*, processo interno — *g*, faccia posteriore — 2, astragalo — *h*, testa dell'astragalo e sua superficie articolare — *i*, superficie articolare convessa articolantesi con la faccia *b* del calcagno — *k*, superficie articolare articolantesi con la faccia *a* del calcagno — *l*, fossa esistente fra le dette articolari superficie — *m*, superficie articolare per cui l' astragalo si articola con le ossa della gamba.

Fig. 3. La serie posteriore delle ossa del tarso, ed il navicolare disgiunto.

1, astragalo — 2, calcagno — 3, scafoide — *a*, faccia articolare superiore dell'astragalo — *b*, faccia articolare laterale interna — *c*, collo — *d*, testa e superficie articolare per l'articolazione col navicolare — *e*, parte esterna dell' astragalo — *f*, tuberosità del calcagno — *g*, faccia interna — *h*, sostegno dell' astragalo, o processo interno sotto cui vi ha un solco — *i*, faccia articolare mercè la quale il calcagno si articola con il cuboide — *k*, *l*, faccie dorsale e plantare del navicolare — *m*, tuberosità — *n*, faccia articolare, o cavità glenoidale articolantesi con l' astragalo.

Fig. 4. Le ossa del tarso opposte per le faccie con le quali le due serie si articolano l'una con l'altra: le ossa della prima serie in un con il navicolare sono rappresentate insieme riunite.

1, astragalo — 2, calcagno — 3, navicolare — 4, cuboide — 5, cuneiforme medio di grandezza — 6, cuneiforme piccolo — 7, cuneiforme grande — *a*, superficie articolare superiore dell'astragalo — *b*, collo — *c*, testa ricevuta in parte dalla cavità glenoide del navicolare — *d*, faccia dorsale del navicolare — *e*, tuberosità — *f*, *f*, *f*, superficie tripartita corrispondente ai tre cuneiformi — *g*, faccia articolare del calcagno per la quale si articola con il cuboide — *h*, faccia inferiore — *i*, porzione della faccia interna — *k*, faccia esterna del calcagno — *l*, apice del cuneiforme grande — *m*, base — *n*, faccia articolare articolantesi col navicolare, la qual faccia si continua con la faccia laterale esterna *o* corrispondente al cuneiforme piccolo, — *l'*, *l'*, apice dei cuneiformi piccolo e medio di grandezza — *m'*, *m'*, base dei medesimi — *n'*, *n'*, faccie articolari per le quali questi cuneiformi si articolano con il navicolare — *o'*, *o'*, faccie articolari laterali esterne — *p*, faccia dorsale del cuboide — *q*, faccia articolare corrispondente alla esterna del cuneiforme medio di grandezza — *r*, faccia articolare per la quale il cuboide si articola con il calcagno.

Fig. 5. Navicolare delineato dalla parte anteriore e plantare, e veduto in tre quarti.

*a*, tuberosità del navicolare — *b*, faccia plantare — *c*, faccietta articolare distinta, e talor continua con la faccia *d*, la quale faccietta si articola con il cuboide — *d*, *e*, *f*, faccia articolare divisa in tre, corrispondente ai cuneiformi.

Fig. 6. Cuboide rappresentato dalla parte interna.

*a*, faccia dorsale — *b*, faccia plantare — *d*, faccia interna — *c*, faccietta articolare per la quale si articola con il navicolare — *e*, faccia articolare, per la quale si articola con il cuneiforme medio di grandezza — *f*, faccia articolare corrispondente al calcagno veduta in iscorcio — *g*, faccia articolare anteriore articolantesi coi due ultimi metatarsi veduta pure in iscorcio.

Fig. 7. Il cuboide ed i tre cuneiformi mostranti le faccie articolari corrispondenti a quelle dei metatarsi, e faccie articolari posteriori di questi.

1. cuboide — 2, cuneiforme medio di grandezza — 3, cuneiforme piccolo — 4, cuneiforme grande — 5, 9, estremità posteriori dei metatarsi — *a*, *a*, faccia articolare anteriore del cuboide bipartita, articolantesi con il quarto e quinto metatarso — *b*, *b*, le faccie articolari corrispondenti dei due menzionati metatarsi — *c*, *c*, *c*, faccie articolari anteriori dei tre cuneiformi corrispondenti al terzo, secondo e primo

metatarso — *c*, *c*, *c*, le faccie articolari corrispondenti di questi tre metatarsi — *d*, faccietta articolare del cuneiforme grande, la quale si articola con la faccietta laterale superiore del secondo metatarso — *f*, faccietta articolare esterna del metatarso dell' alluce — *g*, *g*, faccie articolari laterali dei cuneiformi piccolo e medio di grandezza — *h*, faccia laterale del quarto metatarso.

Fig. 8. L' ESTREMITÀ ANTERIORE DEL METATARSO DELL' ALLUCE, E LE SUPERFICIE ARTICOLARI DELLE FALANGI DEL MEDESIMO.

1, estremità anteriore di detto metatarso la quale porta una testa articolare, e due solchi inferiori corrispondenti ai sesamoidei — 2, cavità glenoidea dell' estremità posteriore della prima falange — 3, troclea dell' estremità anteriore della medesima — 4, doppia cavità glenoide dell' estremità posteriore della falange unguicolare.

Fig. 9. FORMA DELL' ESTREMITÀ ANTERIORE DEGLI ALTRI METATARSI E SUPERFICIE ARTICOLARI DELLE FALANGI DELLE ALTRE DITA.

1, estremità anteriore del secondo metatarso, la quale offre una testa articolare allungata ed ovale — 2, cavità glenoide della estremità posteriore della prima falange del secondo dito — 3, troclea dell' estremità anteriore di questa falange — 4, doppia cavità glenoide dell' estremità posteriore della seconda falange.

Fig. 1.ª

F. 2.ª

F. 4.ª

F. 7.ª

F. 3.ª

F. 6.ª

F. 5.ª

O. Nannini dis. in pietra dal vero.

Lit. Giordani e Comp.

TAV. XXVII.

## OSTEOLOGIA E SINDESMOLOGIA

Fig. 1. Piede destro veduto dal lato interno.

1, astragalo — 2, calcagno — 3, osso navicolare — 4, cuboide — 5, cuneiforme maggiore — 6, cuneiforme piccolo — 7, metatarso del pollice — 8, metatarso del secondo dito — 9, metatarso dell' ultimo dito o quinto — 10, sesamoideo interno del pollice — 11, 15, falangi delle dita — *a*, testa dell' astragalo munita di una faccia convessa articolantesi col navicolare — *b*, collo — *c*, faccia articolare superiore, o troclea che si articola con la tibia — *d*, faccia articolare laterale, che si articola col malleolo interno appartenente pure alla tibia — *e*, tuberosità del calcagno — *f*, faccia superiore — *g*, faccia interna — *h*, processo sul quale poggia la testa dell' astragalo — *i*, tuberosità del navicolare — *k*, faccia dorsale di quest' osso — *l*, faccia interna del cuneiforme grande — *m*, faccia dorsale — *n*, base — *o*, apice — *p*, faccia dorsale e base del cuneiforme secondo, o piccolo — *r*, linea obliqua e solco della faccia plantare del cuboide — *q*, tuberosità del metatarso del quinto dito.

Fig. 2. Lo stesso piede veduto dal lato esterno.

1, astragalo — 2, calcagno — 3, navicolare — 4, cuboide — 5, cuneiforme medio di grandezza, o terzo — 6, cuneiforme piccolo — 7, 8, metatarsi delle quattro ultime dita: non apparisce di quel dell' alluce che l' estremità anteriore — 9, 13, dita — *a*, testa dell' astragalo, e faccia articolare, per la quale si articola col navicolare — *b*, collo — *c*, faccia articolare superiore, o troclea — *d*, faccia articolare laterale esterna per la quale si articola con la fibola, o perone — *e*, tuberosità del calcagno — *f*, faccia superiore — *g*, faccia esterna — *h*, fossa, o seno del calcagno — *i*, faccia dorsale del navicolare — *k*, *l*, la base non che la faccia dorsale dei cuneiformi piccolo e medio di grandezza — *m*, superficie dorsale del cuboide — *n*, tuberosità del metatarso del quinto dito.

Fig. 3. Legamenti dell' articolazione peroneo-tibiale inferiore, e tibio-tarsea delineati dalla faccia anteriore.

*a*, porzione inferiore della membrana, o setto longitudinale interosseo della gamba — *a'*, legamento interosseo inferiore, che sembra continuo alla membrana *a*, — *c*, legamento anteriore dell' articolazione peroneo-tibiale inferiore esteso dalla parte anteriore dell' estremità inferiore della fibola alla corrispondente della tibia — *i*, legamento deltoideo, o laterale interno, che dal malleolo interno va al calcagno, all' astragalo ed al navicolare — *o*, legamento peroneo-calcaneano, esteso dalla fibola al calcagno — *u*, *u*, legamenti peroneo-astragaliani superiore ed inferiore, estesi dal malleolo esterno all' astragalo — *v*, legamento anteriore esteso dalla estremità inferiore della tibia al davanti della troclea articolare dell' astragalo.

## *Tav. XXVII.*

Fig. 4. Legamenti posteriori dell'articolazione peroneo-tibiale inferiore.

*a*, porzione inferiore della membrana interossea della gamba — *a'*, legamento interosseo inferiore — *e*, legamento posteriore di detta articolazione, o pironeo-tibiale posterior superiore esteso dal malleolo esterno alla faccia posteriore dell' estremità inferiore della tibia — *o*, legamento peroneo-tibiale posteriore medio esteso da un malleolo all'altro — *i*, legamento laterale esterno, o peroneo-calcaneano — *u*, legamento peroneo-astragaliano posteriore, che va dal malleolo esterno all' astragalo — *v*, porzione posteriore del legamento deltoideo — *r*, legamento astragalo-calcaneano posteriore esteso dalla parte posteriore dell' astragalo alla parte vicina del calcagno — *s*, legamento calcaneo-scafoideo inferiore.

Fig. 5. L' articolazione peroneo-tibiale inferiore e tibio-tarsea veduta allo interno.

*a*, legamento deltoideo composto di fasci anteriori, ed interni, che dalla tibia vanno ad attaccarsi allo scafoide, all' astragalo, ed al calcagno — *e*, legamento posterior superiore dell' articolazione peroneo-tibiale inferiore — *i*, legamento posteriore medio della medesima — *o*, legamento peroneo tibiale posterior inferiore — *u*, legamento calcaneo-astragaliano posteriore — *v*, legamento calcaneo-scafoideo inferiore — *z*, porzione di legamento calcaneo-cuboideo tagliato.

Fig. 6, La medesima articolazione veduta allo esterno.

*a*, legamento anteriore dell' articolazione peroneo-tibiale inferiore — *e*, legamento peroneo-astragaliano anteriore — *i*, legamento peroneo-calcaneano — *o*, legamento calcaneo-astragaliano esterno — *u*, legamento calcaneo-astragaliano interosseo, o superiore di Boyer — *v*, legamento astragalo-scafoideo, o scafoido-astragaliano.

Fig. 7. Membrana, o capsula sinoviale delle articolazioni peroneo-tibiale inferiore e tibio-tarsea mostrata mediante una sezione perpendicolare secondo il diametro trasversale delle ossa che vi spettano.

*a*, legamento interosseo della gamba — *e*, porzione di legamento deltoideo — *i*, legamento peroneo calcaneano — *o*, legamento peroneo-astragaliano anteriore — *u*, *u*, membrana, o capsula sinoviale comune all' articolazione peroneo-tibiale inferiore, e tibio-tarsea — *v*, legamento astragalo-calcaneano interosseo.

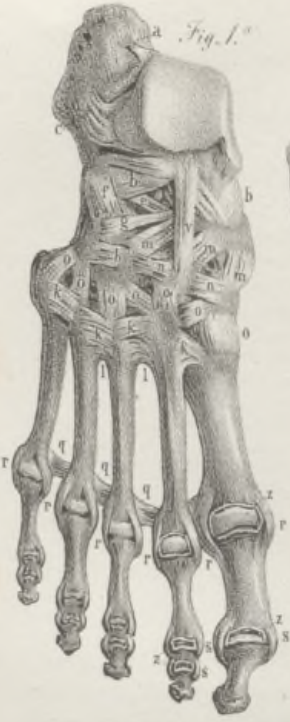

Fig. 1.ª

F. 4.ª

F. 2.ª

F. 6.ª

F. 5.ª

F. 3.ª

Lit Giordani e Gasp.

G. Nannini dis. in pietra dal vero

TAV. XXVIII.

## OSTEOLOGIA E SINDESMOLOGIA

Fig. 1. Piede destro con i suoi legamenti veduto dalla faccia dorsale.

*a*, legamento calcaneo-astragaliano posteriore, esteso obliquamente dalla parte posteriore dell'astragalo alla faccia superiore vicina del calcagno — *b*, legamento interosseo, o superiore di Boyer, esteso dall'incisura separante le due superficie articolari dell'astragalo alla fossa ineguale situata fra le due del calcagno — *c*, legamento calcaneo-astragaliano esterno che dal di sotto della faccia articolare esterna dell'astragalo va alla faccia esterna del calcagno — *e*, legamento calcaneo-scafoideo esterno esteso dalla parte anteriore del calcagno alla inferiore esterna dello scafoide — *d*, legamento scafoido-astragaliano esteso dal collo dell'astragalo alla faccia dorsale dello scafoide — *f*, legamento calcaneo-cuboideo superiore esteso dal calcagno al cuboide — *g*, legamento scafoido-cuboideo dorsale che va dallo scafoide al cuboide, e fa un seguito col legamento interosseo — *h*, legamento cuneo-cuboideo dorsale che va dal cuneiforme medio di grandezza al cuboide — *m*, *m*, *m*, tre legamenti cuneo-scafoidei dorsali estesi dallo scafoide ai tre cuneiformi — *n*, *n*, *n*, legamenti cuneiformi dorsali, che da un cuneiforme vanno al cuneiforme vicino — *o*, *o*, *o*, ec. legamenti dorsali dell'articolazione tarso-metatarsiana, dei quali legamenti due soli partono dal cuboide mentre gli altri partono dai tre cuneiformi, e vanno ai metatarsi corrispondenti — *k*, *k*, ec. legamenti metatarsiani dorsali estesi da un metatarso al metatarso vicino — *l*, *l*, ec. legamenti metatarsiani interossei — r, r, r, ec. legamenti metatarso-falangei estesi dai lati dell'estremità anteriori dei metatarsi alle prime falangi — *q*, *q*, *q*, legamento trasverso — *s*, *s*, *s*, ec. legamenti laterali delle falangi delle dita — *v*, legamento cuneo-astragaliano osservato nel piede che ha servito per questa preparazione, il quale legamento ho veduto questa sol volta — *z*, *z*, *z*, borse sinoviali metatarso-falangee, e falangee dell'allùce, e del secondo dito aperte.

Fig. 2. Piede destro con i suoi legamenti veduto dalla faccia plantare.

*a*, *a*, legamenti, o fettuccie del legamento calcaneo-scafoideo inferiore, o plantare: questo legamento si potrebbe dividere in due, uno inferiore e l'altro interno, amendue estesi dal calcagno allo scafoide — *b*, legamento calcaneo-cuboideo plantare esteso dal calcagno alla tuberosità del cuboide — *c*, legamento calcaneo-metatarsiano, o legamento lungo della pianta che dal calcagno va in parte al cuboide, ed in parte ai metatarsi terzo e quarto — *e*, legamento scafoido-cuboideo plantare — *o*, *o*, legamenti cuneo-cuboidei plantari — *u*, *u*, legamenti cuneo-scafoidei plantari — *v*, *v*, *v*, legamenti plantari dei cuneiformi — *z*, *z*,

*z*, ec. legamenti tarso-metatarsiani plantari — *f*, legamenti interossei dei metatarsi — *g*, *g*, legamento metatarsiano trasverso — *h*, legamenti laterali del sesamoideo del dito grosso, od alluce, estesi dai sesamoidei alla prima falange dell' alluce — *i*, legamento trasverso dei detti sesamoidei, o intersesamoideano — *k*, *k*, *k*, ec. legamenti metatarso-falangiani — *m*, *m*, *m*, ec. legamenti laterali delle falangi — *n*, legamento crociato plantare appartenente all' articolazione della prima falange dell' alluce con la falange ungnicolare — *r*, *r*, *r*, doccie per le quali corrono i tendini dei muscoli flessori comuni delle dita.

Fig. 3. Legamenti plantari profondi dell' articolazione tarso-metatarsiana.

*a*, *a*, *a*, legamenti metatarso-cuboidei plantari, che dal cuboide vanno ai metatarsi quinto, quarto, e terzo — *e*, *e*, *e*, ec. legamenti cuneo-metatarsiani, che dai tre cuneiformi vanno ai metatarsi secondo, terzo, quarto, e quinto — *o*, legamento, o fettuccia legamentosa estesa dal terzo metatarso al quinto — *u*, *u*, legamenti interossei.

Fig. 4. Legamenti laterali e crociato dell' articolazione tarso-metatarsiana dimostrati dal lato esterno nell' articolazione del terzo metatarso.

*a*, *e*, legamento crociato — *i*, *o*, legamenti laterali. Si questi che il crociato sono estesi dal cuneiforme medio di grandezza, e dal cuboide al lato esterno dell' estremità posteriore del terzo osso del metatarso.

Fig. 5. Le borse sinoviali, o legamenti capsulari aperti delle articolazioni tarsiane, e tarso-metatarsiane mostrati mediante una sezione obliqua.

*a*, legamento calcaneo-astragaliano superiore, o legamento interosseo — *e*, membrana sinoviale calcaneo-astragaliana — *i*, *i*, membrana sinoviale calcaneo-astragaliana scafoidea — *o*, legamento scafoido-cuboideo interosseo — *u*, membrana sinoviale cuneo-scafoidea — *v*, *v*, legamenti interossei dei cuneiformi — *z*, *z*, membrana sinoviale cuneo-scafoidea — *r*, legamento cuneo-cuboideo interosseo — *s*, membrana sinoviale cuneo-cuboidea — *n*, membrana sinoviale metatarso-cuboidea — *x*, *x*, membrane sinoviali cuneo-metatarsiane — *m*, membrana sinoviale fra il terzo e quarto metatarso — *t*, legamenti metatarsiani interossei.

Fig. 6, Le capsule sinoviali tarso-metatarsiana, metatarso-falangiana e falangiana dell' alluce.

*a*, capsula sinoviale tarso-metatarsiana — *e*, *e*, membrana sinoviale metatarso-falangiana — *i*, membrana sinoviale falangea — *o*, sesamoideo tagliato.

TAV. XXIX

O. Nannini dis. in pietra dal vero.

Lit. Gaspari e Giordano.

TAV. XXIX.

## OSTEOLOGIA E SINDESMOLOGIA

Fig. 1. Femore sinistro segato per lo lungo onde appariscano le due sostanze, ed il midollo: si vede anche dal lato interno distaccato il periostio.

*a, a, a*, incrostazione cartilaginea della superficie articolare della testa, e dell'estremità inferiore del femore — *b, b, b*, sostanza areolare, o spugnosa, la quale trovasi particolarmente nelle estremità dell'osso — *c, c*, sostanza compatta più grossa nel corpo, più sottile nelle estremità — *d*, midollo riempiente il canale del corpo dell'osso, e levato nella parte inferiore del corpo istesso onde si vegga come rada incomincia la sostanza reticolata, o spugnosa, poi divenga più fitta e minuta, e come minutissima sia nelle estremità, e nella unione con la sostanza compatta — *e, e*, periostio.

Fig. 2. Sezione orizzontale del corpo del femore per mostrarne il canale.

*a, a*, femore sinistro tagliato orizzontalmente, nel quale si vede il canale del corpo pieno del midollo — *b*, midollo — *c*, il canale predetto senza il midollo — *d, d*, sostanza compatta dell'osso.

Fig. 3. Porzione della nona costola sinistra, e sua cartilagine di prolungamento in un col periostio ed il pericondrio distaccati per dimostrare come amendue sono continui.

*a*, porzione di detta costola — *c*, sua cartilagine di prolungamento — *i*, periostio — *o*, pericondrio.

Fig. 4. Terza vertebra lombare segata orizzontalmente per dimostrarne le due sostanze, ed i loro rapporti.

*a, a*, sostanza compatta sottilissima nel corpo, più grossa nei processi — *b*, sostanza pumicea, o spongiosa.

Fig. 5. Dimostra le cellule mastoidee nel temporale sinistro.

*a. a*, sostanza compatta, o tavola esterna della porzione squamosa e mastoidea del temporale — *b. b*, tavola interna — *c*, cellule mastoidee, le quali altro non sono che un ampliamento della sostanza diploica, od un analogo di seni, quali si sono veduti nel frontale, nel corpo dello sfenoide ec.

Fig. 6. Osso perietale sinistro rammollato nell'acido nitrico diluito e preparato a modo che si vegga la diploe, e come la sostanza compatta possa separarsi in lamine.

*a*, tavola esterna dell'osso ripiegata sulla faccia esterna del medesimo, alla quale rimane allo interno attaccata parte della sostanza diploica

— *b*, tavola interna, detta anche lamina vitrea, coperta essa pure nella sua faccia esterna di sostanza diploica — *d*, *d*, sostanza diploica, o diploe — *c*, *c*, lamine distaccate dalla tavola esterna per dimostrare come la struttura della sostanza compatta delle ossa è laminare piuttosto che tomentosa.

Fig. 7. Pezzo di corpo del femore rammollato nell'acido nitrico e separatane la sostanza compatta in lamine, o squame.

*a*, *a*, *a*, ec. queste lamine, o squame onde si compone la sostanza compatta.

## TAV. XXX.

## OSTEOLOGIA E SINDESMOLOGIA

*Questa Tavola e la seguente offrono i risultati delle osservazioni microscopiche dei moderni fatte sulla tessitura delle ossa, delle cartilagini, delle fibro-cartilagini, dei legamenti, dei denti, e del midollo.*

Fig. 1. Sottile laminetta ossea presa nel senso del diametro trasversale dal corpo di un osso lungo, veduta ad un ingrandimento di 100 diametri. Appariscono in questa laminetta i canaletti midollari longitudinali e trasversi, o di congiunzione.

*a*, *a*, canaletti longitudinali superficiali aperti — *e*, canaletto profondo chiuso — *i*, *i*, canaletti trasversi, che servono ad unire fra loro i canaletti longitudinali — *o*, *o*, area di strie concentriche circondanti i canaletti — *u*, *u*, alcuni dei corpuscoli apparenti per tutta la laminetta descritta situati fra le indicate strie.

Fig. 2. Sottile laminetta ossea orizzontalmente tagliata dal corpo di un osso lungo, nella quale apparisce il lume dei canaletti midollari, le strie concentriche ec.: ingrandimento di 100 diametri.

*a*, lume dei canaletti tagliati trasversalmente — *e*, area di strie concentriche, quasi circolare quando il taglio dei canaletti è veramente trasversale — *i*, area di strie concentriche piuttosto ovale, e così apparente per essere i canaletti tagliati a becco di flauto — *o*, canaletti trasversi, che servono a congiugnere fra loro i canaletti longitudinali — *u*, *u*, i corpuscoli notati nella Fig. 1. — *v*, altre strie apparenti frai canaletti midollari.

Fig. 3. Sottile laminetta trasversalmente tagliata da un osso parietale: ingrandimento di 100 diametri.

*a*, sostanza compatta corticale degenerante in diploe — *e*, *e*, diploe — *i*, canaletti midollari della sostanza compatta tagliati — *o*, loro




O. Norsini dis. e in.

Lit. Gaspari e Giordani

comunicazione con le areole o cellette diploiche — *u*, celletta diploica comunicante con l' altra *v*.

Fig. 4. Sezione trasversale di un femore veduta ad un ingrandimento di 200 diametri.

*a*, lume del canale midollare — *e*, sua apertura alla faccia inferiore, la quale apertura si prolunga attraverso la sostanza ossea — *i*, *i*, *i*, corpuscoli ossei.

Fig. 5. Corpuscoli ossei veduti ad un ingrandimento di 280 diametri.

*a*, *a*, questi corpuscoli — *e*, *e*, loro canaletti liberi — *o*, *o*, canaletti anastomizzati con quelli dei corpuscoli vicini.

Fig. 6. Branello di cartilagine veduto ad un ingrandimento di 380 diametri.

*a*, sostanza intermedia amorfa — *e*, sostanza intermedia fibrosa — *i*, *i*, cellule nucleate, o corpuscoli cartilaginei — *o*, nucleo provveduto di più nucleoli — *u*, corpuscolo con due nuclei — *v*, gocciolina di grasso.

Fig. 7. Branello di fibro-cartilagine veduta ad un ingrandimento di 380 diametri.

*a*, sostanza intermedia con fibre interposte — *e*, *e*, cellule nucleate, o corpuscoli della fibro-cartilagine — *i*, nucleo — *o*, *o*, cellula o corpuscolo con due nuclei.

Fig. 8. Fibre elementari dei legamenti di tessuto desmoso.

*a*, *a*, dette fibre.

Fig. 9. Fibre elementari del tessuto giallo-elastico dei legamenti gialli delle vertebre.

*a*, *a*, codeste fibre anastomizzate insieme.

Fig. 10. Sezione longitudinale di un vero molare assai ingrandito.

*a*, *a*, corona del dente — *e*, colletto — *i*, *i*, radici — *o*, cavità della polpa dentaria, o cavità della corona — *o'*, suo prolungamento nelle radici *i*, *i*, — *u*, smalto presentante delle fibre, e delle strie longitudinali — *v*, dentina — *x*, contorni delle linee della dentina — *z*, osteodentina — *z'*, *z'*, *z'*, cemento — *s*, canaletti della dentina, o dentinali.

Fig. 11. Brano di corona tagliato trasversalmente.

*a*, estremità divisa dei canaletti, o tuboli della dentina — *e*, fibre ondulate trasverse dello smalto, e fessure flessuose in prossimità della dentina.

Fig. 12. Fibre dello smalto vedute secondo il diametro longitudinale del dente, e figura romboidale, che presenta la terminazione delle fibre dello smalto in un taglio obliquo.

Fig. 13. Sezione dello smalto parallela alle sue fibre mostrante le intersezioni trasverse delle medesime.

Fig. 14. Branello di dentina tagliata trasversalmente.

*a*, lume dei canaletti, o tuboli dentinali — *a'*, tuboli dentinali tagliati a becco di flauto — *e*, pareti di detti tuboli o canaletti — *i*, spazio intertubolare.

Fig. 15. Due tuboli, o canaletti dentinali isolati, i quali mostrano le ondulazioni secondarie, le loro pareti, la disposizione come] frammentaria, o sconnessa della sostanza] calcare.

Queste ultime cinque figure sono vedute ad un ingrandimento di 350 diametri. Le figure microscopiche poi di questa tavola sono state modellate a quelle di Enle, Mandl, Retius, Pourkinje, Owen ec., o tradotte dai loro esemplari.

Fig. 1.ª

F. 2.ª

F. 3.ª

F. 4.ª

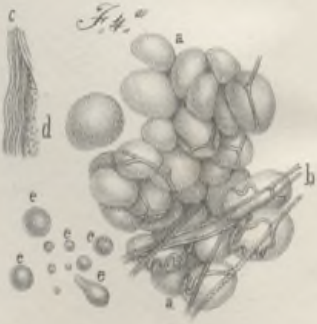


O. Nannini dis.

Lit. Gaspari.

TAV. XXXI.

## OSTEOLOGIA E SINDESMOLOGIA

Fig. 1. Smalto e dentina osservati ad un ingrandimento di 230 diametri. Secondo Owen.

*a*, tubi, o canaletti dentinali — *b*, celle dentinali — *e*, loro terminazione allo smalto *f*, *f*.

Fig. 2. Corpuscoli del cemento. Secondo Owen.

*a*, questi corpuscoli immersi in un blastema *b*.

Fig. 3. Lamella di una radice dentaria osservata ad un ingrandimento di 500 volte. Secondo Nasmyth.

*a*, porzione di capsula dentaria — *b*, sostanza ossea esterna e suoi corpuscoli *c*, — *d*, limiti della sostanza dentaria e dell' ossea — *e*, corpuscoli dentinali — *f*, tubi dentinali.

Fig. 4. Vescichette, o cellule adipose del midollo, e fibre del periostio interno. Ingrandimento di 160 diametri.

*a*, ammasso delle cellule dette — *b*, fibre di tessuto celluloso fibroso sopra di esse — *c*, un fascetto di queste fibre isolato — *d*, lamella amorfa annessa a questo fascetto — *e*, goccie di grasso liquido.

FINE DELLA OSTEOLOGIA E DELLA SINDESMOLOGIA

# PROSPETTO

## DELLE OSSA, DELLE LORO ARTICOLAZIONI E DEI LORO LEGAMENTI.

1.

Scheletro in generale, e differenze sessuali dello scheletro. Tav. I. II. III. IV.

2.

Testa, o estremità cefalica del tronco. Tav. I fino alla IV inclusive. Tav. V. VI. XI.

Fig. 1, 2, 3, 4. Tav. V.

Fig. 1, Tav. XI.

3.

Divisione della testa in cranio e faccia. Tav. VI.

Fig. 1. A, cranio — B, faccia. Tav. VI.

4.

Cranio. Tav. V. VI. XI.

Volta del cranio allo esterno.

Fig. 1, 2, 3, Tav. V.

Volta del cranio allo interno.

Fig. 1, Tav. XI.

Base del cranio allo esterno.

Fig. 4, Tav. V. Fig. 1, A, Tav. VI.

Base del cranio allo interno.

Fig. 5, Tav. V. Fig. 1, Tav. XI.

5.

Osso frontale, o coronale. Tav. I. II. III. IV. V. VI. XI.

Osso frontale isolato veduto allo esterno.

Fig. 2, 4, 5, Tav. VI.

Osso frontale isolato veduto dalla parte interna.

Fig. 3, Tav. VI.

6.

Osso parietale. Tav. I. II. III. IV. V. VI. XI.

Osso parietale isolato veduto dalla faccia esterna.

Fig. 6, Tav. VI.

Il medesimo osso delineato dalla faccia interna.

Fig. 7, Tav. VI.

7.

Osso occipitale. Tav. III. IV. V. VI. VII. XI.

Osso occipitale isolato veduto dalla faccia esterna.

Fig. 1, 2, Tav. VII.

Il medesimo veduto dalla faccia interna.

Fig. 4, A, Tav. VII.

8.

Sfenoide. Tav. V. VI. VII. XI.

Sfenoide isolato veduto dalla parte esterna.

Fig. 3, Tav. VII.

Il medesimo veduto dalla parte interna.

Fig. 6, 4, B, Tav. VII.

9.

Osso sfeno-occipitale, o sfeno-basilare di Soemmerring. Tav. V. VI. VII.

Veduto dalla faccia esterna.

Fig. 4, Tav. V. Fig. 1, A, Tav. VI.

Veduto dalla faccia interna.

Fig. 5, Tav. V. Fig. 4, A, B, Tav. VII.

10.

Temporali. Tav. I. II. III. IV. V. VI. VII. XI.

Temporali isolati veduti dalla faccia esterna.

Fig. 7, Tav. VII. Fig. 1, Tav. VIII.

I medesimi veduti dalla faccia interna.

Fig. 8, Tav. VII.

11.

Cavità del timpano aperta. Tav. VIII. Fig. 3.

12.

Catena degli ossetti timpanici. Tav. VIII. Fig. 4.

Gli ossetti timpanici isolati.

Martello, Fig. 5, — incudine, Fig. 6, — osso lenticolare, Fig. 6, *f*, *g*, — staffa, Fig. 7, Tav. VIII.

13.

Labirinto. Tav. VIII.

Labirinto chiuso.

Fig. 8, 9, Tav. VIII.

Labirinto aperto.

Fig. 10, 11, Tav. VIII.

Chiocciola isolata ed aperta.

Fig. 12, 13, Tav. VIII.

Sesamoideo di Cortesi, o Wormiano di Floriano Caldani.

Fig. 2, Tav. VII.

14.

Etmoide. Tav. V. VI. VIII. XI.

Etmoide isolato veduto dal lato esterno.

Fig. 16, Tav. VIII.

Il medesimo veduto dalla faccia superiore.

Fig. 14, Tav. VIII.

Veduto dalla inferiore.

Fig. 15, Tav. VIII.

Diviso in due metà.

Fig. 17, A, B, Tav. VIII.

15.

Wormiani. Tav. V. XI.

16.

Faccia. Tav. I. II. IV. V. VI. XI.

17.

Faccia isolata dal cranio.

Fig. 1, B, Tav. VI.

18.

Ossa mascellari superiori. Tav. I. II. IV. V.

Queste ossa isolate e vedute allo esterno.

Fig. 1, 3, Tav. IX.

Le medesime vedute dalla parte interna.

Fig. 2, 4, Tav. IX.

19.

Ossa nasali. Tav. I. II. IV. V. VI. IX. XI.

Ossa nasali isolate vedute dalla faccia esterna.

Fig. 5, A, Tav. IX.

Le medesime dalla interna.

Fig. 5, B, Tav. IX.

20.

Ossa lagrimali. Tav. V. VI. IX.

Isolate e vedute allo esterno.

Fig. 6, Tav. IX.

Isolate e vedute allo interno.

Fig. 7, Tav. IX.

21.

Turbinati inferiori. Tav. IX. XI.

Isolati e veduti dalla parte esterna.

Fig. 12, Tav. IX.

Isolati e veduti dalla parte interna.

Fig. 13, Tav. IX.

22.

Palatini. Tav. V. VI. XI.

Isolati e rappresentati dalla parte esterna.

Fig. 10, Tav. IX.

Isolati e rappresentati dalla parte interna.

Fig. 11, Tav. IX.

23.

Vomere. Tav. V. VI. IX. XI.

Isolato e veduto di fianco e in tre quarti, obliquamente collocato sopra un piano declive.

Fig. 14, 15, Tav. IX.

24.

Ossa jugali, o zigomatiche. Tav. I. fino alla VI. inclusive, Tav. IX. XI.

Isolate e rappresentate dalla faccia esterna.

Fig. 8, Tav. IX.

Isolate e rappresentate dalla faccia posteriore ed interna.

Fig. 9, Tav. IX.

25.

Mascella inferiore. Tav. I. fino alla V. inclusive, Tav. X. XI.

Isolata e veduta dalla parte esterna.

Fig. 1, Tav. X.

Isolata e veduta dalla interna.

Fig. 2, Tav. X.

26.

Canali dentari, ed alveoli superiori.

Fig. 4, 3, Tav. IX.

Canale dentario, ed alveoli inferiori.

Fig. 4, 3, Tav. X.

27.

Denti. Tav. I. II. IV. V. X. XI.

Isolati.

Fig. 5, Tav. X.

28.

Osso joide, Tav. X.

Veduto di fianco, anteriormente e posteriormente.

Fig. 7, B, C, Tav. X.

29.

Suture dentate e squamose delle ossa del cranio e della faccia. Tav. I. fino alla VI. inclusive, Tav. XI.

30.

Suture armoniche, o armonia. Tav. I. II. IV. V. VI.

31.

Schindelesia. Tav. V, Fig. 3, Tav. VI. Fig. 1, B, Tav. XI. Fig. 1, 3.

32.

Gonfosi. Tav. X. Fig. 4.

33.

Artrodia doppia rappresentata dall' articolazione temporo-mascellare. Tav. I. II. IV. V. XI.

34.

Legamenti dell'articolazione temporo-mascellare. Tav. XI.

Legamento laterale esterno.

Fig. 5, Tav. XI.

Legamento laterale interno.

Fig. 6, Tav. XI.

Legamento stilo-mascellare.

Fig. 5, 6, Tav. XI.

Menisco, o fibro cartilagine interarticolare.

In sito.

Fig. 7, Tav. XI.

Fuori di sito.

Fig. 8, Tav. XI.

Legamenti capsolari, o borse sinoviali di detta articolazione.

Fig. 7, Tav. XI.

Legamento stilo-joideo ed iotiroideo.

Fig. 5, Tav. XI.

35.

Fosse nasali. Tav. XI.

36.

Cavità orale. Tav. V. XI.

37.

Orbite. Tav. I. II. IV. V. XI.

38.

Colonna vertebrale. Tav. I. fino alla IV. inclusive, Tav. XII.

Isolata e veduta anteriormente.

Fig. 1, Tav. XII.

Isolata e veduta posteriormente.

Fig. 2, Tav. XII.

Isolata e veduta di fianco per ben apprezzarne le curvature.

Fig. 3, Tav. XII.

39.

Caratteri delle vertebre cervicali. Tav. XIII. Fig. 7, 8, 9.

40.

Atlante, o prima vertebra cervicale. Tav. III. IV. XII. XIII.

Isolato e veduto dalla parte superiore.

Fig. 1, Tav. XIII.

Isolato e veduto dalla inferiore.

Fig. 2, Tav. XIII.

Il minor arco dell'atlante, osservato dalla parte posteriore.
Fig. 3, Tav. XIII.

41.

Asse, od epistrofeo. Tav. III. IV. XII. XIII.
Isolato e veduto anteriormente.
Fig. 4. Tav. XIII.
Isolato e veduto posteriormente.
Fig. 5. Tav. XIII.
Isolato e veduto di fianco.
Fig. 6. Tav. XIII.

42.

Caratteri delle vertebre dorsali. Tav. XIII. Fig. 10, 11, 12.

43.

Caratteri delle vertebre lombari. Tav. XIII. Fig. 13, 14, 15.

44.

Articolazione occipito-atloidea. Tav. XIV. XV.
Legamento otturatorio anteriore.
Fig. 1, Tav. XIV.
Legamento otturatorio posteriore.
Fig. 2, Tav. XIV.
Legamento occipito-atloideo, o capsulare fibroso di detta articolazione.
Fig. 6, 7, Tav. XV.
Capsule sinoviali dell'articolazione occipito-atloidea.
Fig. 8, Tav. XV.

45.

Articolazione atloido-assoidea ed atloido-odontoidea. Tav. XIV. XV.

46.

Legamento, o membrana atloido-assoidea anteriore.
Fig. 1, Tav. XIV.
Membrana atloido-assoidea posteriore.
Fig. 2, Tav. XIV. Fig. 8, Tav. XV.
Legamento anellare dell'articolazione atloido-odontoidea.
Fig. 4, 5, 6, 8, Tav. XV.
Capsule sinoviali di detta articolazione.
Fig. 5, 8, Tav. XV.
Appendice inferiore del legamento anellare.
Fig. 5, 6, Tav. XV.
Legamenti laterali inferiori.
Fig. 7, Tav. XV.
Capsule sinoviali, o legamento capsulare dell'articolazione atloido-assoidea.
Fig. 7, Tav. XV.

47.

Rapporti del legamento anellare e dell'apofisi odontoide con l'osso occipitale.
Appendice superiore del legamento anellare, e legamento crociato.
Fig. 6, Tav. XV.
Legamenti laterali superiori dell'apofisi odontoidea.
Fig. 6, 7, Tav. XV.
Legamento sospensorio, o retto.
Fig. 7, Tav. XV.
Apparato legamentoso del Weitbrecht.
Fig. 3, Tav. XIV.

48.

Articolazioni de' corpi delle vertebre. Tav. XIV. XV.
Legamenti, o fibro-cartilagini intervertebrali.
Fig. 1, — 1,2,3. Fig. 2, Tav. XV.
Fascia longitudinale anteriore.
Fig. 1, Tav. XIV. Fig. 2, Tav. XV. Fig. 6, Tav. XVII. Fig. 4. Tav. XIX.
Fascia longitudinale posteriore.
Fig. 3, 4, 5, Tav. XIV.
Fibre intrecciate a modo di stuoia delle fibro-cartilagini intervertebrali. Tav. XV, Fig. 2, Tav. XVIII. Fig. 1.

49.

Articolazioni dei processi articolari. Tav. XIV. XV.
Legamenti capsulari.
Fig. 2, 3, Tav. XIV. Fig. 6, 7, Tav. XV.

50.

Legamenti degli archi vertebrali e dei processi spinosi. Tav. XIV. XV. XVII. XIX.

Leganmenti gialli.

Fig. 3, Tav. XV.

Legamenti interspinosi.

Fig. 2, Tav. XV.

Legamento sopraspinoso, o legamento di connessione degli apici delle apofisi spinose.

Fig. 2, Tav. XV. Fig. 2, Tav. XIV. Fig. 7, Tav. XVII. Fig. 5, Tav. XIX.

51.

Torace. Tav. I. fino alla IV. inclusive, Tav. XVI.

Torace isolato e veduto anteriormente.

Fig. 1, Tav. XVI.

Torace isolato e veduto posteriormente.

Fig. 2, Tav. XVI.

52.

Caratteri delle costole e loro differenze. Tav. I. fino alla IV. inclusive, Tav. XVI. XVII.

Caratteri e differenze più marcate esistenti fra le costole vere, o vertebro-sternali.

Fig. 1, 2, 4, 5, Tav. XVII.

Ultima costola spuria isolata.

Fig. 3, Tav. XVII.

53.

Cartilagini costali, o di prolungamento. Tav. XVI. XVII. XVIII.

Loro modo di unione con le costole.

Fig. 3, Tav. XVIII.

54.

Sterno. Tav. I. II. IV. XVI.

Sterno isolato e veduto dalla parte anteriore.

Fig. 3, Tav. XVI.

Sterno isolato e veduto dalla parte posteriore.

Fig. 4, Tav. XVI.

Sterno isolato e veduto di profilo.

Fig. 5, Tav. XVI.

Unione mediante cartilagini, o sincondrosi dei tre pezzi ossei componenti lo sterno.

Fig. 5, Tav. XVIII.

55.

Articolazioni costo-vertebrali. Tav. XVII. XVIII.

Legamenti raggiati.

Fig. 6, 8, Tav. XVII. Fig. 2, Tav. XVIII.

Legamenti del collo delle costole.

Fig. 6, 7, 8, Tav. XVII. Fig. 2, Tav. XVIII.

Legamenti capsulari, o borse sinoviali, e legamento interosseo dell' articolazione costo-vertebrale.

Fig. 1, 2, Tav. XVIII.

56.

Articolazione costo-trasversale. Tav. XVII. XVIII.

Legamento costo-trasversale posteriore, o legamento del tubercolo delle costole.

Fig. 7, 8, Tav. XVII.

Borsa sinoviale di detta articolazione.

Fig. 2, Tav. XVIII.

57.

Legamenti intercostali, e lombocostali. Tav. XVII. Fig. 6, 7.

58.

Articolazioni, e legamenti delle cartilagini di prolungamento, ed articolazioni condro-sternali, o costo-sternali. Tav. XVII. XVIII.

Legamenti intercondriaci, e condriaci.

Fig. 9, 10, Tav. XVII. Fig. 4, Tav. XVIII.

Legamenti capsulari, o borse sinoviali condriache.

Fig. 4, Tav. XVIII.

Legamenti condro-sternali, o raggiati anteriori, e posteriori.

Fig. 9, 10, Tav. XVII.

Borse sinoviali condro-sternali.

Fig. 4, Tav. XVIII.

Legamenti anteriori, e posteriori dell' appendice mucronata.

Fig. 9, 10, Tav. XVII.

Membrane legamentose dello sterno.

Fig. 9, 10, Tav. XVII.

Cartilagini di unione dei tre pezzi dello sterno, o sinfisi, o sincondrosi sternali.

Fig. 5, Tav. XVIII.

59.

Pelvi, o bacino Tav. I. fino alla IV. inclusive, Tav. XIX.

Di uomo. Tav. I. III.

Di donna. Tav. II. IV.

Bacino di donna isolato.

Fig. 1, 2, 3, Tav. XIX.

60.

Ossa del bacino separate. Tav. XVIII.

Sacro, e coccige veduti dalla faccia anteriore.

Sacro, e coccige veduti dalla faccia posteriore.

Fig. 6, Tav. XVIII.

Sacro, e coccige veduti di fianco.

Fig. 6, Tav. XVIII.

Osso innominato destro veduto dalla parte esterna.

Fig. 7, — I, Tav. XVIII.

Osso innominato sinistro veduto dalla parte interna.

Fig. 7, — II, Tav. XVIII.

Diametri, ed asse dei distretti pelvici, ed inclinazione della pelvi.

Fig. 1, 2, 3, Tav. XVIII.

61.

Articolazioni sacro-vertebrale, e pelviche', e legamenti delle ossa della pelvi. Tav. XIX. XIV.

62.

Articolazione sacro-lombare.

Tav. XIV. Fig. 1, 2, 5, Tav. XIX. Fig. 4, 5.

Fibro cartilagine fra il sacro, e l'ultima vertebra lombare.

Fig. 1, 2, 5, Tav. XIV. Fig. 4. Tav. XIX.

Fascia longitudinale anteriore come legamento comune di unione del sacro con l' ultima vertebra lombare.

Fig. 1. Tav. XIV. Fig. 4, Tav. XIX.

Fascia longitudinale posteriore qual mezzo di unione come l'anteriore.

Fig. 5, Tav. XIV.

Legamento sopraspinoso, legamenti capsulari, e giallo.

Fig. 2, Tav. XIV. Fig. 5, Tav. XIX.

Legamento sacro-lombare.

Fig. 1, 2, Tav. XIV.

63.

Legamento ileo-lombare.

Fig. 4, Tav. XIX.

64.

Sinfisi sacro-iliaca.

Fig. 4, 7, Tav. XIX.

Legamento sacro-iliaco anteriore.

Fig. 4, Tav. XIX.

Legamenti sacro-iliaci posteriori lungo e corto.

Fig. 5, Tav. XIX.

Legamenti vaghi, lamine cartilaginee ec. della nominata sinfisi.

Fig. 7, Tav. XIX.

65.

Legamenti sacro-ischiatici, o sacro-tuberoso, e sacro-spinoso.

Fig. 4, 5, Tav. XIX.

66.

Membrana otturatoria.

Fig. 4, Tav. XIX.

67.

Sinfisi pubiana.

Fig. 4, 6, Tav. XIX.

Legamento anellare, ed arcuato di detta sinfisi.

Fig. 4, 6, Tav. XIX.

Cartilagine interarticolare.

Fig. 6, Tav. XIX.

68.

Legamenti sacro-coccigei.

Fig. 4, 5, Tav. XIX. Fig. 1, 2, Tav. XIV.

69.

Estremità, od arti superiori, o toracici. Tav. I. fino alla IV. inclusive.

Separate dallo scheletro, e divise nei diversi ossi che le compongono. Tav. XX. XXI. XXII.

70.

Ossa della spalla disgiunte. Tav. XX.

Clavicola isolata e veduta dalla parte anteriore e posteriore.

Fig. 1, — 1, 2, Tav. XX.

Scapola, od omoplata veduto anteriormente, posteriormente e di profilo.

Fig. 2, — 1, 2, 3, Tav. XX.

71.

Omero. Tav. XX.

Omero veduto anteriormente e posteriormente.

Fig. 1, Tav. XX.

72.

Ossa dell' antibraccio. Tav. XXI.

Ulna veduta anteriormente.

Radio veduto anteriormente.

Fig. 2, Tav. XXI.

Ulna veduta dalla parte posteriore.

Radio veduto dalla parte posteriore.

Fig. 2,bis Tav. XXI.

73.

Mano. Tav. XXII.

Mano veduta dalla faccia palmare.

Fig. 5, Tav. XXII.

Mano veduta dalla faccia dorsale.

Fig. 6, Tav. XXII.

Prima serie delle ossa del carpo nuite.

Fig. 9, Tav. XXII.

Prima serie delle ossa del carpo disunite.

Fig. 7, — 1, 2, 3, 4. Tav. XXII.

Seconda serie delle ossa del carpo disunite.

Fig. 7, — 5, 6, 7, 8. Fig. 8, — 1, 2, 3, 4, Tav XXII.

Metacarpi.

Fig. 5, 6, Tav. XXII.

Estremità posteriori, o superiori dei metacarpi, e loro faccie articolari.

Fig. 5, 6, Tav. XXII. Fig. 8, — 5 fino a 9 inclusive, Tav. XXII.

Estremità anteriori e loro teste articolari.

Fig. 10, Tav. XXII.

Falangi.

Fig. 5, 6, Tav. XXII.

Loro faccie articolari.

Fig. 10, 11, Tav. XXII.

74.

Articolazioni e legamenti delle quattro regioni delle estremità toraciche, o superiori. Tav. XX. XXI. XXII. XXIII.

75.

Articolazione sterno-clavicolare, e suoi legamenti, e legamenti unienti le clavicole. Tav. XX.

Legamento sterno-clavicolare anteriore, e posteriore, o capsula fibrosa dell' articolazione suddetta.

Fig. 3, 4, Tav. XX.

Menisco interarticolare in sito, e suoi tenacoli.

Fig. 5, Tav. XX.

Menisco detto isolato con un forellino nel mezzo e senza.

Fig. 6, 7, Tav. XX.

Capsule sinoviali dell' articolazione sterno-clavicolare.

Fig. 5, Tav. XX.

Legamento interclavicolare.

Fig. 3, Tav. XX.

76.

Legamento tra la prima costola, e la clavicola. e legamento costo-clavicolare. Tav. XX.

Questo legamento veduto anteriormente.

Fig. 3, Tav. XX.

Questo legamento veduto posteriormente.

Fig. 4. Tav. XX.

77.

Rapporti della clavicola, e della prima costola col processo coracoideo. Tav. XX.

Legamento bicorne, così detto da Caldani.

Fig. 8, Tav. XX.

Legamento coraco-clavicolare diviso in due, nel legamento trapezoideo, e conoideo.

Fig. 8, 9, Tav. XX.

78.

Articolazione acromio-clavicolare. Tav. XX.

Legamento fibroso.

Fig. 8, 9. Tav. XX.

Legamento capsulare, o borsa sinoviale.

Fig. 10, Tav. XX.

79.

Legamenti propri della scapola. Tav. XX. XXI.

Legamento proprio minore della scapola.

Fig. 9, Tav. XX.

Legamento proprio maggiore della medesima.

Fig. 8, 9, 10, Tav. XX. Fig. 4, 5, Tav. XXI.

Legamento proprio minimo della scapola.

Fig. 3, Tav. XXI.

80.

Articolazione scapolo-omerale, od omero-scapolare. Tav. XXI.

Capsula fibrosa veduta anteriormente.

Fig. 4, Tav. XXI.

Capsula fibrosa veduta posteriormente.

Fig. 3, Tav. XXI.

Labbro fibro-cartilagineo della cavità glenoide rinforzato dal tendine della lunga porzione del m. bicipite.

Fig. 8, 9, Tav. XX.

Capsula sinoviale dell' articolazione in discorso.

Fig. 5, Tav. XXI.

Il prolungamento di detta capsula nella doccia bicipitale per vestire il tendine del bicipite fuori della capsula fibrosa.

Fig. 4, 5, Tav. XXI.

81.

Articolazione omero-cubitale. Tav. XXI. XXII.

Membrana anteriore di detta articolazione.

Fig. 1, Tav. XXII.

Membrana posteriore della stessa.

Fig. 6, 7, Tav. XXI.

Legamenti laterali esterno, ed interno.

Fig. 6, 7, Tav. XXI.

Borsa sinoviale la quale è comune anche all' articolazione radio-ulnare, o cubitale superiore.

Fig. 3, Tav. XXII.

82.

Articolazioni radio-cubitali superiore, media ed inferiore. Tav. XXII.

Legamento anulare del radio.

Fig. 1, 2, Tav. XXII.

Corda legamentosa del Weitbrecht.

Fig. 1, 3, 6, 7, Tav. XXII.

Membrana o legamento interosseo.

Fig. 1, Tav. XXII.

Legamento sacciforme, o membrana sinoviale dell' articolazione radio-ulnare inferiore.

Fig. 1, Tav. XXII. Fig. 1, 2, 4, Tav. XXIII.

Legamento triangolare.
Fig. 4, Tav. XXII. Fig. 1, 2, Tav. XXIII.

83.

Articolazione radio-carpiana.
Legamento anteriore.
Fig. 1, Tav. XXIII.
Legamento posteriore.
Fig. 2, Tav. XXIII.
Legamenti laterali esterno ed interno.
Fig. 1, 2, Tav. XXIII.
Borsa sinoviale.
Fig. 4, Tav. XXIII.

84.

Articolazioni delle ossa della mano. Tav. XXIII.

85.

Articolazioni delle ossa del carpo.
Fig. 1, 2, 3, 4, Tav. XXIII.
Legamenti dorsali della prima serie, e della seconda delle ossa carpiane.
Fig. 2, Tav. XXIII.
Legamenti palmari della prima e seconda serie delle ossa del carpo.
Fig. 1, 3, Tav. XXIII.
Legamenti interossei tanto della prima che della seconda serie delle ossa predette.
Fig. 4, Tav. XXIII.
Legamenti che vanno dalle ossa di una serie a quelle dell'altra tanto nella palma che nel dorso della mano.
Fig. 2, 3, Tav. XXIII.
Borsa sinoviale carpiana comune.
Fig. 4, Tav. XXIII.

86.

Articolazioni carpo-metacarpiane. Tav. XXIII.
Legamenti dorsali.
Fig. 2, Tav. XXIII.
Legamenti palmari.
Fig. 3, Tav. XXIII.
Borsa sinoviale comune con quella delle ossa del carpo.
Fig. 4, Tav. XXIIII.
Borsa sinoviale distinta del metacarpo del pollice.
Fig. 4, 5, Tav. XXIII.

87.

Articolazioni metacarpiane superiore ed inferiore. Tav. XXIII.
Legamenti dorsali dell' articolazione superiore.
Fig. 2, Tav. XXIII.
Legamenti palmari della stessa.
Fig. 3, Tav. XXIII.
Borsa sinoviale comune con quella delle ossa del carpo.
Fig. 4, Tav. XXIII.
Legamento trasverso dell' articolazione inferiore, il quale appartiene ai metacarpi delle quattro ultime dita.
Fig. 3, Tav. XXIII.

88.

Articolazioni metacarpo-falangee. Tav. XXIII.
Legamenti laterali.
Fig. 3, 4, Tav. XXIII.
Legamenti anteriori.
Fig. 3, Tav. XXIII.
Capsula sinoviale.
Fig. 5, Tav. XXIII.

89.

Articolazioni falangee. Tav. XXIII.
Legamenti laterali.
Fig. 3, 5, Tav. XXIII.
Borse sinoviali.
Fig. 5, Tav. XXIII.

90.

Legamenti degli ossetti sesamoidei del pollice.
Fig. 3, Tav. XXIII.

91.

Ossa delle estremità, od arti inferiori. Tav. I. fino alla IV. inclusive, Tav. XXIII. fino alla XXVII. inclusive.

92.

Femore. Tav. XXIII.

Veduto dalla parte anteriore.

Fig. 6, Tav. XXIII.

Veduto dalla parte posteriore.

Fig. 6.bis, Tav. XXIII.

Le due estremità del femore, e loro superficie articolari.

Fig. 7, 7.bis, Tav. XXIII.

93.

Articolazione coxo-femorale. Tav. XXIV.

Capsula fibrosa veduta anteriormente e posteriormente.

Fig. 1. 2, Tav. XXIV.

Legamento cotiloideo.

Fig. 4, 5, Tav. XIX. Fig. 3, 4, Tav. XXIV.

Legamento rotondo.

Fig. 3, Tav. XXIV.

Borsa sinoviale.

Fig. 4, Tav. XXIV.

94.

Ossa della gamba. Tav. I. fino alla IV. inclusive, Tav. XXIV.

Tibia, fibola, e rotola veduta anteriormente.

Fig. 5, Tav. XXIV. — 1, 2, 3.

Le medesime ossa vedute dalla parte posteriore.

Fig. 5.bis, Tav. XXIV. — 1, 2, 3.

Le estremità della tibia, e della fibola, e le faccie articolari particolarmente della tibia.

Fig. 6, 6.bis, Tav. XXIV.

95.

Articolazioni del ginocchio. Tav. XXIV. XXV.

Legamento laterale esterno lungo e corto.

Fig. 8, Tav. XXIV.

Legamento laterale interno.

Fig. 7, Tav. XXIV. Fig. 2, Tav. XXV.

Legamento popliteo.

Fig. 8, Tav. XXIV.

Legamento rotoliano medio e laterale.

Fig. 7, Tav. XXIV.

Legamenti crociati.

Fig. 1, 2, 3, 4, 5, Tav. XXIV.

Fibro-cartilagini semilunari.

Fig. 1, 2, 3, 4, 5, 6, Tav. XXIV.

Legamento iugale delle fibro-cartilagini.

Fig. 4, 5, Tav. XXV.

Membrana sinoviale.

Fig. 3, 5, 6, Tav. XXV.

Continuazione della membrana sinoviale del ginocchio con la membrana sinoviale dell' articolazione peroneo-tibiale superiore.

Fig. 5, 6, Tav. XXV.

Borsa mucosa del legamento rotoliano medio.

Fig. 3, Tav. XXV.

96.

Articolazioni peroneo-tibiali superiore, media ed inferiore. Tav. XXV. XXVII.

Legamento anteriore dell' articolazione peroneo-tibiale superiore.

Fig. 1, Tav. XXV.

Legamenti posteriori superiore, ed inferiore della medesima articolazione.

Fig. 2, Tav. XXV.

Borsa sinoviale non di rado continua con quella dell' articolaione del ginocchio.

Fig. 6, Tav. XXV.

Legamento, o membrana interossea.

Fig. 6, Tav. XXV.

Legamento interosseo dell' articolazione peroneo-tibiale inferiore.

Fig. 6, 7, Tav. XXV. Fig. 3, 4, Tav. XXVII.

Legamento anteriore di detta articolazione.

Fig. 6, Tav. XXV. Fig. 3, 6, Tav. XXVII.

Legamento posteriore superiore ed inferiore.

Fig. 7, Tav. XXV. Fig. 4, Tav. XXVII.

97.

Piede. Tav. 1. fino alla IV. inclusive, Tav. XXV. XXVI. XXVII.

Piede isolato veduto dalla faccia dorsale.

Fig. 8, Tav. XXV.

Piede isolato veduto dalla faccia plantare.

Fig. 1, Tav. XXVI.

Lo stesso veduto dal lato interno.

Lo stesso veduto dal lato esterno.

Fig. 1, 2, Tav. XXVII.

Prima serie delle ossa del tarso separata.

Fig. 3, Tav. XXI.

Detta prima serie unita al navicolare.

Fig. 4, Tav. XXI.

Astragalo e calcagno disuniti.

Fig. 2, Tav. XXI.

Navicolare, cuboide, e cuneiforme disuniti.

Fig, 3, 4, 5, 7, Tav. XXI.

Metatarsi. Tav. XXV. XXVI. XXVII.

Le faccia articolari delle loro estremità.

Fig. 7, 8, 9, Tav. XXVI.

Falangi. Tav. XXV. XXVI. XXVII.

Le loro faccie articolari.

Fig. 8, 9, Tav. XXVI.

Sesamoidei dell' alluce.

Fig. 8, Tav. XXV. Fig. 1, Tav. XXVI.. Fig. 1, Tav. XXVII.

98.

Articolazione tibio-tarsea Tav. XXVII.

Legamento peroneo-astragaliano anteriore.

Fig. 3, 6, Tav. XXVII.

Legamento peroneo-calcaneano, o legamento medio.

Fig. 4, 6, 7, Tav. XXVII.

Legamento peroneo-astragaliano posteriore.

Fig. 4, Tav. XXVII.

Legamento deltoideo, e tibio-tarseo.

Fig. 3, 4, 5, Tav. XXVII.

Capsula sinoviale.

Fig. 7, Tav. XXVII.

99.

Articolazioni tarsee. Tav. XXVII. XXVIII.

Articolazione astragalo-calcaneana.

Fig. 3, 4, 5, 6, 7, Tav. XXVII. Fig. 1, Tav. XXVIII.

Legamento calcaneo-astragaliano posteriore.

Fig. 4, 5, Tav. XXVII. Fig. 1, Tav. XXVIII.

Legamento calcaneo-astragaliano esterno.

Fig. 6, Tav. XXVII.

Legamento calcaneo-astragaliano interosseo.

Fig. 6, 7, Tav. XXVII. Fig. 1, 5, Tav. XXVIII.

Borsa sinoviale calcaneo-astragaliana, o posteriore.

Fig. 5, Tav. XXVIII.

Legamenti calcaneo-scafoidei.

Fig. 4, 5, Tav. XXVII. Fig. 1, 2, Tav. XXVIII.

Articolazione scafoido-astragaliana. Tav. XXVII. XXVIII.

Legamento fibroso di detta articolazione.

Fig. 6, Tav. XXVIII. Fig. 1, Tav. XXVIII.

Capsula sinoviale comune anche all' articolazione calcaneo-astragaliana anteriore.

Fig. 1, Tav. XXVIII.

Articolazione calcaneo-cuboidea. Tav. XXVIII.

Legamento dorsale e plantare.

Fig. 1, 2, Tav. XXVIII.

Borsa sinoviale calcaneo-cuboidea.

Fig. 5, Tav. XXVIII.

Legamento calcaneo-metatarsiano.

Fig. 2, Tav. XXVIII.
Articolazione cubo-scafoidea.
Fig. 1, 2. 5, Tav. XXVIII.
Legamento interosseo cubo-scafoideo.
Fig. 5, Tav. XXVIII.
Legamento dorsale e plantare.
Fig. 1, 2, Tav. XXVIII.
Borsetta sinoviale distinta.
Fig. 5, Tav. XXVIII.
Articolazione cuneo-scafoidea. Tav. XXVIII.
Legamenti dorsali e plantari cuneo-scafoidei.
Fig. 1, 2, Tav. XXVIII.
Articolazioni dei cuneiformi. Tav. XXVIII.
Legamenti cuneiformi dorsali e plantari.
Fig. 1, 2, Tav. XXVIII.
Legamenti interossei dei cuneiformi.
Fig. 5, Tav. XXVIII.
Borsa sinoviale cuneo-scafoidea.
Fig. 5. Tav. XXVIII.
Articolazione cuneo-cuboidea. Tav. XXVIII.
Legamenti dorsali e plantari.
Fig. 1, 2, Tav. XXVIII.
Legamento interosseo.
Fig. 5, Tav. XXVIII.
Borsa sinoviale cuneo-cuboidea.
Fig. 5, Tav. XXVIII.

100.

Articolazioni tarso-metatarsiane. Tav. XXVIII.
Legamenti tarso-metatarsiani dorsali.
Fig. 1, Tav. XXVIII.
Legamenti tarso-metatarsiani plantari superficiali e profondi.
Fig. 2, 3, Tav. XXVIII.
Legamenti laterali e crociati.
Fig. 4, Tav. XXVIII.
Borsa sinoviale cubo-metatarsiana.
Fig. 5, Tav. XXVIII.
Borse sinoviali cuneo-metatarsiane.
Fig. 5, Tav. XXVIII.

101.

Articolazioni metatarsiane. Tav. XXVIII.
Legamenti dorsali.
Fig. 1, Tav. XXVIII.
Legamenti plantari.
Fig. 2, Tav. XXVIII.
Legamenti intermedii, od intermetatarsici.
Fig. 3, 5, Tav. XXVIII.
Borse sinoviali comuni con quelle dell'articolazioni tarso-metatarsiane.
Fig. 5, Tav. XXVIII.
Unica borsa sinoviale distinta tra il terzo e quarto metatarso.
Fig. 5, Tav. XXVIII.
Legamento trasverso metatarsiano.
Fig. 1, 2, Tav. XXVIII.
Doccie fibro-cartilaginee per le quali scorrono i tendini dei muscoli flessori delle dita.
Fig. 2, Tav. XXVIII.

102.

Articolazioni metatarso-falangiane. Tav. XXVIII.
Legamenti laterali.
Fig. 1, 2, Tav. XXVIII.
Borse sinoviali.
Fig. 2, 6, Tav. XXVIII.
Legamenti metatarsiani e falangei degli ossetti sesamoidei, e legamento trasverso dei medesimi.
Fig. 3, Tav. XXVIII.

103.

Articolazioni falangee.
Fig. 1, 2, 6, Tav. XXVIII.
Legamenti laterali.
Fig. 1, 2, Tav. XXVIII.
Legamento crociato dell'articolazione falangea dell'alluce.
Fig. 2. Tav. XXVIII.

Borse sinoviali.
Fig. 2, 6, Tav. XXVIII.

104.

Struttura e tessitura delle ossa, delle cartilagini, delle fibro-cartilagini, dei legamenti, e dei denti, periostio e pericondrio ecc. Tav. XXIX. XXX. XXXI.

Sostanza compatta corticalare e spugnosa delle ossa lunghe.
Fig. 1, Tav. XXIX.

Canale midollare delle ossa lunghe.
Fig. 1, 2, Tav. XXIX.

Midollo delle ossa lunghe.
Fig. 1, Tav. XXIX.

Sostanza compatta, reticolata delle ossa corte, e diploe delle ossa piane.
Fig. 4, 5, Tav. XXIX.

Seni e cellule di certe ossa.
Fig. 5, Tav. VI. Fig. 6, Tav. VII. Fig. 2, 3, 4, Tav. XI. Fig. 5, Tav. XXIX.

Periostio e pericondrio.
Fig. 1, 3, XXIX.

Struttura laminare delle ossa.
Fig. 6, 7, Tav. XXIX,

Canaletti midollari longitudinali e trasversi delle ossa.
Fig. 1, 2, 3, Tav. XXX.

Aree di strie concentriche circondanti i detti canaletti.
Fig. 1, 2, 3. Tav. XXX.

Cellule diploiche.
Fig. 3, Tav. XXX.

Corpuscoli ossei.
Fig. 1, 2, 3, 4, 5, Tav. XXX.

Cellule nucleate, o corpuscoli delle cartilagini e delle fibro-cartilagini.
Fig. 6, 7, Tav. XXX.

Fibre elementari dei legamenti fibrosi.
Fig. 8, Tav. XXX.

Fibre elementari del tessuto giallo elastico dei legamenti gialli delle vertebre.
Fig. 9, Tav. XXX.

Smalto, dentina ed osteo-dentina.
Fig. 10, Tav. XXX.

Cemento.
Fig. 10, Tav. XXX.

Canaletti dentinali, fibre dello smalto ec.
Fig. 10, 11, 12, 13, 14, 15, Tav. XXX.

Cellule dentinali.
Fig. 1, Tav. XXXI.

Corpuscoli
Fig. 3, Tav. XXXI.

Cellule della pinguedine costituente il midollo.
Fig. 4. Tav. XXXI.

# PARTE SECONDA

## MIOLOGIA, APONEUROLOGIA
## E BORSE MUCOSE

Constat musculos esse organa et machinas quibus facultas animae motiva articulos et partes animalis movet.

Jon. Alph. Borelli *de motu animalium pars I. cap. I.*

TAV. I.

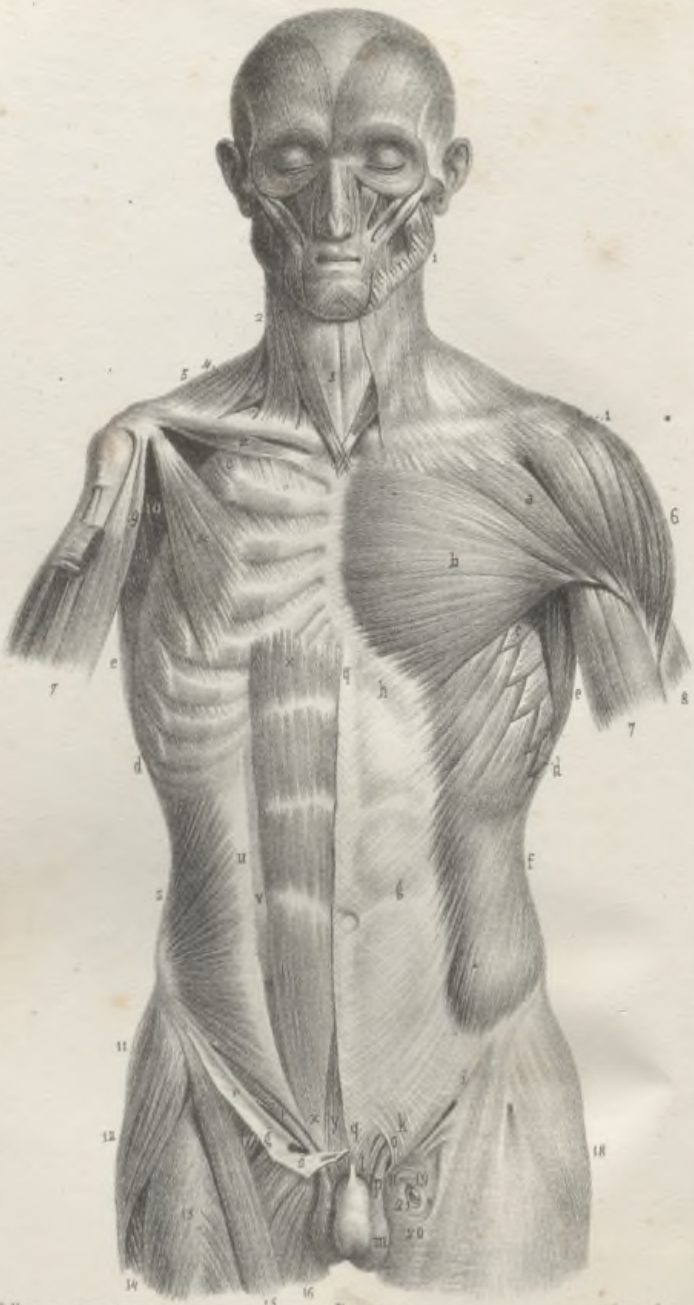

O. Mannini dis. dal vero. Par. 2. Lit. Gazzeri.

# MIOLOGIA, APONEUROLOGIA E BORSE MUCOSE

## TAV. I.

LA FIGURA DIMOSTRA IL TRONCO DI UN UOMO ADULTO DALLA FACCIA ANTERIORE CON IL PRIMO ED IL SECONDO STRATO DEI MUSCOLI.

*a*, *b*, muscolo pettorale maggiore, il quale in *a*, offre la porzione clavicolare, in *b*, la sterno-costale — *c*, *d*, muscolo grande dentato, o serrato — *e*, porzione di muscolo gran dorsale che unitamente al grande pettorale costituisce il cavo dell' ascella — *f*, muscolo obliquo esterno, o maggiore dell' addome che in *g*, offre la sua aponeurosi continua in *h*, con le fibre tendinee del muscolo pettorale maggiore — *i*, legamento del Falloppio, o del Poupart, od arcata crurale — *o*, anello inguinale esterno per cui passa il funicolo spermatico *p*, sostenente il testicolo *m*, sopra il quale vedesi il cremastere — *l*, pilastro superiore del medesimo — *k*, fibre tendinee che rinforzano esteriormente l' anello inguinale — *q*, *q*, linea alba risultante dall' unione mediana delle aponeurosi dei muscoli lati dell' addome destri e sinistri — *g'*, porzione dell' aponeurosi del muscolo obliquo destro dell' addome rovesciata — *r*, legamento del Falloppio, od arcata crurale destra — *o'*, anello inguinale esterno destro attraversato dal funicolo spermatico rispondente abbracciato dalle fibre *t*, dell' obliquo interno, o piccolo obliquo concorrenti alla formazione del muscolo cremastere: per questo muscolo Vedi la Tav. LXXI della Splancnologia — *s*, muscolo obliquo interno dell' addome — *u*, porzione, o lamina anteriore, *v*, posteriore dell' aponeurosi di detto muscolo: la lamina anteriore estesa fino al pube raddoppiava l' aponeurosi dell' obliquo esterno, e copriva il muscolo retto; la posteriore *v*, estesa poco sotto l' ombellico copre il retto dalla parte posteriore, così che questo muscolo era compreso in una guaina aponeurotica inferiormente incompleta nella parete posteriore — *x*, *x*, muscolo retto dell' addome mostrante tre intersezioni tendinee — *y*, muscolo piramidale — *z*, muscolo succlavio tutto scoperto per essere stata levata l' aponeurosi che l' avviluppa, rappresentata nella Fig. 3. Tav. II. — &, muscolo pettorale minore — 1, 1, muscolo pelliciaio, o platismamioideo — 2, muscolo sterno-cleido-mastoideo — 3, muscolo sternoioideo — 4, muscolo costoioideo — 5, muscolo cucullare — 6, muscolo deltoide — 7, porzione del muscolo bicipite — 8, porzione del tricipite bracchiale — 9, muscolo coraco-bracchiale — 10, muscolo sottoscapolare — 11, muscolo gluteo medio — 12, muscolo fascialata — 13, muscolo retto anteriore della

gamba — 14, muscolo vasto esterno — 15, muscolo sartorio — 16, muscoli addutori, sopra i quali vi ha il retto interno, o gracile. — 17, muscolo pettineo, ossia livido — 18, aponeurosi fascialata — 19, lamina superficiale di detta aponeurosi — 20, piega falciforme — 21, vena grande safena, o safena interna tagliata.

Per i muscoli della faccia, e della masticazione non meno che per quelli dei sensi vedi le Tav. XXXVI, XXXVIII, XXXIX, XXVI, XXII, XXVIII, XL, XLIV della Splancnologia.

## TAV. II.

Fig. 1. Muscoli profondi anteriori dell' addome e del torace veduti dalla faccia posteriore.

*a*, sterno — *a'*, costole tagliate — *b*, *d*, ossa innominate perpendicolarmente segate — *c*, cavità cotiloidi comprese nel taglio delle ossa innominate — *e*, osso ioide — *f*, clavicole mozze nel terzo esterno — *g*, porzione di gran dentato — *h*, *i*, muscolo obliquo esterno dell' addome perpendicolarmente tagliato — *l*, muscolo obliquo interno tagliato come l'esterno: la lamina posteriore dell' aponeurosi di questo muscolo è stata levata fino alla linea alba *q*, *s*, — *k*, muscolo trasverso dell' addome: anche questo muscolo è nella porzione carnosa sezionato come gli altri due: dal lato destro è stato levato: nel lato sinistro apparisce la lamina posteriore *n*, delle aponeurosi addominali, la quale si arresta in *o*, due dita trasverse sotto l'ombellico *r*, per cui la porzione *p*, del muscolo retto rimane posteriormente senza inviluppo aponeurotico, e giace sulla fascia transversalis dell' addome, la quale va superiormente ad attaccarsi al lembo *o*: questa fascia è qui levata. Vedi per la medesima fascia la Tav. LXXI. della Splancnologia — *m*, muscolo retto destro veduto dalla faccia posteriore — *q*, *s*, linea alba: l'estremità *s*, costituisce il legamento triangolare — *t*, doccia formata dal legamento del Falloppio od arcata crurale — *u*, anello inguinale interno — *v*, anello inguinale esterno — *y*, porzione di fascia iliaca tagliata presso la doccia del legamento del Falloppio — *z*, muscolo iliaco interno tagliato — *x*, muscolo psoas maggiore tagliato — 1, anello crurale — 2, legamento del Gimbernat — 3, 3, muscolo triangolare dello sterno — 4, frammento della porzione costale del diaframma — 5, 6, muscoli intercostali esterni ed interni — 7, porzione di muscolo sterno-cleido-mastoideo tagliato — 8, muscolo sterno-ioideo — 9, ventre superiore del muscolo costo-ioideo tagliato — 10, muscoli genio-ioidei.

Fig. 2, Fig. 2.b Rappresenta l' ombellico.

*a*, porzione di linea alba — *b*, ombellico aperto, *c*, chiuso.

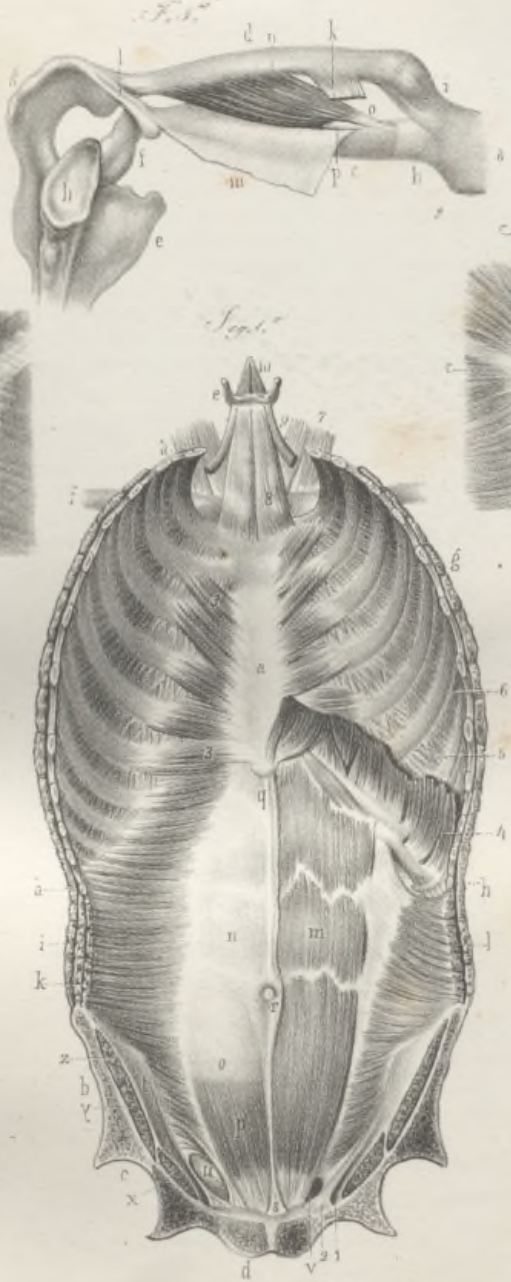

O. Nannini dis. dal vero.

Lit. Gaspari

Fig. 3. Dimostra l'aponeurosi del muscolo succlavio e la borsa mucosa che talora rinviensi fra il suo tendine e la prima costola.

*a*, metà destra del manubrio sternale — *b*, cartilagine della prima costola *c*, — *d*, clavicola — *e*, porzione di scapola — *f*, apofisi coracoide, *g*, acromio — *h*, cavità glenoide — *i*, legamento sterno-clavicolare anteriore, o capsula articolare della articolazione sterno-clavicolare — *k*, legamento sterno-costale tagliato e levato in gran parte — *l*, legamento anteriore proprio della scapola — *m*, aponeurosi succlavia staccata dalla clavicola e separata dal muscolo che vestiva, e rovesciata: quest'aponeurosi corrisponde in gran parte al legamento bicorne di Caldani — *n*, porzione carnea del muscolo succlavio — *o*, tendine di questo muscolo — *p*, borsa mucosa tra il detto tendine e la prima costa.

D: Mannoni dis: dal vero.

Lit: Gaspari

O. Nannini dis. dal vero

Lit. Gaspari.

## TAV. III.

Fig. 1. DIMOSTRA I MUSCOLI GRANDE SERRATO, INTERCOSTALI ESTERNI E TRASVERSO ADDOMINALE DAL LATO DESTRO.

*a*, scapola — *b*, vertebra dorsale prima — *c*, *d*, costole — *e*, sacro — *f*, coccige — *g*, ileo — *h*, ischio — *i*, pube — *k*, cavità cotiloide — *l*, porzione del muscolo retto — *m*, porzione carnosa del muscolo trasverso dell'addome — *n*, aponeurosi di origine della detta porzione, la quale aponeurosi abbraccia il muscolo quadrato ed aderisce a quella del gran dorsale — *r*, aponeurosi anteriore e di terminazione del muscolo trasverso — *q*, la sua porzione superiore che passa al di dietro del muscolo retto che è stato in gran parte levato e si vede tagliato in *l*, — *p*, altra porzione di detta aponeurosi, porzione che inferiormente passa davanti il muscolo retto — *o*, margine inferiore del muscolo trasverso, concorrente a comporre la parete superiore del canale inguinale — *s*, anello inguinale interno formato dalla fascia transversalis. Vedi la Tav. LXXI della Splancnologia — *t*, porzione di psoas maggiore tagliato — *u*, *u*, muscolo grande serrato, o grande dentato — *v*, *v*, muscoli intercostali esterni — *x*, aponeurosi tagliata appartenente al gran dorsale.

Fig. 2. DIMOSTRA I MUSCOLI INTERCOSTALI.

*a*, *a*, tre vertebre dorsali — *b*, *b*, le tre costole vere inferiori — *c*, *c*, loro cartilagini di prolungamento tagliate in prossimità dello sterno — *d*, muscolo intercostale esterno — *e*, muscolo intercostale interno.

Fig. 3. MUSCOLI SOTTO-COSTALI, ED INTERCOSTALI INTERNI.

*a*, *a*, vertebre insieme unite pei propri legamenti — *b*, *b*, costole che vi corrispondono anteriormente tagliate — *c*, muscoli intercostali interni — *d*, muscoli sotto-costali.

## TAV. IV.

Fig. 1. MUSCOLO DIAFRAMMA VEDUTO DALLA FACCIA CONCAVA, O ADDOMINALE.

*a*, base del torace, e porzioni cartilaginee o cartilagini delle costole — *b*, cartilagine xifoide o mucronata dello sterno — *c*, vertebre lombari — *d*, *e*, porzioni dei muscoli addominali tagliati: l'*e*, è il muscolo trasverso, il quale con la sua aponeurosi posteriore abbraccia il muscolo

quadrato dei lombi tagliato in *i*: di quest' inviluppo aponeurotico del quadrato non apparisce che la lamina posteriore in *k*, essendo la lamina anteriore stata levata: sotto questa lamina *k*, havvi la sostanza muscolare tagliata, *f*, *g*, che appartiene al sacro lombare ed al moltifido della spina — *f*, *g*, del lato destro indica il muscolo psoas maggiore ed il muscolo quadrato tagliati — *k*, *l*, *l*, porzione costale del diaframma — *m*, porzione del diaframma nascente dalla faccia interna dell' appendice mucronata — *p*, porzione lombare del diaframma — *n*, *n*, *o*, centro frenico, od aponeurosi trilobata di questo centro — *q*, *r*, *s*, gambe maggiori e minori del diaframma: nel lato sinistro tra la gamba *q*, *r*, e la gamba *s*, vi ha una incavatura limitata superiormente da un arcata fibrosa sotto cui ci era il muscolo psoas, come si vede sul lato opposto ove si è lasciato questo muscolo: al di fuori della gamba minore avvi un altra fossa superiormente limitata da altra arcata fibrosa sotto cui si vede il muscolo quadrato *i*, tagliato e levato — *t*, foro triangolare pel quale si penetra nel mediastino anteriore, e pel quale passano i vasi mammari interni — *u*, foro quadrato pel quale passa la vena cava ascendente — *v*, esofago tagliato alla sua inserzione nello stomaco: lo si vede a traverso il forame *x*, che è il foro esofageo od ovale del diaframma — *y*, apertura fra le gambe *q*, *r*, ed il legamento longitudinale anteriore della colonna vertebrale, per la quale apertura passa l' aorta *z*, il condotto toracico posteriore, e la vena azigа.

Fig. 2. Digitazioni del diaframma.

*a*, appendice mucronata dello sterno — *b*, *c*, *d*, cartilagini costali — *e*, origini del diaframma dall' appendice mucronata — *f*, *g*, *h*, digitazioni che presenta il diaframma nelle sue origini dalle cartilagini costali.

Fig. 3. Dimostra l' aponeurosi cervicale. Il platismamioides veduto nella 1. Tav., ed il fascia superficialis sono stati levati.

*a*, lamina superficiale dell' aponeurosi cervicale la quale si continua superiormente nell' aponeurosi *b*, che copre il massetere e la glandola parotide, inferiormente si continua con la porzione *c*, a coprire il muscolo grande pettorale — *d*, vena iugulare esterna situata sul muscolo sterno-cleido-mastoideo — *e*, *e*, lamina superficiale della detta aponeurosi della quale è stata levata la porzione che avvolge lo sterno-cleido-mastoideo in un con questo muscolo che si vede tagliato in *i*, affinchè apparisca la lamina media dell' aponeurosi cervicale — *f*, porzione dell' aponeurosi cervicale, formante un setto tra la parotide *g*, e la glandola sotto mascellare *h*, — *k*, *l*, *o*, *o*, lamina media dell' aponeurosi cervicale, la quale lamina si confonde col tendine del muscolo costoioideo *n*, una porzione ne abbraccia il ventre inferiore come apparisce in *k*, fig. 4. e l' attacca alla clavicola: superiormente si continua con la guaina dei vasi sanguiferi maggiore *m*, del collo — *q*, porzione dell' aponeurosi cervicale del lato destro prolungata sul grande pettorale.

Fig. 4. Porzione profonda dell' aponeurosi cervicale.

*a*, porzione, o lamina superficiale dell' aponeurosi — *b*, sua continuazione con le aponeurosi masseterica e parotidea — *c*, prolungamento della lamina superficiale sulla clavicola — *d*, *e*, due lamine dell' aponeurosi tagliate che avviluppavano il muscolo sterno-cleido-mastoideo che si vede tagliato in *f*; ovvero *d*, lamina superficiale ed *e*, lamina media dell' aponeurosi cervicale — *g*, glandola tiroide — *h*, trachea vista in trasparenza — *k*, lamina profonda dell' aponeurosi cervicale attaccata al margine inferiore della glandola tiroide e prolungantesi nel torace — *i*, questo prolungamento — *l*, muscolo sterno-tiroideo — *m*, muscolo sterno-ioideo — *n*, ventre superiore, *o*, ventre inferiore del costo-ioideo — *k'*, lamina dell' aponeurosi cervicale che abbraccia questo muscolo e l' attacca alla clavicola — *p*, muscolo sterno-cleido-mastoideo — *q*, cucullare — *r*, *s*, muscoli scaleni — *t*, muscolo miloioideo — *u*, ventre anteriore del digastrico — *v*, tendine medio di questo muscolo, il quale tendine attraversa le carni dello stiloioideo — *x*, porzione costo-sternale, *y*, porzione clavicolare del muscolo gran pettorale: la *x*, esterna indica una porzione di deltoide — &, muscolo intercostale esterno — 1, 2, vena ed arteria ascellari.

## TAV. V.

Fig. 1. Muscoli dell'osso ioide e laterali del collo.

*a*, muscolo splenio del capo e del collo: lo splenio del capo è staccato dall'apofisi mastoide *b*, per far vedere in tutta l'estensione il ventre posteriore del muscolo digastrico — *c*, porzione dei muscoli profondi del collo — *d*, muscolo angolare della scapola — *e*, scaleno anteriore — *f*, *g*, scaleni medio e posteriore — *h*, ventri inferiore e superiore del muscolo omoplataioideo, uniti per un tendine medio — *i*, muscolo sterno-ioideo — *l*, muscolo sterno tiroideo — *m*, muscolo tiroioideo — *p*, *q*, ventri posteriori ed anteriore del digastrico della mascella inferiore, che in *o*, offre il suo tendine medio attraversante le carni del muscolo stilo-ioideo *r*, — *s*, attacco fibroso del tendine *o*, all'osso ioide *n*, — *t*, muscolo ioglosso — *u*, muscolo miloioideo — *v*, laringe — *x*, glandola tiroide — *z*, trachea — &, faringe mostrante i muscoli costrittori — 1, esofago — 2, origini dello sterno-cleido-mastoideo — 3, porzione di cucullare.

Fig. 2. Muscoli dell'osso ioide ed estrinseci della laringe.

*a*, manubrio e porzione di corpo dello sterno — *b*, le due costole superiori — *c*, osso ioide — *d*, mascella inferiore — *e*, porzione interna delle clavicole — *f*, laringe — *h*, glandola tiroide — *g*, trachea — *k*, muscolo sterno-tiroideo — *l*, muscolo tiroioideo — *m*, muscolo genioioideo — *n*, muscolo ioglosso — *o*, muscolo stiloglosso — *p*, muscolo stilofaringeo — *r*, faringe — *s*, muscolo della glandola tiroide — *t*, scaleno anteriore, *u*, scaleno medio, *v*, scaleno posteriore.

Per i muscoli intrinseci della laringe, della lingua, per quelli del palato molle, della faringe ecc. Vedi le Tav. XL, XLIII, XLIV, LXVII. della Splancnologia.

Fig. 3. 4. Muscoli anteriori profondi del collo.

*a*, muscolo retto anteriore maggiore che in *b*, *d*, mostra le sue inserzioni ai processi trasversi delle quattro vertebre cervicali sotto l'epistrofea — *c*, muscolo retto anteriore minore — *e*, muscolo retto laterale — *f*, *f'*, *f''*, muscolo lungo del collo: in *f'*, *f''*, sono i tendini ai processi trasversi ed i tendini d'inserzione ai corpi vertebrali delle dorsali superiori — *g*, muscoli intertrasversi cervicali — *h*, scaleno anteriore — *k*, scaleno medio — *i*, scaleno posteriore.

Fig. 5. Aponeurosi prevertebrale.

*a*, *b*, quest' aponeurosi che copre i muscoli profondi anteriori del collo non che gli scaleni — *c*, prominenza degli scaleni anteriore e medio — *d*, prominenze corrispondenti al retto anterior maggiore e lungo del collo — *f*, arteria, *g*, vena succlavia a destra.

## TAV. VI.

Fig. 1. Veduta posteriore dei muscoli superficiali del tronco.

*a*, muscolo occipitale — *b*, muscolo posteriore del padiglione dell' orecchio — *c*, *d*, muscolo cucullare o trapezio destro — *e*, porzione superiore del muscolo sterno-cleido-mastoideo — *f*, *g*, muscolo gran dorsale — *h*, origini del gran dorsale intersecate con le digitazioni inferiori del muscolo obliquo esterno dell' addome — *h'*, origine della scapola — *i*, taglio del gran dorsale sinistro, praticato perchè si vegga l' aponeurosi *k*, e le origini del grande dentato e del romboideo maggiore — *l*, muscolo splenio del capo, *m*, splenio del collo — *n*, grande complesso — *o*, muscolo angolare della scapola — *p*, muscolo romboideo minore — *q*, muscolo romboideo maggiore — *r*, muscolo grande serrato o grande dentato — *s*, muscolo deltoide — *t*, muscolo tricipite bracchiale — *t'*, bicipite — *u*, muscolo sopraspinoso — *v*, muscolo infraspinoso — *x*, muscolo piccolo rotondo — *z*, muscolo grande rotondo — *y*, muscolo gluteo maggiore — &, muscolo gluteo medio — 1, muscolo gracile — 2, muscoli flessori della gamba — 3, obliquo esterno dell' addome.

O Nannini dis: dal vero. 2 Lit: Gaspari.

Fig. 1.°

F.° 2.°

F.° 3.°

## TAV. VII.

Fig. 1. Muscoli del secondo e terzo strato del dorso e del collo.

*a*, occipite — *b*, porzione mastoidea del temporale — *c*, processo spinoso dell' ultima vertebra cervicale — *d*, *e*, processi spinosi delle vertebre dorsali — *f*, *f*, processi spinosi lombari — *g*, osso sacro — *g'*, coccige — *k*, ossa innominate — *h*, *h*, costole vere — *i*, *i*, costole spurie — *l*, muscolo obliquo esterno dell' addome — *m*, aponeurosi comune al gran dorsale ed ai muscoli obliquo interno e trasverso addominali — *n*, aponeurosi del muscolo serrato posteriore inferiore confusa in gran parte con l' aponeurosi *m*, — da *o* ad *o*, le quattro linguette del detto serrato le quali si attaccano al margine inferiore delle quattro ultime coste spurie — *p*, aponeurosi del muscolo serrato posterior superior chè da *q* in *q*, mostra le quattro linguette che si attaccano alla seconda, terza, quarta e quinta costola vera — *r*, aponeurosi dorsale o lombo-dorsale la quale va a confondersi con le aponeurosi *m*, *n*, non che col muscolo serrato posterior superiore e con diverse espansioni tendinee pertinenti ai muscoli del terzo strato, ed ai muscoli superficiali del collo — *s*, *s*, *s*, muscoli intercostali esterni — *t*, *t*, muscolo grande complesso — *u*, *v*, splenio del capo e del collo — *x*, biventre della cervice — *y*, trachelo-mastoideo — *z*, cervicale trasverso — &, corpo muscoloso-aponeurotico comune al sacro lombare ed al lunghissimo del dorso — 1, 2, 3, origini di questo corpo dall' ileo, dal sacro e dai processi spinosi delle vertebre lombari, le quali origini sono largamente tendinose — 4, punto dove detto corpo si divide in due capi, l' esterno 5 dei quali è il sacro lombare, l' interno è il lunghissimo del dorso 6, — 7. 7, tendini ascendenti del sacro-lombare i quali s' infiggono nel margine inferiore delle costole presso l' angolo: l' ultimo 8 di questi tendini va ad inserirsi nel processo trasverso della ultima vertebra cervicale: questo tendine è addossato al cervicale discendente distinto nella Fig. 1 Tav. VIII — 9, muscolo spinale del dorso — 10, muscolo semispinale del dorso.

Fig. 2. Dimostra i rapporti tra il muscolo grande complesso e lo splenio.

*a*, *b*, come nella fig. precedente — *c*, *d*, vertebre cervicali, o loro processi trasversi — *e*, *f*, vertebre dorsali superiori — *g*, *h*, membrana, o legamento cervicale — *i*, legamento sopraspinoso — *k*, splenio del capo, *l*, splenio del collo — *m*, aponeurosi inferiore di questo muscolo — *n*, grande complesso — da *o* ad *o*, i suoi tendini d' inserzione, o terminazione.

Fig. 3. Legamento cervicale e muscoli biventre cervicale, grande complesso, e trachelo-mastoideo, o piccolo complesso.

*a*, *b*, come nella fig. 2. — *c*, *c*, processi trasversi delle vertebre cervicali — *d*, *d*, vertebre dorsali superiori — *e*, legamento cervicale — *f*, legamento sopraspinoso — *g*, ventre superiore, *i*, ventre inferiore, *h*, tendine intermedio del muscolo biventre cervicale: questo muscolo non è già veramente distinto dal *k*, *l*, *m*, *n*, che è il grande complesso — *o*, trachelo-mastoideo che nasce in *p*, e termina in *q*, *r*, con una base che ha sette tendini.

## TAV. VIII.

Fig. 1. Muscoli del terzo e quarto strato del dorso.

*a*, occipite — *b*, porzione mastoidea del temporale — *c*, vertebre cervicali — *d*, vertebre dorsali — *e*, vertebre lombari — *f*, sacro — *g*, coccige — *h*, costole tagliate — *k*, aponeurosi di origine del muscolo sacro-lombare — *i*, la medesima aponeurosi staccata e rovesciata allo infuori — *l*, muscolo sacro-lombare allontanato dal lunghissimo del dorso e rovesciato infuori — *m*, tendini esterni del sacro-lombare intersecati cogli interni *n*, — *p*, muscolo cervicale discendente — *o*, tendini di origine di questo muscolo — *q*, adesione del medesimo al sacro-lombare — *r*, tendini inferiori, o d' inserzione del cervicale discendente, i quali fanno seguito ai discendenti del sacro-lombare: i due muscoli a propriamente parlare non ne formano che uno solo — *s*, muscolo lunghissimo del dorso, dove a destra mostra i capi esterni *t*, che s' inseriscono al margine inferiore delle otto o nove costole inferiori tra il tubercolo e l' angolo costale: a sinistra mostra i capi interni *u*, che s' inseriscono ai processi trasversi accessorii delle vertebre lombari non che ai processi trasversi delle vestebre dorsali — *v*, muscolo cervicale trasverso — *x*, origini di questo muscolo — *z*, tendini di terminazione del medesimo — *v'*, muscolo trachelo-mastoideo — *y*, muscolo spinale del dorso a sinistra il quale offre la porzione accessoria &, nascente dalle aponeurotiche fibre del lunghissimo del dorso — 1, il medesimo muscolo a destra — 2, semispinale del dorso — 3, semispinale della cervice — 4, spinale della cervice, o sopraspinale di Camper nascente dai processi spinosi delle due ultime vertebre cervicali e terminante ai processi spinosi della seconda e terza — 5, multifido della spina — 6, muscoli intercostali esterni — 7, muscolo retto posterior maggiore — 8, muscolo retto posterior minore — 9, muscolo obliquo inferiore, o maggiore — 10, muscolo obliquo superiore, o minore.

Fig. 1.ª

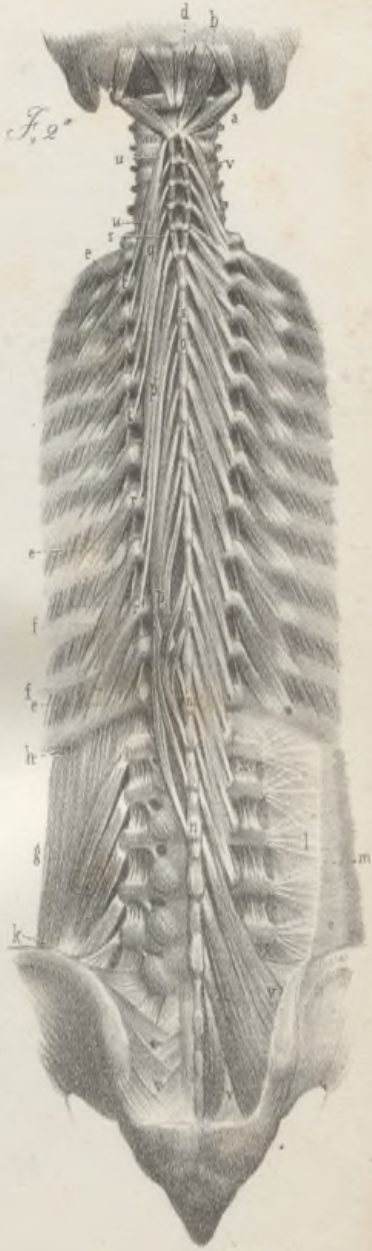

Fig. 2.ª

O. Nannini dis: dal vero.



Lit: Gaspari.

Fig. 2. Muscoli del quarto e quinto strato del dorso e del collo.

*a*, muscolo obliquo maggiore, *b*, obliquo minore — *c*, retto posterior maggiore: è levato dal lato opposto perchè apparisca bene il retto posteriore minore *d*, — *e*, *f*, muscoli sopracostali, od elevatori propri delle costole, lunghi *f*, brevi *e*, — *g*, quadrato dei lombi nascente in *i* ad *i*, dai processi trasversi delle vertebre lombari, in *h*, dall'ultima costola: in *k*, poi si inserisce all'ileo ed al legamento ileo-lombare — *l*, *m*, due lamine dell'aponeurosi posteriore dell'obliquo interno e trasverso addominali le quali abbracciavano il quadrato che è stato levato da questo lato — *n*, *n*. *o*, *o*, *p*, spinale del dorso che in *n*, *n*, mostra le origini, in *p*, il corpo, in *o*, *o*, i tendini di terminazione, o d'inserzione — *p'*, *r*, *r*, *s*, *s*, semispinale del dorso che in *p'*, offre il corpo, in *r*, *r*, le corde di origine, in *s*, *s*, quelle d'inserzione — *q*, *t*, *t*, *u*, *u*, semispinale della cervice: ha in *q*, il corpo, in *t*, *t*, le origini, in *u* ad *u*, la terminazione — *v*, *v*, a *v*, multifido della spina — *x* a *x*, muscoli intertrasversi dei lombi.

F. 2.ª

F. 4.ª

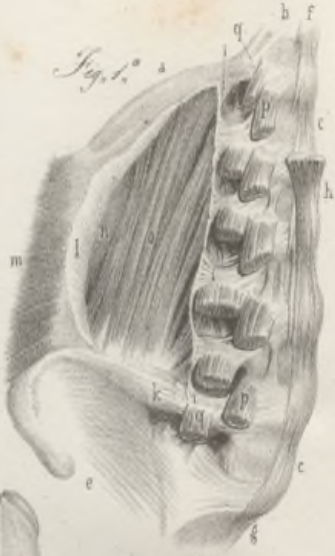

F. 1.ª

F. 3.ª

F. 6.ª

F. 5.ª

F. 7.ª

## TAV. IX.

Fig. 1. Dimostra il quadrato dei lombi dalla faccia anteriore in un coll'aponeurosi ond' è abbracciato.

*a*, ultima costola — *b*, ultima vertebra dorsale — *c*, *c*, vertebre lombari — *d*, *e*, indicazione dell'osso sacro, e dell'osso innominato — *f*, *f*, porzione di fascia longitudinale anteriore rinforzata dalle gambe *h*, del diaframma — *i*, *i*, porzioncella della lamina anteriore dell'aponeurosi posteriore dei muscoli obliquo interno e trasversi addominali *m*, tagliati — *l*, detta lamina rovesciata — *n*, lamina posteriore di quest'aponeurosi — *k*, legamento ileo-lombare — *o*, muscolo quadrato dei lombi messo allo scoperto per la sezione ed il rovesciamento della lamina aponeurotica *l*. — *p*, *q*, origini interne ed esterne del muscolo psoas maggiore, che è stato levato.

Fig. 2. Muscoli intertrasversi del collo e del dorso.

*a*, *a*, vertebre cervicali — *b*, *b*, tre prime vertebre dorsali — *c*, *d*, legamenti capsulari dei processi articolari — *e*, sostanza legamentosa tra l'arco anteriore dell'atlante e l'asse — *f*, *f*, fibro-cartilagini intervertebrali — *g*, fascia longitudinale anteriore rinforzata dai tendini inferiori *h*, del muscolo lungo del collo — *i*, *k*, *k*, muscoli intertrasversi cervicali anteriori — *m*, *l*, *l*, muscoli intertrasversi cervicali posteriori — *n*, *n*, muscoli intertrasversi dorsali.

Fig. 3. Muscoli interspinosi del collo.

*a*, *a*, vertebre cervicali — *b*, *b*, le tre prime vertebre dorsali — *c*, legamento posteriore tra l'atlante e l'asse — *d*, *d*, capsule legamentose dei processi articolari — *e*, *e*, legamenti interannulari, o interspinosi — *f*, *g*, muscoli interspinosi cervicali — *h*, *h*, muscoli interspinosi dorsali, non sempre però esistenti.

Fig. 4. Muscoli interspinosi ed intertrasversi dei lombi.

*a*, ultima vertebra dorsale — *b*, *b*, vertebre lombari — *c*, porzione di sacro — *d*, *d*, porzione di fascia longitudinale anteriore rinforzata dalle gambe del diaframma *e*, — *f*, *f*, legamento sopraspinoso — *g*, *g*, muscoli interspinosi lombari — *h*, *h*, muscoli intertrasversi lombari.

Fig. 5. Dimostra in una sezione trasversa del collo come i muscoli e le altre parti della regione sono abbracciati dalle produzioni delle aponeurosi spettanti alla medesima.

*a*, *b*, *c*, quinta vertebra cervicale veduta dalla faccia inferiore — *d*, arteria vertebrale entro il foro dell'apofisi trasversa della vertebra indicata — *e*, midolla spinale — *f*, esofago davanti cui sta la cricoide, o la laringe *g*: all'esterno di questa lettera apparisce la linea sigmoide in bianco la quale indica la cartilagine tiroide — *h*, fessura glottidea — *i*, fascio di vasi formato dalla carotide primitiva e dalla iugulare interna: questo fascio si vede compreso in una guaina — *k*, semispinale del collo e multifido — *l*, complesso — *m*, splenio — *n*, trapezio, o cucullare: tutti questi muscoli hanno un inviluppo aponeurotico 6, 7, che è continuo all'aponeurosi cervicale, e dorso-lombare, o lombo-dorsale osservata nella fig. 1 Tav. VII. — *o*, angolare della scapola — *p*, cervicale discendente — *q*, trachelo-mastoideo — *r*, trasversale della cervice: anche questi muscoli hanno il loro involucro aponeurotico continuo con le indicate aponeurosi — *s*, scaleni — *t*, muscolo lungo del collo: questi muscoli si veggono coperti dall'aponeurosi prevertebrale — *u*, *y*, corpo tiroide — *v*, muscolo sterno-tiroideo — *x*, muscolo costo-ioideo — *z*, muscolo sterno-ioideo — &, muscolo sterno-cleido-mastoideo — 1, muscolo platismamioideo — 2, 2, aponeurosi cervicale — 3, aponeurosi faringea — 4, aponeurosi prevertebrale — 5, legamento cervicale — 6, 7, produzioni aponeurotiche abbraccianti i muscoli posteriori del collo.

Fig 6. Muscoli della regione ano-perineale dell'uomo.

*a*, pube — *b*, ischio — *c*, cavità cotiloide — *d*, sacro — *e*, coccige — *f*, legamento sacro-spinoso — *g*, legamento otturatorio — *h*, *h*, corpi cavernosi del pene — *i*, uretra vascolosa — *k*, ghianda — *l*, muscolo ischiococcigeo — *m*, muscolo elevatore dell'ano — *n*, *o*, muscoli trasversi del perineo — *p*, muscolo sfinctere esterno dell'ano — *q*, muscolo ischio-cavernoso — *r*, muscolo bulbo-cavernoso. Per i muscoli costrittori dell'uretra membranosa ed altre particolarità Vedi la Tav. LXXIII della Splancnologia.

Fig. 7. Muscoli della regione ano-genitale della donna.

*a*, pube — *b*, ischio — *c*, cavità cotiloide — *d*, sacro — *e*, coccige — *f*, legamento sacro-tuberoso — *g*, legamento sacro-spinoso — *h*, legamento otturatorio — *i*, porzione di vestibolo — *k*, clitoride — *l*, meato orinario — *m*, orifizio vaginale — *n*, muscolo ischio-coccigeo — *o*, elevatore dell'ano — *p*, sfinctere esterno — *q*, constrictor cunni — *r*, *s*, muscoli trasversi anteriore e posteriore del perineo — *t*, muscolo ischio-cavernoso.

O. Nannini dir. dal vero.

2

Lit. Gaspari.

## TAV. X.

Fig. 1. 2. Muscoli ed aponeurosi dell' ascella vedute di lato: il braccio è alzato.

*a*, muscolo gran dorsale circoscrivente col bordo anteriore della sua estremità superiore il cavo ascellare — *b*, muscolo gran pettorale il quale col suo margine esterno circoscrive anteriormente il detto cavo: nella fig. 2, è levato in gran parte — *c*, piccola porzione del muscolo pettorale minore *c'*, — *d*, muscolo grande rotondo — *e*, muscolo infra scapolare — *f*, muscolo grande dentato, o serrato — *g*, porzioncelle dei muscoli intercostali esterni — *h*, alcune digitazioni del muscolo obliquo esterno dell' addome — *i*, deltoide che si vede sollevato nella fig. 2 — *k*, bicipite bracchiale — *l*, coraco-bracchiale — *m*, tricipite bracchiale — *n*, clavicola sollevata in un col deltoide — *o*, aponeurosi pettorale tagliata in un col muscolo gran pettorale — *p*, lamina profonda di questa aponeurosi, che si unisce con la lamina posteriore dell' aponeurosi che copre il pettorale minore, poi passa sul grande dentato, e si congiugne con l'aponeurosi del gran dorsale alla composizione dell' aponeurosi ascellare — *q*, inserzione dell' aponeurosi pettorale all' apofisi coracoide &, — *r*, continuazione della medesima con la fascia, od aponeurosi bracchiale — *s*, *s*, aponeurosi coraco-clavicolare, o clavicolare la quale in *t*, offre una fettuccia aponeurotica che corrisponde al legamento bicorne del Caldani: quest' aponeurosi è continua con l'inviluppo aponeurotico, od aponeurosi *u*, del piccolo pettorale, la lamina posteriore del quale inviluppo forma un tutto continuo con la lamina profonda *p*, dell' aponeurosi pettorale — *u'*, aponeurosi del grande serrato — — *v'*, aponeurosi del grande dorsale e del grande rotondo — *v*, congiunzione di quest' aponeurosi con quella del gran pettorale sopra il muscolo grande dentato: quest' aponeurosi con la lamina profonda dell' aponeurosi pettorale costituiscono l'aponeurosi ascellare *x*, — *z*, archi aponeurotici di questa aponeurosi — *y*, continuazione dell' aponeurosi ascellare con l' aponeurosi bracchiale — 1, aponeurosi deltoidea, e specialmente lamina profonda di quest' aponeurosi — 2, aponeurosi, o fascia bracchiale — 3, prominenza del nervo mediano.

Fig. 3. Aponeurosi dell' arto toracico vedute dalla parte anteriore.

*a*, porzione dell' aponeurosi sottoscapolare — *b*, porzione della lamina anteriore dell' aponeurosi del muscolo gran pettorale — *c*, porzioncella dell' aponeurosi del gran dorsale — *e*, *e*, *e*, prolungamenti delle indicate aponeurosi alla fascia, od aponeurosi bracchiale *f*, — *g*, fascio radiato

dell'aponeurosi bracchiale al condilo interno dell'omero; serve a riunire quest'aponeurosi all'antibracchiale — *h*, aponeurosi antibracchiale — *i*, fettuccia aponeurotica, che dal tendine del bicipite bracchiale va all'aponeurosi antibracchiale in corrispondenza del rotondo pronatore, e del palmar gracile — *k*, foro nella piegatura del braccio, il quale foro dà passaggio alla vena radiale sottocutanea: in questo luogo l'aponeurosi bracchiale lega i muscoli supinatori e pronatori insieme — *l*, porzione dell'aponeurosi antibracchiale, detta legamento anulare del carpo — *m*, lamina fibrosa dell'eminenza thénar — *n*, lamina fibrosa dell'eminenza hypothénar — *o*, aponeurosi palmare, la quale è continua al tendine *p*, del palmar gracile; quest'aponeurosi porta nella base cinque fettuccie che divergono, e vanno alla volta delle dita: queste fettuccie sono legate da fibre trasverse — *q*, muscolo palmare cutaneo, o carne quadrata dell'eminenza hypothénar — *r*, fettuccia trasversa sulla testa delle prime falangi delle dita, la quale fettuccia manda dei prolungamenti che si riuniscono ai tendini dei muscoli flessori — *s*, *t*, *u*, legamenti crociati e trasversi delle dita.

TAV: XI.

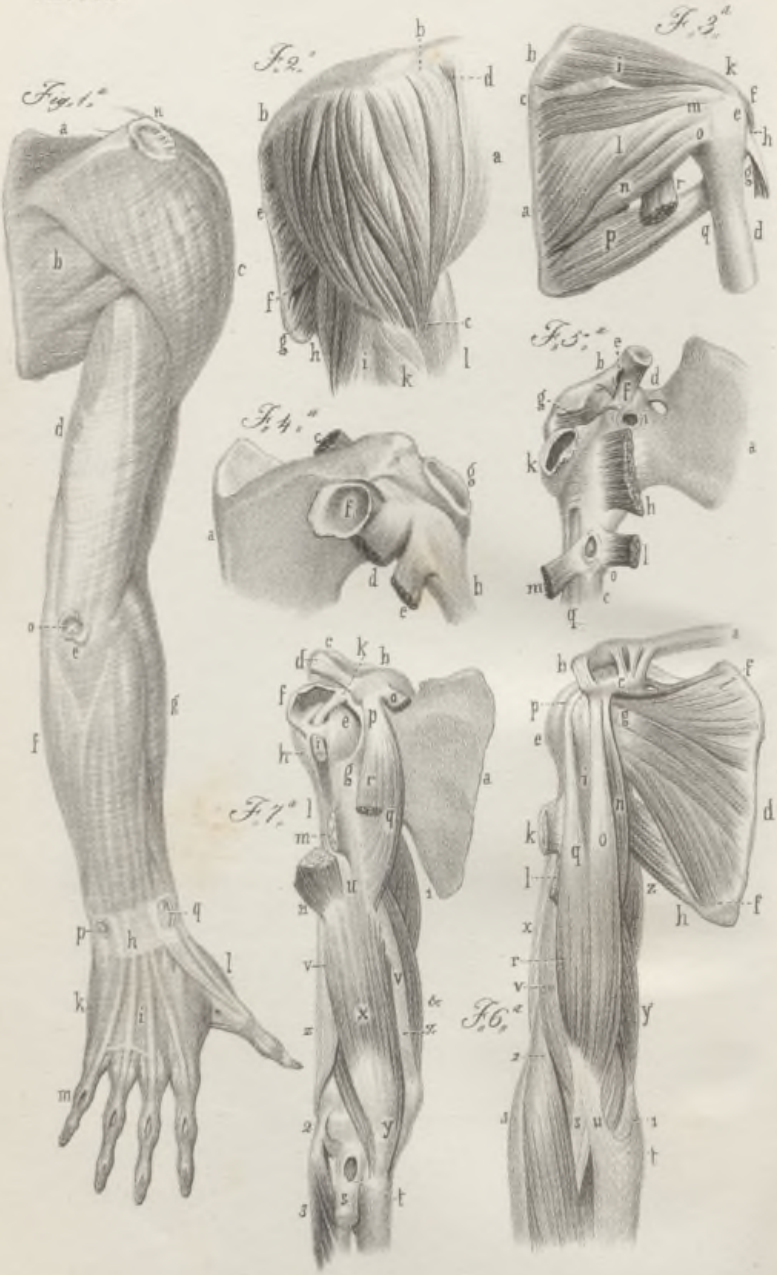


O. Nannini dis. dal vero. 2 Lit: Gaspari.

## TAV. XI.

Fig. 1. Aponeurosi dell'arto toracico veduta dalla faccia posteriore.

*a*, aponeurosi sopraspinosa, *b*, sottospinosa — *c*, lamina superficiale dell'aponeurosi deltoidea — *d*, aponeurosi bracchiale — *e*, aponeurosi del muscolo anconeo — *f*, *g*, aponeurosi antibracchiale — *h*, legamento anulare del carpo — *i*, aponeurosi dorsale della mano — *k*, *l*, porzioni fibrose, od aponeurotiche continue a quelle delle prominenze thénar ed hypothénar — *m*, tendini degli estensori delle dita — *n*, borsa mucosa sottocutanea sopra l'articolazione acromio-clavicolare — *o*, borsa mucosa sottocutanea della regione olecraniana — *p*, *q*, due piccole borse sottocutanee rispondenti alla estremità inferiore delle ossa dell'avanbraccio.

Fig. 2. Muscoli della spalla veduti dal lato esterno.

*a*, porzione del gran pettorale tagliato — *b*, *b*, *c*, deltoide, avente in *b*, *b*, l'origine, in *c*, l'inserzione: si vede questo muscolo composto di sette bei fasci come al solito — *d*, fossa tra il deltoide ed il pettorale, la quale conduce all'ascella — *e*, porzione del muscolo infraspinoso — *f*, porzione del piccolo rotondo — *g*, porzione del grande rotondo — *h*, capo lungo del tricipite bracchiale — *i*, capo esterno dal medesimo — *k*, bracchiale anteriore — *l*, bicipite.

Fig. 3. Muscoli della spalla veduti dalla parte posteriore. Il deltoide è stato levato.

*a*, fossa sottospinosa, *b*, sopraspinosa — *c*, porzione della spina scapolare levata in gran parte — *d*, metà superiore dell'omero — *e*, tuberosità maggiore, *f*, minore dell'omero — *g*, tendine del bicipite ascendente per la doccia bicipitale *h*, — *i*, muscolo sopraspinoso, il quale in *k*, ha il suo tendine — *l*, muscolo infraspinoso mostrante il suo tendine in *m*, — *n*, muscolo piccolo rotondo, *o* poi è il suo tendine: i tendini di questi tre muscoli s'inseriscono nella tuberosità maggiore *e*, — *p*, muscolo grande rotondo, *q*, il suo tendine — *r*, estremità superiore della lunga testa, o porzione del tricipite bracchiale.

Fig. 4. Borse mucose della regione della spalla: veduta posteriore.

*a*, scapola veduta dalla faccia posteriore — *b*, porzione di omero — *c*, muscolo sopraspinoso, la di cui porzione carnea è stata in gran parte

levata: sen vede il tendine infisso nella faccietta superiore della grossa tuberosità dell'omero — *d*, *e*, muscoli sottospinoso e piccolo rotondo in gran parte levati: si sono lasciati solo i loro tendini d'inserzione alle facciette media ed inferiore della grossa tuberosità indicata — *f*, borsa mucosa, o sinoviale del tendine del muscolo sottospinoso, situata tra la spina scapolare ed il tendine detto — *g*, grande borsa mucosa tra l'acromio ed il legamento capsulare dell'articolazione scapulo-omerale, la quale borsa corrisponde alla faccia interna del deltoide, o meglio alla lamina interna dell'aponeurosi deltoidea.

Fig. 5. Borse mucose della regione della spalla: veduta anteriore.

*a*, scapola — *b*, clavicola — *c*, omero — *d*, il piccolo legamento scapolare proprio — *f*, legamento coraco-clavicolare — *e*, piccola borsa mucosa trai due fasci di questo legamento, detti legamento conoideo e trapezoideo — *g*, legamento scapolare proprio maggiore — *h*, porzioncella del muscolo sottoscapolare *f*, *f*, fig. 6, tagliato presso l'inserzione alla minore tuberosità dell'omero — *l*, piccola borsa mucosa, o sinoviale tra la base dell'apofisi coracoide, ed il tendine del muscolo sottoscapolare — *k*, la grande borsa *g*, della fig. precedente — *l*, muscolo grande rotondo tagliato — *m*, tendine del muscolo gran dorsale — *o*, piccola borsa mucosa trai due tendini — *q*, tendine della lunga porzione del bicipite.

Fig. 6. Muscoli della spalla e del braccio veduti dalla faccia anteriore: il deltoide è stato levato.

*a*, clavicola — *b*, scapola — *c*, apofisi coracoide — *d*, acromio — *e*, testa e porzione superiore del corpo dell'omero — *f*, *f*, *g*. muscolo sottoscapolare che nasce dalla faccia anteriore della scapola, e si va ad inserire alla minore tuberosità dell'omero: vedi *h*, fig. 5. — *h*, *i*, rotondo maggiore: *i*, è il tendine d'inserzione all'omero — *k*, tendine del gran pettorale — *l*, inserzione del deltoide completamente levato — *m*, tendine comune alla corta porzione del bicipite ed al muscolo coracobracchiale *n*, — *o*, corta porzione, o capo del bicipite — *p*, lunga porzione, o lungo capo del medesimo: mostra in *q*, il suo tendine, che percorsa la doccia bicipitale va ad infiggersi nel tubercolo sopraglenoideo o bicipitale della scapola — *r*, ventre comune del bicipite — *s*, tendine d'inserzione del medesimo alla tuberosità bicipitale del radio: vedi 2, fig. 7. — *u*, espansione aponeurotica del tendine *s*, all'aponeurosi antibracchiale *t*, in corrispondenza del rotondo pronatore 1, e del palmar gracile — *v*, muscolo bracchiale anteriore — *x*, capo, o porzione esterna, *y*, porzione interna, *z*, lunga porzione del tricipite — 1, pronatore rotondo — 2, supinator lungo — 3, radial lungo.

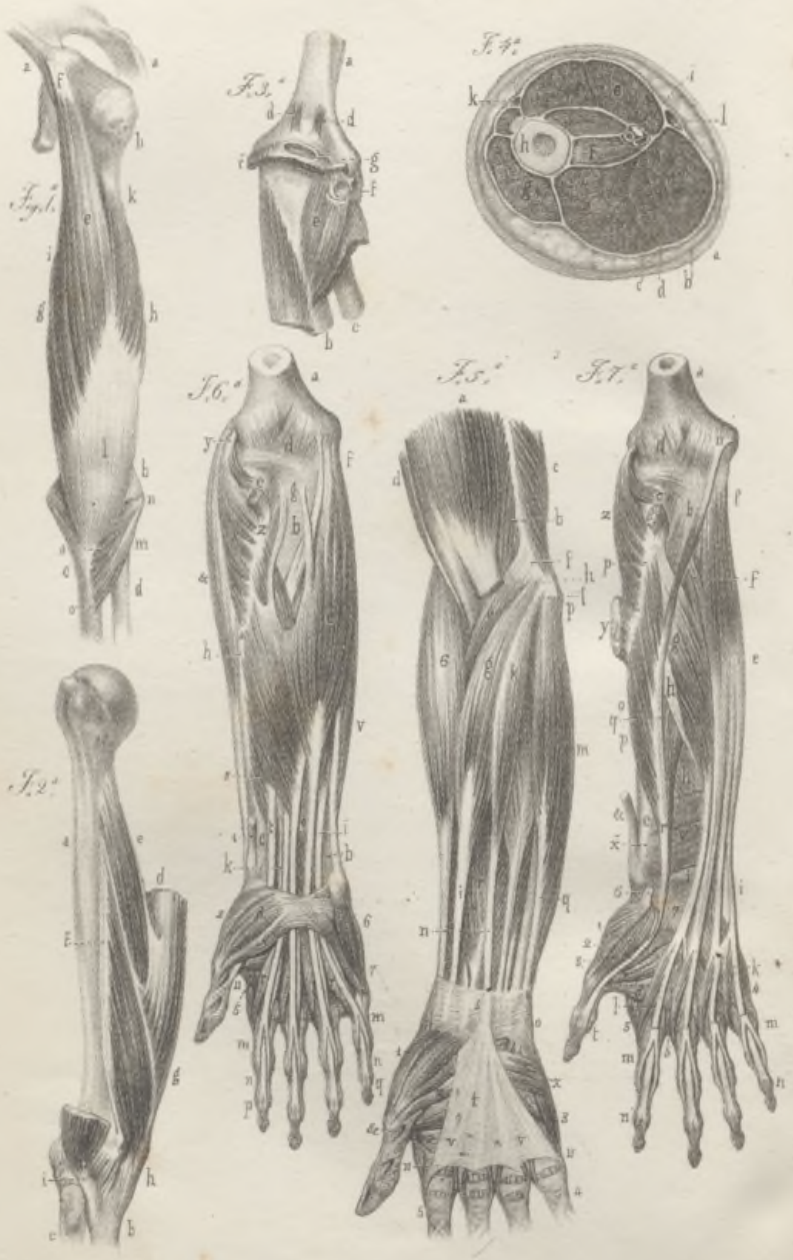
Fig.1.
Fig.2.
Fig.3.
Fig.4.
Fig.5.
Fig.6.
Fig.7.

Fig. 7. Muscoli coraco-bracchiale e bracchiale anteriore: legamenti intermuscolari del braccio, e borsa mucosa bicipitale.

*a*, scapola — *b*, apofisi coracoide — *c*, acromio — *d*, legamento anterior proprio della scapola — *e*, testa dell'omero scoperta per essere stata aperta l'articolazione scapulo-omerale — *f*, *g*, legamento capsulare di quest'articolazione tagliato e rovesciato in fuori — *i*, tendine della lunga porzione del bicipite, il quale salendo per la doccia bicipitale si trova avviluppato da una produzione della membrana sinoviale dell'articolazione: passando fra le due tuberosità dell'omero è compreso come in un anello in causa della fettuccia legamentosa che va dall'una all'altra tuberosità: correndo al tubercolo sopraglenoideo è sempre vestito della sinoviale: in *k*, s'infigge nel detto tubercolo etc. Vedi Osteologia Tav. XX. — *l*, porzione del corpo dell'omero — *m*, tendine del gran pettorale — *n*, estremità inferiore, e tendine d'inserzione del deltoide — *o*, tendine del pettorale minore — *p*, tendine comune alla corta porzione *r*, del bicipite tagliata e levata in un col muscolo stesso — *q*, muscolo coraco-bracchiale — *s*, tendine inferiore del bicipite, il quale tendine è stato rovesciato, perchè apparisca la borsa *t*, situata tra il detto tendine e la tuberosità bicipitale — *u*, *v*, *v*, *x*, *y*, bracchiale anteriore, il quale in *x*, mostra il ventre, in *u*, *v*, *v*, le origini dall'omero e dai legamenti intermuscolari *z*, *z*, in *y*, il tendine d'inserzione all'ulna — &, porzione interna, 1, porzione lunga del tricipite bracchiale — *z*, *z*, legamenti, o setti aponeurotici intermuscolari esterno ed interno — 2, origine del supinatore corto 3, che s'infigge nel radio.

## TAV. XII.

Fig. 1. Dimostra il tricipite bracchiale

*a*, porzione di scapola sollevata — *b*, omero — *c*, ulna — *d*, radio — *e*, lunga porzione del tricipite, che ha il suo tendine di origine in *f*, — *g*, porzione interna, *h*, porzione esterna del medesimo, le quali hanno la loro origine in *k*, *i*, — *l*, tendine comune alle tre porzioni, che s'infigge nell'olecrano — *m*, muscolo anconeo — *n*, tendine di origine di questo muscolo — *o*, inserzione del medesimo all'ulna.

Fig. 2. I due capi esterno ed interno del tricipite.

*a*, omero — *b*, ulna — *c*, radio — *d*, capo, o porzione lunga del tricipite tagliato — *e*, capo, o porzione esterna — *f*, capo, o porzione interna — *g*, tendine inferiore comune — *h*, inserzione di questo tendine all'ulna — *i*, inserzione del tendine del bracchiale anteriore all'ulna.

Fig. 3. Muscoli sospensori della capsula sinoviale dell' articolazione omero-cubitale.

*a*, porzione di omero — *b*, *c*, porzione di ulna e di radio — *c*, tendine del tricipite rovesciato — *d*, muscoli sospensori della capsula sinoviale suddetta — *e*, muscolo anconeo tagliato presso l' origine: il tendine è rovesciato onde apparisca la borsa mucosa *f*, — *g*, borsa mucosa fra il tendine *c*, e l' olecrano.

Fig. 4. Sezione trasversa del braccio al terzo superiore per dimostrare i sepimenti aponeurotici isolanti i muscoli ecc.

*a*, tegumenti — *b*, tessuto pinguedinoso — *c*, aponeurosi, o fascia bracchiale — *d*, muscolo tricipite — *e*, muscolo bicipite — *f*, muscolo coraco-bracchiale — *g*, deltoide: si veggono fra questi muscoli i sepimenti aponeurotici che v' invia la fascia anzidetta — — *h*, omero — *i*, vasi omerali profondi — *k*, vena cefalica — *l*, vena basilica.

Fig. 5. Muscoli superficiali della faccia anteriore dell' avambraccio che nascono dal condilo interno dell' omero, e muscoli della palma della mano.

*a*, porzione inferiore del muscolo bicipite — *b*, porzione inferiore del muscolo bracchiale anteriore — *c*, *d*, porzione inferiore del muscolo tricipite — *e*, muscolo pronatore rotondo, che nasce in *f*, dal condilo interno dell' omero, e termina al radio. Vedi questa inserzione al radio nella fig. 7. — *g*, muscolo gran palmare, che ha l' origine in *h*, in *i* il tendine d' inserzione alla base del secondo osso del metacarpo, ed in parte del terzo — *k*, muscolo palmare gracile che ha in *l*, l' origine, in *n*, il tendine inferiore che si continua con l' aponeurosi palmare — *m*, muscolo cubitale anteriore nascente in *o* dall' olecrano e dal condilo interno suddetto; in *q*, offre il tendine inferiore inflsso nel pisiforme *o*, — *r*, muscolo flessor superficiale comune delle dita — *s*, legamento anulare — *t*, aponeurosi palmare, la quale porta nella base le fettuccie segnate da *u* ad *u*, le quali divergano e vanno alle dita: queste fettuccie sono legate dalle fibre trasverse *v*, — *x*, muscolo palmare cutaneo, o carne quadrata giacente sull' eminenza hypothénar — *y*, muscolo abduttore corto del pollice — *z*, muscolo flessor piccolo del pollice — &, tendine del flessor lungo proprio del pollice — 1, muscolo opponente del pollice — 2, muscolo adduttore del pollice — 3, muscolo abduttore e flessor corto del minimo — 4, 5, legamenti crociati e trasversi delle prime falangi delle dita — 6, muscolo supinatore lungo, il primo dei muscoli del lato esterno dell' avanbraccio.

Fig. 6. Dimostra il flessore superficiale comune delle dita particolarmente, ed i muscoli della mano: i muscoli delineati nella precedente figura sono stati quasi tutti levati in un con l'aponeurosi palmare.

*a*, estremità inferiore dell'omero — *b*, ulna — *c*, radio — *d*, legamento anteriore dell'articolazione omero-cubitale — *e*, muscolo flessore superficiale comune delle dita, o flessor sublime, o perforato, che in *f*, *g*, *h*, ha le sue origini, che sono dal condilo interno dell'omero, dall'estremità superiore dell'ulna e dal radio — *i*, *k*, quattro tendini del detto muscolo, che passano sotto il legamento *l*, a modo di ponte che trovasi nella faccia palmare del carpo — *m*, *m*, biforcazione di questi tendini, per la quale passano i tendini del flessor profondo comune, o perforatore — *n*, inserzione dei tendini medesimi alla faccia palmare delle seconde falangi — *o*, porzione del flessore profondo comune — *p*, *q*, i suoi tendini che vanno ad inserirsi alla faccia palmare della base delle falangi ungueali — *r*. *r*, muscoli lombricali — *s*, flessor lungo proprio del pollice — *t*, *u*, il suo tendine — *v*, muscolo cubitale anteriore — *x*, muscolo supinatore corto nascente in *y*, dal condilo esterno dell'omero, e terminante in *z*, *z*, al radio — &, secondo radiale — 1, tendine inferiore del supinatore lungo — 2, muscolo opponente del pollice — 3, abduttore — 4, le due porzioni del flessore lungo proprio del pollice — 5, muscolo adduttore del pollice — 6, muscolo abduttore, 7, corto flessore del minimo.

Fig. 7, Muscoli profondi della regione anteriore dell'avambraccio.

*a*, *b*, *c*, *d*, come nella fig. 4, — *e*, flessor profondo comune delle dita, o perforatore tratto allo infuori nascente in *f*, dalla faccia anteriore dell'ulna ed in *g*, dal legamento interosseo *h*, — *i*, i suoi quattro tendini inferiori, i quali nella palma della mano prestano punto di origine ai lombricali *k*, *l*, poi si prolungano sulla faccia palmare della prima falange delle quattro ultime dita, perforano i tendini *m*, *m*, del flessor sublime, ed in *n*, *n*, s'inseriscono nella faccia palmare delle falangi ungueali delle quattro ultime dita — *o*, muscolo flessor lungo proprio del pollice, che in *p*, nasce dalla faccia anteriore del radio, in *q*, dal legamento interosseo — *o*, tendine di questo muscolo — *r*, il suo corso tra le due porzioni del flessor piccolo del pollice — *t*. inserzione di questo tendine alla falange ungueale del pollice — *u*, origine non sempre costante sopranumeraria del flessor proprio del pollice dal condilo interno dell'omero — *v*, pronatore quadrato che nasce in *x*, dall'ulna, ed in *x'*, termina al radio — *z*, supinatore corto — *y*, tendine del pronatore rotondo, attaccato al radio — &, tendine del supinatore lungo, infisso nel radio — — 1, muscolo opponente del pollice: l'abduttore è stato levato — 2, flessor corto del pollice — 3, adduttore del medesimo — 4, muscolo abduttore del minimo — 5, alcuni interossei — 6, tendine inferiore del gran palmare — 7, legamenti palmari del carpo.

O. Nannini dis. dal vero. 2 Lit. Gaspari.

## TAV. XIII.

Fig. 1. Borse sinoviali dei tendini dei muscoli flessori delle dita.

*a*, muscoli flessori superficiale e profondo comuni delle dita tagliati — da *b*, a *c*, i loro tendini — *d*, tendine del flessore lungo proprio del pollice — *e*, porzione del nervo mediano — *f*, guaina, o borsa sinoviale comune avviluppante i tendini dei flessori superficiale e profondo comuni delle dita, e vestiente nel passare che fa sotto il legamento anulare anteriore del carpo la faccia interna di questo legamento: si vede come questa guaina si prolunga fino alla falange ungueale del pollice e del dito minimo vestendo il tendine del flessor lungo proprio del pollice fino alla sua inserzione nella falange ungueale, non meno che i tendini del flessore superficiale e profondo spettanti al minimo sono alla loro inserzione nella seconda falange e nella ungueale — *g*, *h*, prolungamenti della sinoviale in discorso al pollice ed al minimo — *i*, *k*, prolungamenti della medesima ai tendini del flessore superficiale e profondo spettanti alle tre dita di mezzo. Si vede che questi prolungamenti si arrestano verso le teste dei metacarpi corrispondenti — *l*, *m*, borsa, o guaina sinoviale inferiore, la quale costituisce tre borse, o guaine solo per le tre dita di mezzo: il pollice ed il minimo non hanno queste speciali guaine, ma la loro guaina è in tutta continuazione con la guaina, o borsa superiore: lo che spiega i pericoli del patereccio del pollice e del minimo — *n*, muscoli della prominenza hypothénar — *o*, muscoli della prominenza thénar.

Fig. 2. Vincoli, o freni sinoviali dei tendini del flessore sublime, e del flessore profondo.

*a*, terzo metacarpo — *b*, *c*, *d*, le tre falangi — *e*, tendine del flessore sublime, spettante al dito medio — *f*, biforcazione di questo tendine, per la quale passa il tendine *g*, del flessore profondo, spettante al dito medio — *h*, freno del detto tendine del flessore sublime, il quale freno l'annette al metacarpo — *i*, freni pei quali le linguette di esso tendine sono annesse alla seconda falange — *k*, freni del tendine del flessore profondo — *l*, doccia delle falangi, per le quali doccie scorrono i tendini predetti — *m*, legamenti crociati e trasversi, od anulari tagliati e rovesciati.

Fig. 3. Muscoli superficiali dell'avanbraccio.

*a*, porzione del tricipite bracchiale — *b*, porzione del bicipite bracchiale — *c*, porzione del bracchiale anteriore — *d*, legamento anulare

— *e*, supinatore lungo che in *f* ha l'origine, in *g* l'inserzione — *h*, muscolo radiale lungo che comincia in *i*, e termina in *k*, — *l*, muscolo radiale corto nascente in *m*, e terminante in *n*, — *h*, muscolo estensore comune delle dita, il quale mostra una delle sue origini in *p*, i suoi quattro tendini in *q*, *r*; questi tendini nel dorso della mano si uniscono per le fettuccie trasverse *s*, poi vanno alla faccia dorsale delle falangi delle dita ove terminano: in *r'*, *s'*, si divaricano e mostrano una fettuccia mediana, e due laterali — *t*, muscolo cubitale posteriore presentante in *u* l'origine, in *v* l'inserzione — *x*, muscolo anconeo — *z*, muscolo estensor lungo proprio del pollice — *y*, muscolo estensor proprio dell'indice — &, muscolo estensor corto del pollice — 1, muscolo abduttore del medesimo dito — 2, muscolo adduttore del pollice — 3, muscolo abduttore dell'indice, o primo interosseo dorsale — 4, muscolo abduttore del minimo — 5, 5, muscoli interossei ecc.

Fig. 4. Muscoli profondi della regione antibracchiale posteriore.

*a*, porzione di corpo ed estremità inferiore dell'omero — *b*, ulna — *c*, radio — *d*, muscolo anconeo — *e*, muscolo cubitale posteriore — *f*, tendini dell'estensore comune delle dita tagliati al metacarpo: il muscolo è stato levato — *g*, aponeurosi dorsale profonda — *h*, origine del lungo radiale tagliato ed asportato — *i*, il suo tendine terminale — *k*, radiale corto nascente in *m*, e terminante col suo tendine inferiore *l* al terzo metacarpo — *n*, borsa mucosa tra il detto muscolo ed il supinatore corto — *e*, supinatore corto nascente in *r*, *r*, e terminante in *p*, *p*, — *q*, lungo abduttore del pollice, il quale muscolo nasce in *t*, e va col suo tendine inferiore *u* ad infiggersi nel metacarpo del pollice — *v*, estensor lungo proprio del pollice, il quale muscolo ha l'origine in *y*, la terminazione in *z*, — &, estensor corto del pollice, l'origine di cui rimane coperta dai due muscoli precedentemente notati: si vede il suo termine in 1, — 2, indicatore, od estensor proprio dell'indice — 3, origine, 4, tendine di terminazione di detto muscolo — 5, elevatezza formata dall'abduttore corto del pollice — 6, 8, abduttore dell'indice — 7, porzione dell'adduttore del pollice.

Fig. 5. Borse sinoviali aperte dei tendini terminali dei muscoli della regione posteriore dell'avanbraccio.

*a*, tendini dell'estensor comune delle dita — *b*, *c*, tendini dei radiali — *d*, tendine dell'estensor lungo proprio del pollice — *e*, tendine dell'estensore del minimo — *f*, tendine del cubitale posteriore — *g*, *h*, guaine, o borse sinoviali dei tendini *e*, *f*, — *i*, borsa, o guaina sinoviale dei tendini dell'estensor comune delle dita — *l*, guaina sinoviale dell'estensor lungo proprio del pollice — *m*, borsa sinoviale dei tendini dei radiali.

Fig. 6. Sezione trasversale della parte superiore dell'antibraccio, la quale dimostra i sepimenti aponeurotici, onde sono divisi i muscoli.

*a*, ulna — *b*, radio — *c*, palmar grande — *d*, palmar gracile — *e*, cubitale anteriore — *f*, rotondo pronatore — *g*, *h*, lungo flessore superficiale e profondo comuni delle dita — *i*, corto supinatore — *k*, lungo supinatore — *l*, *m*, primo e secondo radiale — *n*, estensor comune delle dita — *o*, estensor proprio dell'indice — *p*, estensore proprio del minimo — *q*, cubitale posteriore — *r*, vasi radiali — *s*, vasi cubitali — *t*, legamento interosseo ed arcata dell'arteria del medesimo nome — *u*, *u*, aponeurosi d'inviluppo, la quale manda fra i muscoli i setti aponeurotici onde sono divisi; i quali setti vengono rappresentati da una rete di bianche linee — *v*, *v*, tegumenti e pannicolo adiposo.

Fig. 7. Sezione trasversale della parte inferiore dell'antibraccio.

*a*, ulna — *b*, radio — *c*, tendine del palmar grande — *d*, tendine del palmar gracile — *e*, cubitale anteriore, e suo tendine — *f*. *g*, flessori superficiale, e profondo comuni delle dita — *h*, flessor lungo proprio del pollice — *k*, quadrato pronatore — *i*, supinator lungo — *l*, tendini dei due radiali — *m*, lungo abduttore, ed estensore del pollice — *n*, estensor lungo del pollice — *o*, estensor proprio dell'indice — *p*, *q*, tendini dell'estensor comune delle dita, e dell'estensore del minimo — *r*, cubitale posteriore — *s*, legamento e vasi interossei — *v*, vasi cubitali — — *u*, vasi radicali — *x*, tegumenti — *t*, aponeurosi d'inviluppo continua alla rete di sepimenti che sono tra i muscoli.

Fig. 8. Estremità inferiore dell'antibraccio all'articolazione radio-carpiana trasversalmente aperta.

*a*, *b*, le due facciette articolari dell'estremità inferiore del radio — *c*, fibro-cartilagine triangolare — *d*, *d*, taglio della capsula articolare dell'articolazione radio-carpiana — *e*, *e*, contorno del legamento anulare del carpo — *f*, foro per il passaggio del tendine dell'estensor comune delle dita, ed estensore proprio dell'indice — *g*, foro per il passaggio del tendine dell'estensor proprio del minimo — *h*, foro per il passaggio del tendine del cubitale posteriore — *i*, *k*, fori per i tendini dei radiali e dell'estensor lungo proprio del pollice — *l*, *m*, duplicature del legamento anulare che passano al davanti dei tendini dei palmari grande, e piccolo, e del cubitale anteriore — *n*, foro per il passaggio del tendine del gran palmare — *o*, foro pel quale passa il tendine del palmar piccolo — da *p*, a *p*, fori pei quali passano i tendini dei flessori superficiale e profondo comuni delle dita — *q*, foro pel tendine del lungo flessor proprio del pollice — *r*, foro pel transito del tendine del cubitale anteriore — *s*, foro per il passaggio del lungo abduttore, e del corto estensore del pollice.

## TAV. XIV.

Fig. 1. Muscoli della mano, e quadrato pronatore dell'antibraccio.

*a*, muscolo quadrato pronatore — *b*, articolazione radio-carpiana, e faccia palmare del carpo — *c*, *c*, legamento proprio del carpo, o a mo' di ponte tagliato in due metà che appariscono didotte — *d*, tendine del cubitale anteriore — *e*, tendine del gran palmare — *f*, muscolo abduttore piccolo del pollice, il quale dal legamento suddetto non che dallo scafoide e dal trapezio va alla faccia esterna della base della prima falange del pollice: questo muscolo si vede sollevato — *g*, muscolo opponente del pollice, il quale muscolo dal legamento proprio del carpo e del trapezio va al metacarpo del pollice — *h*, *h*, le due porzioni del flessor corto del pollice, le quali dal trapezoide, dal capitato, dall'uncinato e dai metacarpi corrispondenti vanno alla base della prima falange, aderendo ai sesamoidei: fra loro trovasi il tendine *i*, del flessor lungo proprio del pollice — *k*, muscolo adduttore del pollice esteso dal terzo metacarpo alla base della prima falange — *m*, flessor corto del minimo esteso dal legamento proprio del carpo e dall'uncinato alla base della prima falange del piccolo dito — *l*, muscolo abduttore del minimo esteso dal pisiforme alla base della prima falange del piccolo dito — *n*, muscolo adduttore, od opponente del piccolo dito esteso dall'uncinato e dal legamento proprio del carpo alla base della prima falange del minimo — *o*, terzo interosseo dorsale — *p*, secondo interosseo palmare — *q*, terzo interosseo palmare: tra questo ed il muscolo *p*, si vede l'interosseo dorsale quarto — *r*, secondo interosseo dorsale — *s*, primo interosseo palmare — *t*, primo interosseo dorsale — *u*, *u*, legamento trasverso, ed anelli pei quali corrono i tendini dei flessori lunghi comuni delle dita — *v*, *v*, *v*, legamenti che tengono i detti tendini, tagliati e rovesciati — *x*, *x*, *y*, legamenti crociati ed anulari delle dita, i quali tengono i detti tendini — 1, 1, tendini del flessor lungo profondo delle dita indice e medio — 2, tendine del flessor lungo superficiale, appartenente all'indice, il quale tendine è tagliato — 3, 3, l'analogo tendine al medio ed al minimo diviso nelle due linguette 4, 4, 5, 5, fra le quali passa il tendine 1, levato nel quinto dito.

Fig. 2. Muscoli interossei veduti dalla faccia palmare, e borsa mucosa del tendine inferiore del cubitale anteriore.

*a*, sezione dell'articolazione radio-carpiana — *b*, faccia palmare del carpo e suoi legamenti — *c*, estremità inferiore del tendine del cubitale anteriore — *d*, borsa mucosa tra esso tendine ed il pisiforme — *e*, legamento capsulare dell'articolazione carpo-metacarpiana del pollice —

Fig. 1.ª

F. 2.ª

F. 3.

F. 4.ª

F. 5.ª

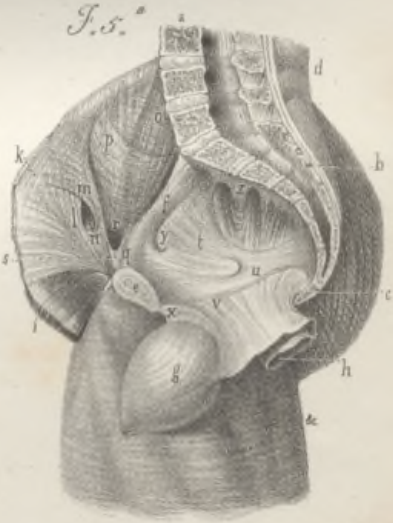

*f*, *g*, primo muscolo interosseo dorsale — *h*, primo interosseo palmare — *k*, secondo interosseo dorsale — *l*, terzo interosseo dorsale — *m*, secondo interosseo palmare — *n*, quarto interosseo dorsale — *o*, terzo interosseo palmare — *p*, prima falange del pollice mozza — da *q*, a *r*, le prime falangi pur mozze delle altre dita.

Fig. 3. Muscoli interossei dorsali, e borse mucose della estremità inferiore dei tendini dei radiali.

*a*, *b*, faccia dorsale del carpo in un co' suoi legamenti — *c*, *c*, i tendini dei due radiali, e loro borsa mucosa aperta — *d*, tendine tagliato appartenente al cubitale posteriore — *e*, tendine tagliato dell' estensore proprio del pollice — *f*, tendine dell' adduttore del pollice — *g*, *h*, tendini tagliati dell' estensor comune delle dita, e dell' indicatore — *i*, *k*, le due porzioni esterna ed interna del primo interosseo dorsale — *l*, primo interosseo palmare — *m*, secondo interosseo dorsale — *n*, terzo interosseo dorsale — *p*, secondo interosseo palmare — *o*, terzo interosseo palmare — *q*, quarto interosseo dorsale — *r*, abduttore del minimo, all' interno del qual muscolo apparisce l' opponente.

Fig. 4. Aponeurosi iliaca del lato destro, ed arcata crurale.

*a*, porzione di diaframma — *b*, *d*, gamba destra del medesimo — *c*, metà del foro per cui passa l' aorta — *e*, *e*, archi aponeurotici sopra il quadrato, ed i psoas — *f*, *g*, *h*, muscoli lati dell' addome tagliati — *i*, aponeurosi del muscolo trasverso, la quale abbraccia il quadrato *k*, — *l*, porzione di fascia longitudinale anteriore — *b*, *m*, metà destra delle due ultime vertebre dorsali, delle vertebre lombari e del sacro — *n*, muscolo piccolo psoas, che mostra in *o*, il suo tendine — *p*, psoas maggiore: questi muscoli sono velati e compresi dall' aponeurosi *q*, *r*, che è l' aponeurosi iliaca, la quale si estende dall' arco aponeurotico del diaframma situato sopra i psoas, aderisce alla colonna lombare, all'aponeurosi che copre il quadrato: nella pelvi vela in *s*, *t*, il muscolo iliaco, e va ad aderire alla cresta iliaca, alla linea innominata, ed è continua al tendine *o*: si attacca all' arcata crurale; esce con il psoas maggiore e l' iliaco cui accompagna avvolgendoli fino al piccolo trocantere: raddoppia il fascialata: apparisce fuori della pelvi in *u*, — *v*, *x*, *y*, arcata crurale, che in *x*, *y*, mostra i due pilastri dell' anello inguinale esterno *z*, — 1, legamento del Gimbernat — 2, 3, porzione di fascialata — 4, anello crurale — 5, lembo superiore della fossa ovale — 6, muscolo otturatorio esterno.

Fig. 5. Mostra l'aponeurosi descritta nella Fig. precedente, la fascia trasversa, l'anello crurale e l'inguinale interno, l'aponeurosi pelvica superiore nel lato destro.

*a*, la metà destra delle tre ultime vertebre lombari — *b*, *c*, metà destra del sacro e del coccige — *d*, prominenza fatta dal sacro lombare e dal moltifido — *e*, fibro-cartilagine pubiana — *f*, linea innominata — *g*, vescica rovesciata — *h*, retto intestino rovesciato — *i*, estremità inferiore del retto addominale rovesciata — *k*, fascia trasversale velante il muscolo trasverso addominale — *l*, *m*, le due porzioni di detta fascia circoscriventi il foro *n*, che è l'anello inguinale interno — *o*, aponeurosi iliaca velante il psoas — *p*, aponeurosi iliaca velante il muscolo iliaco — *q*, legamento di Cooper — *r*, anello crurale — *s*, legamento del Gimbernat — *t*, aponeurosi pelvica, o perineale superiore composta di fasci diretti in diversi sensi — *u*, legamenti sacro-ischiatici — *v*, piega posteriore del Douglass — *x*, legamento anteriore della vescica, che fa parte dell'aponeurosi pelvica superiore — *y*, foro per il passaggio dei vasi otturatori — *z*, sotto questa lettera vi ha subito l'incisura ischiatica maggiore.

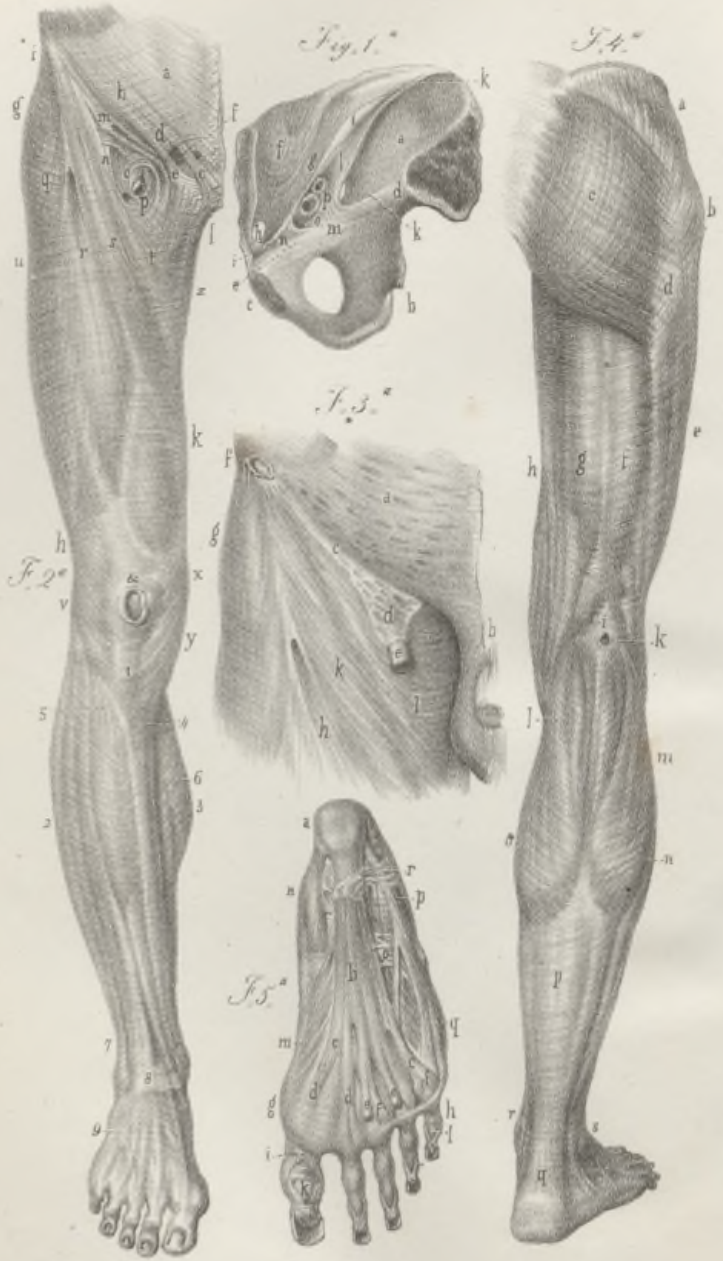
Fig. 1.ª
Fig. 2.ª
Fig. 3.ª
Fig. 4.ª
Fig. 5.ª

## TAV. XV.

Fig. 1. Convenienza delle diverse aponeurosi notate nelle Figure 4 e 5 della precedente Tavola.

*a*, ileo, *b*, ischio, *c*, pube veduti dalla faccia interna — *d*, *e*, linea innominata — *f*, faccia interna dell' aponeurosi del muscolo obliquo esterno dell' addome — *g*, doccia formata dal legamento del Falloppio — *h*, anello inguinale esterno — *i*, *i*, estremità inferiore della fascia trasversale attaccata al bordo posteriore della doccia *g*, — *k*, *l*, *m*, porzioncella di aponeurosi iliaca che si vede attaccata alla linea innominata fino al corno inferiore del legamento del Gimbernat *n*, non che al legamento del Falloppio od arcata crurale — *n*, legamento del Gimbernat — *o*, anello crurale occupato in gran parte esternamente dai vasi crurali *p*. Per più ampi dettagli vedi la Tav. LXXI della Splancnologia.

Tav. 2. Aponeurosi d' inviluppo degli arti addominali veduta dalla faccia anteriore.

*a*, porzione inferiore dell' aponeurosi del muscolo obliquo esterno dell' addome — *b*, arcata crurale o legamento del Falloppio o del Poupart — *c*, *c*, pilastri che circoscrivano l' anello inguinale esterno *f*, — *d*, fibre oblique, o di rinforzo al detto anello provenienti dal legamento *b*, — *g*, *h*, porzione anteriore e parte esterna dell' aponeurosi femorale che si vede per una specie di tendine attaccata in *i*, alla spina anteriore superiore dell' ileo — *k*, parte interna di detta aponeurosi — *l*, attacco della medesima al pube — *m*, attacco all' arcata crurale — *n*, piega falciforme circoscrivente esternamente ed inferiormente la fossa ovale — *o*, lamina superficiale dell' aponeurosi fascialata al davanti del canal crurale — *p*, vena grande safena tagliata, e porzione inferiore della piega falciforme — *q*, porzione dell' aponeurosi femorale che raggiugne quella del muscolo fascialata — *r*, porzione dell' aponeurosi che si spande sul retto anteriore della coscia — *s*, *t*, porzione aponeurotica le di cui fibre s' incrocicchiano con le lamine del sartorio e degli adduttori — *u*, *v*, porzione dell' aponeurosi, chiamata tendine, od aponeurosi del muscolo fascialata, il quale tendine s' impianta sull' articolazione del ginocchio — *z*, *x*, fibre curvilinee dell' aponeurosi femorale — *y*, tendine del sartorio — &, borsa mucosa sotto-cutanea della rotola, ed aponeurosi superficiale del ginocchio — 1, legamento rotoliano — 2, 3, aponeurosi d' inviluppo della gamba — 4, espansione aponeurotica del sartorio — 5, fettuccia verticale che va al tibiale anteriore — 6, fettuccie superficiali del gemello interno — 7, porzione, o fascio ascendente unitivo nato dal malleolo esterno — 8, legamento anulare del tarso — 9, fascia aponeurotica dorsale del piede.

Fig. 3. Dimostra la fascia superficiale inguinale, e la lamina cribriforme del canal crurale.

*a*, detta fascia — *b*, il suo prolungamento nello scroto — *c*, il suo attacco all'arcata crurale — *d*, lamina cribriforme, produzione di detta fascia, la quale lamina copre la fossa ovale — *e*, vena grande safena — *f*, borsa mucosa sottocutanea alla spina anteriore superiore dell'ileo — *g*, porzione dell'aponeurosi femorale all'aponeurosi fascialata — *h*, porzione al retto anteriore della coscia — *k*, *l*, porzione alle lamine aponeurotiche del sartorio e degli adduttori.

Fig. 4. Veduta posteriore delle aponeurosi d'inviluppo degli arti addominali.

*a*, robusta aponeurosi del medio gluteo — *b*, robusta aponeurosi del fascialata — *c*, sottile aponeurosi del grande gluteo attaccata in *d*, all'aponeurosi fascialata — *e*, tendine del fascialata — *f*, *g*, aponeurosi femorale posteriore formata di fibre trasverse curve a concavità superiore — *h*, porzione interna di detta aponeurosi — *i*, lamina fibro-cellulosa della fossa poplitea — *k*, vena piccola safena o safena esterna — *l*, fettuccia verticale del gemello interno nata dai tendini dei muscoli flessori della gamba — *m*, fettuccia verticale del gemello esterno, la quale proviene dal tendine del bicipite crurale — *n*, *o*, fibre oblique nate dalla tibia e dai sepimenti intermuscolari — *p*, aponeurosi a fibre curve trasversali che copre il tendine del soleo — *q*, tendine di Achille inserentesi nel calcagno — *r*, *s*, attacchi posteriori del legamento annulare sulla corda magna o tendine di Achille.

Fig. 5. Aponeurosi plantare.

*a*, calcagno — *b*, aponeurosi plantare media, la quale nasce dal calcagno *a*, e si divide anteriormente nelle fettuccie digitali segnate da *c*, a *c*, — *d*, *d*, lamelle superficiali dei due primi diti, le quali vanno a confondersi con l'aponeurosi sottocutanea, sottometatarso-falangiana — *e*, *e*, due analoghe lamelle tagliate appartenenti al terzo ed al quarto dito, le quali si confondevano con l'aponeurosi superficiale — *f*, *f*, fettuccie di terminazione dell'aponeurosi plantare, le quali s'inseriscono esternamente alle articolazioni metatarso-falangiane delle due ultime dita — *g*, aponeurosi sottocutanea, sottometatarso-falangiana, la quale è stata tagliata al secondo dito per far vedere le fettuccie di terminazione dell'aponeurosi *b*, — *i*, congiunzione dell'aponeurosi superficiale con la guaina fibro-cellulosa del grosso dito — *h*, legamento trasverso cutaneo, sottometatarso-falangiano — da *k*, a *l*, guaina fibro-cellulosa delle dita — *m*, porzione aponeurotica che unisce l'aponeurosi plantare al bordo interno del piede — *n*, aponeurosi dell'abduttore del grosso dito, attaccata al margine interno dell'aponeurosi plantare: questa

O. Nannini dis: dal: vero.



Lit: Gaspari.

aponeurosi in un con la porzione *m*, costituiscono l' aponeurosi plantare interna — *p*, *q*, aponeurosi plantare esterna, la quale copre l' abduttore del piccolo dito ecc. è attaccata internamente al margine esterno dell' aponeurosi plantare media — *o*, fibre trasverse di unione delle due aponeurosi — *r*, fibre trasverse unitive di tutte e tre le aponeurosi plantari.

## TAV. XVI.

Fig. 1. Muscoli superficiali anteriori della coscia.

*a*, *b*, metà destra delle ultime vertebre dorsali e cinque lombari — *c*, metà destra del sacro — *d*, ultima costola — *e*, gamba destra del diaframma — *f*, ileo — *g*, pube — *h*, *i*, muscolo quadrato — *k*, psoas minore — *l*, suo tendine — *n*, inserzione di esso tendine dal quale è stata tagliata via l' aponeurosi iliaca — *m*, *o*, psoas maggiore — *p*, *q*, muscolo iliaco interno — *r*, muscolo pettineo — *s*, adduttori — *t*, retto interno o gracile — *u*, origine, *v*, corpo, *x*, terminazione sulla tibia del muscolo sartorio — *y*, origine, *z*, corpo, &, tendine del muscolo fascialata, il quale tendine termina con le fettuccie 1, — 2, porzione di gluteo medio — 3, retto anteriore della gamba che ha il suo tendine terminale in 4, inserito nella rotula 5, — 6, vasto esterno — 7, vasto interno.

Fig. 2. I muscoli della figura precedente, levato il sartorio ed il retto anteriore della coscia ecc.

*a*, ultima vertebra lombare — *b*, ileo — *c*, pube — *d*, sacro — *e*, psoas maggiore tagliato — *f*, iliaco interno — *g*, terminazione dei due muscoli detti al trocantore minore — *h*, *h'*, origine, e terminazione del sartorio che è stato levato — *k*, tendine di origine del retto anteriore, il di cui ventre è stato levato — *k'*, tendine di terminazione del muscolo medesimo — *l*, corpo del pettineo che mostra in *m*, l' origine, in *n*, il tendine d' inserzione tra cui e il femore vi ha una borsa mucosa — *o*, origine, *q*, ventre, *p*, inserzione dell' adduttore medio — *r*, origine, *s*, *t*, ventre dell' adduttore grande — *u*, retto interno o gracile — *v*, origine ed aponeurosi del vasto esterno — *y*, ventre, *x*, terminazione del medesimo muscolo — 1, origine, 2, corpo, 3, terminazione del vasto interno, largamente aponeurotico in 4: questi tre muscoli costituiscono il tricipite crurale: la porzione intermedia ai due vasti rappresenta il crureo, che insiem cogli altri forma il quadricipite di Soemmerring.

Fig. 3. Muscoli subcrurale e adduttori.

*a*, metà destra del sacro — *b*, ileo, *c*, pube destri — *d*, femore — *e*, articolazione ileo-femorale — *f*, rotola — *g*, estremità superiore della tibia, *h*, della fibola — *i*, *k*, tendine superiore del retto anteriore della coscia diviso nelle due porzioni *i*, *k*, — *l*, tendine inferiore del medesimo muscolo rovesciato — *l'*, legamento rotolano il quale è come una continuazione del tendine *l*, interponendovisi la rotola — *m*, muscolo subcrurale il quale va a terminare sulla membrana sinoviale *m'*, che apparisce aperta — *n*, tendine inferiore dell'iliaco interno e psoas maggiore — *o*, tendine inferiore del gluteo medio — *g*, otturatore esterno — *s*, *t*, *r*, adduttore piccolo che ha l'origine in *s*, il ventre in *r*, l'inserzione in *t*, — *q*, porzione inferiore dell'adduttor medio levato — *v*, origine, *u*, corpo, *z*, tendine inferiore, *x*, *x*, inserzione alla linea aspera dell'adduttor grande — &, &, &, fori vascolari.

Fig. 4. Otturatorio esterno.

*a*, porzione d'ileo, *b*, pube, *c*, ischio — *d*, porzione di femore rotato superiormente — *e*, trocantere minore, *f*, maggiore — *g*, collo del femore — *h*, legamento capsulare dell'articolazione ileo-femorale — *k*, muscolo otturatorio esterno nascente in *i*, *l*, *m*, non che dalla membrana otturatoria — *n*, tendine dell'otturatorio esterno, che termina in *o*, inserendosi nella fossa trocanterica.

Fig. 5. Muscoli della coscia veduti dal lato interno: è stato levato in gran parte il sartorio perchè apparisca il canale pel quale corrono i vasi femorali superficiali.

*a*, *b*, metà destra delle tre ultime vertebre lombari, del sacro, e del coccige, e canale sacro-vertebrale — *d*, *d*, *d*, osso innominato destro — *c*, *e*, legamenti sacro-spinoso e sacro-tuberoso — *f*, psoas maggiore — *g*, iliaco interno — *h*, periforme — *i*, otturatorio interno — *k*, porzione dei muscoli della spina — *l*, gluteo grande — *m*, *n*, sartorio i di cui due terzi inferiori sono stati levati eccetto il tendine d'inserzione *n*, — *o*, retto anteriore — *p*, vasto interno di cui si vede in *q*, la porzione superiore, in *r*, la terminazione al lato interno della rotola *s*, ed alla tuberosità interna della tibia — *t*, origine, *u*, corpo, *v*, tendine inferiore del retto interno, o gracile — *x*, *y*, adduttore grande che ha l'origine in *x*, il ventre in *y*, — *x'*, *y'*, adduttore medio — 1, 2, 3, aponeurosi del grande adduttore unita a quella del vasto interno: per tale unione ha luogo un canale pel quale passano i vasi femorali superficiali: si vede tra 1, 2, l'orifizio superiore di questo canale occupato dai detti vasi — 4, muscolo semimembranoso nascosto nella origine, e mostrante il tendine di terminazione in 7, — 5, muscolo semitendinoso nascente in 6, ed avente il tendine di terminazione in 8.

TAV: XVII.

Fig. 1.ª

Fig. 2.ª

Fig. 3.ª

Fig. 4.ª

Fig. 5.ª

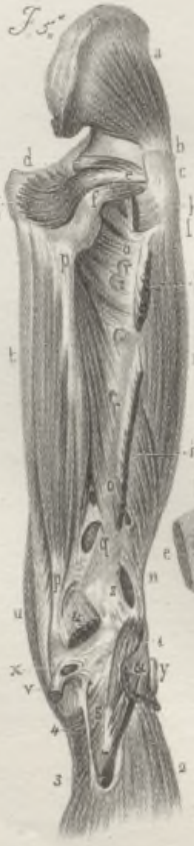

Fig. 6.ª

## TAV. XVII.

Fig. 1. Borsa mucosa fra l'articolazione ileo-femorale ed i muscoli iliaco e psoas maggiore.

*a*, estremità inferiore del tendine del piccolo psoas — *b*, psoas maggiore tagliato — *c*, iliaco interno tagliato — *d*, inserzione di due muscoli al femore — *e*, tendine inferiore del pettineo — *f*, borsa mucosa tra la capsula dell'articolazione ileo-femore, ed il psoas maggiore ed iliaco interno — *q*, borsa mucosa tra il tendine e del pettineo ed il femore.

Fig. 2. Borse sinoviali dei tendini dei flessori della gamba.

*a*, semitendinoso, *b*, semimembranoso, *c*, gracile, *d*, sartorio, i quali tutti muscoli si veggono tagliati in prossimità del loro tendine inferiore — *e*, *f*, *g*, borse sinoviali aperte dei tendini dei muscoli indicati — *h*, vasto interno — *i*, gemello.

Fig. 3. Muscoli superficiali della regione posteriore della coscia e della natica.

*a*, aponeurosi del gran dorsale — *b*, *c*, origine, *d*, corpo, *e*, *f*, inserzione del grande gluteo, e continuazione in *f*, con l'aponeurosi fascialata — *g*, gluteo medio coperto in *h*, *h*, da una robusta porzione aponeurotica dalla quale pure origina — *i*, porzione dell'obliquo maggiore dell'addome — *k*, vasto esterno — *l*, porzione lunga, *m*, porzione corta del bicipite crurale mostrante *n* il suo tendine di terminazione — *o*, ventre del semitendinoso, *p*, suo tendine d'inserzione — *q*, *q*, muscolo semimembranoso, *r*, suo tendine d'inserzione — *s*, gracile, o retto interno avente in *t*, il tendine di terminazione — *u*, porzione dell'adduttor grande — *v*, porzione di sartorio — *x*, *y*, muscoli della sura — *z*, fossa poplitea.

Fig. 4. Secondo strato dei muscoli della regione posteriore della coscia e della natica.

*a*, faccia posteriore della metà destra del sacro coperta dai suoi legamenti — *b*, legamento sacro tuberoso — da *c*, a *b*, origine del grande gluteo che è stato levato — *d*, *e*, gluteo medio — *f*, periforme — *g*, gemello superiore — *h*, otturatorio interno, il quale ha il suo tendine terminale in *k*, al quale si attacca il gemello superiore *g*, ed in gran parte l'inferiore *i*, — *l*, quadrato crurale, che mostra in *m*, la sua inserzione — *n*, origine, *q*, ventre della lunga porzione del bicipite crurale — *o*, origine, *r*, ventre della corta porzione del medesimo muscolo — *p*,

tendine comune di terminazione delle due porzioni — *s*, origine del semitendinoso, in gran parte levato perchè apparisca il semimembranoso — *t*, porzione inferiore, *u*, tendine inferiore del semitendinoso — *x*, lato tendine di origine del semimembranoso, *y*, corpo del muscolo, &, tendine d'inserzione del medesimo — 1, origine, 2, corpo, o ventre, 3, tendine d'inserzione del gracile, o retto interno — 4, porzione di sartorio — 5, 5, adduttori grande e medio — 6, tendine terminale del grande gluteo — 7, origine, 8, corpo, 9, porzione carnea addizionale del vasto esterno — 10, muscoli della sura.

Fig. 5. Muscoli profondi della regione posteriore della coscia e della natica.

da *a*, a *b*, gluteo piccolo — *c*, porzione del tendine inferiore del gluteo medio — *d*, gemello superiore che si attacca al tendine *e* dell'otturatorio interno — *f*, gemello inferiore — *g*, otturatorio interno — *h*, inserzione del quadrato crurale — *i*, origine della corta porzione del bicipite crurale levato — *k*, tendine inferiore del grande gluteo pur levato — *l*, origine, *m*, corpo, *n*, estremità inferiore del vasto esterno — da *o*, *p*, a *o*, *p*, adduttore grande — *q*, orificio inferiore del canale pel quale passano i vasi femorali convertentisi in poplitei — *r*, *r*, *s*, fori vascolari — *t*, gracile, o retto interno — *u*, porzione di sartorio — *v*, porzione del tendine inferiore del muscolo semimembranoso, tendine rovesciato onde apparisca la borsa mucosa aperta *x*, — *y*, tendine inferiore del bicipite crurale — &, &, origini del gemello che è stato levato — 1, ventre del plantar gracile — 2, soleo — 3, foro vascolare per il passaggio dei vasi tibiali anteriori — 4, fettuccia tendinea alla inserzione del tendine *v*, ed ai legamenti posteriori dell'articolazione del ginocchio — 5, muscolo popliteo.

Fig. 5. Borse mucose principali dei muscoli posteriori della region superiore della coscia ecc.

*a*, estremità inferiore dei muscoli gluteo medio e piccolo — *b*, porzione di periforme — *c*, gemello inferiore, *d*, superiore — *e*, otturatorio interno tagliato nei due lembi *f*, *g*, che sono stati didotti onde apparisca la borsa mucosa che si vede aperta in *h*, e che corrisponde alla incisura ischiatica minore — *i*, borsa mucosa del tendine dell'otturatorio detto chiamata marsupium — *l*, otturatorio esterno — *m*, borsa mucosa tra esso ed il gemello inferiore — *n*, tendine inferiore del psoas grande ed iliaco interno — *o*, porzione di pettineo — *p*, tendine del grande gluteo — *q*, porzione di aponeurosi continua al detto tendine tagliata perchè appariscano le borse mucose *t*, *u*, tra essa ed il vasto esterno *v*, situate — *r*, borsa mucosa del tendine del grande gluteo — *s*, borsa mucosa tra il piccolo trocantere e la porzione terminale del quadrato crurale — *y*, *y*, &, &, adduttor grande — *z*, *z*, fori vascolari — *x*, origine della corta porzione del bicipite crurale.

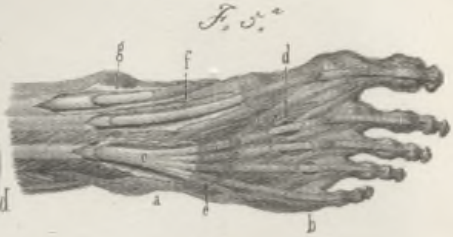

## TAV. XVIII.

Fig. 1. Sezione orizzontale della coscia al di sotto del muscolo fascialata.

*a*, corpo del femore — *b*, retto anteriore della coscia — *c*, sartorio — *d*, retto interno — *e*, primo adduttore — *f*, secondo adduttore — *g*, terzo adduttore — *h*, bicipite femorale — *i*, semimembranoso — *k*, semitendinoso, separato in alto dal bicipite per un sepimento muscolare d' inserzione comune — *l*, tendine inferiore del gluteo maggiore — *m*, vasto esterno, e setti aponeurotici d' inserzione — *n*, vasto interno — *o*, *p*, aponeurosi femorale — *q*, robusto setto, o legamento aponeurotico intermuscolare: gli altri sepimenti appariscono trai muscoli — *r*, vasi femorali superficiali — *s*, vasi femorali profondi — *t*, nervo ischiatico.

Fig. 2. Veduta anteriore dei muscoli superficiali della gamba.

*a*, tendine inferiore del muscolo retto anteriore della coscia tagliato, il quale tendine si attacca alla rotola *b*, — *c*, legamento rotoliano — *d*, vasto interno — *e*, vasto esterno — *f*, porzione inferiore del sartorio — *g*, tendine del fascialata — *h*, aponeurosi superficiale del ginocchio — *i*, legamento anulare del tarso — *k*, principio del tibiale anteriore *m*, — *n*, porzione apoeurotica, alla quale aderiscono le carni del detto tibiale — *o*, tendine di terminazione del muscolo — *p*, principio, *q*, corpo, *r*, *s*, tendini dell' estensor lungo comune delle dita — *t*, estensor proprio del pollice = *u*, suo tendine terminale — *v*, peroneo anteriore, o piccolo che offre in *x*, il principio, in *z*, il tendine di terminazione — *y*, &, lungo e corto peroneo laterale — 1, bordo interno dei gemelli e del soleo — 2, pedidio, od estensor corto comune delle dita.

Fig. 3. Veduta laterale esterna dei muscoli della gamba.

*a*, porzione inferiore del bicipite crurale inserentesi col suo tendine comune in *b*, dove si nota la testa del perone — *c*, vasto esterno inserentesi in *d*, nella rotola *e*, e in *d'*, alla tibia — *f*, porzione di legamento aponeurotico intermuscolare — *g*, legamento rotoliano — *h*, peroneo anteriore, o piccolo che s'inserisce col suo tendine in *i*, — *k*, estensor lungo comune delle dita, avente in *l*, *l*, i suoi tendini di terminazione nella faccia dorsale delle falangi delle dita, eccetto il dito grosso — *m*, tendine dell' estensore proprio del grosso dito — *n*, tibiale anteriore — *o*, principio, *p*, corpo, *q*, tendine di terminazione del peroneo lungo — *r*, peroneo corto — *s*, suo tendine di terminazione — *t*, *u*, legamento anulare, e doccie per cui corrono i tendini dei peronei lungo e corto — *v*,

pedidio — *x*, gemelli — *z*, soleo — *y*, corda magna, o tendine di Achille — 1, 2, abduttore del quinto dito — 3, porzione dell' estremità inferiore della fibola.

Fig. 4. Muscoli profondi anteriori della gamba.

*a*, femore — *b*, rotola — *c*, tibia — *d*, fibola — *e*, tendine inferiore del retto anteriore — *f*, *f*, vasti esterno ed interno — *g*, bicipite crurale — *h*, porzione di legamento interosseo scoperta per essere stato levato il tibiale anteriore — *i*, foro per il passaggio dei vasi tibiali anteriori — *k*, estremità superiore del tibiale anteriore asportato — *l*, il suo tendine inferiore — *m*, principio, *n*, corpo, *o*, tendine di terminazione dell' estensor proprio del pollice — *p*, *q*, estensor lungo comune delle dita, e peroneo piccolo, i tendini dei quali sono stati levati, perchè apparisca bene il pedidio — *s*, articolazione tibio-tarsea — *t*, origine, *u*, corpo, *v*, *v*, tendini del pedidio, od estensor corto comune delle dita — *x*, corpo, *z*, *y*, origine del peroneo corto — &, soleo — 1, gastrocnemio, o gemello.

Fig. 5. Borse sinoviali dei tendini inferiori dei muscoli anteriori della gamba.

*a*, *b*, dorso del piede — *c*, sinoviale tarsea aperta del lungo estensore comune delle dita — *d*, sinoviali metatarsee — *e*, setto che separa la sinoviale tarsea dalle sinoviali metatarsee — *f*, sinoviale dell' estensor proprio del pollice — *g*, sinoviale del tibiale anteriore.

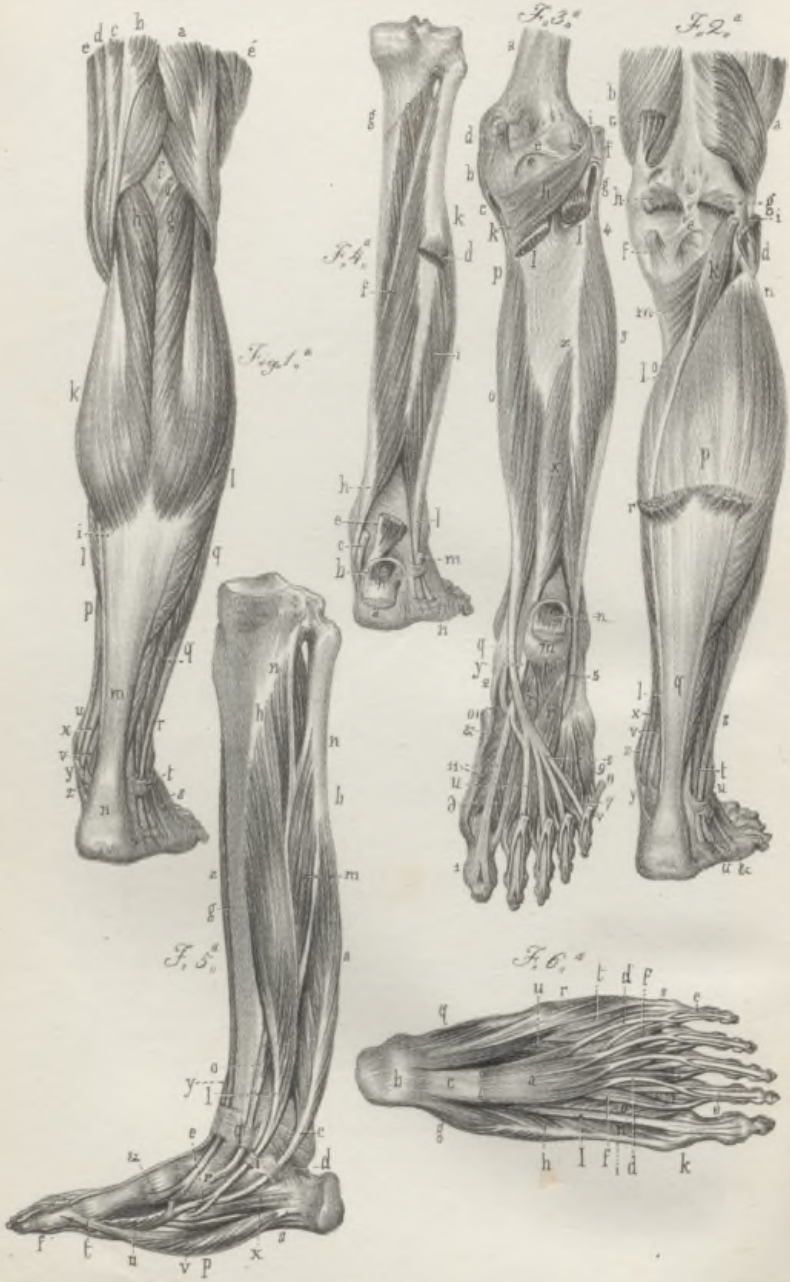

O. Nannini dis. dal vero.



Lit. Gaspari.

## TAV. XIX.

Fig. 1. Muscoli posteriori superficiali della gamba.

*a*, porzione inferiore del bicipite, *b*, del semitendinoso, *c*, del semimembranoso, *d*, del gracile, *e*, del sartorio — *e'*, del vasto interno — *f*, fossa poplitea — *g*, *h*, capi esterno ed interno del muscolo gastrocnemio o gemello *k*, il quale si unisce in *i*, al soleo *l*, — *m*, corda magna, o tendine di Achille inserentesi in *n*, nella tuberosità del calcagno — *o*, plantar gracile che nasce dal condilo esterno del femore e mostra in *p*, il suo tendine inferiore situato tra il gastrocnemio ed il soleo: va ad attaccarsi al calcagno in un col tendine di Achille — *q*, peronei laterali lungo e corto — *r*, tendine inferiore del peroneo lungo — *s*, tendine inferiore del peroneo corto — *t*, guaina fibrosa cui detti tendini attraversano — *u*, tibiale posteriore — *v*, flessor lungo proprio del pollice — *x*, flessor lungo comune delle dita — *y*, *z*, guaine fibrose attraversate dai tendini dei tre ultimi indicati muscoli.

Fig. 2. I muscoli della figura precedente, levato il gastrocnemio.

*a*, *b*, porzione inferiore dei due muscoli vasti della coscia — *c*, porzione inferiore del tendine dell'adduttor grande — *d*, tendine inferiore del bicipite crurale — *f*, tendine del semimembranoso — *e*, legamento popliteo — *g*, *h*, origini del gastrocnemio asportato — *i*, origine, *k*, ventre, *l*, tendine inferiore del plantar gracile — *m*, popliteo — *n*, *o*, *p*, soleo, proveniente dalla tibia e dalla fibola, ed unentesi alla corda di Achille *q*, non che al gastrocnemio che si vede tagliato in *r*, — *s*, *t*, tendini inferiori dei peronei laterali, che passano attraverso la guaine fibrose *u*, *u*, — *v*, flessor lungo proprio del grosso dito — *x*, flessor lungo comune delle dita — *z*, tibiale posteriore — *y*, guaine fibrose per le quali passano i tendini dei muscoli *v*, *x*, *z*, — &, tendine inferiore del piccolo peroneo.

Fig. 3. Muscoli profondi posteriori della gamba, e della pianta del piede.

*a*, porzione inferiore del corpo ed estremità inferiore del femore — *b*, legamento laterale interno dell'articolazione del ginocchio — *c*, borsa mucosa tra questo legamento e la tibia — *d*, tendine del semimembranoso — *e*, legamento popliteo — *f*, tendine inferiore del bicipite

crurale — *g*, borsa mucosa di detto tendine la quale comunica ordinariamente con la sinoviale dell'articolazione del ginocchio, e dell'articolazione tibio-fibolare superiore — *h*, muscolo popliteo nascente in *i*, e terminante in *k*, — *l*, *l*, estremità superiore del soleo — *m*, estremità inferiore del tendine di Achille rovesciata perchè apparisca la borsa mucosa *n*, situata tra esso ed il calcagno — *o*, flessor lungo comune delle dita, il quale comincia in *p*, e mostra il suo tendine in *q*, che si prolunga nella pianta del piede, dove riceve l'inserzione del muscolo accessorio o quadrato *r*, *r*, nascente dalla faccia inferiore ed interna del calcagno *t*, — *s*, *u*, quattro tendini, nei quali si divide il tendine del detto flessore, destinati alle ultime falangi delle dita, eccetto il dito grosso: questi tendini attraversano i tendini tagliati *v*, che appartenevano al flessor piccolo comune delle dita — *x*, flessor lungo proprio del pollice che comincia in *z*; il suo tendine inferiore *y* si annette in &, al tendine del flessor lungo comune delle dita per una fettuccia tendinea obliqua — 1, terminazione del detto tendine — 2, tendine del tibiale posteriore — 3, peroneo lungo — 4, suo principio — 5, suo tendine di terminazione — 6, 7, lombricali nascenti dai tendini del flessor lungo comune delle dita e terminanti alle prime falangi delle quattro ultime dita — 8, abduttore del piccolo dito tagliato — 9, flessor piccolo del medesimo — 10, abduttore tagliato del grosso dito — 11, piccolo flessore del medesimo.

Fig. 4. Muscoli profondi della regione posteriore della gamba.

*a*, estremità inferiore del tendine di Achille rovesciata onde si vegga la borsa mucosa *b*, che è stata aperta come nella fig. precedente — *c*, tendine tagliato del flessor lungo comune delle dita — *d*, estremità superiore, *e*, inferiore del flessor lungo proprio del pollice — *f*, tibiale posteriore, che comincia in *g*, ed ha il suo tendine inferiore in *h*, — *i*, peroneo corto — *k*, suo principio — *l*, suo tendine inferiore che passa davanti il tendine *m* del peroneo lungo qui stato levato, e corre in una guaina fibrosa comune — *n*, inserzione del tendine *l*.

Fig. 5. Muscoli profondi della gamba veduti dal lato interno, e rapporti dei loro tendini coi muscoli della pianta del piede.

*a*, muscolo flessor lungo proprio del grosso dito, avente il suo principio in *b*, il tendine in *c*, che passa per la guaina fibrosa *d*, poi si getta nella pianta del piede sul tendine del lungo flessor comune delle dita, col quale tendine contrae unione mediante la produzione tendinea *e*. in appresso passa fra le due porzioni del flessor corto del pollice, e va a terminare in *f*, — *g*, flessor lungo comune delle dita: comincia in *h*, offre il suo tendine inferiore in *l*, il quale passa per la guaina fibrosa *i*, si porta nella pianta dove riceve l'inserzione della carne quadrata: corre sopra il muscolo flessor corto comune delle dita, e quadripartito va a

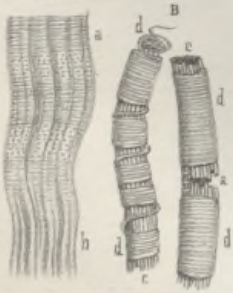

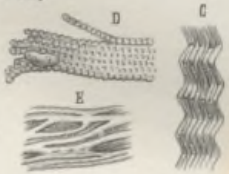

terminare nelle falangi ungueali delle quattro ultime dita — *m*, tibiale posteriore che comincia in *n*, *n*, ha il suo tendine inferiore in *o*, che passa per la guaina fibrosa *q*: termina in *r* — *p*, muscolo abduttore del grosso dito in parte staccato dal calcagno, e rovesciato e portato in basso: offre il principio in *s*, il tendine terminale in *t*, al quale tendine si attacca la porzione interna *u* del flessor corto del grosso dito — *v*, flessor corto comune delle dita — *x*, porzione interna della carne quadrata, o muscolo accessorio del flessor lungo comune delle dita, il quale muscolo nasce dal calcagno e s' inserisce nel tendine inferiore del detto lungo flessore — *z*, tibiale anteriore mostrante il suo tendine inferiore in *y* che si vede inserito in &.

Fig. 6. Muscoli superficiali della pianta del piede.

*a*, muscolo flessor piccolo comune delle dita che comincia in *b*, dal calcagno, e dalla porzione aponeurotica *c*, che appartiene all' aponeurosi plantare media, che è stata levata: termina nei quattro tendini *d*,*d*, i quali si biforcano per lasciar passare i tendini *e*, e del flessor lungo comune delle dita, e così biforcati s' inseriscono nelle seconde falangi delle quattro ultime dita — *f*, *f*, muscoli lombricali — *g*, *h*, muscolo abduttore del dito grosso, muscolo che mostra in *g* il capo lungo nascente dal calcagno, in *h* il capo corto nascente da parti legamentose e tendinee fino allo scafoide — *i*, tendine comune ai due capi, che s' inserisce in *k*, — *l*, tendine del flessor lungo proprio del pollice — *p*, porzioncella del tendine del flessor lungo comune delle dita — *n*, *o*, le due porzioni o ventri del piccolo flessore dell' alluce frai quali corre il tendine *l*: di questi ventri l' interno *n* si attacca al tendine dell' abduttore e termina all' osso sesamoideo interno, l' esterno *o* al sesamoideo esterno — *q*, *r*, muscolo abduttore del piccolo dito: ha due capi uno in *q*, nascente dal calcagno, l' altro in *r*, proveniente dal cuboide, e dal quinto metatarso: termina col suo tendine d' inserzione in *s*, — *t*, piccolo flessore del quinto dito — *u*, carne quadrata.

## TAV. XX.

Fig. 1. Dimostra le inserzioni dei tendini del tibiale posteriore e del peroneo lungo non che i muscoli interossei plantari.

*a*, legamento laciniato — *b*, tendine del flessor lungo proprio del pollice tagliato — *c*, tendine del flessor lungo comune delle dita pure tagliato — *d*, tendine del tibiale posteriore che si dirama in molti rami *e*, *e*, *e*, etc. inserentisi nella tuberosità del navicolare, nei cuneiformi,

nel cuboide, nel calcagno e nei metatarsi terzo e quarto — *f*, tendine del peroneo lungo che triforcato in *g*, s'inserisce nel cuneiforme maggiore e nei due primi metatarsi — *h*, primo interosseo plantare — *i*, secondo interosseo plantare — *k*, terzo interosseo plantare.

Fig. 2. Pianta del piede destro dove appariscono le borse sinoviali aperte dei tendini dei flessori ecc.

*a*, tendine di Achille — *b*, peroneo lungo tagliato — *c*, suo tendine — *d*, flessor lungo comune delle dita tagliato — *e*, suo tendine che si divide nei quattro tendini *f*, *g*, — *h*, flessor corto comune delle dita, la cui metà posteriore è stata levata: la porzione restante del corpo muscolare di esso si vede rovesciata — *i*, flessor lungo proprio del grosso dito tagliato — *k*, il suo tendine — *l*, piega aderente da ciascun lato alle ossa, la quale piega tiene e raffrena le sinoviali dei tendini del flessor lungo proprio del grosso dito e flessor comune delle dita — *m*, sinoviale tarsea aperta del tendine del flessor comune — *n*, sinoviale metatarsea del medesimo, la quale avvolge in pari tempo e le divisioni di esso tendine, ed i muscoli lombricali — *o*, setto onde sono distinte le dette sinoviali — *p*, orifizio delle guaine dei tendini del lungo e corto flessor comune delle dita — *q*, *r*, sinoviali digitali aperte delle quattro ultime dita — *s*, sinoviale tarso-metatarsea aperta del tendine del flessor lungo del grosso dito — *t*, sinoviale digitale del medesimo — *u*, sinoviale superiore aperta del lungo peroneo, la quale sinoviale è situata alla regione inferiore della gamba — *v*, sinoviale sottoplantare del tendine del medesimo muscolo peroneo — *x*, punto di distinzione delle due sinoviali rappresentato da una piega.

Fig. 3. Muscoli della pianta del piede costituenti il secondo strato.

*a*, muscolo abduttore del piccolo dito che comincia dal calcagno in *b*, e termina in *c*, alla base della prima falange del dito indicato — *d*, flessor corto del piccolo dito — *e*, sua origine dalla guaina del tendine del lungo peroneo: nasce anche dal quinto metatarso — *f*, sua terminazione nella prima falange predetta — *g*, muscolo trasverso, o adduttor trasverso del grosso dito nascente in *h*, dal quinto metatarso e terminante in *i*, — *k*, muscolo adduttore obliquo del grosso dito — *l*, sua origine osteo-fibrosa: la sua terminazione è pure in *i*, dove termina anche l'adduttore trasverso — *m*, *n*, flessor breve del grosso dito, diviso in due porzioni — *o*, origine, *q*, attacco della porzione esterna del muscolo al tendine dell'abduttore del grosso dito — *p*, terminazione del muscolo — *r*, porzione profonda del detto abduttore — *s*, suo attacco al calcagno — *t*, sezione della porzione superficiale del medesimo — *u*, il suo tendine — *v*, *v*, etc. interossei — *x*, tendine del flessor lungo

proprio del pollice — *z*, tendini del flessor lungo comune delle dita ed *y*, del flessor corto comune delle dita — &, legamenti crociati ed anulari delle dita.

Fig. 4. I MEDESIMI MUSCOLI DELLA FIGURA PRECEDENTE, LEVATI GLI ABDUTTORI DEL PRIMO E DEL QUINTO DITO.

*a*, tendine tagliato dell' abduttore del grosso dito — *b*, porzione esterna, *c*, porzione interna del flessor corto del medesimo dito — *d*, tendine tarseo del muscolo — *e*, origine della porzione esterna — *f*, inserzione del tendine *a*, e della porzione interna del corto flessore, questo al sesamoideo interno, quello alla prima falange — *g*, inserzione della porzione esterna al sesamoideo esterno — *h*, *h*, adduttore obliquo del grosso dito pur formato di due porzioni nascenti in *i*, dalla vagina del tendine del lungo peroneo e dal legamento calcaneo-cuboideo lungo: termina in *g*, attaccandosi al sesamoideo esterno in un con la porzione esterna del corto flessore, e dell' adduttore trasverso, non che alla prima falange del grosso dito — *k*, adduttore trasverso, che qui apparisce formato di quattro piccoli fascetti nascenti dal quinto, quarto e terzo metatarso — *l*, flessor corto del quinto dito, muscolo che nasce in *m*, *n*, tanto dalla vagina del lungo peroneo quanto dal quinto metatarso: termina in *o*, — *p*, muscoli interossei — *q*, tendine del lungo peroneo — *r*, sua vagina — *s*, legamento calcaneo-cuboideo lungo — *t*, *u*, due trochee per le quali corrono i tendini del flessor lungo comune delle dita, e flessor lungo proprio del pollice — *v*, tendine del tibiale posteriore — *y*, estremità del tendine del flessor lungo proprio del pollice — *x*, tendini del flessor lungo comune delle dita — *z*, tendine del flessor corto comune delle dita.

Fig. 5. MUSCOLI INTEROSSEI DORSALI VEDUTI DALLA FACCIA DORSALE IN A, DALLA PLANTARE IN B.

*a*, primo interosseo dorsale — *b*, secondo interosseo dorsale — *c*, terzo interosseo dorsale — *d*, quarto interosseo dorsale.

Fig. 6. SEZIONE TRASVERSA DELLA PARTE MEDIA DELLA GAMBA.

*a*, tegumenti e pannicolo adiposo — *b*, aponeurosi d'inviluppo della gamba continua ai sepimenti aponeurotici esistenti trai muscoli — *c*, tibia — *d*, fibola — *e*, legamento interosseo — *f*, tibiale anteriore — *g*, estensor lungo comune delle dita — *h*, estremità superiore dell' estensor lungo proprio del pollice — *i*, peroneo lungo — *k*, peroneo corto — *l*, *m*, gemelli — *n*, soleo — *o*, tibiale posteriore — *p*, lungo flessor comune delle dita — *q*, lungo flessor proprio del pollice — *r*, vasi e nervi tibiali anteriori — *s*, vasi tibiali posteriori, e nervo tibiale posteriore — *t*, vasi peronei.

Fig. 7. Sezione trasversa all'articolazione tibio-tarsea.

*a*, superficie articolare dell'estremità inferiore della tibia — *b*, superficie articolare del malleolo interno, *c*, del malleolo esterno, o fibolare — *d*, sezione della capsola articolare, e legamenti — *e*, tendine del tibiale anteriore, *f*, dell'estensor lungo proprio del pollice, *g*, *g*, dell'estensor lungo comune delle dita, *h*, del peroneo anteriore o piccolo, *k*, *i*, dei peronei laterali lungo *i*, corto *k*, — *l*, tendine di Achille — *m*, tendine del plantar gracile — *n*, ammasso di pinguedine frai due ultimi nominati tendini, ed i tendini dei muscoli profondi posteriori della gamba — *o*, tendine del flessor lungo proprio del pollice — *p*, tendine del flessor lungo comune delle dita — *q*, tendine del tibiale posteriore — *r*, guaine sinoviali dei tendini rispondenti — *s*, aponeurosi d'inviluppo — *t*, tegumenti.

Fig. 8. Sezione dell'articolazione tarso-metatarsiana.

*a*, tegumenti — *b*, tessuto pinguedinoso — *c*, aponeurosi dorsale del piede — *d*, tendine dell'estensor lungo proprio del pollice — *f*, *f'*, *g*, tendine dell'estensor lungo comune delle dita avente quattro divisioni — *e*, del piccolo peroneo — *h*, porzione carnea del pedidio — *i*, *k*, *l*, cuneiformi mostranti le loro superficie articolari metatarsee — *m*, cuboide pur mostrante le analoghe superficie — *n*, tendine del peroneo laterale corto — *o*, tendine del lungo peroneo e sua guaina sinoviale — *p*, tendine del flessor lungo comune delle dita — *q*, tendine del flessor lungo proprio del pollice — *r*, porzione carnea del corto flessor comune delle dita — *s*, adduttore, *t*, abduttore e flessor corto del pollice — *u*, abduttore del quinto dito — *v*, muscolo accessorio del flessor lungo comune delle dita — *x*, aponeurosi plantare media — *y*, *z*, aponeurosi plantari laterali esterna *y*, interna *z*.

Fig. 9. Anatomia microscopica delle fibre muscolari dei muscoli della vita di relazione e differenze che esistono tra queste fibre e quelle dei muscoli organici.

A, fascetto di fibre muscolari dei muscoli volontari veduto ad un ingrandimento di 100 diametri: queste fibre presentano le strie trasversali in *a*: offronsi in *b* senza queste strie, ma con strie longitudinali — B, due fibre muscolari dei medesimi muscoli macerate ed osservate ad un più forte ingrandimento: si veggono queste fibre composte di un fascetto di fibrille *c*, tenuissime avvolto da una linea o filo celluloso *d*, che vi gira attorno a modo di spirale: da questo filo sembrano originare le strie *a* — C, fibra muscolare contratta piegata in zigzag — D, fibre muscolari dopo l'ebullizione, secondo Henle: sembrano fibrille composte di globuli semplici o granulazioni — E, fibre muscolari organiche: si veggono queste fibre anastomizzate insieme a differenza delle altre; non vi si veggono strie.

Fine della miologia, dell'aponeurologia e delle borse mucose.

# PROSPETTO

## MIOLOGICO, APONEUROLOGICO ECC.

A

Aponeurosi e muscoli della testa. Tav. I. VI. — Per la indicazione di questi muscoli vedi la Splancnologia, e cioè, per la regione epicraniana o muscolo occipito-frontale, pei muscoli estrinseci dell'orecchio, per quelli del naso, pei muscoli della faccia e della masticazione Tav. XXXII. XXXVI. XXXVIII. — Pei muscoli del bulbo dell'occhio e del sacco lagrimale Tav. XXII. — Pei muscoli della lingua Tav. XL. — Pei muscoli della faringe e palato molle Tav. XLIII. XLIV.

B

Aponeurosi e muscoli del tronco Tav. I. fino alla IX. inclusive della Miologia.

C

Aponeurosi e muscoli del collo. Tav. I. II. IV. V. VI. VII.

1.

Regione cervicale anteriore. Muscoli pelliciaio o platismamioideo e sterno-cleido-mastoideo. Tav. I. VI. Osserva pure la Tav. XXXVI. della Splancnologia.

2.

Muscoli situati nella regione sotto-mentale. Muscolo digastrico, muscoli milo-ioideo, genio-ioideo, stilo-ioideo. Tav. V. Fig. 1.

3.

Regione sotto-ioidea. Muscoli omoplata-ioideo, sterno-ioideo, sterno-tiroideo, ed io-tiroideo. Tav. V. Fig. 1, 2. Tav. II Fig. 1.

4

Regione faringea. Muscoli costrittori della faringe e stilo-faringeo. Tav. V. Fig. 1.: vedi per tali muscoli nella Tav. XLIII. della Splancnologia le Fig. 1, 2, 3. Osserva pure nella Fig. 1. l'aponeurosi faringea.

5.

Muscoli estrinseci della laringe. Tav. V. Fig. 1, 2. — Per questi muscoli come per gl'intrinseci vedi nella Tav. LXVII. della Splancnologia le Fig. 2, 3, 4, 5, 6, 7, 10.

6.

Regione cervicale laterale. Muscoli scaleni. Tav. V. Fig. 1, 2, 3, 4. — Muscolo angolare della scapola. Tav. V. Fig. 1. Tav. VI.

7.

Muscoli profondi della regione cervicale anteriore. Retti anteriori maggiore e minore, retto laterale e lungo del collo. Tav. V. Fig. 3, 4. — Muscoli intertrasversi cervicali anteriori. Tav. IX. Fig. 2.

8.

Aponeurosi cervicale. Aponeurosi cervicale superficiale. Tav. IV. Fig. 3, 4. — Aponeurosi faringea. Tav. IX. Fig. 5. Per questa aponeurosi osserva pure la Fig. 1. Tav. XLIII. della Splancnologia. — Aponeurosi prevertebrale. Tav. V. Fig. 5.

9.

Regione cervicale posteriore, o dorso cervicale. Muscoli superficia-

li. Trapezio, romboidei maggiore e minore, splenio, complesso e biventre della cervice. Tav. VI. — Tav. VII. Fig. 1, 2, 3.

10.

Muscoli profondi delle regioni cervicali posteriore e laterale. Trachelo-mastoideo, cervicale discendente e trasverso della cervice. Tav. VII. Fig. 1. Tav. VIII. Fig. 1. — Muscoli semispinale della cervice, spinal cervicale di Camper, obbliqui maggiore e minore, e retti posteriori maggiore e minore. Tav. VIII. Fig. 1, 2. — Muscoli interspinosi. Tav. IX. Fig. 1, 3.

11.

Aponeurosi della regione cervicale posteriore: le stesse dell'anteriore: vedile nella Fig. 5. Tav. IX. Queste aponeurosi sono continue con le dorsali.

D

Muscoli ed aponeurosi del petto e dell'addome: muscoli del dorso, e dei lombi.

12.

Regione toracica anteriore. Muscoli pettorali maggiore e minore, muscolo succlavio. Tav. I. — Tav. II. Fig. 3.

13.

Regione toracica laterale. Muscolo grande serrato o dentato. Tav. III. Fig. 1. — Tav. I.

14.

Regione intercostale. Muscoli intercostali. Tav. III. Fig. 1, 2. 3. — Tav. II. Fig. 1. — muscolo triangolare dello sterno. Tav. II. Fig. 1.

15.

Regione diaframmatica. Tav. IV. Fig. 1, 2.

16.

Regione addominale. Muscoli grande e piccolo obliqui. Tav. I. — Tav. III. Fig. 1. — Muscolo trasverso. Tav. II. Fig. 1. — Muscoli retto e piramidale. Tav. I. — Tav. II. Fig. 1.

17.

Aponeurosi succlavia. Tav. II. Fig. 3.

18.

Aponeurosi dei muscoli pettorali e del grande dentato. Tav. X. Fig. 2.

19.

Aponeurosi addominali. Tav. I. — Tav. III. Fig. 1. — Tav. II. Fig. 2, 2.bis. — Tav. IX. Fig. 1.

20.

Fascia superficialis addominale. Tav. XV. Fig. 3.

21.

Anello inguinale esterno. Tav. I. II. Fig. 1. — Tav. XV. Fig. 1, 2. — Tav. XIV. Fig. 4.

22.

Anello inguinale interno e fascia trasversale di Astley Cowper. Tav. XIV. Fig. 5. — Tav. II. Fig. 1. — Tav. III. Fig. 1.

23.

Canale inguinale — Tav. I. — Tav. II. Fig. 1. — Tav. III. Fig. 1. — Tav. XIV. Fig. 4. Per questo canale osserva le Fig. 1, 2, 3, 4. Tav. LXXI. della Splancnologia.

24.

Muscolo cremastere. Tav. I. Per questo muscolo vedi pure la Tav. LXXI. Fig. 1. della Splancnologia.

25.

Regione toracica-posteriore, lombare e sacra posteriori. Trapezio, gran dorsale, romboidei, e serrati posteriori superiore ed inferiore. Tav. VI. — Tav. VII. Fig. 1.

26.

Aponeurosi dorso-lombare, o lembo-dorsale. Tav. VII. Fig. 1.

27.

Muscoli della spina. Sacro-lombare. Tav. VII. Fig. 1. — Sacro-lombare diviso nel sacro-lombare propriamente detto, e nel lungo del dorso. Tav. VIII. Fig. 1. — Spinale e semispinale del dorso. Tav. VIII. Fig. 1, 2. — Muscoli sopracostali, od elevatori lunghi e corti delle costale e moltifido della spina. Tav. VIII. Fig. 2. — Muscoli interspinosi ed intertrasversali dei lombi. Tav. VIII. Fig. 2. — Tav. IX. Fig. 4. — Muscolo quadrato dei lombi. Tav. VIII. Fig. 2. — Tav. IX. Fig. 1.

28.

Regione perineale dell' uomo. Muscoli elevatore e sfinctere esterno dell' ano. — Muscoli trasversi del perineo, bulbo-cavernoso ed ischio-cavernoso. Tav. IX. Fig. 6: per il muscolo di Wilson vedi la Fig. 4. Tav. LXXIII.

29.

Muscoli della regione ano-genitale della donna. Elevatore e sfintere esterno dell' ano, trasversi del perineo, ischio-cavernoso e constrictor cunni. Tav. IX. Fig. 7.

30.

Aponeurosi perineali. Tav. XIV. Fig. 5. Vedi per questa aponeurosi le Fig. 1, 3. Tav. LXXIV. della Splancnologia.

E

Aponeurosi, muscoli e borse sinoviali e mucose degli arti. Tav. X. fino alla XX.

F

Aponeurosi, muscoli e borse mucose e sinoviali degli arti superiori. Tav. X. fino alla XIV. inclusive.

31.

Aponeurosi d'inviluppo degli arti superiori. Tav. X. Fig. 2, 3. — Tav. II. Fig. 1.

32.

Borse mucose sottocutanee dell' acromio e dell' estremità inferiore dell' ulna e del radio. Tav. XI. Fig. 1.

33.

Regione scapolare posteriore. Muscoli sopraspinoso, sottospinoso, piccolo rotondo, grande rotondo. Tav. XI. Fig. 3.

34.

Aponeurosi che coprono questi muscoli. Tav. XI. Fig. 1.

35.

Borsa mucosa frai tendini terminali del sopra e sotto spinoso, appartenente specialmente a questo ultimo. Tav. XI. Fig. 4.

36.

Regione scapolare anteriore. Muscolo sottoscapolare. Tav. XI. Fig. 6.

37.

Aponeurosi che copre questo muscolo. Tav. X. Fig. 3.

38.

Borsa mucosa al tendine di detto muscolo. Tav. XI. Fig. 5.

39.

Regione scapolare esterna. Muscolo deltoide. Tav. XI. Fig. 2. — Sua aponeurosi. Tav. XI. Fig. 1. — Tav. X. Fig. 2, 3.

40.

Borsa mucosa deltoidea. Tav. XI. Fig. 4, 5.

41.

Regione bracchiale anteriore. Muscoli coraco-bracchiale, bicipite bracchiale e bracchiale anteriore. Tav. XI. Fig. 6, 7. — Tav. X. Fig. 1.

42.

Legamenti aponeurotici intermuscolari. Tav. XI. Fig. 7. — Porzione dell' aponeurosi d' inviluppo della regione bracchiale anteriore. Tav. X. Fig. 3.

43.

Regione bracchiale posteriore. Muscolo tricipite. Tav. XII. Fig. 1, 2. — Borsa mucosa al tendine d'inserzione di detto muscolo. Tav. XII. Fig. 3. — Muscolo sospensore della borsa sinoviale dell'articolazione omero-cubitale. Tav. XII. Fig. 3. — Porzione dell' aponeurosi d'inviluppo spettante alla regione. Tav. XI. Fig. 1.

44.

Muscoli della regione antibracchiale. Tav. XII. XIII.

45.

Regione antibracchiale anteriore e superficiale. Muscoli pronatore rotondo, palmari grande e piccolo, cubitale anteriore e flessor superficiale comune delle dita. Tav. XII. Fig. 5, 6.

46.

Regione antibracchiale anteriore e profonda. — Muscoli flessor profondo comune delle dita, lungo flessore del pollice e quadrato pronatore. Tav. XII. Fig. 7.

47.

Porzione dell' aponeurosi d'inviluppo che copre i muscoli antibracchiali anteriori superficiali e profondi, e setti aponeurotici onde sono divisi. Tav. X. Fig. 3. — Tav. XIII. Fig. 6, 7, 8.

48.

Membrana sinoviale superiore o comune dei tendini dei flessori sopranominati. Tav. XIII. Fig. 1.

49.

Regione antibracchiale posteriore e superficiale. Muscoli estensor lungo comune delle dita, estensore del minimo, cubitale posteriore ed anconeo. Tav. XIII. Fig. 3.

50.

Borsa mucosa al tendine di origine dell'anconeo. Tav. XII. Fig. 3.

51.

Regione antibracchiale posteriore e profonda. Muscoli estensor lungo e corto propri del pollice, abduttore lungo del pollice, estensor proprio dell' indice. Tav. XII. Fig. 4.

52.

Regione radiale. Muscoli grande e piccolo supinatore, radiali primo e secondo. Tav. XII. Fig. 5, 6, 7. — Tav. XIII. Fig. 3, 4.

53.

Vasta borsa mucosa tra il radiale secondo ed il corto o piccolo supinatore. Tav. XIII. Fig. 4.

54.

Porzione di aponeurosi d' inviluppo che spetta ai muscoli antibracchiali posteriori superficiali e profondi, ed a quelli della regione radiale, non che setti aponeurotici intermuscolari e legamento armillare. Tav. XI. Fig. I. — Tav. XIII. Fig. 3, 6, 7, 8.

55.

Membrane o guaine sinoviali dei tendini dei muscoli prefati. Tav. XIII. Fig. 5, 8.

56.

Tendini dei muscoli della regione antibracchiale che si trovano nella mano, guaine sinoviali e borse mucose pur alla mano situate, appartenenti ai detti tendini. Tav. XIII. Fig. 1, 2. — Tav. XIV. Fig. 3.

57.

Legamenti crociati e trasversi delle dita, e freni dei tendini dei flessori superficiale e profondo comune delle dita. Tav. XIV. Fig. 1. — Tav. X. Fig. 3. — Tav. XIII. Fig. 2.

58.

Muscoli della mano. Tav. XIV. Fig. 1, 2, 3. — Tav. XII. Fig. 5, 6, 7.

59.

Regione palmare media. Muscoli lombricali. Tav. XII. Fig. 6, 7. — Muscoli interossei. Tav. XIV. Fig. 2, 3.

60.

Aponeurosi palmare media e muscolo quadrato. Tav. XII. Fig. 5. — Tav. X. Fig. 3.

61.

Regione palmare esterna. Muscoli piccolo abduttore, opponente, piccolo flessore e adduttore del pollice. Tav. XIV. Fig. 1.

62.

Espansione aponeurotica che copre i detti muscoli. Tav. X. Fig. 3.

63.

Regione palmare interna, muscoli palmare cutaneo, e abduttore, piccolo flessore ed opponente del minimo. Tav. XIV. Fig. 1, 3.

64.

Porzione aponeurotica che copre detti muscoli. Tav. X. Fig. 3.

65.

Aponeurosi dorsali della mano superficiale e profonda. Tav. XI. Fig. 1. — Tav. XIII. Fig. 4, 5.

G

Aponeurosi, muscoli, guaine sinoviali e borse mucose dei tendini dei muscoli degli arti inferiori o addominali. Tav. XV. fino alla XX.

66.

Aponeurosi d'inviluppo degli arti addominali e canale crurale. Tav. XV. Fig. 1, 2, 3, 4, 5. — Tav. XIV. Fig. 4, 5.

67.

Borse mucose sottocutanee degli arti suddetti. Tav. XV. Fig. 2, 3.

68.

Muscoli dell'anca e della coscia. Tav. XVI. XVII.

69.

Regione glutea. Muscoli grande, medio e piccolo glutei, muscolo periforme. Tav. XVII. Fig. 3, 4, 5.

70.

Borse mucose dei tendini dei muscoli glutei e specialmente del grande gluteo. Tav. XVII. Fig. 6.

71.

Aponeurosi glutea, e porzione aponeurotica del gluteo medio. Tav. XV. Fig. 4. — Tav. XVII. Fig. 3.

72.

Regione iliaca. Muscoli iliaco e psoas maggiore e minore. Tav. XVI. Fig. 1, 2, 5.

73.

Vasta borsa mucosa tra i prefati muscoli e la capsula articolare dell'articolazione ileo-femorale. Tav. XVII. Fig. 1.

74.

Aponeurosi iliaca. Tav. XIV. Fig. 4, 5.

75.

Regione pelvi-trocanterica. Muscoli otturatori esterno ed interno, gemelli superiore ed inferiore, quadrato crurale. Tav. XVI. Fig. 3, 4, 5. — Tav. XVII. Fig. 4, 5.

76.

Borse mucose spettanti ai prefati muscoli. Tav. XVII. Fig. 5.

77.

Regione crurale anteriore. Muscoli sartorio, retto anteriore della coscia, e tricipite crurale e crureo. Tav. XVI. Fig. 1, 2, 5. — Muscolo sospensore della borsa sinoviale dell'articolazione del ginocchio. Tav. XVI. Fig. 3.

78.

Regione crurale posteriore. Muscoli semimembranoso, semitendinoso e bicipite crurale. Tav. XVII. Fig. 3, 4.

79.

Guaine sinoviali dei tendini in-

feriori di questi muscoli, e borsa mucosa del tendine del semimembranoso. Tav. XVII. Fig. 2, 5.

80.

Borsa mucosa del tendine inferiore del bicipite crurale. Tav. XIX. Fig. 3.

81.

Regione crurale interna. Muscoli pettineo, retto interno o gracile, ed adduttori della coscia primo, secondo e terzo. Tav. XVII. Fig. 3, 4, 5. — Tav. XVI. Fig. 1, 2, 3, 5.

82.

Borsa mucosa del tendine inferiore del pettineo. Tav. XVI. Fig. 2.

83.

Guaina sinoviale del gracile o retto interno. Tav. XVII. Fig. 2.

84.

Canale aponeurotico per cui passa l' arteria femorale superficiale per recarsi al poplite. Tav. XVI. Fig. 5. — Tav. XVII. Fig. 5.

85.

Regione crurale esterna. Muscolo fascialata, o tensore della fascialata. Tav. XVI. Fig. 1.

86.

Porzioni dell' aponeurosi fascialata avvolgente i muscoli delle faccie anteriore e posteriore, esterna ed interna della coscia, e setti intermuscolari aponeurotici. Tav. XV. Fig. 2, 3, 4. — Tav. XVIII. Fig. 1.

87.

Fossa ovale ed apertura inferiore od esterna del canale crurale. Tav. XV. Fig. 2.

88.

Lamina cribriforme. Tav. XV. Fig. 3.

89.

Legamento del Gimbernat ed anello crurale. Tav. XV. Fig. 1. — Tav. XIV. Fig. 4, 5.

90.

Muscoli della gamba. Tav. XVIII. XIX.

91.

Regione anteriore della gamba. Muscoli tibiale anteriore, estensor lungo proprio del pollice, estensor lungo comune delle dita e piccolo peroneo. Tav. XVIII. Fig. 2, 3, 4.

92.

Guaine sinoviali dei tendini inferiori di questi muscoli. Tav. XVIII. Fig. 5.

93.

Regione posteriore superficiale della gamba. Muscoli gemelli, soleo, plantar gracile e popliteo. Tav. XVIII. Fig. 3. — Tav. XIX. Fig. 1, 2, 3.

94.

Borsa mucosa tra la corda magna o tendine di Achille ed il calcagno. Tav. XIX. Fig. 3, 4.

95.

Regione posteriore profonda della gamba. Muscoli flessor lungo comune delle dita, flessor lungo proprio del pollice, e tibiale posteriore. Tav. XIX. Fig. 3, 4, 5.

96.

Regione peronea. Muscoli peronei laterali, lungo e corto. Tav. XVIII. Fig. 3, 4. — Tav. XIX. Fig. 1, 2, 3, 4.

97.

Aponeurosi avvolgente i muscoli della gamba, e setti aponeurotici intermuscolari e legamento trasverso. Tav. XV. Fig. 2, 4. — Tav. XVIII. Fig. 2, 3. — Tav. XIX. Fig. 5. — Tav. XX. Fig. 6.

98.

Muscoli del piede. Tav. XVIII. XIX. XX.

99.

Regione dorsale. Muscolo pedidio. Tav. XVIII. Fig. 4. — Tendini dei

muscoli estensori ond' è coperto e loro guaine sinoviali. Tav. XVIII. Fig. 2, 3, 5.

100.

Aponeurosi dorsale del piede e legamenti crociati. Tav. XV. Fig. 5.

101.

Regione plantare media. Aponeurosi plantare media. Tav. XV. Fig. 5.

102.

Muscoli della regione plantare media. e cioè muscolo flessor corto comune delle dita, lombricali ed accessorio del lungo flessor comune delle dita e lombricali. Tav. XIX. Fig. 3, 5, 6.

103.

Guaine sinoviali che trovansi in questa regione. Tav. XX. Fig. 2.

104.

Regione plantare interna. Aponeurosi plantare interna. Tav. XV. Fig. 5.

105.

Muscoli di detta regione. Abduttore, piccolo flessore, adduttore obliquo e trasverso del pollice. Tav. XX. Fig. 3, 4.

106.

Regione plantare esterna. Aponeurosi della regione. Tav. XV. Fig. 5.

107.

Muscoli della medesima. Muscoli abduttore e flessor piccolo del minimo. Tav. XX. Fig. 3, 4.

108.

Regione interossea. Muscoli dorsali e plantari. Tav. XX. Fig. 5.

109.

Legamento laciniato. Tav. XX. Fig. 1.

110.

Troclee per cui corrono i tendini del flessor lungo proprio del pollice e comune delle dita. Tav. XX. Fig. 4.

111.

Tendini del peroneo lungo, e del tibiale posteriore nella pianta del piede e guaine del tendine del lungo peroneo. Tav. XX. Fig. 1, 2, 4.

112.

Fibra muscolare microscopica dei muscoli volontari. Tav. XX. Fig. 9. A, B, C, D.

113.

Fibra muscolare microscopica organica per la differenza tra questa e quella dei muscoli volontari. Tav. XX. Fig. 9. E.

# PARTE TERZA

## SPLANCNOLOGIA

Scrutans corda et renes.

David Psal. VII. 10.

TAV: I.

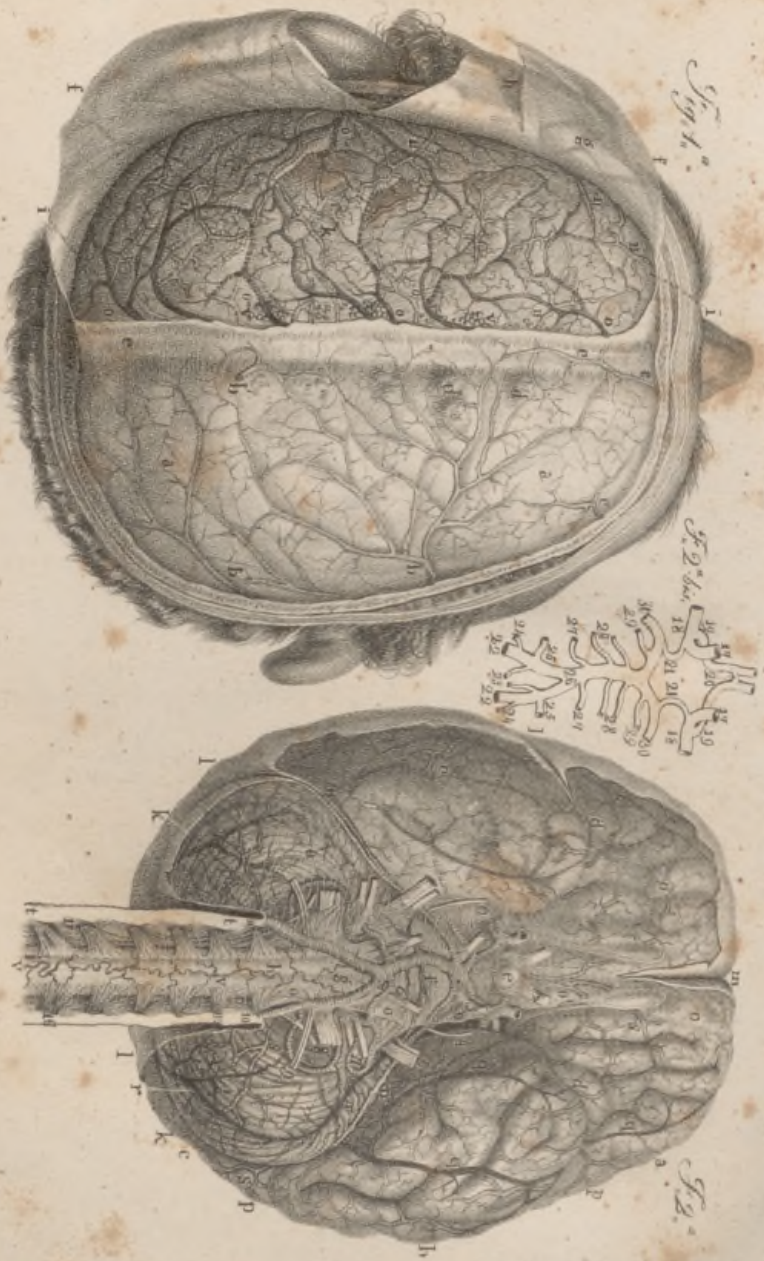


Nannini dis in pietra dal vero.

Lit. Gaspari e Gier.

# SPLANCNOLOGIA

## ASSE CEREBRO-SPINALE

### TAV. I.

Fig. 1. Dimostra gl' inviluppi cerebrali dalla parte superiore. Il cranio è aperto mediante una sezione orizzontale. Dal lato sinistro la dura madre è tagliata in due lembi, ed arrovesciata, e nel lembo anteriore è stata divisa in due lamine. Si ommette di notare le parti accessorie all' oggetto della figura.

*a*, *a*, metà sinistra della dura madre cerebrale lasciata intatta — *b*, *b*, diramazioni dell' arteria meningea media — *b'*, arteriuzza che comunica con la meningea media, e che proviene dall' occipitale — *c*, *c*, rami dell' arteria meningea anteriore — *d*, *d*, granulazioni, o glandule di Pacchioni sporgenti allo esterno dal di sotto della dura madre — *e*, *e*, base della falce messoria, o cerebrale, e luogo del seno longitudinale superiore — *f*, *f*, due lembi arrovesciati nei quali è stata tagliata la metà sinistra della dura madre cerebrale — *g*, *h*, le due lamine nelle quali è stato separato il lembo anteriore — *i*, *i*, emisfero cerebrale sinistro coperto dall' aracnoide, e dalla pia madre — *k*, aracnoide, dalla quale trasparisce la pia meninge ripiena di vasi sanguiferi — *o*, *o*, *o*, ec. vene cerebrali superiori scorrenti fra l' aracnoide, e la pia madre — *u*, *u*, *u*, alcune delle arteriuzze cerebrali — *v*, *v*, granulazioni, o glandule di Pacchioni.

Fig. 2. — 2.*bis* Gl' inviluppi cerebrali osservati dalla parte inferiore, o dalla base in un coi vasi sanguiferi, e coi nervi. Si è lasciata una porzione di midolla spinale con gl' inviluppi per dimostrare che sono continui coi cerebrali. I vasi sanguiferi arteriosi a scanso di confusione sono notati nella fig. 2.*bis*

*a*, *b*, *c*, emisferi cerebrali divisi nel lobo anteriore, o frontale *a*, nel lobo medio, o sfenoidale *b*, nel lobo posteriore, od occipitale *c*: ciascun lobo è suddiviso nelle circonvoluzioni, o giri intestinuliformi separati da solchi chiamati anfractus, anfrattuosità — *d*, *d*, fessura del Silvio — *e*, glandula pituitaria divisa in due lobetti, uno anteriore maggiore, l' altro posteriore minore — *f*, protuberanza anulare, o nodo, o ponte del Varolio — *g*, midolla allungata — *h*, *i*, porzione di midolla spinale appartenente alla ragione cervicale — *k*, *k*, i due emisferi del cervelletto, che in cambio di circonvoluzioni offrono una moltitudine di lamine — 1, nervi olfattori, o primo paio — 2, nervi ottici, o secondo paio — 3, nervi oculo-motorii comuni, o terzo paio — 4, nervi

patetici, o quarto paio — 5, nervi trigemelli, o trifacciali, o quinto paio — 6, nervi oculo-motorii esterni, o sesto paio — 7, settimo paio del Willis diviso da Soemmerring e dai moderni in due paia, in porzion dura di Willis, o settimo propriamente detto, rappresentato dal cordone anteriore, e denominato nervo facciale, o comunicante della faccia, e nell'ottavo che è il cordone posteriore, la porzione molle del settimo di Willis, il nervo acustico — 8, ottavo paio del Willis diviso in tre paia dai moderni, il cordoncino anteriore costituisce il nono paio denominato nervo glosso-faringeo, la larga fettuccia di fili, che vi sta di dietro, è il decimo paio, o nervo vago, o pneumo-gastrico, il filo che ascende dalla midolla spinale, è l'undecimo paio, o il nervo spinale, o accessorio al par vago, così chiamato dal Willis — 9, nono paio di Willis, che pei moderni è il duodecimo, detto ipoglosso — 10, decimo paio di Willis, o nervo sottoccipitale il quale è annoverato dai moderni fra i nervi spinali, e costituisce il primo paio dei nervi cervicali — 12, 16, radici anteriori del secondo, terzo, quarto, quinto, e sesto paio dei nervi cervicali — 17, 17, carotidi cerebrali (Fig. 2.*bis*) — 18, 18, arterie silviane — 19, 19, arterie callose — 20, ramo trasverso che unisce per anastomosi le dette due arterie — 21, 21, arterie retrograde, le quali si anastomizzano con le arterie cerebrali posteriori 28, 28; per queste anastomosi ha luogo un circolo alla base del cervello, il quale circolo è formato anteriormente dalle carotidi, dalle arterie callose, e loro ramo trasverso anastomotico, sui lati dalle arterie retrograde, posteriormente dalle arterie cerebrali posteriori — 22, 22, arterie vertebrali — 23, arterie spinali anteriori — 24, 24, arterie spinali posteriori — 25, 25, arterie cerebellose posteriori — 26, arteria basilare — 27, 27, arterie acustiche, o uditive interne — 28, 28, rami spargentisi per il ponte del Varolio — 29, 29, arterie cerebellose superiori — 30, 30, arterie cerebrali posteriori — *l*, *l*, *l*, dura madre cerebrale tagliata, e levata in corrispondenza della base dell'emisfero cerebrale, e cerebelloso destri — *n*, *n*, porzione di tentorio tagliato — *m*, porzione di falce cerebrale insinuata nella porzione anteriore inferiore del solco interemisferico — *o*, *o*, *o*, ec. aracnoide cerebrale rappresentata soltanto sull'emisfero sinistro del cervello, e del cervelletto, sulla midolla allungata, sul ponte del Varolio ec. l'emisfero destro va senza questa membrana, che è supposto sia levata, e messa a nudo la pia meninge — *p*, *p*, pia meninge cerebrale — *q*, *q*, vene cerebrali inferiori — *r*, *r*, vene della faccia inferiore del cervelletto — *s*, *s*, *s*, *s*, arterie diramate sulle circonvoluzioni dei lobi cerebrali, e sugli emisferi del cervelletto — *t*, *t*, dura madre spinale, che si vede continua con quella porzione che copre il cervelletto — *u*, *u*, aracnoide spinale continua con quella porzione, che vela la midolla allungata, e la faccia inferiore del cervelletto — *v*, *v*, diramazione delle arterie spinali anteriori serpeggianti sulla pia meninge vestiente la faccia anteriore della midolla spinale. Per il legamento dentato, o serrato vedi le Tavole III, XI, XII.

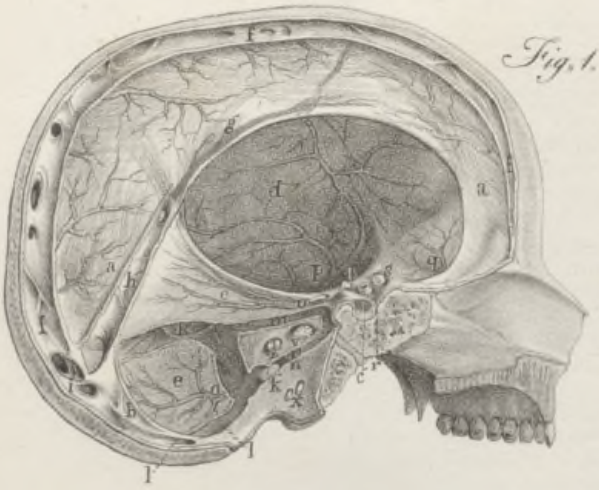

Fig. 1.ª

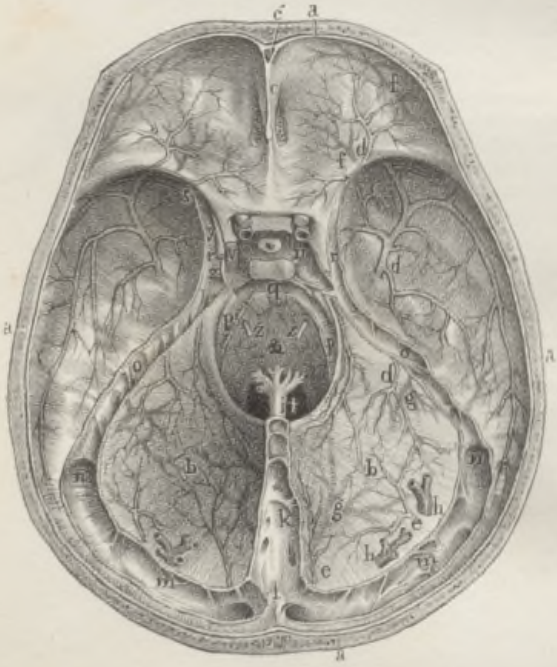

F. 2.ª

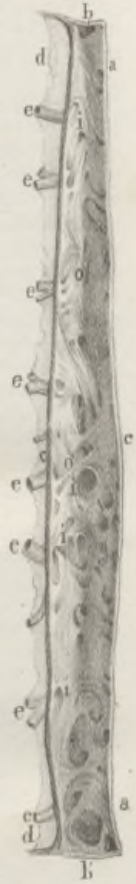

F. 3.ª

Lit. Gaspari e Gior.

G. Nannini dis. in pietra del vero.

## TAV. II.

Fig. 1. Sezione verticale del cranio, dal quale è stato levato il cervello. Si sono lasciati intatti i sepimenti della dura madre, ed aperti i seni.

*a, a*, falce messoria, o cerebrale — *b*, piccola falce, o falce del cervelletto — *c*, metà sinistra del tentorio — *c'*, metà del diaframma della glandula pituitaria sotto cui vi ha il cavo che la contiene — *d*, cavità, o piano superiore al tentorio, nella quale cavità sono accolti gli emisferi cerebrali — *e*, cavità inferiore al tentorio, o cerebellosa — *f, f*, seno longitudinale superiore aperto, nel quale si veggono delle briglie, delle piegoline che sono rudimenti di valvole venose: appariscono poi dei fori, che sono gli sbocchi delle vene nel seno indicato — *g*, vena rappresentante il seno longitudinale inferiore — *h*, seno retto aperto — *i*, torcular Herophili — *k*, seno trasverso aperto sboccante nel golfo *k'* della vena iugulare — *m*, seno petroso superiore aperto — *n*, seno petroso inferiore aperto — *l, l*, seni occipitali posteriori — *o*, diramazioni dell'arteria meningea posteriore — *p*, diramazioni dell'arteria meningea media — *q*, diramazioni della meningea arteria anteriore — *r*, carotide cerebrale — *s*, nervo ottico sinistro — *t*, terzo nervo cerebrale — *u*, quarto nervo cerebrale — *v*, quinto nervo cerebrale — *z*, settimo di Willis — *x*, ipoglosso.

Fig. 2. L'interna faccia della base del cranio, il tentorio, ed i seni aperti.

*a, a, a, a*, dura madre — *b, b*, tentorio — *c*, porzione di falce cerebrale tagliata — *c'*, apertura del seno longitudinale superiore — *d, d, d*, diramazione dell'arteria meningea media — *e, e*, alcune diramazioni dell'arteria meningea posteriore — *f, f*, alcune venuzze della dura madre velante la fossa anteriore, o frontale del cranio — *g, g*, vene serpeggianti fra la lamine del tentorio — *h, h*, vene tagliate sboccanti entro il seno trasverso — *i*, grande vena di Galeno — *k*, seno retto aperto — *l*, luogo del torcular Herophili — *m, m*, seni trasversi — *n, n*, foro, pel quale si continuano fino al golfo della vena iugulare (Vedi fig. 1.) — *o, o*, seni petrosi superiori — *p, p*, seni petrosi inferiori — *q*, seno trasverso — — *r, r*, seni cavernosi — *s*, seno oftalmico — *u*, seno circolare della sella turca — *v*, carotide cerebrale sinistra — *z, z, z*, nervi del sesto paio — *y*, terzo nervo cerebrale — &, forame ovale del Pacchioni, che serve a mettere in comunicazione la cavità della dura meninge contenente il cervello con quella che racchiude il cervelletto. — *t*, forame grande occipitale.

Fig. 3. Dimostra come le vene encefaliche avanti di sboccare nei seni s' insinuano fra le due lamine della dura madre. L' esempio è preso dal seno longitudinale superiore che è stato aperto.

*a*, *a*, questo seno — *b*, *b*,' la sua cavità triangolare lasciata intatta nelle due estremità del seno — *c*, *c*, lamina fibrosa od esterna della dura madre — *d*, *d*, lamina interna che altro non è che l' aracnoide parietale — *e*, *e*, *e*, ec. le principali vene che sboccano in questo seno rappresentate soltanto a sinistra — *i*, *i*, alcuno dei fori, o sbocchi delle predette vene entro il seno — *o*, *o*, alcune delle pieghe dell' interno di questo seno aperto, le quali sono rudimenti di valvole.

TAV. III.

O. Nannini dis. in pietra da I. vers.

Lit. Giordano e Gasp.

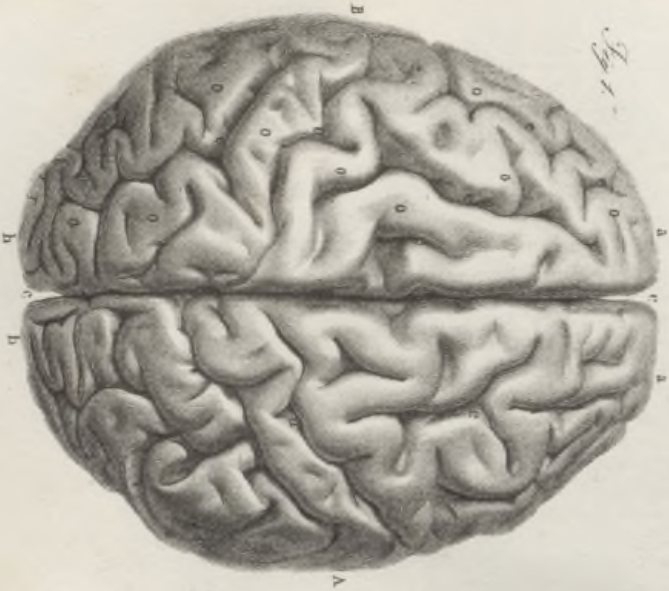

Fig. 1.

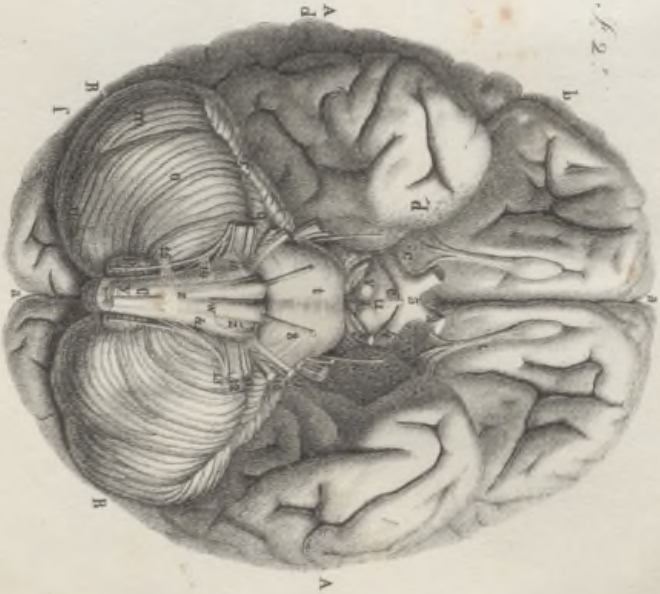

Fig. 2.

Sezioni di Ripetes del vivo

Gio. Battista Sarg.

## TAV. III.

Fig. 1. DIMOSTRA GL' INVILUPPI DELLA MIDOLLA SPINALE. LA TECA VERTEBRALE È STATA APERTA DALLA PARTE POSTERIORE UNITAMENTE AL CRANIO. LE PARTI ACCESSORIE ALLO SCOPO DELLA FIGURA SONO STATE TRASCURATE.

*a*, dura madre cerebrale vestiente l' emisfero cerebrale destro — *b*, *b*, diramazioni dell' arteria meningea media sparse per la medesima — *c*, dura madre cerebellosa vestiente l' emisfero destro del cervelletto — *d*, ramificazione della meningea arteria posteriore — *e*, *e*, *e*, *e*, dura madre spinale, o metà destra della medesima, coprente la metà destra della midolla spinale, e in parte la coda equina — *f*, *f*, dura madre cerebrale, la quale ricopriva l' emisfero cerebrale, e l' emisfero cerebelloso sinistri, tagliata ed asportata fino al luogo della sezione — *g*, seno longitudinale superiore aperto — *h*, *h*, seni trasversi in parte aperti — *i*, sbocchi dei seni cerebellosi posteriori — *k*, sbocco del seno retto — *l*, *l*, *l*, *l*, metà sinistra della dura madre spinale, rovesciata sulla corrispondente porzione della colonna vertebrale — *m*, aracnoide cerebrale raddoppiante la sottoposta pia meninge — *n*, *n*, granulazioni di Pacchioni — *o*, *o*, *o*, ec. vene cerebrali superiori, e cerebellose posteriori — *p*, *p*, midolla spinale, sulla quale serpeggiano i rami delle arterie spinali posteriori — *q*, *q*, le radici posteriori degli otto nervi cervicali sinistri — *r*, *r*, cordoni avvolti dalla dura madre spinale nei quali sono accolti i fili provenienti dalle radici anteriori e posteriori degli otto nervi cervicali superiori destri — *s*, *s*, radici posteriori dei dodici nervi dorsali sinistri — *t*, *t*, cordoni avvolti dalla dura madre, che comprendono i fili delle radici anteriori e posteriori dei nervi dorsali destri — *u*, *u*, radici posteriori dei cinque nervi lombari sinistri — *v*, *v*, cordoni avvolti dalla dura madre formati dai fili delle radici posteriori ed anteriori dei nervi lombari destri — *x*, *x*, radici posteriori dei nervi sacrali sinistri — *z*, *z*, cordoni avvolti dalla dura madre racchiudenti i fili delle radici anteriori e posteriori dei nervi sacrali destri — *y*, coda equina — 1, aracnoide che discende dal cervelletto, e diventa spinale discendendo entro la teca vertebrale a coprire la midolla — 2, 2, 3, 4, aracnoide spinale — 5, 5, 5, 5, legamento denticolato o serrato — 6, legamento coccigeo in un coll'ultimo nervo sacrale — 7, 7, arteria vertebrale — 8, 8, 8, ec. alcuni dei rami posteriori dei nervi sacrali, lombari, dorsali, e cervicali — 9, 9, rami anteriori di alcuni dei prefati nervi — 10, 10, muscoli sopracostali tagliati — 11, 11, origini del quadrato dei lombi.

## TAV. IV.

Fig. 1. IL CERVELLO VEDUTO DALLA FACCIA SUPERIORE.

A, emisfero cerebrale destro — B, emisfero cerebrale sinistro — *a*, *a*, estremità anteriore dei detti emisferi — *b*, *b*, estremità posteriore dei

medesimi — *c, c,* grande solco interemisferico — *e, e, e,* ec. intercapedini, o solchi, od anfrattuosità che si appellino, situate fra le circonvoluzioni intestinuliformi, o giri cerebrali — *u, u,* solco, o scissura del Rolando al davanti e al di dietro di cui vi hanno le circonvoluzioni parietali anteriore e posteriore, che hanno un incesso trasverso continuo anteriormente e posteriormente con le circonvoluzioni frontali, della fessura del Silvio ed occipitali, superiormente con la circonvoluzione del bordo superiore interno degli emisferi ec. — *o, o, o,* ec. circonvoluzioni.

Fig. 2. Il cervello veduto dalla parte della base in un con le origini dei nervi: l' ipoglosso ed il sottoccipitale non sono delineati che a destra.

A, A, cervello — *a, a,* solco interemisferico — *b,* lobo anteriore — *d,* lobo medio — *d'*, sostanza reticolata bianca della circonvoluzione arcata — *f,* lobo posteriore — *g,* fessura del Silvio — *c,* sostanza perforata laterale del Vicq-d'Azyr — *e,* infondibolo — *u,* tuber cinereum — *v,* corpi candicanti detti anche mammillari, o pisiformi — +, sostanza perforata media — *x,* gambe del cervello.

B, cervelletto — *h, h,* i due emisferi cerebellosi nei quali si vede una struttura laminare — *m, n,* lobi semilunari superiore, ed inferiore — *o,* lobo biventre — *p,* estremità delle tonsille — *q,* fiocchetto, o lobulo del nervo vago — *r,* grande solco orizzontale — *s,* gambe del cervelletto — *t,* ponte del Varolio, o nodo, o protuberanza anulare.

C, midolla allungata, ed estremità superiore della midolla spinale — *y,* solco anteriore — *z,* decussazione di Mistichelli — *w,* corpi piramidali — *z'*, corpi olivari — &, corpi restiformi.

1, nervo olfattorio, che aveva in questo soggetto tre radici bianche una esterna, una media, una interna. L'estremità anteriore del tronco di questo nervo si vede rigonfiata in un bulbo detto clava, o ganglio del nervo olfattorio — 2, porzione del nervo ottico al davanti dell'aja quadrata, o chiasma — 3, 4, porzione del medesimo nervo situata al di dietro del chiasma — 5, nervo oculo-motorio comune, o terzo nervo cerebrale — 6, patetico, od oculo-motorio esterno — 7, trigemello, o trifacciale, o quinto formato di una porzione anteriore minore, che è il nervo masseterino, o crotafitico-buccinatorio del Palletta, e di una porzione maggiore posteriore, che è la porzione gangliare, o il trifacciale, o trigemello propriamente detto — 8, nervo oculo-motorio esterno, o sesto — 9, nervo facciale, o comunicante della faccia — 10, nervo acustico. Fra questi due nervi vi è un filamento che chiamasi nervo intermedio del Wrisberg — 11, nervo glosso-faringeo avente due radici — 12, nervo vago, o pneumo-gastrico — 13, nervo spinale, od accessorio del Willis — 14, 14, nervo grande ipoglosso — 15, radice anteriore del nervo sottoccipitale del Willis, o del primo nervo cervicale di Soemmerring, e dei moderni.

Fig. 1.

Fig. 2.

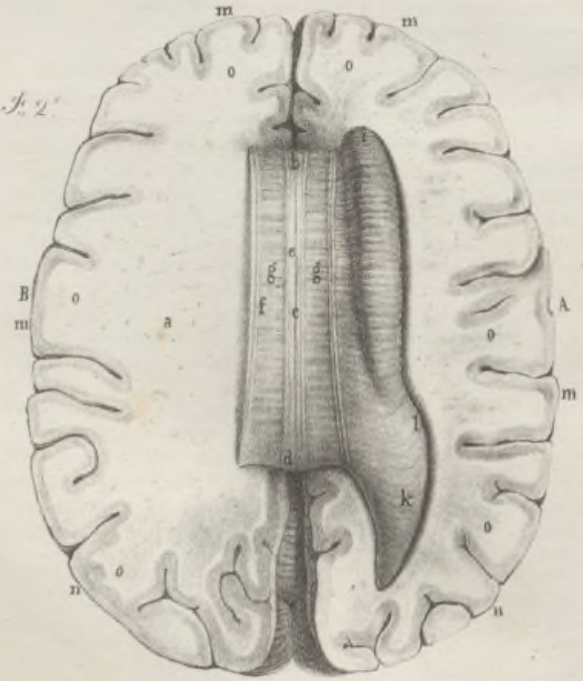


O. Nannini dis. in pietra dal vero

Lit. Giuseppe e Luigi

## TAV. V.

Fig. 1. Cervello veduto di fianco.

A, emisfero cerebrale destro — *a*, lobo anteriore — *b*, lobo medio — *c*, lobo posteriore — *d*, fessura del Silvio — *l*, fessura del Rolando al davanti e al di dietro di cui vi hanno le circonvoluzioni parietali anteriore, e posteriore che hanno un andamento trasversale e che si uniscono con le circonvoluzioni frontali, e le circonvoluzioni occipitali non che con le circonvoluzioni della fessura del Silvio, e con quella dell'orlo dell'emisfero.

B, emisfero destro del cervelletto — *f*, grande solco orizzontale — *m*, lobo quadrangolare — *n*, *n*, lobi semilunari superiore, ed inferiore — *o*, lobo gracile — *r*, lobo biventre — *s*, fiocchetto, o lobulo del nervo vago — *x*, parte posteriore destra della protuberanza anulare.

C, lato destro della midolla allungata — *y*, piramide destra — *z*, corpo olivare destro.

Fig. 2. Sezione orizzontale degli emisferi cerebrali fatta a livello del corpo calloso. A destra il corpo calloso è preparato alla maniera del Foville.

A, B, emisferi cerebrali destri, e sinistri orizzontalmente tagliati — *a*, centro semiovale di Vieussens, il quale centro è formato dalla sostanza bianca dell'emisfero: è lasciato intatto solo a sinistra — *b*, ginocchio anteriore, o ginocchio propriamente detto del corpo calloso — *c*, corpo del medesimo — *d*, ginocchio posteriore, o splenium — *e*, rafe', e strie longitudinali, o libere chiamate nervi dal Lancisi — *f*, strie laterali del corpo calloso, le quali appartengono piuttosto all'emisfero, che al corpo calloso stesso ed a questo rimaste aderenti nella preparazione — *g*, *g*, fascetti midollari trasversi — *h*, continuazione di questi fascetti sopra i ventricoli laterali, i quali fascetti riuniti, ed insiem con altri vanno a formare il tetto dei detti ventricoli — *i*, appendice, o corno anteriore del corpo calloso, il quale corno corrisponde all'anteriore dei ventricoli laterali — *k*, appendice, o corno posteriore corrispondente alla cavità digitale, od anciroide — *l*, principio di una terza appendice corrispondente al corno discendente: nel far questa preparazione si rompono delle fibre appartenenti agli emisferi: ond'è che il tetto dei ventricoli laterali non è formato esclusivamente dai fascetti trasversi del corpo calloso, e che le predette corna, massimamente il discendente è per la massima parte un prodotto della dissezione, e per ciò cosa poco naturale — *m*, *m*, ec. sostanza cinerea delle circonvoluzioni — *n*, *n*, sostanza gialla — *o*, *o*, *o*, sostanza bianca — *p*, faccia superiore del cervelletto.

## TAV. VI.

Fig. 1. Dimostra i ventricoli laterali aperti. Il corpo calloso è stato levato, e si vede allo scoperto il fornice, o trigono cerebrale: a sinistra si è lasciato il plesso coroideo; a destra è stato asportato unitamente a porzione di emisfero, o di lobo medio per aprire il corno discendente, e mostrare le parti che vi si contengono.

A, B, emisferi cerebrali orizzontalmente tagliati: nel destro di più si è fatta una sezione obliqua dall'indietro in avanti, e dall'alto al basso che comincia dalla cavità anciroide e termina all'estremità anteriore del corno discendente, o corno medio del ventricolo laterale corrispondente: questo taglio si riunisce ad altri due uno antero-posteriore esteso dal talamo ottico alla parte esterna ed anteriore del corpo striato, altro trasversale, che si riunisce al precedente, e che va fino alla cavità del corno indicato — *a*, *a*, corno anteriore dei ventricoli laterali — *b*, *b*, corno posteriore, o cavità anciroide — *c*, corno medio, o discendente aperto a destra; a sinistra non si vede che l'ingresso al medesimo — *e*, *e*, *e*, corpi striati, la parte più grossa dei quali si chiama corpo, la più sottile e prossima al corno medio, o di ammone si chiama coda; a destra una gran parte di corpo è asportata unitamente alla coda — *i*, *i*, talami ottici — *o*, solco che a sinistra rimane coperto dal plesso coroideo — *u*, taenia cornea — *v*, vena compresa dalla taenia detta, che riceve le vene diramate sul corpo striato — *f*, plesso coroideo sinistro — *g*, corno di ammone, o grande ippocampo, il quale nel margine convesso presenta le così dette unghie — *h*, *h*, sperone, od eminenza digitata, o piccolo ippocampo — *n*, *n*, gambe del fornice — *k*, corpo del fornice — *p*, *p*, parte corrispondente alle colonne del fornice — *t*, setto lucido, che nell'interno racchiude una cavità, chiamata ventricolo del setto lucido — *r*, codesta cavità — *s*, ginocchio del corpo calloso — *q*, porzione del corpo calloso rimasta aderente alla volta — *m*, splenium del medesimo.

Fig. 2. Il corno di ammone destro isolato.

*a*, corno di ammone, o grande ippocampo — *b*, *b*, *b*, unghie — *c*, corpo frangiato continuo con la gamba destra del fornice — *d*, margine denticolato, o fascia dentata — *e*, circonvoluzione, o lobulo dell'ippocampo.

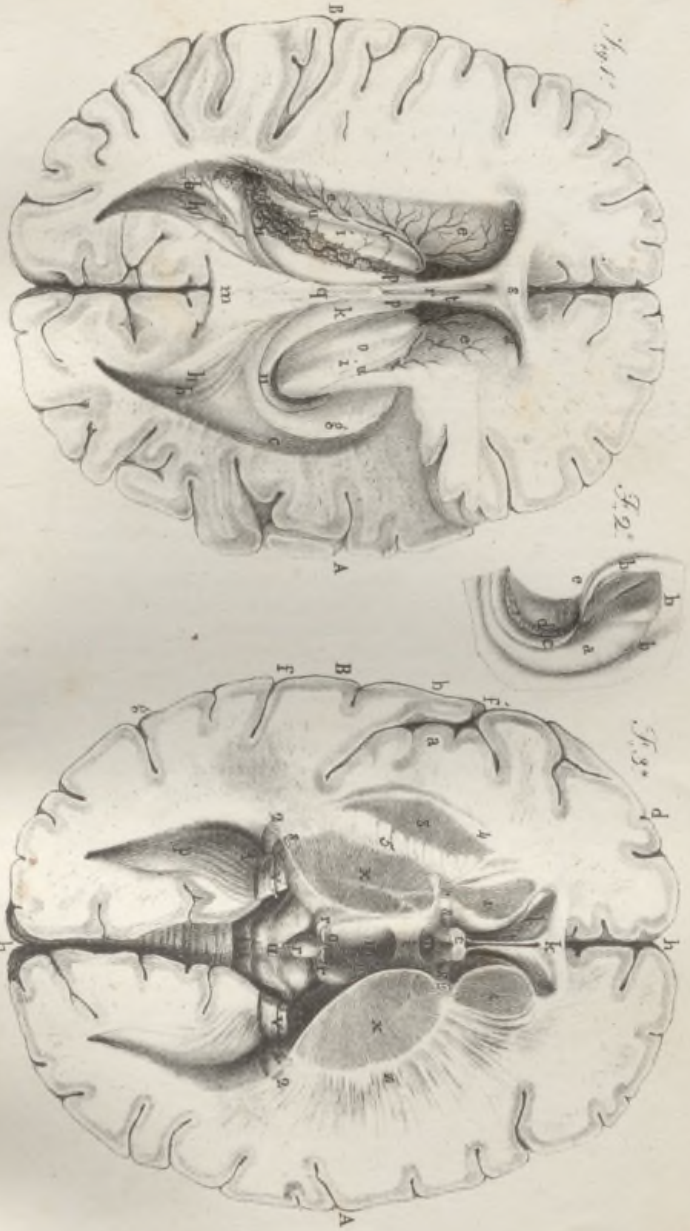
Fig. 1.
B
A
Fig. 2.
Fig. 3.
B
A

Fig. 3. Dimostra la struttura dei corpi striati, dei talami ottici, il terzo ventricolo, i tubercoli quadrigemini ec. Le parti della linea media sono tenute divaricate mediante un piccolo rialzo sottoposto.

A, B, emisferi cerebrali orizzontalmente tagliati dai quali è stato levato il corpo calloso quasi in totalità, e gran parte del trigono cerebrale, o volta a tre pilastri, e nei quali veggonsi aperti i ventricoli laterali, ed il terzo ventricolo — *a*, circonvoluzioni dell' insula tagliate, o circonvoluzioni del lobo della fessura del Silvio, o lobo intermedio, coperte dal prolungamento anteriore *b* del lobo cerebrale medio, prolungamento detto opercolo — *d*, lobo anteriore — *f*, lobo medio — *f'*, fessura del Silvio — *g*, lobo posteriore — *h*, solco interemisferico — *k*, ginocchio anteriore del corpo calloso — *l*, corno anteriore dei ventricoli laterali — *p*, corno posteriore — *q*, entrata al corno medio, o discendente — *t*, setto lucido aperto, ed avente una cavità detta ventricolo del setto lucido, o primo ventricolo cerebrale — *c*, colonne della volta a tre pilastri, o trigono cerebrale — *e*, commessura anteriore — *m*, terzo ventricolo, o quarto se si considera come primo quello del setto lucido — *n*, vulva — *i*, commessura molle — *o*, commessura posteriore della quale non si vede che il margine anteriore — *u*, tubercoli quadrigemini, gli anteriori dei quali sono più voluminosi, e chiamansi nates, o natiche, i posteriori meno voluminosi diconsi testes, o testicoli — *r*, glandula pineale, la quale con due appendici laterali *r*, *r*, si attacca ai talami ottici: queste appendici hanno il nome di peduncoli, o di freni — *s*, *s*, taenia cornea tagliata comprendente la vena dei corpi striati — *v*, *v*, pilastri posteriori del trigono cerebrale, e corno d' ammone tagliati — *x*, *x*, talami ottici orizzontalmente tagliati da ambo i lati, ed a diversa profondità: si vede benissimo, massimamente a sinistra, che i talami ottici racchiudono tre nuclei cinerei divisi da una laminetta bianca, dei quali nuclei l' anteriore è il più piccolo, l' interno e l' esterno più grossi — *z*, base della corona radiata destra continua col meditullio bianco 4, che a sinistra apparisce frai nuclei del corpo striato, e fra il nucleo lentiforme 3, e il nucleo esterno del talamo ottico — 1, 1, parte anteriore, o corpo del nucleo caudato dei corpi striati — 2, 2, parte posteriore di questo nucleo, o porzione di coda tagliata — 3, nucleo lentiforme del corpo striato — 4, capsula dei nuclei detti — 5, meditullio interposto alla sostanza grigia dei talami ottici, e del nucleo lentiforme, il quale meditullio si continua con l' irradiazione *z*, che apparisce dall' altro lato.

Fig. 1.°

Fig. 2.°

Fig. 3.°

Lit. Bisordini e Comp.

## TAV. VII.

Fig. 1. Sezione verticale dell'emisfero cerebrale sinistro, per la quale si è messa in veduta l'estensione della cavità del ventricolo laterale corrispondente: si sono lasciate intatte le circonvoluzioni dell'insula, o circonvoluzioni brevi della fessura del Silvio costituenti il così detto lobo intermedio, e coprenti il nucleo cinereo delineato nella Fig. 2.

*a, a, a*, ec, le dette circonvoluzioni del lobo intermedio — *b*, lobo anteriore, o circonvoluzioni tagliate del detto lobo — *d*, lobo medio egualmente tagliato — *f*, lobo posteriore, nel quale si vede il medesimo taglio — *g*, parte superiore dell'emisfero — *h*, solco posteriore — *l, l, l*, ec. sostanza cinerea che copre le circonvoluzioni — *l'*, *l'*, sostanza gialla — *p*, sostanza bianca dell'emisfero perpendicolarmente tagliata — *q, q, q, q*, la medesima corrispondente ai lobi cerebrali sezionati — *t*, parte media del ventricolo laterale corrispondente, nella quale si vede l'irradiazione dei fasci della sostanza bianca che ne forma il tetto e corrisponde alla faccia inferiore del corpo calloso; in questo tetto appariscono molte diramazioni venose — *k*, corno anteriore del ventricolo — *m*, *m*, corno medio, o discendente aperto — *n*, corno posteriore, o cavità digitale, od anciroide aperta — *o*, plesso coroideo — *u*, corno di ammone — *e, e*, alcune delle unghie del detto corno — *i*, fasci bianchi addossantisi al corno di ammone provenienti dalla cavità anciroide, e dallo sperone, o piccolo ippocampo *v*.

Fig. 2. Sezione perpendicolare del lobo intermedio, del corno di ammone ec. per dimostrare la struttura di questo, e come il detto lobo intermedio corrisponda ad un grosso nucleo cinereo appartenente al corpo striato.

*a, a, a*, cavità del ventricolo laterale sinistro — *b*, il suo corno posteriore aperto — *d*, *d*, il corno medio, o discendente aperto — *f*, il corno anteriore pure aperto — *c*, commissura anteriore tagliata perpendicolarmente, e veduta nel taglio — *e*, *e*, gamba sinistra della volta a tre pilastri — *i*, *i*, corno d'ammone, o grande ippocampo tagliato perpendicolarmente, nel quale si vede un astuccio formato di sostanza bianca entro il quale vi ha la sostanza cinerea, ed una linea bianca ondulata più o meno centrale al medesimo, la quale tutto lo percorre — *o*, grosso nucleo cinereo corrispondente al lobo intermedio, nel quale nucleo veggonsi molte fibre bianche tagliate — *u, u, u*, irradiazione di larghi fasci bianchi uscenti dal nucleo detto tagliati — *v*, nucleo cinereo detto amigdalino, il quale corrisponde alla sostanza cinerea della coda del corpo striato.

Fig. 3. Cervello veduto per la base dal quale è asportato il cervelletto, e nel quale apparisce una sezione alquanto obliqua dall'avanti allo indietro nelle gambe e nei tubercoli quadrigemini ec.

A, B, emisferi cerebrali — *a*, *a*, grande solco interemisferico — *b*, fessura del Silvio — *d*, lobo anteriore — *f*, lobo medio — *g*, lobo posteriore — *c*, *c*, sostanza bianca reticolata che si osserva sopra questa circonvoluzione, cui dassi il nome di circonvoluzione arcata — *e*, solco della circonvoluzione che alcuni chiamano olfattoria, nel quale solco è ricevuto il nervo del medesimo nome — *o*, tronco del nervo olfattorio tagliato, il quale dimostra nel taglio una forma prismatica, o triangolare dipendente dall'unione delle due radici bianche che sono inferiori, con la radice cinerea che è superiore: le radici bianche formano la base del triangolo, ed una è costituita dal lungo filo *u*, ed è esterna, altra dal filo corto *v*, ed è interna: l'apice del triangolo è formato dalla radice superiore, o cinerea — *x*, *x*, nervo ottico — *h*, sostanza perforata laterale del Vicq d'Azyr — *r*, infondibolo — *n*, tuber cinereum — *m*, tubercoli mammillari, o corpi candicanti — *k*, gambe del cervello tagliate, nell'interno delle quali apparisce il locus niger, o sostanza nera *t*, del Soemmerring — *l*, interno bianco-grigio delle nates, o tubercoli quadrigemini anteriori — *p*, interno pur bianco-grigio dei testes, o tubercoli quadrigemini posteriori — *y*, fascio esterno dei medesimi — *s*, apertura dell'acquedotto del Silvio — *z*, commissura posteriore — 1, talami ottici, — 2, corpo genicolato interno — 3, splenium del corpo calloso — 4, lira — 5, porzione di volta a tre pilastri.

## TAV. VIII.

Fig. 1. Cervello veduto per la base, dal quale oltre il cervelletto ed i tubercoli quadrigemini sono levate le gambe del cervello, i talami ottici, la maggior parte dei corpi striati per scoprire la faccia inferiore del corpo calloso, la volta a tre pilastri ec. apparisce anche la struttura del corno d'ammone.

*a*, *a*, solco interemisferico — *b*, *d*, *f*, i tre lobi nei quali ciascun emisfero si divide — *g*, fessura del Silvio — *h*, solco olfattorio — *l*, tronco del nervo olfattorio tagliato nella sua origine — *c*, commissura anteriore — *e*, tubercoli mammillari, o pisiformi, od eminenze candicanti — *o*, colonne della volta — *u*, corpo — *v*, *v*, gambe della volta — *k*. *k*, faccia inferiore del corpo calloso — *p*, splenium del corpo detto — *q*, lira — *y*, corno medio, o discendente dei ventricoli laterali aperto — *&*, corno posteriore aperto — *i*, fasciolina cinerea della circonvoluzione fornicata, la quale fasciolina cinge lo splenium del corpo calloso — *m*, fascia dentata — *n*, coda della medesima — *r*, *r*, denti di essa fascia — *s*, sostanza cinerea del piede d'ippocampo, e lamina midollare *s'*, che la

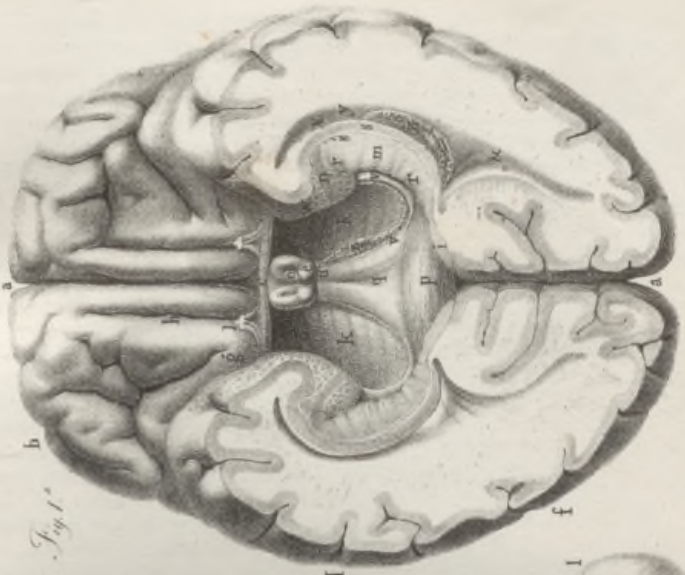

Fig. 1ª

Fig. 2ª

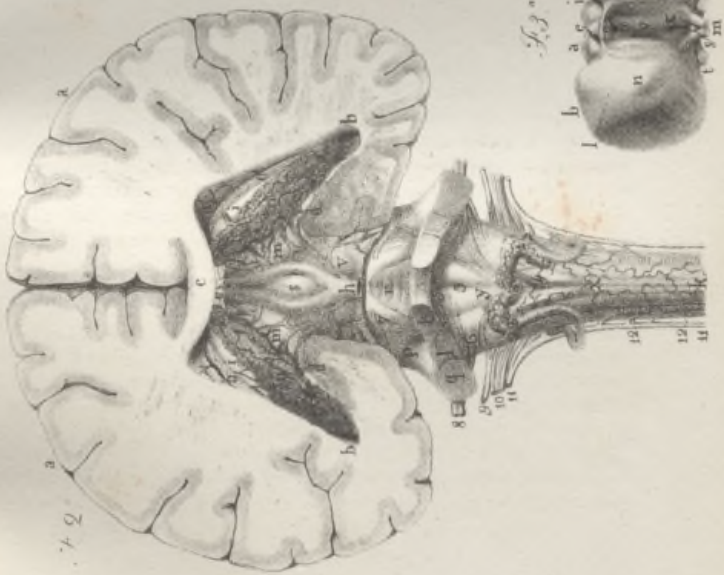

Fig. 3ª

cinge — *x*, sostanza bianca vestiente la superficie del piede d' ippocampo — *z*, *z*, plesso coroideo — *w*, sostanza bianca reticolata della così detta circonvoluzione arcata.

Fig. 2. DIMOSTRA I PLESSI COROIDEI, LA TELA COROIDEA, LA GRANDE VENA DI GALENO EC., IL TUTTO È POSTO IN VEDUTA MEDIANTE UNA SEZIONE TRASVERSALE POSTERIORE DEGLI EMISFERI CEREBRALI, E L' ABLAZIONE DEI CEREBELLOSI.

*a*, *a*, emisferi cerebrali tagliati com'è stato detto — *b*, *b*, corna medie, o discendenti dei ventricoli laterali — *c*, corpo calloso — *e*, corpo della volta a tre pilastri tagliato a poca distanza dalle colonne della medesima — *d*, *d*, gambe della volta detta, e sostanza grigia del corno di ammone, o grande ippocampo — *i*, *i*, talami ottici — *u*, corpi striati — *o*, *o*, taenia cornea — *v*, tubercoli quadrigemini — *m*, tela coroidea nella quale veggonsi serpeggiare grossi vasi venosi, e alquante arterie — *n*, *n*, plessi coroidei dei ventricoli laterali — *h*, grande vena di Galeno formata da due grosse vene, che si veggono prolungate in avanti, e che sembrano abbracciare per così dire la glandola pineale *s*: a queste due vene se ne vede aggiunta un'altra, e tutte insieme formano la grande vena menzionata — *r*, valvula magna cerebri, o velo midollare superiore nel quale appariscono alquanti rudimenti fogliacei — *p*, filamenti laterali del ponte — *l*, processo del cervelletto alla midolla allungata, od ai corpi restiformi — *q*, processi del medesimo al ponte, o gambe del cervelletto — *t*, processi del cervelletto al cervello, od ai tubercoli quadrigemini posteriori denominati testes — *k*, porzione, od estremità superiore della midolla spinale — *x*, midolla allungata — *y*, seno romboidale, o calamus scriptorius — 1, 2, plessi coroidei del quarto ventricolo: le arterie cerebellose inferiori posteriori che vi si veggono sotto e che contornano i lati della midolla allungata, vi mandano dei ramuscelli — 3, solco mediano del seno romboidale — 4, obice del medesimo, a' cui lati portandosi in avanti vi è la ligula — 5, apertura, che fa comunicare l' acquedotto del Silvio, e per conseguente il terzo ventricolo col seno romboidale, o col quarto ventricolo — 6, strie midollari — 7, origine del nervo patetico, o quarto dei cerebrali — 8, settimo paio secondo Willis: la porzione molle, o l' acustico è continuo con le strie midollari 6, che ne costituiscono le radici — 9, nervo glosso-faringeo — 10, nervo vago — 11, 11, nervo accessorio, o spinale — 12, 12, radici posteriori dei nervi cervicali superiori tagliate.

Fig. 3. LA CAVITÀ DEL TERZO VENTRICOLO LARGAMENTE APERTA, E VEDUTA DALLA PARTE ANTERIORE ACCIOCCHÈ APPARISCA LA PARETE POSTERIORE DI ESSA E SEGNATAMENTE L' ANUS, O INGRESSO ALL' ACQUEDOTTO DEL SILVIO.

*a*, tubercoli quadrigemini — *c*, glandola pineale — *i*, freni, o peduncoli della medesima — *o*, commissura posteriore — *u*, anus, o ingresso all' ac-

quedotto del Silvio — *v*, cavità del terzo ventricolo largamente aperta per l' allontanamento artificiale dei talami ottici — *x*, rima corrispondente all' infondibolo — *b*, *b*, talami ottici — *n*, *n*, tubercoli anteriori dei medesimi, i quali tubercoli corrispondono al nucleo cinereo anteriore (Vedi Tav. VI, Fig. 2.) — *l*, *l*, solco, o depressione che sembra dividere i talami ottici in due masse — *m*, colonne, o pilastri della volta tagliati e rovesciati anteriormente — *s*, porzione della commissura anteriore al di sotto della quale vi è la vulva *z*, — *t*, *t*, porzione dei nervi ottici al davanti del chiasma.

Fig. 1.ª

Fig. 2.ª

Fig. 3.ª

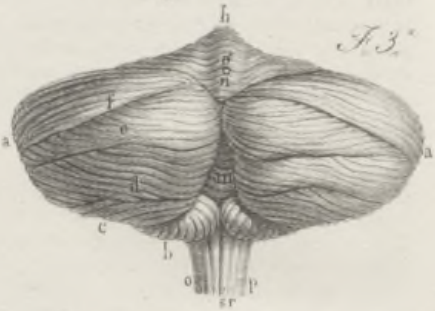

Fig. 4.ª

Fig. 5.ª



O. Nannini dis. in pietra dal vero.

Lit. Gaspari e Succ.

## TAV. IX.

Fig. 1. Il terzo ventricolo, l'acquedotto del Silvio aperto longitudinalmente, ed il seno romboidale, o calamus scriptorius.

*a*, colonne della volta a tre pilastri — *b*, commissura anteriore sotto cui vi è la vulva — *c*, cavità del terzo ventricolo frai talami ottici situata — *d*, *d*, talami ottici, dei quali a destra non ci è delineata che la porzione interna — *f*, *g*, corpi genicolati interno ed esterno — *o*, *o*, glandula pineale divisa in due metà arrovesciate in avanti: dietro queste due metà appariscono due metà di una lamina, che serve ad unirla alla commissura posteriore — *i*, *i*, tubercoli quadrigemini tagliati lungo il loro solco medio perpendicolarmente fino all'acquedotto del Silvio: le due metà dei detti tubercoli sono tenute molto divaricate acciocchè bene si vegga l'indicato acquedotto — *k*, l'acquedotto longitudinalmente aperto comunicante anteriormente per mezzo dell'anus col terzo ventricolo, posteriormente col seno romboidale, o col quarto ventricolo — *l*, *q*, processi, o braccia dei tubercoli quadrigemini ai talami ottici — *u*, *u*, valvula magna cerebri, o di Vieussens, o velo midollare superiore in due metà diviso, le quali veggonsi rovesciate allo infuori — *p*, *p*, filamenti spettanti al ponte, o filamenti laterali del medesimo — *h*, processi del cervelletto al cervello, od ai tubercoli quadrigemini posteriori — *t*, *t*, processi del cervelletto alla midolla allungata — *y*, *y*, gambe del cervelletto — *m*, midolla allungata veduta dalla faccia posteriore, o superiore. — *n*, seno romboidale — *r*, obice: al davanti dell'obice vi è subito il foro cieco — *s*, *s*, ligule — *v*, *v*, ale cineree — *z*, *z*, prominenze rotonde divise dal solco mediano *n*, del seno romboidale — 1, strie midollari — 2, 2, porzione di midolla spinale — 3, solco mediano posteriore della midolla spinale — 4, fascio gracile, o medio posteriore della midolla detta — 5, fascio cuneato, o medio posterior laterale: questi due fasci costituiscono il cordone posteriore — 6, fascio, o cordone laterale che, secondo Rolando, fa parte dell'anteriore: chiama i due cordoni riuniti cordone antero-laterale.

Fig. 2. Cervelletto veduto dalla faccia superiore.

*a*, *a* emisferi cerebellosi formati di lamine raccolte in lobi — *b*, lobo quadrangolare, o anteriore, o antero-superiore — *c*, *d*, lobi semilunari superiore ed inferiore, o postero-superiore, e postero-inferiore — *e*, verme superiore — *f*, monticello — *g*, declive, o versante: si vede qui il principio del solco che disgiugne gli emisferi cerebellosi, denominato scissura longitudinale — *h*, porzioncella del ponte — *i*, parte esterna delle gambe del cervello — *k*, locus niger del Soemmerring — *l*, taglio dei tubercoli quadrigemini — *n*, lume dell'acquedotto del Silvio.

Fig. 3. Cervelletto veduto dalla faccia posteriore.

*a*, *a*, emisferi cerebellosi — *b*, lobo interno; o interno inferiore, o lobo della midolla allungata, o tonsilla — *c*, lobo anteriore inferiore, o digastrico, o biventre — *d*, lobo gracile, od inferiore medio — *e*, *f*, lobi semilunari inferiore e superiore — *g*, lobo quadrangolare — *h*, monticello — *n*, lamine trasverse superiore ed inferiore — *m*, piramide — *o*, porzione superiore della midolla spinale — *p*, cordone laterale, o porzione laterale del cordone antero-laterale di Rolando — *r*, fascio cuneato — *s*, fascio gracile: frai due fasci gracili vi ha un solco mediano, detto solco mediano posteriore della midolla: tra il fascio cuneato *r*, ed il laterale *p*, vi ha un solco longitudinale, detto solco collaterale posteriore.

Fig. 4. Sezione verticale del cervello secondo Soemmerring.

A, emisfero cerebrale sinistro veduto dalla faccia interna — *a*, lobo anteriore — *b*, lobo medio — *f*, lobo posteriore — *d*, fessura del Silvio — *h*, solco posteriore — *g*, corpo della metà sinistra del corpo calloso — *k*, ginocchio — *l*, splenium — *c*, setto lucido, del quale appariscono amendue le lamine fra le quali vi è la cavità ventricolare del medesimo: della lamina destra non vi è però che la porzione superiore ed anteriore — *u*, corpo della volta a tre pilastri — *i*, colonna sinistra della volta medesima — *o*, tubercolo mammillare sinistro — *r*, foro del Monro — *z*, commissura anteriore — *p*, faccia interna del talamo ottico sinistro, la quale forma la parete laterale del terzo ventricolo: indica ad un tempo la lettera *p* il terzo ventricolo — *t*, commissura molle — *q*, faccia superiore del talamo ottico — *x*, metà sinistra dell'infondibolo — *x'*, metà sinistra della glandula pituitaria formata già di due lobi — *s*, tuber cinereum, o metà sinistra del medesimo — *v*, metà sinistra del chiasma dei nervi ottici — *v'*, nervo ottico sinistro — 1, metà sinistra della glandula pineale, la quale con un peduncolo si attacca al talamo ottico, e per altro alla lamina della commissura posteriore — 2, commissura posteriore — 3, tubercoli quadrigemini sinistri — 4, acquedotto del Silvio aperto — 5, valvula magna cerebri, e processi del cervelletto al cervello — 6, metà sinistra della protuberanza anulare, o ponte — 7, alcuni fasci longitudinali del medesimo — 8, terzo nervo cerebrale — 9, gamba cerebrale sinistra alla quale è attaccato il predetto nervo.

B, metà sinistra, od emisfero sinistro del cervelletto veduto dalla faccia interna — 10, albero della vita, od albero midollare del verme — 11, tetto del quarto ventricolo.

C, metà sinistra della midolla allungata — 12, fasci decussatorii tagliati — 13, corpo piramidale — 14, corpo cinereo della midolla allungata — 15, seno romboidale — 16, strato orizzontale.

O. Nannini dis. in pietra dal vero.

Lit. Gaspari e Gior.

Fig. 5. Cristalli o concrementi della glandula pineale, o acervulus cerebri di diversa forma e grandezza. Il più grosso di questi apparteneva ad un settuagenario, in cui tutta la glandula consisteva in detti cristalli.

## TAV. X.

Fig. 1. Cervelletto veduto dalla faccia inferiore, dal quale sono state levate le tonsille per dimostrare i veli midollari inferiori, o valvole di Tarin: il ponte del Varolio è stato asportato.

*a*, *a*, emisferi cerebellosi — *b*, lobo quadrangolare e semilunare superiore veduti anteriormente e dallo esterno — *c*, grande solco orizzontale — *d*, lobo semilunare inferiore — *e*, lobo gracile — *f*, lobo biventre — *g*, sostanza midollare della tonsilla asportata — *h*, fiocchetto nel quale si vede alquanta sostanza bianca esterna — *i*, veli midollari inferiori, o valvole di Tarin — *l*, nodetto — *m*, ugola — *n*, piramide — *o*, faccia inferiore del velo midollare superiore — *p*, gambe del cervelletto tagliate alla loro unione col ponte del Varolio qui asportato.

Fig. 2. Cervelletto veduto dalla faccia anteriore, il ponte del Varolio è stato levato come nella fig. precedente.

*a*, *a*, emisferi cerebellosi — *b*, lobo quadrangolare — *c*, *c*, lobi semilunari superiore, ed inferiore — *d*, lobo gracile — *e*, lobo biventre — *f*, tonsilla, o lobo della midolla allungata — *g*, fiocchetto, o lobulo del nervo vago — *h*, alquanta sostanza bianca appartenente al fiocchetto — *i*, velo midollare inferiore — *o*, nodulo — *u*, tetto del quarto ventricolo — *v*, velo midollare superiore tagliato trasversalmente — *n*, lingula — *h*, lobo centrale alato — *p*, monticello — *q*, processi del cervelletto al ponte, o gambe del cervelletto tagliate alla unione col ponte — *r*, processi del cervelletto al cervello, o processi del cervelletto ad testes.

Fig. 3. Cervelletto tagliato trasversalmente ed orizzontalmente per mezzo.

*a*, *a*, emisferi cerebellosi orizzontalmente tagliati per mezzo — *b*, ponte del Varolio — *c*, strato superficiale di fibre trasverse — *e*, strato profondo di fibre parimente trasverse — *d*, sostanza cinerea interposta a dette fibre — *o*, prominenze rotonde del seno romboidale — *r*, quarto ventricolo — *s*, corpo midollare del cervelletto — *t*, corpo dentato, o fimbriato — *z*, parte inferiore posteriore del verme, dietro cui apparisce l'albero della vita.

Fig. 4. Cervelletto tagliato per mezzo nel senso del diametro trasverso. La parte posteriore ed inferiore del ponte del Varolio è stata levata.

*a*, *a*, emisferi cerebellosi — *b*, ponte del Varolio — *b'*, *z*, strati di fibre trasverse — *d*, corpo piramidale, o piramide tagliata che dalla midolla allungata passa a traverso il ponte — *e*, porzione del fascio olivare tagliata, che va verso le gambe del cervello — *e*, prominenze rotonde del seno romboidale — *i*, corpo midollare del cervelletto — *h*, albero della vita, o midollare — *o*, piramide — *u*, ugola — *n*, nodetto, o nodulo — *m*, quarto ventricolo.

Fig. 5. Sezione perpendicolare laterale dell' emisfero cerebelloso destro, della protuberanza anulare, e del corpo olivare destro della midolla allungata.

*a*, *a*, corpo midollare del cervelletto — *c*, nucleo fimbriato, o dentato — *o*, *o*, rami superiori dell' albero della vita — *u*, *u*, rami posteriori — *v*, *v*, rami discendenti — *b*, ponte del Varolio — *b'*, gamba cerebrale destra — *d*, midolla allungata — *c*, nucleo dentato, o fimbriato del corpo olivare destro — *r*, corpo, o fascio restiforme destro — *s*, corpo piramidale, o piramide destra.

Queste figure dei cervelletti sono ad imitazione delle Figure date da Arnold.

TAV: XI.

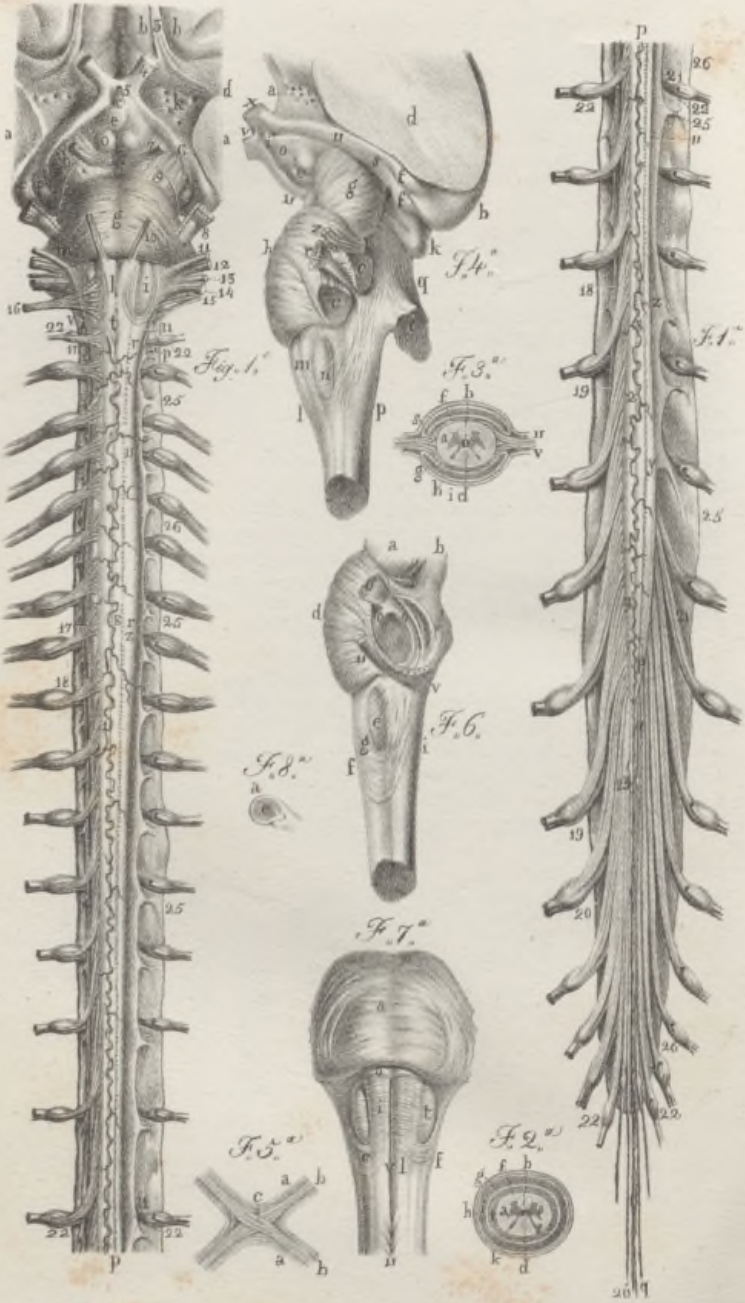

Fig. 1.ª

F.ª 4.ª

F.ª 3.ª

F.ª 6.ª

F.ª 8.ª

F.ª 7.ª

F.ª 5.ª

F.ª 2.ª

F.ª 1.ª

O. Nannini dis. in pietra dal vero.

Lit. Gasparri e Gior.

## TAV. XI.

Fig. 1. 1. MIDOLLA SPINALE IN UN CON PORZIONE DI CERVELLO VEDUTA DALLA FACCIA ANTERIORE. VI SI VEGGONO LE ORIGINI DEI NERVI. A SINISTRA LE RADICI ANTERIORI DEI NERVI SPINALI SONO STATE LEVATE. SI È LASCIATA LA DURA MADRE SPINALE, CHE È LONGITUDINALMENTE APERTA, E DIDOTTA, E IL LEGAMENTO DENTICOLATO, O SERRATO.

*a, a*, porzione della parte media della base del cervello — *b, b*, porzione della circonvoluzione nel solco della quale è ricevuto il tronco del nervo olfattorio — *d*, principio della fessura del Silvio — *k*, sostanza perforata laterale — *c*, infondibolo — *e*, tuber cinereum — *o*, corpi mammillari, o pisiformi — *x*, sostanza perforata media — *h*, gambe del cervello — *f, f*, corpi genicolati esterno ed interno — *g*, ponte del Varolio — *m*, gambe del cervelletto tagliate — *v*, midolla allungata — *l*, corpo piramidale: si vede frai corpi piramidali nel solco che li disgiugne subito sopra la decussazione una commissura, non però sempre apprezzabile — *t*, punto nel quale ha luogo la decussazione di Mistichelli — *i*, corpo olivare contornato da fibre, cui Santorini e Rolando han dato il nome di fibre arciformi — *n*, corpo restiforme — *p, p, p, p*, midolla spinale, sopra cui serpeggiano le arterie spinali anteriori avvalorate dai rami delle arterie vertebrali, intercostali, lombari, sacre laterali, i quali rami penetrano nella teca vertebrale pei fori di coniugazione, e vanno alla midolla spinale — *q*, ramo nel quale si riuniscono le due predette arterie alla estremità inferiore della midolla — *s, s, s*, fasci anteriori della midolla separati dal solco mediano anteriore — *u, u*, fascio laterale — *y*, porzione lombare della midolla spinale — *z, z*, porzione dorsale, o toracica — *r, r*, porzione cervicale — 1, 1, intumescenza cervico-dorsale, o bracchiale, donde nascono i nervi delle estremità toraciche — 2, 2, intumescenza olivare, o lombare, o crurale, che si appelli, dond'escono i nervi delle estremità addominali — 3, tronco del nervo olfattorio tagliato — 4, porzione orbitale del nervo ottico — 5, chiasma — 6, porzione del nervo ottico denominata cerebrale — 7, terzo nervo cerebrale — 9, quarto, o patetico — 8, quinto, o trigemini, o trifacciale — 10, sesto, od oculo-motorio esterno — 11, settimo, o facciale — 12, ottavo, od acustico: fra questo ed il facciale vi ha il nervo intermedio del Wrisberg — 13, nervo glosso-faringeo — 14, nervo vago, o pneumo-gastrico — 15, nervo spinale, od accessorio del Willis — 16, nervo ipoglosso — 17, 17, radici anteriori dei nervi cervicali destri: dal lato opposto sono state levate insiem con quelle dei dorsali, lombari e sacri — 18, 18, radici anteriori dei nervi dorsali destri — 19, 19, radici anteriori dei nervi lombari destri — dal 20 in giù le radici anteriori dei nervi sacrali destri — 20', nervo coccigeo' — 21, 21, 21, ec. le radici posteriori dei prefati nervi notate solo a sinistra con numeri — 22, 22, ec. i loro gangli — 23,

ganglio del nervo coccigeo — 24, filo terminale della midolla — 25, 25, ec. legamento denticolato, o serrato — 26, 26, dura madre spinale.

Fig. 2. Sezione trasversale della midolla spinale in un co'suoi inviluppi fatta tra le radici del quinto e sesto nervi cervicali.

*a*. sostanza bianca della midolla — *b*, *d*, solchi mediani anteriore e posteriore — *r*, centro, o commissura cinerea — *s*, *o*, corna, o gambe anteriori e posteriori continue con l'indicato centro — *f*, pia madre — *g*, porzione viscerale dell'aracnoide — *h*, porzione parietale della medesima — *i*, cavità del sacco aracnoideo, o dell'aracnoide — *z*, spazio sottaracnoideo, o cavità del grande confluente del liquido encefalico-rachidiano — *k*, dura madre.

Fig. 3. Sezione trasversale della midolla spinale in un con gli inviluppi fatta in corrispondenza delle origini delle radici del quinto nervo cervicale.

*a*, sostanza bianca della midolla — *o*, centro cinereo che ha quattro corna, due anteriori, e due posteriori da ciascun lato — *b*, *d*, solchi anteriore e posteriore della midolla — *f*, pia madre — *g*, aracnoide viscerale — *h*, aracnoide parietale: fra queste due porzioni dell'aracnoide si vede la cavità aracnoidea, e tra l'aracnoide viscerale e la pia madre apparisce il grande confluente del fluido encefalico-rachidiano — *i*, dura madre — *s*, legamento denticolato — *u*, *v*, radici anteriore e posteriore del quinto nervo cervicale.

Fig. 4. Dimostra l'origine della porzione maggiore e minore del quinto nervo cerebrale non che del secondo, o dei nervi ottici.

*a*, sostanza perforata laterale — *b*, talamo ottico sinistro — *d*, sezione del talamo ottico, e corpo striato corrispondente — *f*, *f*, corpi genicolati esterno ed interno — *g*, gamba sinistra del cervello — *e*, tubercoli mammillari — *i*, infondibolo — *o*, tuber cinereum — *h*, ponte del Varolio — *k*, tubercoli quadrigemini — *l*, midolla allungata — *m*, piramidi — *n*, oliva sinistra — *p*, corpo restiforme sinistro — *c*, *c*, gamba sinistra del cervelletto, o processo sinistro del cervelletto al ponte, diviso in due parti per seguire la porzione maggiore del quinto fino al corpo restiforme *p*, — *t*, processo del cervelletto alla midolla allungata — *q*, processo del cervelletto ad testes — *r*, porzione maggiore del nervo trigemello sinistro seguita fino al corpo restiforme col quale si continua — *z*, nervo masseterino, o crotafitico-buccinatorio, o porzione minore del quinto — *s*, origine del nervo ottico sinistro dai corpi genicolati, e dai tubercoli quadrigemini — *u*, *u*, porzione cerebrale dei nervi ottici — *v*, chiasma — *x*, *x*, porzioni orbitali di questi nervi.

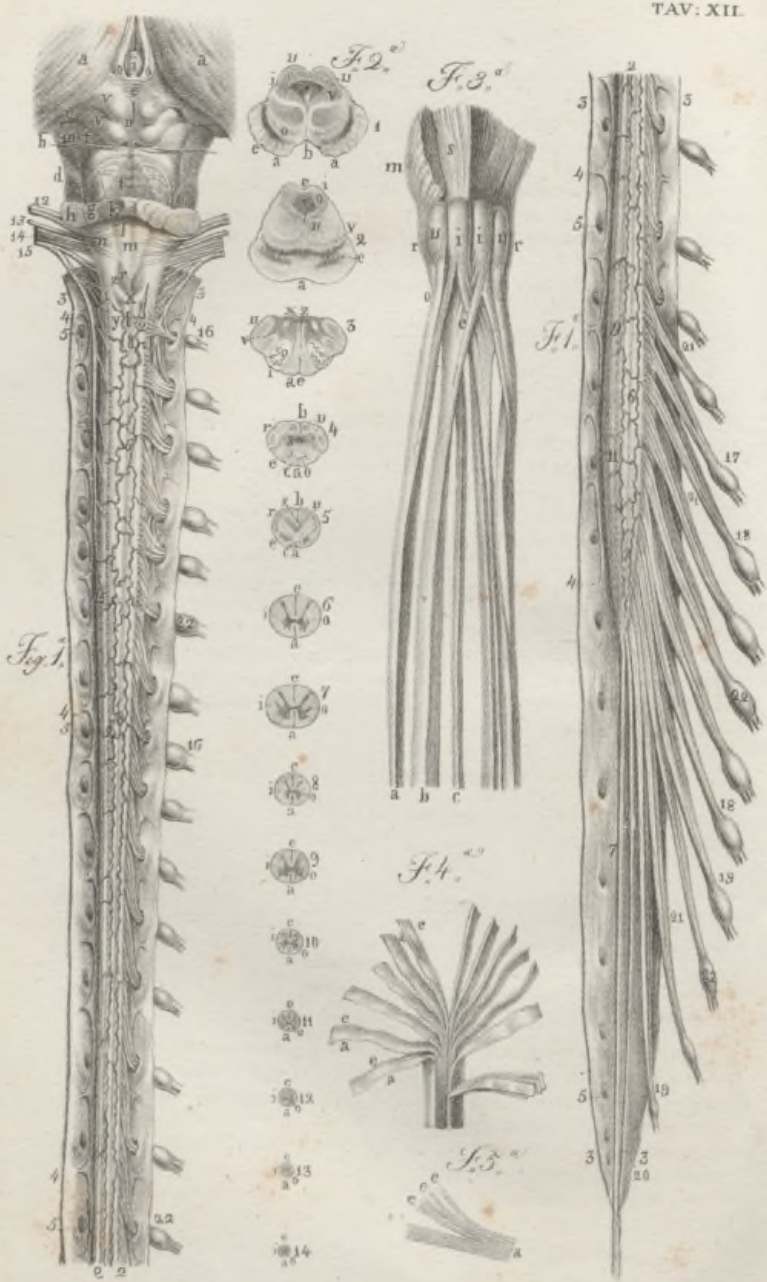


L. Nannini dis. in pietra dal vero.

Lit. Gaspari e Lion

Fig. 5. Decussazione delle fibre centrali dei nervi ottici secondo Caldani.

*a*, *a*, fibre periferiche, e nel chiasma non decussate dei nervi ottici — *b*, *b*, fibre centrali decussate nel chiasma — *c*, il chiasma, e ad un tempo la decussazione parziale delle fibre dei nervi in esame.

Fig. 6. Origine della porzione maggiore, o gangliare del quinto seguita a traverso il ponte del Varolio, e nesso di questa porzione col nervo acustico secondo Foville.

*a*, porzione della gamba sinistra del cervello — *b*, porzione dei tubercoli quadrigemini — *d*, ponte del Varolio — *f*, midolla allungata — *g*, piramide — *e*, oliva — *i*, corpo restiforme — *o*, *o*, *o*, porzione gangliare, o maggiore del quinto nervo cerebrale, la quale s'immerge nel ponte, e va a questo ed al corpo restiforme — *u*, nervo acustico — *v*, luogo nel quale ha luogo la connessione delle fibre radicolari del nervo acustico con le fibre radicolari, od originali della porzione maggiore del quinto dal corpo restiforme.

Fig. 7. Decussazione delle piramidi e fibre trasverse ed arciformi secondo Arnold.

*a*, ponte del Varolio — *o*, ponticello non sempre esistente — *i*, fibre trasverse — *e*, fibre arciformi — *u*, decussazione delle piramidi — *v*, solco longitudinale anteriore della midolla allungata — *l*, piramidi — *t*, olive — *f*, corpi restiformi.

Fig. 8. Corpo mammillare trasversalmente tagliato.

*a*, Sostanza bianca — *e*, sostanza cinerea.

## TAV. XII.

Fig. 1. Midolla spinale in un con porzione di cervello veduta dalla faccia posteriore. I nervi spinali non sono stati delineati che a destra.

*a*, *a*, porzione dei talami ottici. — *b*, corpo genicolato esterno — *c*, corpo genicolato interno — *e*, faccia superiore concava delle laminette trasversali della commissura posteriore — *i*, glandula pineale arrovesciata in avanti, e veduta dalla faccia inferiore: si vede che essa mediante una laminetta è congiunta con la commessura posteriore — *o*, *o*, penduncoli della glandula pineale — *u*, tubercoli quadrigemini — *v*, *v*, braccia di questi tubercoli — *z*, frenulo dei medesimi — *t*, valvula magna cerebri, o velo midollare superiore presentante alquanti rudimenti

fogliacei — *d*, fili laterali del ponte — *f*, laccio formato dal fascio superiore, o posteriore proveniente dalle olive — *g*, processi del cervelletto alla midolla allungata — *h*, processi del cervelletto al ponte — *k*, processi del cervelletto ai tubercoli quadrigemini, od al cervello — *m*, midolla allungata veduta dalla parte del seno romboidale — *n*, strie midollari — *r*, ale cinerce — *x*, obice — *z*, lingula — *l*, prominenze rotonde — *y*, *l*, fascio posteriore — 1, fascio laterale — 2, 2, ec. midolla spinale veduta dalla faccia posteriore — 3, 3, ec. dura madre spinale longitudinalmente aperta — 4, 4, 4, ec. legamento denticolato, o serrato — 5, 5, 5, ec. fori della dura madre pei quali passano i nervi spinali — 6, solco longitudinale posteriore della midolla spinale — 7, filo terminale della medesima — 8, 8, porzione cervicale della midolla spinale — 9, 9, porzione toracica — 11, porzione lombare. Osserva che fra il terzo nervo cervicale ed il secondo dorsale la midolla spinale apparisce più grossa: questo ingrossamento è detto intumescenza cervico-dorsale, o brachiale, o cervicale. Discendendo pel dorso essa midolla si assottiglia, e non torna ad ingrossarsi che nella parte inferiore del dorso, e superiore della regione lombare, dove forma l'intumescenza olivare, o dorso lombare, o lombare, o crurale — 10, quarto nervo cerebrale, o patetico — 12, settimo paio dei nervi cerebrali secondo Willis, diviso nella porzione dura, o nervo facciale, e nella molle, o nervo acustico — 13, nervo glossofaringeo — 14, nervo vago, o pneumo-gastrico — 15, 15, nervo spinale, od accessorio del Willis — 16, 16, nervi cervicali, dei quali appariscono le radici posteriori. Osserva, che a destra l'accessorio ha connessione con le radici posteriori del nervo sottoccipitale e secondo cervicale: particolarità che non è costante — 17, 17, nervi dorsali — 18, 18, nervi lombari — 19, 19, nervi sacrali — 20, nervo coccigeo — +, suo ganglietto spinale — 21, 21, 21, radici anteriori dell'ultimo nervo dorsale, dei nervi lombari e di alquanti dei sacri — 22, 22, ec. gangli spinali.

Fig. 2. SEZIONI TRASVERSE DEI TUBERCOLI QUADRIGEMINI E DELLA MIDOLLA ALLUNGATA E SPINALE PER DIMOSTRARVI LA DISPOSIZIONE DELLA SOSTANZA GRIGIA ED I RAPPORTI DI QUESTA CON LA BIANCA.

1, tubercoli quadrigemini anteriori tagliati trasversalmente — *a*, *a*, gambe del cervello, o loro base — *e*, locus niger, o sostanza nera di Soemmerring — *o*, tegmento delle gambe dette — *b*, sostanza perforata media — *i*, lume dell'acquedotto del Silvio contornato di sostanza cinerea continua con quella del seno romboidale — *v*, sostanza cinerea dei tubercoli nates, o tubercoli quadrigemini anteriori — *u*, *u*, sostanza bianca dei medesimi superficiale e profonda.

2, tubercoli quadrigemini posteriori sezionati come gli anteriori — *a*, porzione anteriore del ponte del Varolio — *c*, sostanza nera continua con quella delle gambe cerebrali — *u*, fascetti rotondi — *e*, acquedotto del Silvio — *i*, sostanza bianca superficiale dei tubercoli testes — *o*, loro sostanza cinerea, o nuclei cinerei — *v*, principio del tegmento delle gambe cerebrali.

3, sezione trasversale della midolla allungata in corrispondenza della parte media delle olive — *a*, piramidi — *e*, solco longitudinale anteriore — *i*, olive — *o*, nuclei dentati, o fimbriati — *u*, corpi restiformi — *v*, loro sostanza cinerea — *x*, prominenze rotonde — *z*, seno romboidale.

4, decussazione delle piramidi tagliata trasversalmente nella parte superiore — *a*, solco longitudinale anteriore — *b*, solco longitudinale posteriore — *c*, fasci primitivi delle piramidi — *o*, fibre decussate — *e*, fasci olivari — *r*, corpi restiformi — *s*, canale della midolla allungata continuo col seno romboidale — *u*, sostanza cinerea continua coi nuclei dentati e con la sostanza cinerea della midolla spinale.

5, decussazione delle piramidi trasversalmente tagliata nella parte media. Le medesime lettere indicano i medesimi oggetti della precedente figura.

6, questa figura unitamente alle altre fino alla 14 inclusive sono sezioni trasverse della midolla spinale mostranti le differenze di forma della sostanza cinerea della midolla stessa. In tutte *a*, indica il solco medio anteriore — *e*, il solco medio posteriore — *i*, la sostanza bianca — *o*, la cinerea, la quale ha una porzione centrale denominata centro, o commessura, e due corna anteriori ed altrettante posteriori.

Fig. 3. Porzione di midolla spinale divisa in due metà. La metà destra è separata nè suoi fasci, che si veggono continui con quelli della midolla allungata. Apparisce in pari tempo la decussazione di Mistichelli. Secondo Arnold.

*a*, fascio anteriore destro della midolla spinale — *b*, fascio laterale destro — *c*, fascio posteriore destro — *e*, decussazione di Mistichelli, o fibre decussate delle piramidi — *i*, *i*, piramidi, o corpi piramidali — *o*, fascio olivare continuo con l'anteriore della midolla spinale — *u*, *u*, olive — *r*, *r*, corpi restiformi — *m*, ponte del Varolio, di cui è stato a destra levato in parte lo strato superficiale onde apparisca l'incesso del fascio piramidale sopra lo strato superficiale medesimo — *s*, detto fascio piramidale.

Fig. 4. Struttura lamellare dei fasci della midolla spinale. Le laminette appariscono per la massima parte divise, ed aperte. Secondo Arnold.

*a*, margine interno, o centrale acuto delle laminette — *e*, margine esterno periferico ottuso delle medesime.

Fig. 5. Una delle anzidette laminette divisa in parte nelle fibre, o fascetti fibrosi ond'è composta.

*a*, laminetta — *e*, *e*, *e*, fili, o fascetti fibrosi nei quali si risolve.

TAV. XIII.

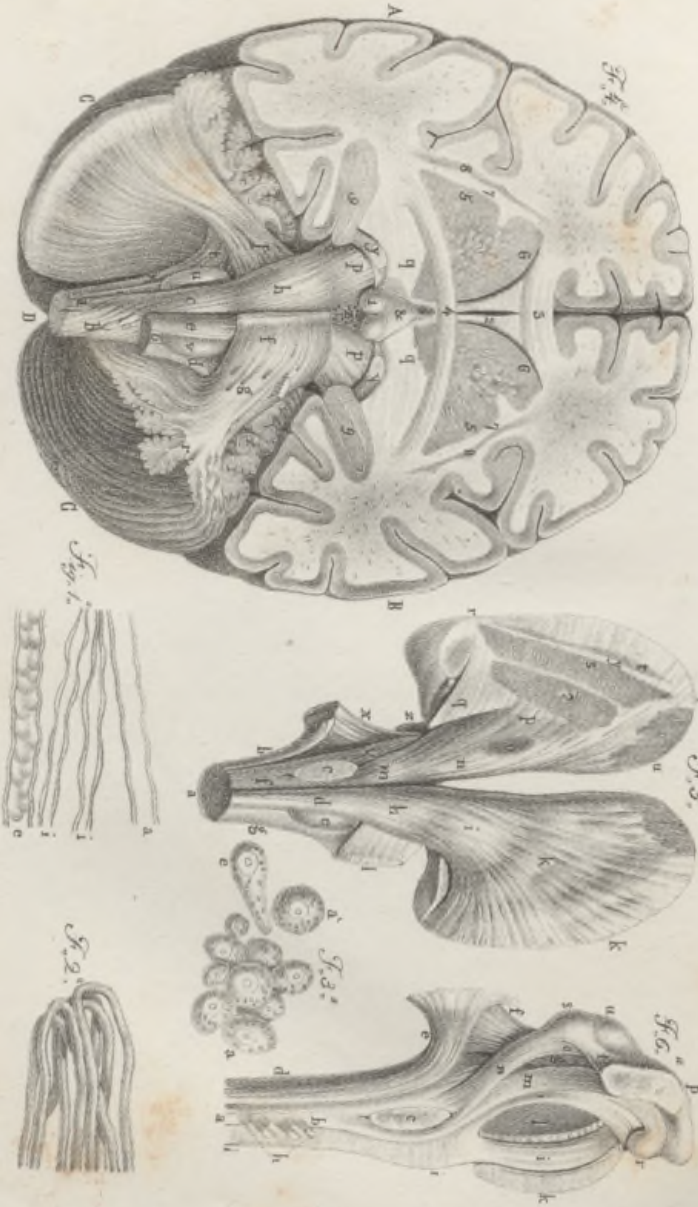

O. Nannini dis. dal vero.

Lit. Gaspari e C

## TAV. XIII.

*Queste tre tavole sono destinate a dimostrare l'anatomia microscopica delle due sostanze dell'asse cerebro-spinale, e l'andamento delle fibre dell'encefalo.*

Fig. 1. Fibre primitive della sostanza bianca del cervello.

*a*, una fibra col suo contenuto, che è naturale — *e*, una fibra col suo contenuto, che comincia a coagularsi — *i*, *i*, fibre varicose di Ehrenberg. Sembra che le varicosità dipendano da un alterazione della guaina. Si vede che queste fibre sono tubuli pieni di una sostanza semifluida, trasparentissima, i quali ricordano i cilindri di Fontana, i canaletti di Malpighi, ed i tuboli di Leuvenhoeck.

Fig. 2. Anse di origine delle suddette fibre.

Fig 3. Globuli, o corpuscoli della sostanza cinerea.

*a*, un globulo isolato dalla massa comune *a*, rappresentata dalla fig. nella qual massa ve ne hanno altri più piccoli, altri più grandi — *e*, un globulo di forma allungata; sembra caudato, o periforme. Si vede che questi globuli non sono che cellule nucleate.

Fig. 4. Dimostra l'andamento del fascio piramidale al di sopra dello strato superficiale delle fibre trasverse del ponte, la disposizione delle fibre trasverse del ponte, e della commissura anteriore non che dei nuclei cinerei dei corpi striati: infine l'andamento del corpo restiforme nel cervelletto. Il tutto veduto dalla base.

A, B, emisferi cerebrali divisi nei lobi anteriore, medio, e posteriore, il quale ultimo rimane coperto dal cervelletto. Si vede la base del cervello superficialmente tagliata in trasverso nei due lobi che appariscono, per mettere allo scoperto la commissura anteriore, ed i nuclei dei corpi striati.

C, Cervelletto distinto già ne'suoi due emisferi, nel sinistro dei quali si vede entrare il braccio, o gamba sinistra del ponte, la quale con le sue fibre conformate a modo di laminette entro detto emisfero si distribuisce: nel destro emisfero si vede entrare lo strato profondo delle fibre del ponte ed il corpo restiforme.

D, midolla allungata nella quale a sinistra è levata la porzione inferiore del fascio olivare, e piramidale onde apparisca l'origine delle fibre decussate.

*a*, fibre primitive del fascio piramidale — *b*, fibre decussate del medesimo — *c*, piramide destra — *e*, piramide sinistra tagliata, come è

stato detto sopra — *i*, fascio olivare destro — *o*, fascio olivare sinistro tagliato, come sopra si è notato — *v*, oliva destra — *u*, oliva sinistra — *x*, corpo restiforme destro — *t*, processo cerebelloso inferiore, o processo del cervelletto alla midolla allungata — *d*, il medesimo processo a sinistra — *f*, strato superficiale delle fibre trasverse del ponte a sinistra — *g*, gamba, o braccio sinistro del ponte, il quale braccio s' immerge nel emisfero cerebelloso corrispondente, e forma delle laminette con le sue fibre — *r*, *r*, queste laminette — *h*, il fascio piramidale destro, che passa fra lo strato superficiale qui levato delle fibre trasverse del ponte, ed il fascio profondo delle medesime, e che va a continuarsi con i fasci fibrosi della base della gamba cerebrale del medesimo lato — *l*, strato profondo delle fibre trasverse del ponte, espandentisi nell'emisfero cerebelloso destro — *p*, *p*, gambe del cervello — *y*, *y*, porzione cerebrale dei nervi ottici — *q*, *q*, sostanza bianca che copre le gambe del cervello, la quale appartiene al lobo medio — *z*, sostanza perforata media — &, tuber cinereum — *s*, infondibolo — 1, corpi mammillari, che con le loro radici ascendono, e si continuano nelle colonne del trigono cerebrale — 2, setto lucido, e suo ventricolo — 3, ginocchio del corpo calloso — 4, commissura anteriore, la quale con le sue fibre entra nel nucleo lenticolare dei corpi striati — 5, nucleo lentiforme — 6, nucleo caudato dei corpi striati — 7, capsula midollare del nucleo lentiforme — 8, nucleo taenieforme, o claustro — 9, piede dell' ippocampo maggiore, o corno di ammone tagliato.

Fig. 5. Dimostra l' andamento dei fasci olivare, e piramidale a traverso il ponte, l' irradiazione delle fibre delle gambe del cervello, la disposizione dei nuclei del corpo striato destro: il tutto veduto dalla parte della base.

*a*, midolla allungata dalla quale è stato levato il corpo, o fascio piramidale destro — *b*, corpo restiforme destro tagliato al suo ingresso nel cervelletto — *c*, nucleo olivare destro — *e*, corpo olivare sinistro — *g*, corpo restiforme sinistro — *d*, piramide sinistra — *h*, andamento del fascio piramidale sinistro a traverso il ponte — *i*, la sua immedesimazione nella base della rispondente gamba cerebrale, e base di questa gamba — *k*, *k*, irradiazione delle fibre di detta gamba attraverso i corpi striati ed i talami ottici la quale irradiazione è tagliata alla base della corona radiata: la sostanza cinerea dei nuclei di dette parti è stata per la massima parte levata — *l*, strato profondo delle fibre trasverse del ponte apparenti solo a sinistra — *f*, fascio olivare destro — *m*, porzione inferiore del fascio olivare destro, la quale passa sopra lo strato profondo delle fibre trasverse del ponte e concorre a formare il tegmento della gamba cerebrale corrispondente, e poi va a far parte dell' irradiazione di questa gamba — *p*, prolungamento di detta porzione ai nuclei cinerei dei corpi striati, e talami ottici — *o*, sostanza nera della gamba cerebrale destra — *n*, questa gamba dalla quale sono levate le fibre superficiali, o della base per vedere lo strato profondo — *q*, una parte

Fig. 1.a

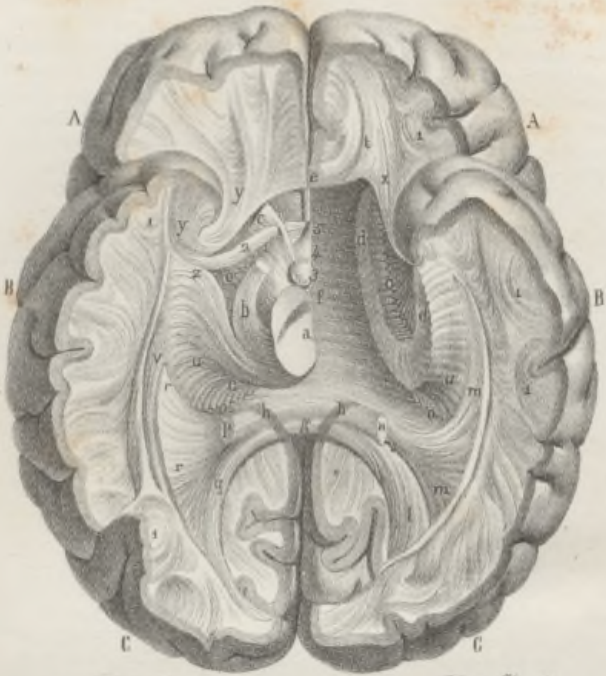


Fig. 2.a

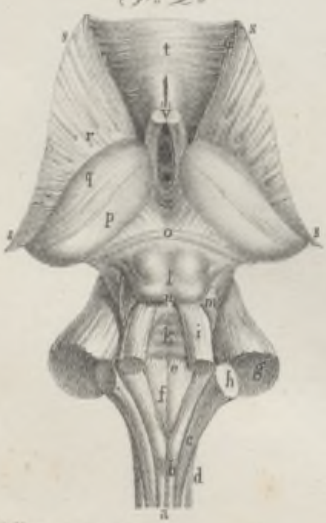

Fig. 3.a

D. Manoni dis. dal vero

Lit: Gaspari e C.

delle fibre superficiali tagliate, che appartenevano al fascio piramidale — *r*, *r*, sostanza fibrosa midollare al davanti e al di dietro del nucleo caudato del corpo striato — *s*, *s*, nucleo lentiforme destro — *u*, nucleo caudato destro — *t*, nucleo taenieforme — *y*, capsula midollare del nucleo lentiforme — *v*, porzione superiore del fascio olivare, che va ai tubercoli quadrigemini e costituisce il così detto laccio — *x*, porzione del processo destro del cervelletto portata allo infuori — *z*, tubercoli quadrigemini.

Fig. 6. Dimostra la disposizione e l'andamento dei fasci piramidale ed olivare a traverso il ponte: la piramide destra è levata, per cui non si vede che l'incesso del fascio piramidale sinistro: la gamba destra del ponte è pure asportata. La veduta degli oggetti è dal lato destro.

*a*, midolla allungata — *b*, fascio olivare destro — *c*, nucleo di questo fascio — *d*, corpo restiforme — *e*, peduncolo, o gamba del cervelletto — *f*, processo destro del cervelletto al cervello, od ai tubercoli quadrigemini posteriori — *g*, incesso di codesto processo sotto i tubercoli quadrigemini — *h*, fasci decussatori della piramide sinistra — *i*, *i*, questa piramide, o fascio piramidale sinistro, che corre tra lo strato superficiale *k*, e profondo *l*, *l*, delle fibre trasverse del ponte — *m*, corso del fascio olivare sopra lo strato profondo del ponte — *n*, porzione posteriore, o superiore di questo fascio, denominata laccio — *o*, porzione anteriore del medesimo la quale va alla gamba cerebrale *p*, ed insieme col processo del cervelletto, ed il fascio rotondo ne costituisce il tegmento — *r*, corpo mammillare, o pisiforme — *s*, tubercoli quadrigemini posteriori — *t*, il loro braccio posteriore destro che va nel tegmento della gamba cerebrale rispondente — *u*, tubercoli quadrigemini anteriori.

## TAV. XIV.

Fig. 1. Cervello veduto per la base dal quale mediante un taglio delle gambe si è levato il ponte in un col cervelletto e la midolla allungata. A destra appariscono i fasci fibrosi della gamba cerebrale corrispondente, e la loro irradiazione, non che la distribuzione delle fibre della commissura anteriore, ed il fascio unciforme. A sinistra la detta gamba è stata asportata in un coi nuclei cerebrali. Si vede da ambo i lati la distribuzione delle fibre del corpo calloso, e la decussazione di queste con quelle della irradiazione delle gambe cerebrali, o della corona radiata.

A, A, lobo anteriore degli emisferi cerebrali — B, B lobo, medio — C, C, lobo posteriore.

*a*, gamba cerebrale destra tagliata, nel centro della quale si scorge la sostanza nera del Soemmerring: sopra questa apparisce la base, che nella naturale posizione del cervello è inferiore: al di sotto il tegmento che nella positura naturale è superiore — *b*, porzione cerebrale del nervo ottico destro tagliata, la quale ha adesione con la gamba cerebrale da cui prende alcune fibre — *c*, irradiazione, o corona radiata destra, che con la sua porzione media si vede decussata con le fibre del corpo calloso, e con la porzione posteriore va al lobo posteriore, ed inferiore — *d*, *d*, porzione più larga, o base dell' irradiazione cerebrale, o corona radiata sinistra — *e*, ginocchio del corpo calloso — *f*, faccia inferiore o corpo del medesimo — *g*, splenium — *h*, *h*, fasciolina cinerea che cinge lo splenio del corpo calloso — *o*, *o*, decussazione delle fibre del corpo calloso con la corona radiata d' ambo i lati — *p*, piccolo fascio di fibre tagliate che disperdevansi sotto la fossa digitata nel lobo posteriore ed inferiore destro — *q*, fascio fibroso proveniente dallo splenium del corpo calloso a destra, il quale fascio è appellato forcipe da Reil — *r*, *r*, fascio, o strato fibroso denominato tapeto — *l*, forcipe sinistro — *m*, tapeto sinistro — *n*, fascetto inferiore tagliato delle fibre dello splenium a sinistra le quali andavano a disperdersi sotto la fossa digitata ed il corno discendente — *s*, fascetto superiore del medesimo splenium a sinistra, che nella parte superiore del corno discendente, e della fossa digitata, o corno posteriore disperdonsi — *t*, fibre del ginocchio del corpo calloso nel lobo anteriore sinistro del cervello — *u*, *u*, fibre non decussate della corona radiata, le quali toccano solamente la faccia superiore del tapeto, e lo coprono, e vanno a disperdersi nel lobo posteriore — *v*, fascetto longitudinale della corona radiata destra, il quale va al lobo posteriore — *z*, fibre della corona radiata destra, che vanno all' apice del lobo medio del cervello — *y*, *y*, fascio unciforme superficiale che congiunge il lobo medio con l' anteriore a destra — *x*, fibre del fascio unciforme più profondo nel lobo anteriore sinistro — 1, 1, 1, ec. fibre arcuate delle circonvoluzioni: queste fibre si conformano in lamine congiungenti le circonvoluzioni medesime — 2, metà destra della commissura anteriore perforante la corona radiata: va a disperdersi con le sue fibre nel lobo medio — 3, tubercolo mammillare destro — 4, metà destra del tuber cinereum — 5, metà destra dell' infondibolo. Le altre parti sono state distrutte.

Fig. 2. Dimostra i fasci posteriori della midolla allungata, la disposizione della commissura posteriore, i tubercoli quadrigemini, i talami ottici, l' irradiazione midollare, o corona radiata, la decussazione di questa con le fibre del corpo calloso. Secondo Arnold.

*a*, midolla allungata — *b*, fascio gracile che offre un' intumescenza onde apparisce clavato — *c*, fascio cuneato — *d*, fascio laterale — *e*, fascio rotondo — *f*, seno romboidale, dal quale sono levate le ale cineree, e la sostanza ferruginea, occupante la prima la fossa posteriore,

la seconda l'anteriore del seno nominato — *g*, gambe cerebellose — *h*, processo del cervelletto alla midolla — *i*, processo del cervelletto al cervello, il quale processo si congiugne con il fascio rotondo — *k*, valvula magna cerebri presentante alcuni rudimenti fogliacei — *n*, freno dei tubercoli quadrigemini — *l*, questi tubercoli — *m*, lacci dei tubercoli quadrigemini, i quali lacci provengono dal fascio superiore delle olive (Vedi Fig. 5. Tav. XIII.) — *o*, commissura posteriore, le fibre della quale vanno alla parte posteriore dei talami dei nervi ottici — *p*, talami ottici — *q*, strato zonale di fibre, le quali vanno nei corpi striati — *s*, *s*, corona radiata — *t*, porzione della faccia inferiore del corpo calloso — *u*, decussazione delle fibre del corpo calloso con le fibre della corona radiata — *r*, colonne della volta a tre pilastri tagliate — *z*, faccia inferiore del terzo ventricolo, nella quale appariscono alcune fibre decussate, che talora si veggono prolungate anche nel solco del seno romboidale.

Fig. 3. La medesima preparazione della figura precedente, dalla quale sono levati il fascicolo gracile, o cuneato, i tubercoli quadrigemini, la commissura posteriore, la parte superiore dei talami ottici, e dei corpi striati. Secondo Arnold.

*a*, midolla allungata — *b*, fascio laterale — *c*, fascio rotondo, del quale si vede l'andamento alle gambe del cervello — *d*, processo del cervelletto al ponte, o gamba del cervelletto — *e*, processo del cervelletto al cervello congiungentesi col fascio rotondo — *f*, lacci tagliati — *h*, gambe del cervello — *k*, loro tegmento — *g*, strato profondo delle fibre dei talami ottici continue con le fibre del tegmento delle gambe cerebrali — *m*, strato profondo delle fibre dei corpi striati — *n*, *n*, corona radiata — *l*, faccia inferiore del corpo calloso — *o*, decussazione delle fibre del corpo calloso con le fibre della corona radiata — *u*, colonne della volta tagliate — *v*, faccia inferiore del terzo ventricolo nel quale si veggono alcune fibre decussate, decussazione che si prolunga incerta pel solco mediano del seno romboidale.

Fig. 1.ª

Fig. 2.ª

Fig. 3.ª

O. Nannini dis. dal vero. Lit. Gaspari e C.

## TAV. XV.

Fig. 1. Emisfero cerebrale destro, nel quale si veggono preparati il fascio arcuato ed unciforme, la capsula del nucleo lenticolare, e la corona radiata. Gli oggetti sono veduti dal lato esterno dell'emisfero. Secondo Arnold.

*a*, lobo anteriore — *b*, lobo medio — *d*, lobo posteriore — *e*, *f*, *g*, corona radiata, o sua base, nella quale appariscono tagliate le fibre della medesima: giace fra la capsula del nucleo lenticolare, ed il fascio arcuato *h*, *h*, — *m*, decussazione delle fibre del corpo calloso, e della corona radiata — *n*, *n*, *n*, fibre provenienti dalla corona, e corpo calloso detti, le quali ascendono — *l*, fibre del ginocchio del corpo calloso, le quali vanno al lobo anteriore — *o*, *o*, *o*, fibre della parte media del corpo calloso che dopo la decussazione discendono riunite a comporre la capsula del nucleo lenticolare — *h*, *h*, fascio arcuato proveniente dalla parte media del corpo calloso, e distribuentesi al lobo medio, e posteriore — *t*, fascio unciforme — *s*, *s*, *s*, fibre arcuate delle circonvoluzioni.

Fig. 2. Emisfero destro rappresentato dalla parte interna nel quale dopo aver levata la porzione periferica della volta, il nucleo caudato del corpo striato, e il talamo ottico si è messa in veduta la distribuzione delle fibre della gamba cerebrale, e del corpo calloso. Secondo Arnold.

*a*, lobo anteriore — *b*, lobo medio — *d*, lobo posteriore — *c*, nervo olfattorio — *e*, gamba cerebrale — *f*, sua base — *g*, suo tegmento — *o*, sostanza nera — *h*, *h*, corona radiata, o sua base — *k*, fascio longitudinale proveniente dalla parte inferiore della corona radiata; il quale fascio va al lobo posteriore — *l*, splenio del corpo calloso — *p*, corpo, o parte media del medesimo — *q*, ginocchio — *i*, fibre del ginocchio portantisi al lobo anteriore — *m*, fibre di detto corpo, o parte media, che vanno superiormente — *n*, fibre dello splenio distribuentisi al lobo posteriore — *r*, fibre del medesimo situate nella parete inferiore del corno medio, o discendente destro dei ventricoli laterali: congiungendosi con la rispondente gamba *t* della volta compongono il così detto alveo *s* — *u*, uncino della circonvoluzione arcata, o fornicata, nel quale apparisce la sostanza reticolata bianca — *v*, *v*, fibre arcuate.

Fig. 3. Emisfero destro, nel quale è messo allo scoperto l'andamento della volta cerebrale: la maggior parte del talamo ottico è asportata. La volta è stata seguita fino all'uncino della circonvoluzione arcata. Secondo Arnold.

*a*, *b*, *d*, *c*, gli stessi oggetti della precedente figura — *f*, ginocchio del corpo calloso — *g*, corpo, o parte media — *h*, splenio — *e*, com-

missura anteriore — *i*, corpo mammillare — *o*, sua radice discendente — *r*, sua radice ascendente — *m*, stria midollare del talamo ottico — *l*, colonna anteriore della volta — *k*, setto lucido — *n*, corpo della volta — *p*, gamba della medesima continuantesi con l'uncino della circonvoluzione arcata — *t*, quest'uncino — *q*, principio della circonvoluzione fornicata, le fibre della quale si distribuiscono nella faccia interna del lobo anteriore, e vanno a comunicare e congiugnersi col setto *k*, e con l'origine del nervo olfatorio — *s*, *s*, *s*, il così detto fornice esterno che manda le sue fibre alla circonvoluzione fornicata, al lobo posteriore ed all'alveo — *u*, fasciolina dentata riempiente le maggior parte dell'alveo — *v*, fibre del corpo calloso ec.

## ORGANI DEI SENSI

### TAV. XVI.

Fig. 1. Mano destra di un uomo di 33 anni con porzione di avambraccio veduta dalla regione dorsale in atto di toccare. Vi si vede preparata l'epidermide ed il reticolo: si vede avulsa e rovesciata l'unghia dell'indice per vedere le linee papillari del derma corrispondenti non che la faccia interna dell'unghia, e la sua unione con l'epidermide. L'unghia separata poi è mostrata dalla faccia esterna ed interna.

*a*, *a*, corio, o derma della faccia dorsale della mano denudato del reticolo e della epidermide. Vi si veggono le molte rughe, e solchi cutanei diversi nel centro dei quali trovansi i forellini di sbocco delle glandole sebacee, ed i fori per l'uscita dei peli: più i solchi, e pieghe articolari in corrispondenza delle articolazioni delle falangi, ed alquanti peli — *b*, solco nel quale è ricevuta la radice dell'unghia, e che dicesi matrice, od organo generatore dell'unghia — *c*, papille disposte in linee longitudinali, situate sotto l'unghia, corrispondenti ai solchi longitudinali della faccia concava, o aderente dell'unghia avulsa — *d*, porzione di epidermide tagliata, e rovesciata: il restante dell'epidermide è stata lasciata aderente alla cute: quella della faccia dorsale dell'indice è stata levata — *f*, reticolo — *l*, *l*, vasi Hunteriani, che altro non sono che i canali escretori delle glandole sudoripare, stirati ed apparenti solo nell'angolo di ripiegamento dell'epidermide e del reticolo, chè altrove sono stati lacerati: questi vasi tenuissimi passano dal derma a dette membrane — *e*, *e*, *e*, cuticola, od epidermide circondante l'unghia, ed aderente alla medesima — *o*, *o*, radice dell'unghia vestita dall'epidermide — *i*, corpo, o parte media dell'unghia veduta dalla faccia esterna — *r*, lunula — *s*, estremità libera dell'unghia — *u*, corpo, e faccia interna dell'unghia vestita del reticolo Malpighiano, o mucoso:

O. Nannini dis. in pietra dal vero.

Lit. Gaspari e C.

i solchi e le prominenze che vi appariscono, corrispondono queste ai solchi, quelli alle linee longitudinali papillari del derma.

Fig. 2. Unghia del pollice destro rammollata in una soluzione acquosa di acido hydroclorico, e separata in lamine.

*a*, *a*, le dette lamine sovrapposte come nella epidermide.

Fig. 3. Il dito indice ingrandito di un uomo adulto, tagliato longitudinalmente per mostrare come la radice dell' unghia è ricevuta dalla matrice, e come l' epidermide ed il reticolo l' unghia stessa circondino.

*a*, falange ungueale — *b*, tessuto adiposo — *c*, derma, o corio — *e*, epidermide, e reticolo — *o*, matrice dell' unghia — *u*, radice dell' unghia — *v*, corpo dell' unghia — *z*, estremità anteriore.

Fig. 4. Dito indice destro ingrandito di un uomo adulto, veduto dalla faccia palmare per dimostrare la disposizione delle papille, o linee papillari della faccia esterna del corio.

*a*, linee papillari, e solchi vorticosi che appariscono nella parte media — *e*, linee, e solchi arcuati che si osservano nella parte anteriore e sui lati — *i*, linee e solchi trasversi, che sono nella parte posteriore — *u*, *u*, pieghe cutanee longitudinali — *v*, pieghe, e solchi articolari.

Fig. 5. La faccia interna del derma, o corio, mostrante le sue areole, o fossette riunite a rete.

*a*, queste areole di grandezza or maggiore, or minore, le quali erano piene di pinguedine che è stata asportata.

Fig. 6. Panicolo adiposo sottocutaneo di un uomo adulto.

*a*, lobetti costituenti questo panicolo.

Fig. 7. Panicolo adiposo preso da un neonato.

*a*, lobetti più piccoli, tondeggianti di detto panicolo.

*Fig.1.*

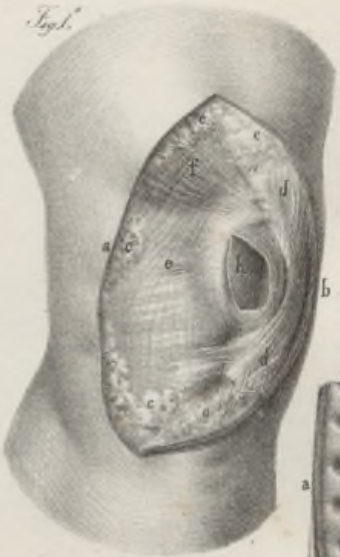

*F.2.*

*F.3.*

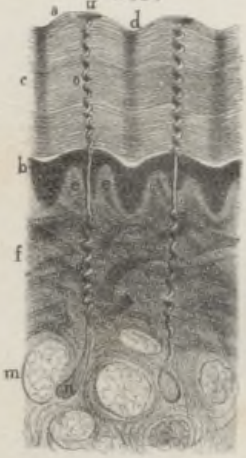

*F.4.*

*F.7.*

*F.5.*

*F.6.*

O. Nannini dis. in pietra dal vero.

Lit. Gaspari e C.

## TAV. XVII.

Fig. 1. Ginocchio sinistro di un uomo adulto, nel quale è preparata la borsa mucosa sottocutanea della regione rotoliana: si mostra in pari tempo il corio vestito dell'epidermide e del reticolo, il panicolo adiposo, e la fascia sottocutanea.

*a*, la pelle tagliata della parte interna del ginocchio — *b*. lembo di pelle separato e rovesciato allo infuori — *c*, adipe — *d*, fascia sottocutanea — *e*, fascia lata — *f*, porzione del muscolo vasto interno coperto dalla detta fascia — *h*, borsa mucosa sottocutanea aperta.

Fig. 2. Diversi brani di epidermide e di reticolo malpighiano veduti dalla faccia interna, non che di corio, o derma rappresentato dalla faccia esterna. Gli oggetti sono molto ingranditi.

A, epidermide velata dal reticolo malpighiano presa dalla palma della mano ed osservata dalla faccia interna, dove appariscono molte linee prominenti *a*, e solchi *e*, corrispondenti quelle ai solchi del derma, questi alle doppie linee papillari del medesimo, nei quali solchi appariscono le fossette, od areole del reticolo corrispondenti alle papille: queste fossette sono semplici.

B, epidermide e reticolo presi dal calcagno, e veduti dalla faccia interna. — In *a*, apparisce la faccia interna dell'epidermide — in *b*, la faccia interna del reticolo — in *c*, i solchi dell'epidermide — in *e*, le linee prominenti — in *o*, le areole, o fossette del reticolo corrispondenti alle papille.

C. faccia esterna del derma della palma della mano, dove in *a*, *a*, appariscono i solchi che dividono le linee papillari *c*, *c*, nelle quali le papille sono doppie e divise da un solco: tra esse esistono i fori di sbocco dei canali sudoriferi.

D, Un braccio di epidermide, e di corio della pianta del piede: in *a*, l'epidermide velante il corio, in *b*, il corio denudato dall'epidermide e dal reticolo, in *d*. le linee prominenti, in *c*, i solchi, in *v*, i fori dei canali sudoriferi detti anche pori epidermoidali, o fori infondibuliformi. In *e*, poi i solchi del derma, in *o*, *o*, le papille disposte in serie lineari in *u*, le aperture dei canali sudoriferi. Le papille sono gemine, ed a ciascun ordine di queste papille gemine appartiene una linea prominente avente le aperture degli anzidetti canali.

Fig. 3. Struttura, ed organi sudoripari della pelle della pianta del piede mostrati con una sezione perpendicolare della pelle stessa: gli oggetti sono molto ingranditi. Secondo Arnold

*a*, linee prominenti — *d*, solchi della faccia esterna della pelle trasversalmente tagliata — *c*, epidermide composta di lamine sopraposte — *b*, reticolo malpighiano — *f*, corio, o derma — *e*, *e*, papille gemine,

che corrispondono ad una sola delle prominenze della faccia cutanea esterna — *m*, adipe riempiente le areole del derma, e costituente il panicolo adiposo — *n*, follicoli sudoripari — *o*, canali sudoriferi, o spirali — *u*, sbocchi di questi canali, od aperture, o pori infondiboliformi dell' epidermide.

Fig. 4. Follicoli sebacei semplici e loculati, o cellulari mostrati mediante una sezione perpendicolare della pelle del naso. Gli oggetti sono molto ingranditi. Secondo Arnold.

*a*, epidermide — *b*, corio — *d*, panicolo adiposo — *c*, *c*, follicoli sebacei semplici — *e*, *e*, follicoli loculati, nei quali apparisce in *o*, la cavità comune, in *u*, le cellule comunicanti con detta cavità — *v*, un pelo, od un follicolo di un pelo continuo colla cavità comune ed uscente dal foro *z*, — *s*, fori esterni delle altre glandole.

Fig. 5. Pezzo di pelle levato dal capo di un uomo adulto, e visto di fianco dalla parte del taglio in un coi capeli infissivi.

*a*, membrana aponeurotica sottocutanea — *e*, pannicolo adiposo — *o*, grossezza della pelle nella quale veggonsi impiantati i capeli — *i*, capeli.

Fig. 6. Pezzo di pelle appartenente alla faccia anteriore della coscia di un uomo adulto, senza la cuticola ed il reticolo, dove si mostrano i forellini pei quali escono i peli, ed i peli medesimi. Veggonsi in oltre i solchi cutanei disposti a rete. Osserva per questi solchi anche la mano.

Fig. 7. Dimostra i follicoli dei peli, le glandole sebacee acinose tanto dei follicoli piligeri che proprie. Gli oggetti sono di molto ingranditi.

*a*, epidermide — *b*, derma — *d*, pannicolo adiposo — *c*, follicolo, o bulbo di un pelo — *o*, *o*, due glandole sebacee acinose, che con i loro condotti escretori sboccano nella cavità del follicolo del pelo — *f*, apertura esteriore di questo follicolo — *u*, radice del pelo abbracciante la polpa, o plastema, o germe che si appelli del pelo medesimo — *s*, tronco del pelo — *v*, *v*, glandole sebacee acinose proprie — *t*, una glandola sudoripara col suo condotto escretorio, o spirale.

## TAV. XVIII.

Fig. 1. Un pelo col suo follicolo di molto ingrandito, preso dal capillizio di un uomo adulto.

*a*, follicolo pilifero — *b*, fondo del follicolo — *d*, suo orifizio — *e*, polpa del pelo — *o*, radice bulbosa del pelo, la quale si continua nella porzione *i*, — *u*, parte esteriore del pelo.

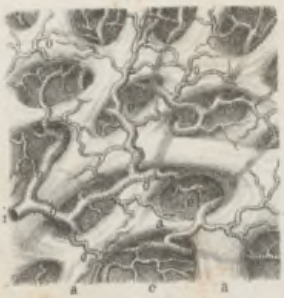

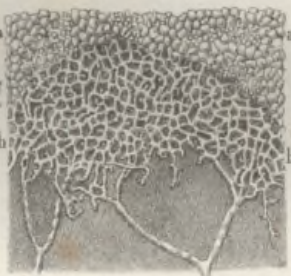

G. Nannoni dis. in pietra dal vero.

Lit. Gasperi e C.

Fig. 2. Radice di un pelo con la sua polpa, e col suo follicolo: il tutto molto ingrandito. Secondo Arnold.

*a*, porzione del tronco del pelo nella quale apparisce una sostanza esterna corticale ed una interna midollare — *e*, radice bulbosa, o claviforme del pelo, la quale ha una base incavata abbracciante la polpa, o plastema del pelo — *o*, questo plastema — *i*, arteriuzza che va a distribuirsi per il plastema, o polpa — *u*, derma del follicolo del pelo, il fondo è circondato dalla polpa del pelo — *v*, epidermide del follicolo che alla radice bulbosa del pelo si applica, e si agglutina.

Fig. 3. Il follicolo di un capelo veduto ad un ingrandimento di 200 diametri. Secondo Henle.

*a*, follicolo — *b*, polpa, o plastema, o germe del capelo — *c*, *c*, *d*, due strati della guaina della radice esterno, ed interno — *e*, invoglio dell' estremità inferiore formato di cellule — *f*, contorno trasparente della sommità della polpa, o germe — *g*, sostanza midollare — *h*, sostanza corticale — *i*, limiti esistenti fra le cellule dello strato esterno della guaina della radice — *k*, nuclei arrotondati del germe — *l*, nuclei allungati del medesimo — *m*, nuclei stirati in fibre anche più lunghe — *n*, strie longitudinali corticali — *o*, strie trasverse larghe della parte inferiore — *p*, strie trasverse del capelo uscito — *q*, *q*, piccoli ammassi di pigmento nel canale midollare.

Fig. 4. La faccia interna della cute in un co' suoi vasi arteriosi. Il tutto molto ingrandito.

*a*, *a*, *a*, fasci fibrosi maggiori, e minori, i quali si decussano e congiungono, e rendono la faccia interna del corio reticolata ed alveolare, o cellulare — *e*, *e*, ec. areole del corio — *i*, tronchetto arterioso distribuentesi con i suoi rami per detta faccia interna — *o*, rami, e ramuscelli, che sopra e trai fasci fibrosi distribuisconsi, e compongono una rete.

Fig. 5. Rete vascolosa cutanea ingrandita.

Fig. 6. Anse vascolari delle papille tattili molto ingrandite.

Fig. 7. Rete vascolare del follicolo di un pelo molto ingrandita.

Fig. 8. Vasi linfatici sottocutanei injettati secondo il metodo di Fohmann presi dalla regione inguinale di un bambino.

*a*, *a*, vescicole, o cellule di origine dei linfatici — *b*, rete linfatica continua con dette vescicole, ed in parte coperta dalle medesime — *c*, *c*, tronchi linfatici provenienti da detta rete.

Fig. 9. Dimostra come i nervi terminano nella cute.

*a*, *a*, due tronchetti nervosi tagliati — *e*, *e*, *e*, ec. loro rami — *o*, *o*, *o*, ec. anse nervose di terminazione.

Fig. 10. Indice della mano destra veduto dalla faccia palmare, nel quale sono preparati i nervi digitali provenienti dal mediano, ed alquanti corpuscoli del Pacini.

*a*, *a*, la pelle — *b*, *b*, nervi digitali radiale, ed ulnare — *c*, *c*, *c*, diramazioni di questi nervi — *e*, *e*, *e*, ec. alcuni dei corpuscoli Paciniani, che altro non sono che una particolare terminazione dei nervi non esclusiva però dei nervi digitali della mano, e del piede — *o*, *o*, arterie digitali.

Fig. 11. Un corpuscolo di Pacini veduto ad un ingrandimento di 50 diametri.

*a*, le membrane concentriche, ond'è composto il corpuscolo, fra le quali membrane rimane uno spazio, o cavità contenente un liquido: si vede che queste cavità offrono talora un qualche setto: la membrana esteriore del corpuscolo presenta delle porzioni eterogenee per le quali il corpuscolo stesso si unisce alle parti vicine — *e*, la più interna di queste membrane che circoscrive una cavità, detta capsula centrale — *i*, questa cavità percorrente l'asse longitudinale del corpuscolo — *o*, peziolo di esso — *u*, fibra nervosa primitiva, che percorre la suddetta cavità.

Fig. 12. Anse delle fibre nervose nelle papille tattili. Rassembrano i cilindri tortuosi, o intestinuliformi di Fontana.

Fig. 13. Brandello di epidermide obliquamente tagliata resa trasparente mediante l'immersione nell'acido acetico, veduta ad un ingrandimento di 300 diametri.

*a*, cellule superficiali piatte — *e*, nucleo diviso — *o*, nucleo libero — *i*, nuclei circondati dalle loro cellule, o cellule nucleate intermedie ai nuclei predetti, ed alle cellule piatte più superficiali.

Fig. 14. Cellule epidermoidali rese trasparenti mediante l'acido acetico, vedute ad un ingrandimento di 400 diametri.

*a*, cellula — *o*, nucleo.

Fig. 15. Cellule del pigmento del reticolo malpighiano vedute ad un ingrandimento di 600 diametri.

Fig. 16. Fibre del tessuto cellulare vedute ad un ingrandimento di 180 diametri.

Per l'Anatomia microscopica del grasso. Vedi la Tav. ultima della prima parte.

O. Nannini dis. in pietra dal vero.

Lit. Gaspari e C.

## TAV. XIX.

Fig. 1. Occhio destro aperto, e chiuso veduto di prospetto: il medesimo veduto di profilo.

A, occhio destro aperto ombreggiato, di un uomo.

$A^2$, il medesimo semplicemente lineare — *a*, sopraciglio — *b*, palpebra superiore, la quale è più estesa della inferiore *c*, come meglio apparisce in B — *d*, canto interno dell'occhio — *e*, canto esterno — *f*, *i*, commissure esterna, ed interna delle palpebre — *o*, *o*, ciglia — *m*, margine libero delle palpebre — *r*, caruncola lagrimale — *s*, piega semilunare, o rudimento della terza palpebra, appellata nictitante — *n*, sclerotica, od albuginea velata dalla congiuntiva oculare — *v*, cornea lucida dalla quale trasparisce l'iride — *u*, pupilla.

B, occhio destro chiuso ombreggiato.

C, Occhio destro aperto veduto di profilo.

Fig. 2. Faccia interna delle palpebre.

*a*, muscolo orbicolare delle palpebre — *b*, congiuntiva palpebrale — *c*, sbocchi dei condotti escretori della glandola lagrimale — *d*, questa glandola — *e*, *e*, cartilagini tarsi velate dalla congiuntiva quivi piena di papille: in corrispondenza della faccia interna di queste cartilagini veggonsi da *o* in *o* le glandole che diconsi di Meibomio — *i*, caruncola lagrimale — *s*, *s*, papille, e punti lagrimali superiore ed inferiore.

Fig. 3. Le palpebre dell'occhio destro dispiegate mediante un taglio della commissura esterna, e vedute dalla faccia interna onde appariscano le papille della congiuntiva, la caruncola lagrimale, ed il rudimento della terza palpebra, o piega semilunare.

*a*, palpebra superiore — *b*, palpebra inferiore — *c*, tarso della palpebra superiore coperto dalla congiuntiva, che apparisce piena di papille — *d*, tarso della palpebra inferiore pur vestito della congiuntiva piena di papille — *e*, margine libero convesso del tarso della palpebra superiore — *f*, margine libero del tarso della palpebra inferiore, il quale è retto: in questi margini veggonsi gli sbocchi delle glandole di Meibomio — *g*, *g*, ciglia — *i*, terza palpebra, o piega semilunare — *n*, caruncola lagrimale — *o*, *o*, papille e punti lagrimali superiore, ed inferiore.

Fig. 4. Papille della congiuntiva palpebrale ingrandite.

Fig. 5. Tre glandole di Meibomio ingrandite.

*a*, dette glandole che si veggono composte di vescichette, od acini così che rassembrano un grappolo di uva — *o*, condotto escretorio delle glandole Meibomiane — *u*, il suo foro di sbocco nel margine libero dei tarsi, o delle palpebre.

Fig. 6. Il tarso della palpebra superiore destra orizzontalmente tagliato, onde apparisca la situazione precisa delle glandole Meibomiane nella massa cartilaginea.

*a*, faccia anteriore, e *b* posteriore del tarso — *c*, acini delle glandole Meibomiane in parte tagliati — *d*, lume del condotto escretorio.

## TAV. XX.

Fig. 1. Muscolo orbicolare delle palpebre dell'occhio destro.

*a*, tendine del muscolo, o legamento palpebrale interno — *e*, fibre muscolari nascenti da questo tendine — *i*, *i*, altre fibre del muscolo orbicolare provenienti dall'apofisi montante, o nasale del mascellare superiore, e dall'osso frontale — *o*, fibre di detto muscolo terminanti nella detta apofisi della mascella superiore — *u*, fibre continue col muscolo zigomatico minore — *z*, porzione orbitale dell'orbicolare — *v*, porzione palpebrale.

Fig. 2. Dimostra il muscolo sopracigliare, o corrugatore dei sopraccigli, le cartilagini tarsi, i legamenti palpebrali ecc. nel lato destro.

*a*, ossa pertinenti all'orbita coperte del periostio — *e*, tarso della palpebra superiore — *i*, tarso della palpebra inferiore — *b*, legamento palpebrale interno, o tendine del muscolo orbicolare, il quale tendine si vede in rapporto col sacco lagrimale *s*, — *d*, legamento palpebrale esterno — *c*, tendine del muscolo elevatore della palpebra superiore — *o*, troclea pel tendine del muscolo obliquo superiore, o maggiore del bulbo oculare — *r*, questo tendine — *u*, pinguedine dell'orbita — *z*, muscolo corrugatore dei sopraccigli.

Fig. 3. Arterie e vene delle palpebre dell'occhio destro.

*a*, ramo anteriore dell'arteria temporale superficiale — *b*, rami frontali dell'oftalmica — *c*, rami nasali della medesima — *e*, arteria facciale, o mascellare esterna — *f*, arteria trasversa della faccia — *n*, arteria infraorbitale — *i*, circolo arterioso palpebrale esterno, od orbitale

Fig. 1.

Fig. 2.

Fig. 3.

Fig. 4.

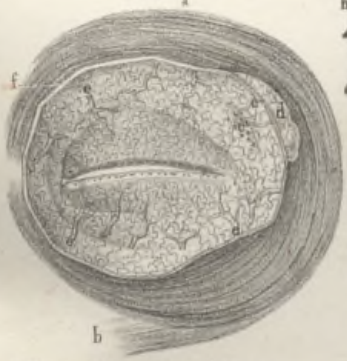

Fig. 5.

Fig. 6.

O. Nannini dis. in pietra dal vero.

Lit. Gaspari e C.

— *o*, circolo arterioso palpebrale, o palpebrale interno — *g*, vena temporale superficiale la quale riceve le due vene concorrenti a formare il circolo venoso *n*, — *h*, vena angolare — *k*, vena facciale.

Fig. 4. Arterie della congiuntiva palpebrale dell'occhio destro.

*a*, muscolo orbicolare delle palpebre veduto dalla faccia interna — *b*, zigomatico minore — *d*, glandola lagrimale — *c*, fori di sbocco dei condotti di questa glandola — *f*, congiuntiva — *e*, arterie congiuntivali che mettono rami tenuissimi spargentisi per la congiuntiva palpebrale, e formanti una minuta rete.

Fig. 5. Rete formata dalle arterie congiuntivali veduta con una lente di forte ingrandimento.

Fig. 6. Una glandola di Meibomio con le sue arterie molto ingrandita. Secondo Berres.

*a*, questa glandola — *b*, *b*, due arteriuzze parallele alla medesima staccantisi dal ramo trasverso *c*, il quale appartiene al margine libero della palpebra — *e*, ramuscelli delle arteriuzze *b*, *b*, i quali si portano alle vescicole, od acini della glandola — *o*, arteriuzze della cartilagine tarso, le quali insiem coi ramuscelli delle arteriuzze *b*, *b*, compongono le reti capillari che si veggono negli acini della glandola, dette reti intermedie dal Berres.

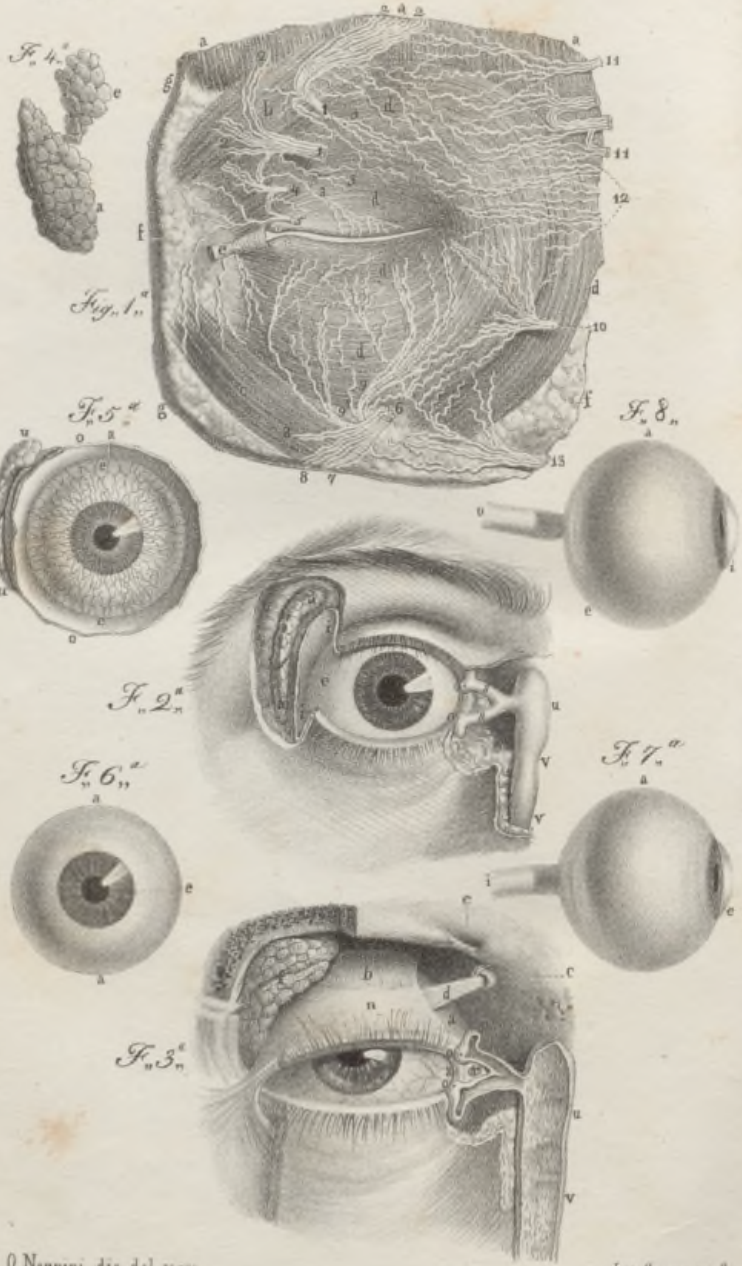

Fig. 4ª
Fig. 1ª
Fig. 5ª
Fig. 8
Fig. 2ª
Fig. 6ª
Fig. 7ª
Fig. 3ª

O. Nannini dis. dal vero.

Lit. Gaspari e C.

## TAV. XXI.

Fig. 1. Dimostra i nervi delle palpebre del lato destro rappresentati ad imitazione di Arnold dalla faccia palpebrale interna.

*a*, muscolo frontale — *b*, corrugatore dei sopracigli — *c*, elevatore dell' ala del naso e del labbro superiore — *d*, muscolo orbicolare — *e*, legamento palpebrale interno — *f*, pannicolo adiposo — *g*, cute — 1, nervo frontale il quale dà i rami frontali 2, congiungentisi con i rami del nervo facciale, o comunicante dalla faccia — 3, rami palpebrali del frontale, i quali vanno alla cute della palpebra superiore — 4, nervo sopratrocleare anastomizzantesi col frontale: da quest' anastomosi nasce il nervo palpebrale superiore, che va sino al margine della palpebra superiore — 5, nervo infratrocleare anastomizzantesi col sopratrocleare — 6, nervo infraorbitale congiungentesi coi rami del facciale, e somministrante i rami labiali 7, i nasali 8, i palpebrali inferiori 9, — 10, nervo sottocutaneo della guancia, il quale dà rami alla regione malare, alle palpebre e si anastomizza col facciale — 11, rami temporali del facciale — 12, rami malari — 13, rami buccali. Tutti questi rami si distribuiscono ai muscoli sopranominati.

Fig. 2. Apparecchio lagrimale dell' occhio destro.

*a*, glandola lagrimale — *e*, congiuntiva oculare — *i*, congiuntiva palpebrale — *o*, *o*, punti lagrimali mettenti nei canaletti lagrimali *s*, *s*, che si vanno ad aprire nel sacco lagrimale *u*, — *v*, canal nasale, o naso-lagrimale, che va ad aprirsi nel meato inferiore delle fosse nasali.

Fig. 3. Apparecchio lagrimale dell' occhio destro con il sacco lagrimale, il canal nasale ecc. aperti: le palpebre sono state per la massima parte levate in un con la pinguedine dell'orbita, onde apparisca anche il tendine dell' elevatore della palpebra superiore, e quello dell' obliquo superiore del bulbo.

*a*, bulbo dell' occhio — *b*, tendine dell' elevatore della palpebra superiore — *n*, tarso di detta palpebra — *c*, troclea — *d*, tendine del muscolo obliquo superiore — *e*, legamento che converte in foro l' incisura sopraorbitale, e foro del medesimo nome — *f*, glandola lagrimale — *o*, *o*, punti e papille lagrimali — *u*, sacco lagrimale — *v*, canal nasale — *r*, caruncola lagrimale, al di fuori di cui vi ha il lago lagrimale — *s*, terza palpebra.

Fig. 4. Glandola lagrimale separata.

*a*, lobo maggiore, o superiore — *e*, lobo minore, od inferiore della glandola.

Fig. 5. Bulbo dell' occhio destro velato dalla congiuntiva injettata.

*a*, bulbo — *e*, congiuntiva oculare piena di vasi sanguiferi — *o*, congiuntiva che dalle palpebre va al bulbo formando una doccia circolare — *u*, glandola lagrimale applicata al bulbo, ed in parte coperta dalla congiuntiva detta.

Fig. 6. Bulbo dell' occhio destro rappresentato dalla faccia anteriore.

*a*, sclerotica — *e*, cornea lucida dalla quale trasparisce l'iride e la pupilla.

Fig. 7. Bulbo dell' occhio destro veduto di profilo.

*a*, sclerotica — *e*, cornea lucida — *i*, nervo ottico.

Fig. 8. Bulbo dell' occhio destro veduto dalla parte superiore.

*a*, sclerotica — *e*, protuberanza della sclerotica — *i*, cornea lucida — *o*, nervo ottico.

## TAV. XXII.

Fig. 1. Periorbita e suoi vasi, muscolo del sacco lagrimale, ed origini dei muscoli del bulbo dell' occhio: il tutto dimostrato dalla parte esterna del lato destro.

*a*, *a*, periorbita — *e*, arteriuzze diramate per questa membrana provenienti dall' infraorbitale *o*, e dall' arteria *u*, che è una porzione dell' oftalmica scorrente lungo la parte interna dell' orbita e somministrante le etmoidali *v*, *v*, — *b*, *b*, metà interna del muscolo orbicolare delle palpebre — *c*, muscolo del sacco lagrimale, o di Horner, detto anche tensore dei tarsi — *r*, troclea — *s*, *s*, tendine del muscolo obliquo superiore dell' occhio, avviluppato da una guaina mucosa — *n*, muscolo obliquo minore, od inferiore — *m*, origine dei muscoli del bulbo, e dell' elevatore della palpebra superiore — *t*, dura madre che passa per il forame ottico, e si continua con il periorbita e la guaina del nervo ottico.

Fig. 2. I muscoli del bulbo dell' occhio destro e l' elevatore della palpebra superiore veduti dalla parte superiore.

*a*, muscolo elevatore della palpebra superiore — *b*, muscolo retto superiore — *d*, muscolo retto esterno — *c*, retto interno — *e*, troclea —

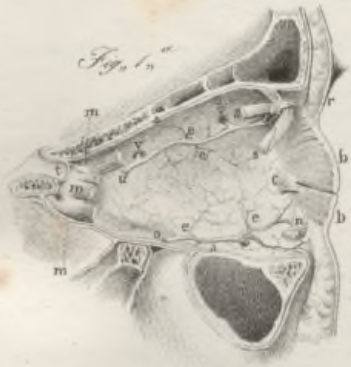

Fig. 1.ª

Fig. 2.ª

Fig. 4.ª

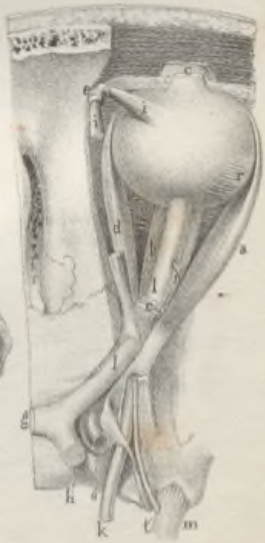

Fig. 3.ª

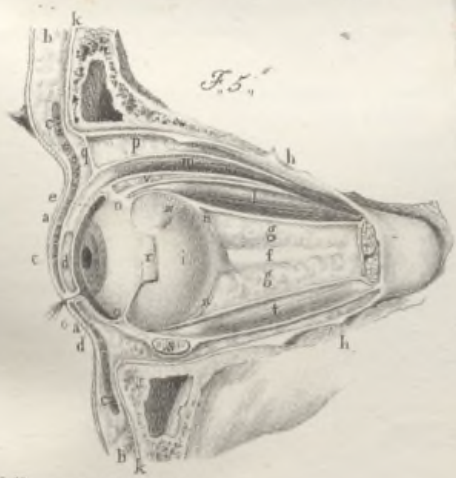

Fig. 5.ª

O. Nannini dis. dal vero.

Lit. Gaspari e C.

*f*, obliquo maggiore, o superiore, che passa per la troclea — *i*, il tendine detto uscito dalla troclea — *g*, metà destra del chiasma dei nervi ottici — *h*, porzione cerebrale del nervo ottico tagliata — *l*, porzione orbitale — *k*, carotide cerebrale — *m*, nervo oculo-motorio comune — *n*, nervo patetico — *p*, porzione gangliare del quinto paio dei nervi cerebrali — *q*, ganglio semilunare del Gasser, od armilla di Malacarne — *r*, branca oftalmica tagliata — *s*, mascellare superiore — *t*, mascellare inferiore tagliata.

Fig. 3. La medesima preparazione, dove sono stati levati quasi per intero il retto superiore, l'elevatore della palpebra superiore, e l'obliquo superiore.

*a*, retto esterno — *b*, retto inferiore — *d*, retto interno — *c*, *c*, retto superiore, ed elevatore della palpebra superiore in gran parte asportati — *e*, troclea — *f*, porzione del muscolo obliquo maggiore — *i*, il suo tendine — *r*, porzione del muscolo obliquo minore — *g*, metà destra del chiasma — *h*, porzione cerebrale del nervo ottico tagliata — *l*, *l*, porzione orbitale del medesimo — *n*, arteria centrale della retina — *k*, nervo oculo-motorio comune — *t*, nervo patetico — *m*, quinto paio — *o*, arteria carotide cerebrale.

Fig. 4. I muscoli del bulbo dell'occhio destro veduti dal lato esterno,

*a*, elevatore della palpebra superiore — *e*, retto superiore — *i*, retto esterno — *o*, obliquo superiore — *u*, retto inferiore — *v*, obliquo minore — *b*, nervo ottico — *d*, nervo oculo-motorio comune — *c*, nervo patetico *g*, quinto paio — *f*, carotide cerebrale.

Fig. 5. Muscoli del bulbo dell'occhio destro vestiti della loro aponeurosi d'inviluppo, guaina propria della sclerotica, e congiuntiva oculare e palpebrale: il tutto veduto dalla parte interna.

*a*, *a*, le due palpebre — *b*, *b*, membrana tegumentaria che si porta a formarle — *c*, *c*, muscolo orbicolare delle palpebre — *d*, *d*, cartilagini tarsi — *e*, congiuntiva palpebrale — *o*, *o*, congiuntiva oculare — *i*, sclerotica — *f*, nervo ottico — *g*, pinguedine circondante il detto nervo — *h*, periorbita continuo con il periostio del frontale e del mascellare superiore — *k*, *k*, periostio di queste ossa — *n*, guaina propria della sclerotica che si addossa alla congiuntiva circoscrivendo l'inserzione del muscolo retto interno — *r*, il tendine d'inserzione del nominato muscolo qui levato onde apparisca il nervo ottico — *s*, obliquo minore tagliato vestito della sua guaina aponeurotica — *t*, retto inferiore pure vestito dall'aponeurosi d'invilluppo — *l*, retto superiore parimenti abbracciato da detta aponeurosi — *m*, elevatore della palpebra superiore

pur esso contenuto in una vagina aponeurotica — *p*, pinguedine tra la guaina di questo muscolo ed il periorbita — *q*, congiunzione del periorbita con la guaina del predetto elevatore — *v*, pinguedine tra la guaina del retto superiore e dell'elevatore della palpebra superiore — *x*, tendine tagliato del muscolo obliquo superiore dell'occhio, muscolo che è stato levato unitamente al retto interno.

Fig. 1.ª

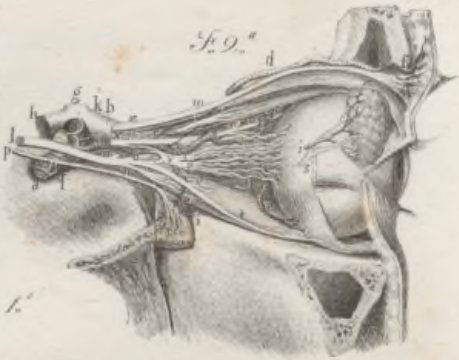

Fig. 2.ª

Fig. 3.ª

Fig. 5.

Fig. 6.ª

Fig. 4.ª

G. Nannini dis. dal vero. Lit. Gaspari e C.

## TAV. XXIII.

Fig. 1. L'ORBITA DESTRA SUPERIORMENTE E LATERALMENTE APERTA RAPPRESENTATA DALLA PARTE SUPERIORE. APPARISCONO I VASI SANGUIFERI ED I NERVI PRINCIPALI IN ESSA CONTENUTI.

(Si omette in questa e nelle altre figure della Tavola di contrassegnare i muscoli del bulbo oculare, ed altre parti con lettera, perchè notate nella Tav. precedente).

*a*, nervo ottico — *b*, metà del chiasma dei nervi ottici — *c*, nervo oculo-motorio comune — *d*, nervo patetico — *f*, porzione gangliare del quinto paio dei nervi cerebrali — *h*, ganglio semilunare del Gasser — *k*, terza branca del quinto tagliata — *p*, seconda branca — *g*, branca oftalmica del Willis, o prima — *l*, nervo frontale, che corre sopra il muscolo elevatore della palpebra superiore, ed ha al lato interno l'arteria sopra orbitale *e*, ed allo esterno la vena sopraorbitale 4: questo nervo anteriormente si divide in due rami principali, nel frontale *q*, e nel sopratrocleare *y*, — *t*, nervo lagrimale — *r*, nervo etmoidale proveniente dal nasale della prima branca del quinto — *s*, nervo infratrocleare, che è pure ramo del nasale — *z*, nervo oculo-motorio esterno — *x*, arteria carotide cerebrale, che si vede abbracciata da esili fili del nervo gran simpatico formanti un plesso — *m*, arteria lagrimale, che è un ramo dell'oftalmica nascente dalla carotide cerebrale — *n*, l'arteria oftalmica nell'orbita — *o*, arteria etmoidale posteriore — *u*, ramuscello al muscolo obliquo superiore — *v*, ramuscello al muscolo retto esterno, nato dall'arteria lagrimale — 1, vena frontale — 2, vena dorsale del naso — 3, vena sopraciliare — 4, vena sopraorbitale — 5, 5, vena oftalmica cerebrale, che dal canto interno dell'occhio corre fino alla fessura sfeno-orbitale tra il nervo ottico ed il muscolo retto superiore, e che mediante il ramo 6, comunica con la vena oftalmica facciale, come in 7 comunica con la vena facciale — 8, vena ciliare vorticosa esterna: altra vena ciliare rimane sotto il muscolo retto — 9, vene lagrimali — 10, vene muscolari — 11, vene muscolari della sopraorbitale.

Fig. 2. L'ORBITA DESTRA SUPERIORMENTE E LATERALMENTE APERTA RAPPRESENTATA DAL LATO ESTERNO. VI APPARISCONO PREPARATE LE ARTERIE ED I NERVI PRINCIPALI.

*a*, carotide cerebrale sopra la quale vi è un plesso di nervi vascolari che si anastomizzano col sesto nervo cerebrale, e col ganglio oftalmico, o dello Zinn — *b*, arteria oftalmica, che passa pel forame ottico qui aperto sotto il nervo del medesimo nome, e penetra nell'orbita, e corre al lato interno passando sopra il nervo ottico: i rami di essa apparenti

nella figura sono = *d*, arteria sopraorbitale distribuentesi in *f*, per la pelle della fronte — *e*, rami muscolari ai muscoli retto esterno, obliquo minore e maggiore, retto inferiore, retto superiore ed elevatore della palpebra superiore — *i*, arteria lagrimale tagliata ed asportata in gran parte — *y*, arterie ciliari posteriori — *g*, metà destra del chiasma dei nervi ottici — *h*, porzione cerebrale del nervo ottico — *k*, porzione orbitale — *p*, sesto nervo cerebrale che va a distribuirsi al muscolo retto esterno, e che in *q*, si anatomizza con il plesso dei nervi vascolari abbraccianti la carotide cerebrale — *l*, terzo nervo cerebrale, od oculo-motorio comune — *m*, ramo che apparteneva ai muscoli retto superiore ed elevatore della palpebra superiore tagliato — *n*, *o*, altri due rami che vanno ai muscoli retto inferiore e retto interno — *t*, ramo al muscolo obliquo inferiore — *s*, nervo lagrimale tagliato a poca distanza dalla glandola, ed asportato in gran parte — *z*, nervo frontale pure tagliato: si vede di questo nervo tutto il tratto che corre sul muscolo elevatore della palpebra superiore fino a questa palpebra — *x*, nervo nasale pur tagliato come il precedente: esso nasale si porta allo interno passando sopra il nervo ottico, e somministra uno, o due nervi ciliari — *r*, nervo etmoidale — *u*, *c*, nervo infratrocleare — *v*, ganglio oftalmico avente tre radici, una corta dal terzo nervo cerebrale, una lunga dal nervo nasale, una molle dal nervo gran simpatico: vedi Fig. 5 — 1, 2, nervi ciliari raccolti in due fascetti uno superiore e l'altro inferiore.

Fig. 3. L'ORBITA DESTRA SUPERIORMENTE ED ESTERIORMENTE APERTA VEDUTA DAL LATO ESTERNO: I MUSCOLI RETTO SUPERIORE, ED ELEVATORE DELLA PALPEBRA SUPERIORE SONO STATI TAGLIATI, E SE NE È ASPORTATA LA PORZIONE MEDIA: IL RETTO ESTERNO È STATO LEVATO INTERAMENTE: TUTTO CIÒ PERCHÈ BEN APPARISCA IL CORSO DELLA VENA OFTALMICA SPECIALMENTE CEREBRALE.

*a*, *b*, *d*, la porzione cerebrale, la metà del chiasma, e la porzione orbitale del nervo ottico — *f*, seno cavernoso — *g*, vena sopraorbitale, che riceve alcuni rami muscolari delle vene muscolari superiori *o* — *c*, vena oftalmica cerebrale — *e*, vena palpebrale — *i*, vena ciliare vorticosa — *o*, vene muscolari superiori — *u*, vene lagrimali — *l*, vena muscolare esterna — *m*, vena comunicante coll'oftalmica facciale anteriore — *r*, vene muscolari inferiori — *s*, vene ciliari posteriori inferiori — *n*, vena oftalmica facciale — *p*, vena sfenopalatina — *q*, vena facciale anteriore.

Fig. 4. BULBO DELL'OCCHIO DESTRO FUORI DI SITO IN UN COL NERVO OTTICO, LA GLANDOLA LAGRIMALE, LE ARTERIE ED I MUSCOLI, MENO IL RETTO SUPERIORE CHE È STATO LEVATO.

*a*, nervo ottico — *b*, tronco dell'arteria oftalmica — *c*, quest'arteria, che corre prima sotto, poi a lato, in appresso sopra il nervo ottico, e va con incesso serpentino al lato interno dell'orbita — *e*, arteria sopraorbitale tagliata, e levata in gran parte in un col retto superiore, e



© Nannoni dis. dal vero.

Lit. Gaspari e C.

l' elevatore della palpebra superiore — *o*, arterie ciliari posteriori, dalla prima delle quali nasce l' arteria centrale *s*, della retina — *i*, arteria lagrimale dalla quale nasce il ramo *t*, che va al retto esterno — *u*, ramo che va al muscolo retto superiore — *v*, arteria muscolare inferiore che va a distribuirsi ai muscoli retto inferiore, retto interno ed obliquo inferiore — *x*, *z*, arterie etmoidali posteriore ed anteriore — *x*, arterie della sclerotica.

Fig. 5. Nervi dei muscoli del bulbo oculare e dell' elevatore della palpebra superiore. I muscoli retto superiore ed elevatore della palpebra superiore sono stati tagliati ed arrovesciati, e la porzione orbitale del nervo ottico è stata per la massima parte levata.

*a*, porzione cerebrale del nervo ottico — *b*, metà del chiasma — *c*, *c*, porzioncelle della porzione orbitale di detto nervo — *f*, nervo patetico, od oculo-motorio interno distribuentesi per intero nel muscolo obliquo superiore, o maggiore dell' occhio — *d*, nervo oculo-motorio comune — *e*, ramo che va al muscolo retto superiore ed elevatore della palpebra superiore — *g*, ramificazione di esso nella faccia inferiore del retto superiore — *h*, ramo al muscolo retto interno — *l*, ramo al muscolo retto inferiore — *n*, ramo al muscolo obliquo minore — *o*, radice corta del ganglio oftalmico — *p*, sesto nervo cerebrale, od oculo-motorio esterno — Le ramificazioni di questi nervi sono state seguite alquanto entro i muscoli.

Fig. 6. Mostra i nervi ciliari del bulbo dell' occhio destro.

*a*, nervo nasale — *b*, nervo etmoidale — *d*, nervo sottotrocleare — *c*, *c*, nervi ciliari del nasale anastomizzantisi coi nervi ciliari del ganglio oftalmico — *e*, radice lunga del ganglio oftalmico — *f*, radice breve del medesimo proveniente dal nervo oculo-motorio comune — *g*, radice molle somministrata dal nervo grande simpatico — *i*, ganglio oftalmico — *o*, *o*, fasci dei nervi ciliari, i quali nervi abbracciano la porzione orbitale del nervo ottico qui tagliata a poca distanza dall' inserzione nel bulbo, ed esportata — *u*, arterie ciliari posteriori.

## TAV. XXIV.

Fig. 1. Rappresenta in profilo la metà interna del bulbo dell' occhio destro perpendicolarmente tagliato secondo il suo asse.

*a*, camera anteriore del bulbo oculare — da *b*, in *b*, camera posteriore — *d*, metà interna di una porzioncella del nervo ottico, nell' asse

di cui trovasi l' arteria centrale della retina — *f*, sclerotica continua con l' involucro esteriore del nervo — *g*, cornea lucida internamente velata dalla membrana di Demours, o dell' umor acqueo — *h*, questa membrana — *i*, canale di Fontana contenente la vena detta seno circolare di Hovio — *k*, legamento ciliare — *l*, iride, nel centro di cui si vede la metà della pupilla — *l*, membrana sopracoroidea, o cellulosa, od aracnoidea della coroide — *m*, coroide — *n*, retina fra cui e la coroide sta la membrana di Jacob — *o*, membrana dell' umor vitreo non che quest' umore congelato e perpendicolarmente tagliato secondo l' asse: vi appariscono le cellule ond' è composto — *r*, lente cristallina avvolta dalla cristalloide — *s*, canale di Petit — *u*, arteria e vena centrali contenute nel canale centrale dell' umor vitreo, denominato canale ialoideo: questi due vasi vanno alla cristalloide.

Fig. 2. Veduta laterale esterna del bulbo dell' occhio destro, dal quale è levata la cornea lucida e la maggior parte della sclerotica per dimostrare la faccia esterna della coroide, i nervi ciliari, ed il legamento ciliare.

*a*, porzione posteriore della sclerotica — *b*, nervo ottico, il di cui inviluppo fibroso si continua con detta membrana — *d*, faccia esterna della coroide — *c*, legamento ciliare — *g*, iride — *e*, nervi ciliari perforanti la sclerotica — *o*, codesti nervi correnti sulla coroide al legamento ciliare — *u*, loro divisione in rami.

Fig. 3. Veduta laterale esterna del medesimo bulbo dimostrante le arterie coroidee.

*a*, nervo ottico — *b*, coroide — *c*, legamento ciliare — *d*, iride — *f*, porzione di sclerotica in gran parte asportata in un con la cornea lucida — *g*, *u*, arterie ciliari posteriori — *e*, arteria ciliare lunga esterna appartenente singolarmente all' iride — *o*, arterie ciliari anteriori, o brevi.

Fig. 4. Veduta laterale esterna del medesimo bulbo mostrante i vasi vorticosi.

*a*, nervo ottico — *b*, coroide — *c*, legamento ciliare — *d*, iride — *f*, porzione di sclerotica tagliata a poca distanza dall' inserzione del nervo ottico, ed asportata insiem con la cornea lucida — *e*, tronchi dei vasi vorticosi, o vene vorticose tagliate subito perforata che hanno la sclerotica — *i*, rami anteriori di questi vasi — *o*, rami posteriori dei medesimi — *u*, vena ciliare lunga accompagnata da un nervo ciliare.

Fig. 5. La faccia interna della coroide veduta di fianco.

*a*, sclerotica — *b*, cornea — *d*, coroidea rappresentata dalla faccia interna la quale è spalmata di nero pigmento — *c*, corpo ciliare — *o*, margine

ondulato-dentato — *o*, processi ciliari — *u*, faccia posteriore dell' iride spalmata di nero pigmento, od uvea.

Fig. 6. La membrana Jacobiana e la retina con i suoi vasi sanguigni veduta dal lato esterno.

*a*, porzioncella di sclerotica — *b*, porzioncella di coroide — *c*, nervo ottico — *e*, retina, e suoi rami vascolari — *i*, porzione ciliare della retina — *o*, margine ondulato-dentato della medesima — *u*, processi ciliari della retina — *v*, lente cristallina — *f*, *f*, membrana Jacobiana separata dalla retina *e* sollevata.

Fig. 7. Bulbo dell' occhio destro veduto di prospetto, dal quale è tagliata via la metà sinistra della cornea lucida all' oggetto che apparisca l' iride con le sue vene iniettate, il seno circolare ecc.

*a*, parte anteriore della sclerotica con i suoi vasi arteriosi iniettati — *e*, metà destra della cornea lucida — *i*, seno circolare che riceve le vene dell' iride, e dal quale nascono le vene ciliari anteriori — *o*, iride nella quale si veggono molte vene aventi un incesso serpentino dalla grande circonferenza alla piccola circoscrivente il foro della pupilla.

Fig. 8. Dimostra le arterie dell' iride e del legamento ciliare.

*a*, coroide — *b*, legamento ciliare — *c*, iride, nella cui parte media vi ha il foro pupillare — *e*, arterie ciliari lunghe interna ed esterna — *i*, arterie ciliari anteriori, le quali nel legamento ciliare si anastomizzano e formano una rete — *o*, circolo vascolare maggiore dell' iride — *r*, circolo vascolare minore della medesima — *o*, arterie minori, e *t* maggiori dell' iride formanti molte anse assai cospicue presso la pupilla.

Fig. 9. Dimostra i nervi ciliari, il loro plesso nel legamento ciliare, ed i nervi dell' iride.

*a*, alcuni dei nervi ciliari maggiori — *e*, alcuni dei nervi ciliari minori — *o*, il loro plesso nel legamento ciliare — *r*, nervi dell' iride descriventi degli archi anastomotici.

Fig. 10. Dimostra il corpo ciliare, e l' iride dalla faccia posteriore.

*a*, sezione della sclerotica — *b*, coroide veduta dalla faccia interna — *c*, corpo ciliare terminato nella circonferenza esterna con un margine ondulato-dentato — *e*, processi ciliari del medesimo — *o*, faccia posteriore dell' iride — *u*, pupilla.

Fig. 11. Processi ciliari dimostrati dalla faccia anteriore.

*a*, porzione anteriore della coroide — *e*, legamento ciliare — *i*, solco che riceve l'iride qui levata — *o*, processi ciliari — *u*, lente cristallina.

Fig. 12. La retina dell'occhio destro veduta dalla parte anteriore.

*a*, porzione più grossa della retina — *e*, porzione ciliare, e margine ondulato-dentato, ond'è esternamente terminata — *i*, parte non pieghettata della medesima — *o*, processi ciliari — *u*, lente cristallina.

Fig. 13. Porzione posteriore della retina dell'occhio destro veduta anteriormente.

*a*, papilla del nervo ottico, — *e*, piega trasversa della retina — *o*, macchia gialla della retina e suo foro centrale — *i*, faccia concava della retina, e vasi retinali.

Fig. 14. L'umor vitreo dell'occhio destro veduto dalla faccia posteriore.

*a*, faccia posteriore di detto umore — *e*, piega trasversa, che vi si osserva in corrispondenza della piega trasversale della retina.

Fig. 15. Il medesimo umore vitreo rappresentato dalla faccia anteriore.

*a*, umor vitreo compreso dalla membrana ialoidea — *i*, zonula dello Zinn, o lamina ciliare — *e*, margine ondulato-dentato ed *o*, processi ciliari della zonula detta — *u*, lente cristallina.

Fig. 16. Lente cristallina di un uomo adulto osservata di profilo.

*a*, faccia posteriore — *b*, faccia anteriore.

Fig. 17. Lente cristallina di un vecchio rappresentata di lato.

*a*, faccia posteriore — *b*, faccia anteriore.

TAV: XXV.



O. Nannini dis. dal vero.

Lit. Gasperi

## TAV. XXV.

Fig. 1. Dimostra la distribuzione dell' arteria centrale sulla faccia posteriore della cristalloide. Gli oggetti sono molto ingranditi.

*a*, arteria centrale tagliata — *e*, irradiamento de' suoi rami sulla faccia posteriore della cristalloide — *i*, rami anteriori spettanti alla faccia anteriore.

Fig. 2. Archi, o vortici di fibre della faccia anteriore della lente cristallina di uomo adulto, i quali sono ordinariamente nove. Gli oggetti sono molto ingranditi.

Fig. 3. Archi, o vortici di fibre della faccia posteriore della lente cristallina di uomo adulto, i quali sono ordinariamente dodici. Gli oggetti sono molto ingranditi.

Fig. 4. Lente cristallina indurata nell' acido nitrico, nella quale si dimostra la struttura lamellare. Gli oggetti sono molto ingranditi.

*a*, lamine — *e*, nucleo, il quale è pur esso formato di lamine sovrapposte.

Fig. 5. Corpuscoli dell' umore di Morgagni veduti ad un forte ingrandimento del microscopio composto.

*a*, corpuscoli, o cellule col loro nucleo in sito — *e*, un nucleo isolato — *i*, un nucleo a lato di cui si è sviluppata la cellula *o*.

Fig. 6. Fibre del cristallino osservate ad un forte ingrandimento del microscopio composto.

*a*, fibre insieme riunite — *e*, una fibra staccata in parte ed in parte ravvolta.

Fig. 7. Struttura miscroscopica della cornea lucida e della membrana di Demours, La sezione è verticale.

*a*, membrana di Demours — *e*, granulazioni provenienti da citoblasti in parte assorbiti — *o*, nuclei di cellule allungati come in fibre, onde consta la cornea lucida, la struttura di cui è molto analoga alla sostanza cornea.

Fig. 8. Struttura microscopica della zona ciliare.

*a*, fibre onde la zona detta apparisce composta — *e*, intumescenze donde partono molte fibre.

Fig. 9. Macchie dell'iride vedute ad un ingrandimento di sei diametri. Secondo Arnold.

*a*, margine esterno dell'iride — *e*, margine interno corrispondente al foro pupillare — *o*, macchie maggiori e minori che si osservano nelle faccia esterna dell'iride: nel fondo delle macchie veggonsi i vasi iridiani.

Fig. 10. Gli strati del nero pigmento veduti al microscopio.

*a*, strato nereggiante di pigmento, composto di cellule, o globuli coperti di una massa nera granulosa — *e*, altro strato dove la massa nera granulosa è minore, e dove mostransi le cellule, o globuli attorniati dalla medesima — *i*, un terzo strato cinericcio, privo della massa nera, composto di globuli simili a quelli del muco.

Fig. 11. Vasi della coroide, del legamento ciliare, e dell'iride molto ingranditi veduti dalla faccia esterna. Secondo Arnold.

*a*, faccia esterna della caroide — *b*, legamento ciliare — *d*, iride — *f*, arterie ciliari posteriori diramate sulla detta faccia della coroide — *c*, vasi capillari — *g*, vene vorticose — *e*, rami delle arterie ciliari posteriori al legamento ciliare — *h*, arteria ciliare lunga — *n*, rami di quest'arteria spettanti al legamento ciliare, i quali rami si distribuiscono pel medesimo formando una rete, e si anatomizzano coi rami delle ciliari posteriori — *o*, rami della ciliare lunga che vanno all'iride — *r*, vasi maggiori, e minori *s*, che si irradiano per l'iride, ed in vario modo si anatomizzano descrivendo molti archi, od anse, specialmente presso la pupilla — *i*, circolo minore dell'iride — *k*, archi vascolari nel bordo dell'iride circoscrivente la pupilla.

Fig. 12. Vasi della coroide, del corpo ciliare e dell'iride molto ingranditi, veduti dalla faccia interna. Secondo Arnold.

*a*, faccia interna della coroide — *b*, porzione non pieghettata, o fimbriata del corpo ciliare — *d*, porzione fimbriata — *f*, processi ciliari — *g*, iride — *h*, margine pupillare — *c*, capillari della interna faccia della coroide — *e*, piccole arterie quasi parallele nella porzione non fimbriata del corpo ciliare, che entrando nella porzione fimbriata, e nei processi ciliari più e più si dividono in rami aventi un incesso tortuoso, e spesso si anatomizzano, e descrivono degli archi *o*, apparenti all'apice dei processi — *l*, *i*, vasi maggiori e minori dell'iride — *m*, origine dei vasi pertinenti alla rete *n*, formata di capillari, la quale si osserva al margine pupillare *h* dell'iride: copre questa rete la faccia interna dei tronchi paralelli.

Fig. 1.ª

Fig. 2.ª

Fig. 3.ª

Fig. 5.ª

Fig. 4.ª

O. Nannini dis. dal vero.

Lit. Gaspari e C.

Fig. 13. Laminetta di neurilema del nervo ottico preparato per insufflazione di aria ed essiccato, svotatane previamente la sostanza nervea mediante una macerazione nel lissivio di potassa. La sezione è orizzontale al diametro maggiore del nervo; la laminetta rassembra un crivello.

*a*, neurilema generale rappresentato da un tubo principale contenente una miriade di tuboli *e*, dei quali non apparisce già che il lume.

Fig. 14. Disposizione dei capillari nella retina.

Fig. 15. I diversi strati della retina veduti ad un forte ingrandimento del microscopio composto.

*a*, bastoncini della membrana di Jacob, che portano i globuli *e*, — *i*, fibre della retina — *o*, *u*, globuli maggiori e minori della medesima; i quali ultimi sono conoidi — *v*, vasi della retina in contatto con la membrana ialoidea.

## TAV. XXVI.

Fig. 1. Orecchia destra di un uomo adulto.

*a*, elice, il quale comincia nella conca cui divide in due parti, e termina nel lobulo — *c*, antelice, che comincia con due gambe circoscriventi la fossa triangolare, od innominata, e termina nell' antitrago, col quale si congiugne — *i*, trago — *o*, antitrago — *u*, incisura intertragica — *v*, fossa scafoidea, o scafa — *c*, fossa triangolare, od innominata — *d*, *b*, conca, vale a dire *b*, parte superiore, *d*, inferiore della conca, la quale ultima parte si continua col meato uditivo esterno — *f*, incisura dell' orecchia — *g*, lobulo dell' orecchia.

Fig. 2. Cartilagine dell' orecchia destra con i suoi muscoli, delineata dalla faccia esterna.

*a*, elice — *c*, gamba dell' elice — *b*, spina dell' elice — *d*, antelice — *e*, *e*, gambe, o radici superiore ed inferiore dell' antelice — *f*, trago — *g*, antitrago — *h*, incisura intertragica — *i*, incisura auricolare — *k*, spina della cartilagine dell' orecchia — *l*, fossa scafoidea — *t*, fossa innominata — *n*, porzione superiore, *m*, porzione inferiore della conca *p*, porzione cartilaginea del meato uditivo esterno composta di tre cartilagini insieme unite — *q*, muscolo attollente dell'orecchio — *r*, muscolo retrattore dell' orecchio — *x* muscolo attraente dell' orecchio — *o*, muscolo maggiore dell' elice — *s*, muscolo minore dell' elice — *u*, muscolo del trago — *v*, muscolo dell' antitrago.

Fig. 3. Cartilagine della medesima orecchia con i suoi muscoli rappresentata dalla faccia interna.

*a*, dorso dell'elice — *b*, spina del medesimo — *c*, dorso della fossa scafoide — *d*, incisura corrispondente all'antelice — *e*, *g*, dorso delle radici dell'antelice — *f*, dorso della fossa innominata — *i*, *i*, dorso delle due porzioni della conca — *o*, ponticello — *l*, porzione cartilaginea del meato oditivo esterno vestito dal tegumento — *m*, muscolo attolliente — *p*, muscolo attraente — *q*, muscoli retrattori — *r*, muscolo trasverso *n*, muscolo obliquo.

Fig. 4. Cartilagine spoglia del tegumento e de' suoi muscoli, e meato uditivo esterno veduti dalla parte anteriore ed inferiore.

*a*, elice — *b*, antelice — *c*, trago — *d*, antitrago — *e*, fossa innominata — *f*, fossa scafoidea — *g*, spina dell'elice — *h*, spina della cartilagine auricolare — *o*, conca — *i*, cartilagini del meato uditivo fra le quali vi hanno le incisure Santoriane — *s*, anello cartilagineo abbracciante l'anteriore ed inferior parte del meato, o poro acustico esterno — *t*, porzione ossea corrispondente alla parete anteriore ed inferiore del meato uditivo esterno — *p*, processo stiloide — *q*, processo mastoideo — *u*, porzione del nervo facciale tagliato subito dopo l'uscita dal foro stilo-mastoideo — *v*, porzione squamosa del temporale.

Fig. 5. La cartilagine auricolare, e il meato uditivo esterno rappresentati dalla faccia esterna. Il trago col primo pezzo cartilagineo di detto meato sono stati levati, onde apparisca il rapporto fra la porzione cartilaginea ed ossea del meato medesimo.

*a*, elice — *b*, antelice, *c*, antitrago — *d*, spina della cartilagine auricolare — *e*, fossa scafoidea — *f*, fossa innominata — *r*, *r*, conca — *o*, poro acustico esterno — *i*, cute della porzione ossea del medesimo — *k*, porzione cartilaginea del meato uditivo esterno avente la forma della lettera C — *n*, *n*, cartilagini seconda e terza della porzione cartilaginea del meato in discorso — *m*, fossa articolare dell'osso temporale — *l*, processo zigomatico — *s*, porzione squamosa — *p*, apofisi stiloide — *q*, apofisi mastoide.

TAV: XXVII.

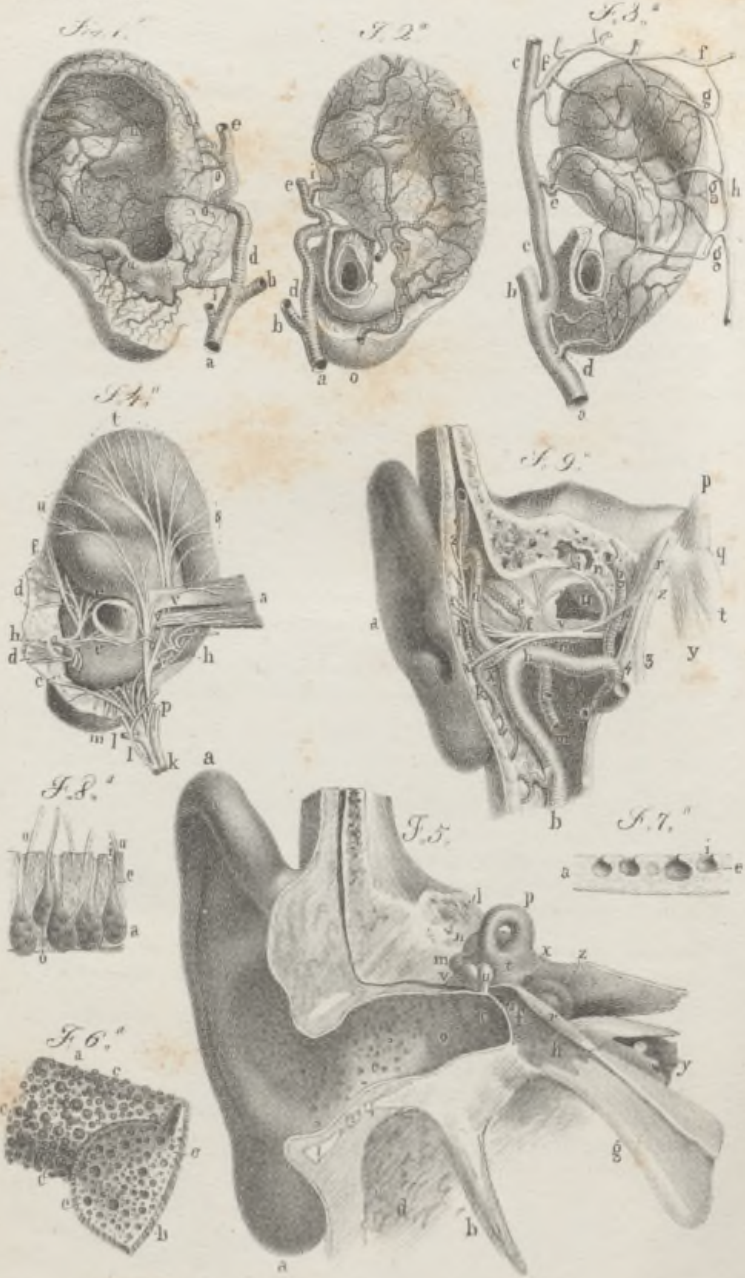


O. Nannini dis. dal vero.

Lit: Gaspari

## TAV. XXVII.

Fig. 1. Arterie dell' orecchia destra vedute dal lato esterno.

*a*, arteria carotide esterna — *b*, arteria mascellare interna troncata — *d*, *e*, arteria temporale superficiale parimente troncata — *i*, arteria auricolare profonda spargente i suoi rami al trago ed al lobulo — *o*, *o*, arterie auricolari anteriori, le quali spargono i loro rami alla parte anteriore dell' elice ed alla faccia interna dell' orecchia — *u*, rami dell' auricolare posteriore che traforano la cartilagine auricolare, e diramansi per la superficie esterna dell' orecchio.

Fig. 2. Arterie dell' orecchio destro rappresentate dalla faccia interna.

*a*, carotide esterna — *b*, arteria mascellare interna — *d*, *e*, arteria temporale superficiale — *i*, arteria auricolare anteriore, che manda la maggior parte de' suoi rami alla faccia auricolare posteriore, e si anatomizza con l' auricolare posteriore — *o*, arteria auricolare posteriore, che manda i suoi rami particolarmente alla faccia posteriore — *m*, rami perforanti notati in *u*, nella precedente Figura.

Fig. 3. Vene dell' orecchia destra rappresentate dalla faccia interna.

*a*, vena facciale posteriore — *b*, vena mascellare interna — *c*, vena temporale superficiale — *d*, vena auricolare profonda — *e*, vena auricolare anteriore — *f*, vena sopraauricolare nella quale sboccano le vene auricolari superiori — *g*, vene auricolari posteriori, che vanno a sboccare nella vena *h*.

Fig. 4. I nervi dell' orecchia destra.

*a*, muscoli retrattori — *b*, nervo temporale superficiale, od auricolare anteriore — *c*, rami anastomatici col nervo facciale — *e*, rami che abbracciano il meato uditivo esterno — *d*, rami auricolari anteriori — *f*, rami temporali superficiali — *o*, ramo auricolare tagliato del nervo vago, il quale ramo si distribuisce nella pelle della conca e del meato uditivo esterno — *h*, nervo auricolare posteriore del facciale, il quale nervo dà rami alla regione occipitale, al muscolo retraente dell' orecchia, e comunica con il grande nervo auricolare — *k*, nervo grande auricolare che dà i rami facciali *l*, i rami comunicatorii *p*, col nervo auricolare posteriore, i rami auricolari *i*, destinati specialmente alla cute dell' orecchia, i rami *v*, per i muscoli retrattori, i rami *m*, al lobulo, i rami *s*, *t*, *u*, corrispondenti al dorso dell' elice, al dorso della conca, ai tendini dei muscoli retrattori ec.

Fig. 5. Il meato uditivo esterno dell' orecchia destra aperto, la membrana del timpano, la cavità del timpano, e la tuba Eustachiana, non che il labirinto: il tutto dimostrato dalla parte esterna ed anteriore.

*a*, orecchia — *s*, porzione cartilaginea del meato uditivo esterno già velata dalla cute: vi si veggono gli sbocchi delle glandole ceruminose — *i*, le cartilagini di detta porzione di meato — *o*, porzione ossea del meato uditivo esterno vestita della cute — *b*, apofisi stiloide del temporale — *d*, glandola parotide — *c*, membrana del timpano — *f*, cavità del timpano aperta — *g*, porzione cartilaginea, e *h*, porzione ossea della tuba Eustachiana — *u*, martello — *v*, incudine — *s*, staffa — *r*, muscolo tensore della membrana del timpano od interno del martello — *l*, cellule mastoidee — *t*, vestibolo chiuso — *p*, canale semicircolare superiore — *m*, canale semicircolare esterno — *n*, canale semicircolare posteriore — *z*, chiocciola — *x*, orefizio dell' acquedotto del vestibolo — *y*, canale carotico.

Fig. 6. La cute della porzione cartilaginea del meato uditivo esterno preparata a modo che si vegga tanto la faccia esterna che l' interna unitamente alle glandole ed ai loro sbocchi.

*a*, faccia esterna della cute detta ravvolta in tubo elittico — *b*, faccia interna della medesima tagliata longitudinalmente e dispiegata — *c*, glandole sebacee maggiori e minori — *e*, i loro sbocchi grandi e piccoli.

Fig. 7. Glandole sebacee dell' orecchia ingrandite.

*a*, cute — *e*, follicoli sebacei — *i*, loro sbocchi nella faccia libera della cute.

Fig. 8. Glandole ceruminose del meato uditivo esterno ingrandite.

*a*, follicoli maggiori — *e*, i loro condotti — *i*, i loro sbocchi sulla interna superficie della cute del meato uditivo esterno — *o*, follicoli minori — *u*, peli, che guerniscono l' entrata del meato uditivo anzidetto.

Fig. 9. Vasi e nervi del meato uditivo esterno destro rappresentati dalla parte anteriore.

*a*, orecchia esterna destra — *e*, meato uditivo, la parte anteriore di cui è stata aperta, onde apparisca la membrana del timpano — *u*, membrana del timpano — *i*, testa del martello contenuta in una particolare fossetta qui aperta — *b*, arteria carotide facciale — *d*, arteria temporale superficiale — *l*, arteria auricolare anteriore — *h*, arteria mascellare interna — *k*, arteria auricolare profonda — *f*, arteria del meato uditivo esterno — *n*, arteria timpanica, che passa per la fessura del Glasser e penetra nella cavità del timpano — *g*, arteria meningea media

— *m*, arteria alveolare inferiore — *p*, porzione gangliare del quinto paio dei nervi cerebrali — *q*, ganglio del Gasserio — *t*, branca oftalmica del Willis — *y*, branca mascellare superiore — *z*, branca mascellare inferiore — *r*, radice non gangliare del quinto, o porzione minore, o nervo crotafitico-buccinatorio del Palletta, la quale radice, o porzione appartiene solo alla terza branca *z* — *s*, nervo auricolare anteriore nascente con due radici dalla terza branca fra le quali passa l'arteria meningea media — *v*, ramo diramato in gran parte al meato uditivo, ed in parte anche alla membrana del timpano — *x*, rami comunicanti col nervo facciale — 1, rami auricolari anteriori — 2, nervo temporale superficiale — 3, nervo linguale — 4, nervo dentario, od alveolare inferiore.

## TAV. XXVIII.

Fig. 1. Cavità del timpano destra aperta dalla parte superiore con gli ossetti in sito, ed alcuni dei loro muscoli. Appariscono in pari tempo aperte le cellule mastoidee, le fosse del muscolo interno del martello e del muscolo della staffa, il labirinto.

*a*, porzione squamosa del temporale in gran parte asportata — *b*, apofisi zigomatica tagliata presso la sua origine — *d*, porzione mastoidea — *f*, rocca — *g*, fossa sigmoidea — *h*, meato uditivo interno — *c*, chiocciola aperta, dove si vede la lamina spirale, il modiolo, e le scale del timpano e del vestibolo — *e*, vestibolo — *k*, canale semicircolare esterno aperto — *m*, cellule mastoidee — *n*, parete inferiore della tuba Eustachiana — *o*, cavità del timpano — *i*, martello — *s*, incudine — *r*, staffa, che colla base sta contro la fenestra ovale qui aperta — *t*, muscolo della staffa — *l*, muscolo interno del martello — *u*, membrana del timpano.

Fig. 2. La cavità del timpano destro rappresentata dalla parte del meato uditivo esterno con la catena degli ossetti ed i muscoli anteriore ed esterno del martello. La membrana del timpano è stata levata con la maggior parte del detto meato.

*a*, porzione squamosa del temporale mancante della metà superiore che è stata levata — *b*, apofisi zigomatica — *d*, cavità glenoide — *f*, porzione mastoidea — *g*, porzione della grand' ala destra dello sfenoide — *c*, spina sfenoidale — *k*, meato uditivo esterno in gran parte levato in un con la membrana del timpano — *e*, porzione della parete interna della cavità timpanica, la quale porzione corrisponde al promontorio — *i*, fenestra rotonda chiusa dalla sua membrana — *r*, manico del martello — *s*, incudine — *z*, staffa — *l*, fessura del Glasser aperta, nella quale apparisce il muscolo anteriore *n*, del martello — *t*, tendine del

muscolo esterno del martello, muscolo che non è costante — *o*, estremità del tendine del muscolo interno del martello — *x*, estremità del tendine del muscolo della staffa.

Fig. 3. Parete esterna della cavità del timpano destro veduta dalla parte interna in un col martello e l'incudine ed i loro legamenti non che la tuba Eustachiana. La parete interna insiem con la staffa è stata levata.

*a*, squama dell'osso temporale, la metà superiore della quale è stata segata via — *b*, processo mastoideo — *d*, incisura sigmoidea — *f*, cellule mastoidee — *g*, processo stiloide — *h*, corpo dello sfenoide — *p*, cartilagine della tuba Eustachiana conformata in canale — *q*, padiglione di detta tuba, o sua estremità faringea — *m*, estremità timpanica della medesima — *l*, parete esterna della porzione ossea della tuba Eustachiana — *c*, faccia interna della membrana del timpano — *e*, *i*, due pieghe della membrana mucosa, una anteriore, altra posteriore — *o*, martello — *u*, incudine nella di cui branca più lunga si vede l'assetto lenticolare — *r*, legamento posteriore dell'incudine — *s*, legamento superiore dell'incudine e del martello.

Fig. 4. Fossetta che contiene la testa del martello e membrana del timpano veduta dalla faccia esterna.

*a*, fossetta della cavità del timpano nella quale è ricevuta la testa del martello — *c*, sostanza ossea che circonda la membrana del timpano — *i*, testa del martello — *o*, manubrio — *u*, membrana del timpano sollevata nel mezzo dal manico del martello — *v*, cute del meato uditivo esterno.

Fig. 5. Struttura della membrana del timpano rappresentata dalla faccia esterna.

*a*, membrana mucosa, e periostio della cavità del timpano — *b*, membrana mucosa, e cute del meato uditivo esterno insieme col periostio — *c*, testa del martello — *e*, manico situato fra le lamine della membrana del timpano — *i*, anello membranaceo del timpano, ricevuto nel solco timpanico — *o*, epidermide della membrana del timpano — *u*, lamina fibrosa esterna — *v*, lamina fibrosa interna piena di fibre convergenti dalla periferia al centro.

Fig. 6. Parete interna della cavità del timpano, tuba Eustachiana ossea, cellule mastoide, e fossa per il muscolo della staffa a destra.

*a*, base della rocca del temporale — *b*, corpo della medesima — *d*, apice — *f*, apertura anteriore del canale carotico — *g*, faccia superiore — *h*, hiatus dell'acquedotto del Fallopio — *k*, tubercolo del canale

semicircolare superiore — *q*, faccia inferiore della rocca — *p*, fossa iugolare — *y*, processo stiloïde — &, processo mastoideo — *l*, porzioncella della parete inferiore del meato uditivo esterno — *c*, parete interna della cavità del timpano — *e*, promontorio — *o*, canale timpanico in parte doppio — *u*, fenestra ovale, o semiovale — *v*, fenestra rotonda, o cocleare — *i*, eminenza papillare con un piccolo foro per il tendine del muscolo della staffa — *s*, apertura del canale per la corda del timpano — *m*, cellule mastoidee — *n*, tuba Eustachiana ossea — *x*, canale, o fossa per il muscolo interno del martello, il quale canale si apre mediante il foro *t*, nella cavità del timpano — *z*, cellule timpaniche situate nel fondo della cavità del timpano.

Fig. 7. Parete interna della cavità del timpano con la catena degli ossetti, i loro legamenti, la tuba Eustachiana ecc.: il tutto vestito dalla membrana mucosa timpanica.

*a*, membrana mucosa vestiente la cavità del timpano: questa membrana si prolunga per un lato entro la tuba Eustachiana qui aperta, per l'altro nelle cellule mastoidee — *b*, tuba Eustachiana aperta — *d*, padiglione di essa, od apertura faringea — *f*, apertura timpanica — *g*, cellule mastoidee già vestite della membrana mucosa timpanica prolungantesi entro di esse — *h*, promontorio — *l*, fenestra rotonda, o della chiocciola — *c*, martello — *e*, incudine — *o*, staffa — *i*, legamento posteriore del martello — *u*, legamento superiore dell'incudine — *v*, legamento posteriore del medesimo — *r*, tendine del muscolo della staffa.

Fig. 8. La catena degli ossetti timpanici in un co' suoi muscoli veduta dalla parte esterna ed inferiore.

1, martello — *a*, testa — *e*, collo — *i*, processo lungo — *o*, processo breve — *u*, manubrio.

2, incudine — *a*, corpo — *e*, processo lungo — *i*, ossetto lenticolare — *o*, processo corto — *u*, faccia articolare di questo processo.

3, Staffa — *a*, testa — *e*, branca anteriore — *i*, branca posteriore — *o*, base avente due margini inferiore l'uno, l'altro superiore.

*c*, muscolo esterno del martello — *d*, muscolo anteriore del medesimo — *f*, muscolo interno — *g*, muscolo della staffa.

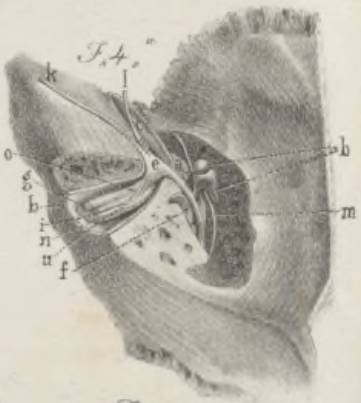

G. Nannini dis. dal vero.

Lit. Gaspari

## TAV. XXIX.

Fig. 1. Le arterie della membrana del timpano dell' orecchia destra rappresentate dalla parte interna, ed ingrandite.

*a*, quadro della membrana del timpano — *e*, apice del manubrio del martello — *i*, arteria timpanica data dalla stilomastoidea — *o*, arteria timpanica che proviene dalla mascellare interna, e penetra nella cavità del timpano per la fessura del Glasser — *u*, arterie timpaniche dell' auricolare profonda — *v*, circolo arterioso maggiore del timpano — *z*, circolo arterioso minore, o centrale — *l*, tronchetto, che asseconda il manubrio del martello — *y*, *y*, vasi convergenti dalla periferia al centro frequentemente anastomatizzati insieme, fra i quali distinguonsi dei rami maggiori e minori.

Fig. 2. Le vene della membrana del timpano ingrandite vedute dalla parte interna.

*a*, quadro del timpano — *e*, apice del manubrio del martello — *i*, *i*, *i*, tre vene timpaniche maggiori insieme anastomizzate, incedenti nella direzione di detto manubrio, ed accoglienti le venuzze che vengono dalla periferia — *o*, circolo minore delle vene del timpano — *u*, circolo maggiore plessuoso — *v*, vene maggiori e minori della membrana del timpano frequentemente intrecciate a rete.

Fig. 3. La parete interna della cavità del timpano destro, la tuba Eustachiana, le cellule mastoidee e l' acquedotto del Fallopio aperti coi vasi sanguiferi arteriosi delle indicate parti.

*a*, cellule mastoidee — *b*, acquedotto del Fallopio aperto — *d*, apertura superiore — *f*, apertura inferiore di detto acquedotto, o foro stilomastoideo — *c*, fossetta pel muscolo della staffa, la quale fossetta è aperta — *e*, promontorio — *g*, fenestra rotonda, o cocleare — *h*, fenestra ovale, o semiovale, o vestibolare — *i*, tuba Eustachiana che in *k* offre l' apertura faringea, in *l*, l' apertura timpanica — *m*, arteria stilomastoidea, la quale nasce dall' auricolare posteriore, e corre per l'acquedotto del Fallopio: dà i seguenti rami — *n*, rami mastoidei — *p*, ramo per la membrana mucosa della cavità del timpano — *o*, ramo timpanico — *r*, ramo pel muscolo della staffa — *s'*, ramo alla fenestra ovale — *q*, rami meningei, che si anastomizzano colla sfeno-spinosa, o meningea media — *t*, arteria auricolare profonda, che dà i rami timpanici *s* — *y*, arteria faringo-basilare, la quale dà il ramo timpanico *u*, ed i rami *v*, alla tuba Eustachiana — *z*, *z*, rete arteriosa della membrana mucosa della cavità del timpano e della tuba Eustachiana — *x*, arteria che accompagna il nervo timpanico, od ansa anastomatica del Jacobson.

la quale dà un ramo alla fenestra ovale, passa nella fossa cocleariforme, e si vede in & anastomizzata con la meningea media.

Fig. 4. Osso temporale destro veduto dalla parte interna e superiore, dov'è aperto il meato uditivo interno, l'acquedotto del Fallopio, e la cavità del timpano, onde apparisca il corso del nervo facciale nell'acquedotto, e la corda timpanica. Si vede in pari tempo il nervo acustico, ed il nervo intermedio del Wrisberg, o porzione minore del facciale.

*a*, cavità del timpano aperta — *b*, martello, ed incudine — *c*, muscolo interno del martello — *d*, meato uditivo interno aperto — *f*, acquedotto del Fallopio aperto — *g*, nervo facciale — *e*, ganglio genicolato del medesimo — *i*, nervo intermedio del Wrisberg, o porzione minore del facciale — *k*, ramo superiore del nervo vidiano, o nervo petroso superficiale congiungentesi col ganglio genicolato — *l*, piccolo nervo petroso, che pur si congiugne col detto ganglio — *m*, corda del timpano — *n*, nervo acustico — *o*, fili comunicatori dell'acustico col facciale — *u*, fili comunicatori del nervo intermedio col ramo vestibolare dell'acustico.

Fig. 5. La cavità del timpano destro aperta dalla parte esterna, la corda del timpano, ed il ganglio auricolare; l'acquedotto del Fallopio è aperto, ed è stata levata in gran parte la membrana del timpano.

*a*, cellule mastoidee — *b*, acquedotto del Fallopio aperto — *l*, canaletto per la corda del timpano — *d*, cavità del timpano aperta — *e*, porzione inferiore della membrana del timpano — *f*, martello — *g*, incudine — *o*, muscolo interno del martello, o tensore del timpano — *k*, nervo facciale — *h*, il suo ginocchio, che porta l'intumescenza gangliare — *c*, corda del timpano, che entra nella cavità timpanica per il canaletto *l*, corre tra il martello e l'incudine, esce da detta cavità per la fessura del Glasser, o pel canale di Civinini, compreso in questa fessura, si anastomizza per un filuzzo col ganglio auricolare, od otico, indicato da Comparetti e da Palletta, e descritto esattamente dall'Arnold, di cui porta il nome: termina congiungendosi col linguale del quinto — *m*, tronco del quinto paio — *p*, ganglio semilunare — *q*, ramo oftalmico — *y*, ramo mascellare superiore — *t*, ramo mascellare inferiore — *n*, nervo crotafitico-buccinatorio di Palletta, o ramo buccinatorio — *r*, nervo linguale — *s*, nervo dentario, od alveolare inferiore — *x*, nervo auricolare anteriore nascente con due radici — *i*, porzione posteriore del ganglio otico — *u*, ramuscelli anastomonici col nervo auricolare detto — *v*, ramo al muscolo del martello — *z*, nervo petroso superficiale minore propagine del nervo timpanico: costituisce la radice lunga del ganglio otico, ed è anastomizzato coll'intumescenza gangliare del nervo

Fig. 1.ª

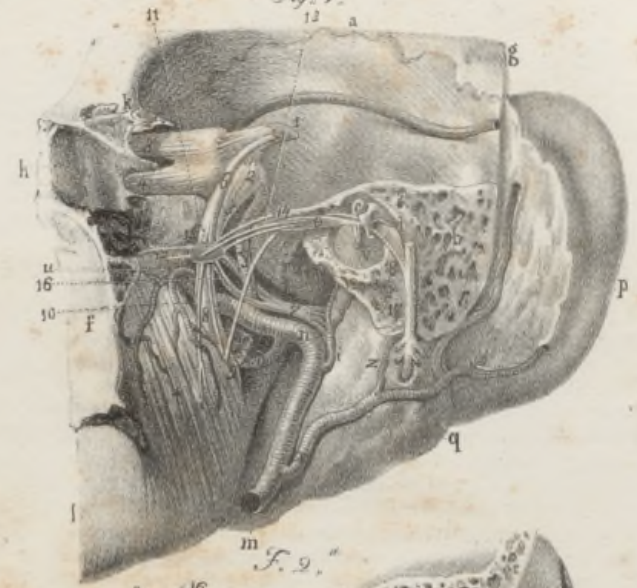


F. 2.ª

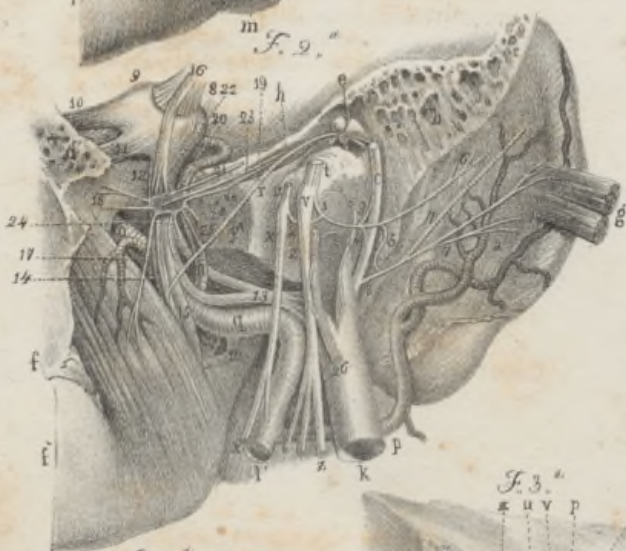


F. 3.ª

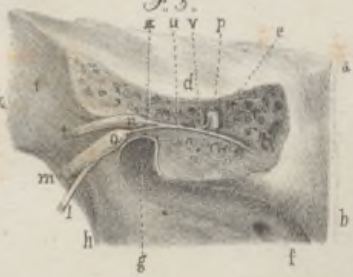


F. 4.ª

O. Nicolini dis. dal vero.

Lit. Gaspari

facciale — &, nervo petroso superficiale, o ramo superiore del Vidiano, ramo pure anastomizzato con la predetta intumescenza.

Fig. 6. La parete interna della cavità del timpano destro, dove apparisce il modo di distribuzione del nervo timpanico, od ansa anastomotica dell'Iacobson ed il nervo auricolare del vago, o nervo auricolare di Comparetti.

*a*, promontorio — *b*, fenestra ovale — *d*, fenestra rotonda — *c*, tuba Eustachiana — *f*, cellule mastoidee — *g*, canale carotico — *h*, muscolo interno del martello — *e*, muscolo della staffa — *k*, carotide cerebrale — *p*, vena iugulare interna — *q*, nervo facciale — *l*, intumescenza genicolata del nervo facciale — *m*, nervo petroso superficiale congiungentesi con l'intumescenza gangliare del facciale — *n*, congiunzione di questa con l'acustico — *t*, nervo petroso superficiale minore proveniente dal nervo timpanico: si vede anastomizzato col facciale: forma la lunga radice del ganglio otico — *o*, corda del timpano tagliata presso l'origine — *y*, nervo glosso-faringeo — *r*, nervo timpanico, o di Iacobson, il quale nervo nasce dal ganglio del glosso-faringeo, o ganglio petroso, penetra per il canale timpanico nella cavità del timpano, dà rami alle fenestre rotonda ed ovale, alla tuba Eustachiana, si anastomizza in *s*, con il plesso carotico *x*, dà il nervo petroso profondo minore *v*, poi esce per un forellino situato sotto l'hiatus dell'acquedotto del Fallopio, si anastomizza col facciale, e va a costituire il nervo petroso superficiale minore *t*, o lunga radice del ganglio otico — *u*, nervo auricolare del vago, nervo che corre sulla faccia esterna del bulbo della vena iugulare interna, penetra nell'acquedotto del Fallopio qui aperto e corre sulla faccia interna del nervo facciale; passa nel canaletto mastoideo: finisce distribuendosi nell'orecchio esterno. Vedi Fig. 2. Tav. XXX. Fig. 4. Tav. XXVII.

## TAV. XXX.

Fig. 1. Il ganglio otico e la corda del timpano del lato destro preparati dalla parte interna.

*a*, porzione squamosa del temporale — *b*, porzione mastoidea e cellule mastoidee — *d*, acquedotto del Fallopio aperto — *c*, martello ed incudine in un con l'osselto lenticolare — *f*, processo pterigoideo — *h*, seno sfenoidale — *k*, processo dell'Ingrassias — *g*, porzione di parietale — *l*, porzione di mascella inferiore — *i*, muscolo pterigoideo interno — *e*, muscolo tensore della membrana *v*, del timpano, od interno del martello — *p*, faccia posteriore dell'orecchia destra — *q*, glandola parotide — *m*, carotide facciale, od esterna — *x*, arteria auricolare posteriore

— *z*, arteria stilo-mastoidea — *n*, arteria mascellare interna — *i*, arteria auricolare profonda — *o*, arteria alveolare inferiore — *y*, arteria meningea media — *u*, arteria pterigoidea — 1, porzione maggiore del quinto paio dei nervi cerebrali — 2, ganglio semilunare del Gasser — 3, ramo oftalmico — 4, ramo mascellare superiore — 5, ramo mascellare inferiore e sua intumescenza plessiforme — 6, porzione minore del quinto, o nervo crotafitico-buccinatorio del Palletta — 7, nervo auricolare, o temporale — 8, nervo linguale — 9, nervo dentario inferiore — 10, nervo pterigoideo perforante il ganglio otico — 11, ganglio otico — 12, nervi pel muscolo tensore del palato molle — 13, nervi pel muscolo tensore della membrana del timpano — 14, radice lunga del ganglio otico — 15, radice corta del medesimo ganglio — 16, ramuscelli pei quali il ganglio otico comunica con l'auricolare, o temporale — 17, nervo facciale — 18, corda del timpano: si vede com'essa passa tra il martello e l'incudine: esce per la fessura del Glasser, discende verso il nervo linguale, si anastomizza mercè un filuzzo con il ganglio otico, e va a terminare nel linguale.

Fig. 2. Dimostra il ganglio otico ed i nervi auricolari del vago e del facciale, non che la corda del timpano dalla parte interna del lato destro.

*a*, faccia posteriore dell'orecchia — *b*, cellule mastoidee — *c*, martello ed incudine — *d*, porzione di grand'ala dello sfenoide — *f*, porzione di processo pterigoideo — *f'*, porzione di mascella inferiore — *g*, muscolo rattratore dell'orecchia — *h*, muscolo interno del martello — *k*, porzione di vena iugulare interna — *l*, carotide esterna — *p*, arteria auricolare posteriore — *q*, arteria mascellare interna — *m*, arteria alveolare inferiore — *o*, arteria pterigoidea — *n*, arteria sfeno-spinosa — *c*, nervo facciale — *r*, corda del timpano — *s*, nervo auricolare del facciale — *t*, nervo vago — *u*, nervo glosso-faringeo — *v*, ganglio del vago — *y*, ganglio del glosso-faringeo — *z*, tronco del vago — *x*, tronco del glosso faringeo — 1, nervo auricolare del vago — 2, esile filo che proviene dal ganglio del glosso-faringeo, e che contrae anastomosi col detto nervo auricolare — 3, 4, due fili di anastomosi del nervo auricolare col tronco del nervo facciale — 5, filo di anastomosi dell'auricolare del vago con l'auricolare del facciale — 6, rami nei quali diramasi l'auricolare del vago: questi rami sono destinati alla pelle dell'orecchio esterno — 7, rami nei quali si dirama l'auricolare del facciale, destinati particolarmente ai muscoli — 8, porzione maggiore del quinto — 9, ganglio semilunare — 10, ramo oftalmico — 11, ramo mascellare superiore — 12, ramo mascellare inferiore — 13, nervo auricolare, o temporale — 14, nervo linguale — 15, nervo dentario inferiore — 16, porzione minore del quinto — 17, nervo pterigoideo perforante il ganglio otico — 18, nervi del muscolo tensore del palato molle — 19, nervo del muscolo interno del martello dal nervo pterigoideo — 20, ganglio otico — 21, radice lunga di questo ganglio

— 22, radice corta del medesimo — 23, nervo del muscolo interno del martello dal ganglio otico — 24, fili nervei del ganglio otico comunicatori con il nervo auricolare — 25, anastomosi con la corda del timpano — 26, nervo accessorio del Willis.

Fig. 3. Questa figura complementaria della precedente dimostra l'auricolare del nervo vago, e le sue connessioni con il ganglio petroso del nervo glosso-faringeo, e col nervo facciale.

*a*, porzione squamosa del temporale tagliata — *b*, porzione mastoidea — *c*, cellule mastoidee — *d*, rocca, od apofisi petrosa dalla quale è levata quasi tutta la porzione superiore fin presso la faccia esterna — *e*, porzione inferiore dell'acquedotto del Fallopio — *f*, doccia corrispondente al seno laterale e petroso inferiore — *g*, foro iugulare — *h*, porzione condiloidea dell'occipite — *k*, porzione del corpo, o apofisi basilare dell'occipite — *l*, nervo accessorio del Willis, o spinale — *m*, nervo vago, o pneumogastrico — *t*, nervo glosso-faringeo — *n*, ganglio petroso — *o*, ganglio del vago — *u*, nervo auricolare del vago — *v*, anastomosi di questo nervo col facciale *p*, — *z*, anastomosi del nervo auricolare con il ganglio petroso.

Fig. 4. Il labirinto e la cavità del timpano destro preparati nel temporale di un neonato dalla parte craniale.

*a*, apofisi petrosa — *b*, apofisi mastoidea — *c*, cavità del timpano aperta — *d*, cellule mastoidee in rudimento — *e*, martello — *f*, incudine — *g*, muscolo interno del martello — *h*, corda del timpano — *i*, canale semicircolare osseo esterno — *k*, canale semicircolare osseo posteriore — *l*, canale semicircolare superiore: questi canali sono stati aperti, perchè appariscano i canali semicircolari membranosi — *r*, vestibolo, nel quale si vede il sacchetto ovale — *m*, chiocciola aperta, la quale ha in *o* la base, in *p* l'apice, ed in *q* la lamina spirale, che termina all'apice nell'hamulus od uncino — *s*, meato uditivo aperto — *u*, *v*, nervo acostico, che mostra in *u*, il ramo della chiocciola contorto a spirale dove si applica alla base della chiocciola stessa, ed in *v*, il ramo delle ampolle esterne del canale semicircolare superiore ed estero.

O. Nannini dis. dal vero.

Lit. Gaspari.

## TAV. XXXI.

Fig. 1. Il labirinto osseo aperto veduto dalla parte del timpano.

*a*, vestibolo aperto — *b*, fossa orbicolare nella parete interna di cui appariscono i fori della macchia cribrosa media — *c*, fossa semiovale — *d*, fossa sulciformis — *e*, apertura comune dei canali semicircolari superiore e posteriore — *f*, *f*, due altre aperture dei medesimi canali — *o*, *o*, le aperture del canale semicircolare esterno — *h*, canale semicircolare superiore — *k*, canale semicircolare posteriore — *i*, *i*, le ampolle di questi due canali — *l*, canale semicircolare esterno — *m*, ampolla di questo canale — *n*, fenestra rotonda — *g*, chiocciola aperta descrivente due giri e mezzo — *p*, lamina spirale che termina nell' uncino, od hamulus *q* — *r*, scala del timpano — *s*, apertura dell' acquedotto della chiocciola — *t*, scala del vestibolo.

Fig. 2. Il meato uditivo interno, il vestibolo ed i canali semicircolari aperti e veduti dalla parte della cavità del cranio.

*a* porzione del meato uditivo interno — *c*, cresta trasversa — *e*, fossa della chiocciola, o base dell' asse, o modiolo della medesima — *b*, tratto spirale di forellini per il passaggio dei filamenti del nervo della chiocciola, o ramo cocleare del nervo acustico: il quale tratto spirale descrive due giri — *f*, forame centrale della chiocciola — *g*, apertura interna dell' acquedotto del Fallopio — *i*, *i*, *i*, tre macchie cribrose del vestibolo, la superiore delle quali serve al passaggio del ramo superiore del nervo vestibolare, la media e l' inferiore sono destinate a far passare i rami medio, ed inferiore del medesimo nervo — *v*, vestibolo aperto — *u*, fenestra ovale, o semiovale, o vestibolare situata nella parete esterna, o timpanica del vestibolo — *l*, fenestra rotonda — *o*, principio della lamina spirale della chiocciola — *p*, canale semicircolare superiore — *k*, canale semicircolare inferiore — *n*, *n*, ampolle di questi canali — *r*, *r*, *r*, loro orifizi aperti nel vestibolo — *q*, canale semicircolare esterno — *s*, *s*, suoi orifizi nel vestibolo.

Fig. 3. La membrana del timpano secondario così detto da Scarpa.

*a*, chiocciola aperta nella porzione inferiore del primo giro del canale spiroide ond' è formata — *b*, lamina spirale ossea — *c*, apertura esterna della fenestra rotonda — *d*, membrana del timpano secondario, la quale aderisce al principio della lamina spirale, sotto cui apresi l' acquedotto della chiocciola. — *e*, membrana del timpano secondario isolata, che si

vede composta del periostio *f*, della cavità del timpano, e del periostio *g*, del labirinto.

Fig. 4. Il labirinto membranoso veduto dalla parte del timpano.

*a*, parete superiore, e *b*, inferiore del vestibolo aperto — *d*, *f*, *c*, canali semicircolari ossei pure aperti — *h*, fenestra rotonda — *k*, chiocciola il primo giro della quale è per la massima parte aperto — *e*, porzione ossea della lamina spirale terminante nell' uncino, od hamulus *r* — *s*, lamina spirale membranosa, o zona di Valsalva terminante in *s'*: della lamina spirale qui non apparisce che la superficie che guarda la scala del vestibolo — *t*, hiatus, od helicotrema di Breschet, faciente comunicare le due scale fra loro — *u*, sacchetto sferico, o rotondo — *v*, otoconie, od otoliti saccolari — *o*, le otoconie, od otoliti otricolari — *u'*, otricello, o sacchetto allungato, o seno comune continuo con i canali semicircolari membranosi — 1, canale semicircolare membranoso superiore — 2, canale semicircolare membranoso posteriore — 3, canale semicircolare membranoso esterno — 4, 4, 4, ampolle di questi canali — 5, nervo saccolare di Breschet, o del sacchetto sferico, o ramo medio del nervo vestibolare — 6, nervo otricolare, o ramo superiore del nervo vestibolare — 7, nervo ampollare inferiore, o ramo inferiore del nervo vestibolare — 8, otoliti, od otoconie isolate ed ingrandite, le quali dimostrano una forma romboidale a margini e ad angoli irregolarmente dentati.

Fig. 5. Dimostra le arterie del labirinto, e la distribuzione del nervo acustico: la maggior parte del labirinto membranoso è stata levata: è stato pur levato il facciale ed il nervo intermedio.

*a*, parete interna della cavità del timpano, ed esterna del vestibolo — *b*, vestibolo aperto — *c*, canale semicircolare superiore — *d*, canale semicircolare posteriore — *f*, canale semicircolare esterno: questi tre canali appariscono aperti, onde si vede il loro interno vestito da una doppia membrana, dal periostio cioè, e dallo strato della così detta perilinfa, in contatto con l' umore coluniano esistente fra la faccia interna dei canali predetti, ed i canali semicircolari membranosi qui levati — *e*, orifizi non ampollari dei canali semicircolari posteriore ed esterno — *g*, chiocciola aperta dalla parte esterna, onde appariscono la lamina spirale ossea e membranosa, o zona di Valsalva, che dividono il canale della chiocciola nelle due scale, del timpano cioè e del vestibolo — *h*, lamina spirale membranosa ed ossea descrivente due giri e mezzo di spirale attorno il modiolo, od asse, o colonetta della chiocciola — *k*, colonetta, od asse della chiocciola — *i*, doccia spettante all' acquedotto del Fallopio aperto: è stato levato il facciale, ed il nervo intermedio del Wrisberg: pei rapporti e nessi del facciale con l' acustico vedi la fig. 4 della Tav. XXIX — *l*, *l'*, nervo acustico, vale a dire *l* ramo vestibolare, *l'* ramo della chiocciola, il quale è leggiermente contorto

a spira — *m*, filamenti di questo ramo, che corrono pel modiolo e spandonsi sulla lamina spirale — *n*, ramo superiore del nervo vestibolare, o nervo otricolare — *o*, nervo saccolare, o ramo medio del nervo vestibolare — *s*, nervo dell' ampolla del canale semicircolare superiore — *s*, nervo dell' ampolla del canale semicircolare esterno — *t*, nervo ampollare, o dell' ampolla del canale semicircolare posteriore — *u*, arteria uditiva interna — *v*, rami sparsi per il periostio dei canali semicircolari — *z*, rami che appartengono alla chiocciola; corrono per il periostio del modiolo, e non sono stati delineati che in quei tratti, ove non appariscono i filamenti nervei *m*: corrono eziandio per il periostio della lamina spirale, e del canale della chiocciola — *x*, rami arteriosi vestibolari — *y*, vena acustica interna.

Fig. 6. Presenta la disposizione del nervo acustico, e dell' arteria uditiva interna nel meato uditivo interno, ed il nervo centrale della chiocciola: questa ed il detto meato sono stati aperti dalla parte superiore ed anteriore.

*a*, meato uditivo interno — *b*, fossa superiore del vestibolo — c, fossa media — *d*, fossa inferiore — *e*, fossa della chiocciola trasversalmente tagliata — *f*, *f*, *f*, due giri e mezzo della chiocciola — *g*, porzione ossea e membranosa della lamina spirale — *h*, modiolo — *k*, scala del timpano — *i*, scala del vestibolo — *l*, cieco fondo della chiocciola detto schyphus da Vieussens — *m*, *n*, nervo acustico, vale a dire *m* ramo del vestibolo, *n* ramo della chiocciola — *o*, *p*, *q*, i tre rami del nervo vestibolare, uno superiore od otricolare, uno medio o saccolare, un terzo inferiore od ampollare — *r*, tronco contorto leggiermente a spirale del nervo della chiocciola — *s*, rami tagliati, che andavano a distribuirsi pei giri della lamina spirale — *t*, nervo centrale della chiocciola — *u*, arteria acustica interna — *v*, rami spettanti al vestibolo — *y*, rami spettanti alla chiocciola — *z*, uno dei vasellini del modiolo.

Fig. 7. Chiocciola aperta dalla parte dell' apice dell' apofisi petrosa del temporale con le arterie iniettate.

*a*, chiocciola avente in *d* la base, in *b* la cupola — *c*, *f*, *g*, due giri e mezzo che descrive il canale della chiocciola — *e*, modiolo — *h*, *k*, lamina spirale ossea e membranosa — *i*, hamulus — *l*, scala del timpano — *m*, scala del vestibolo — *n*, membrana vascolosa, o periostio della chiocciola — *o*, ramuscelli arteriosi penetrati pei forellini del modiolo nella scala del timpano, e spargentisi sulla faccia timpanica della lamina spirale, e sulla faccia interna della circonferenza della chiocciola — *r*, ramuscelli penetrati nella scala del vestibolo e sparsi per l' altra faccia della lamina spirale e per l' ambito della chiocciola — *q*, arteriuzze che si distribuiscono sul periostio della faccia interna della cupola, o cieco fine della chiocciola — *v*, vasellini spettanti alla cellulare vestiente la sostanza della chiocciola

Fig. 8. Dimostra come i filamenti nervei si comportano entro la chiocciola, e come terminano ad anse sulla lamina spirale.

*a*, un fascetto di filamenti nervei — *b*, sua divisione in due rami — *c*, *c*, questi due rami — *d*, *d*, fili onde sono composti — *e*, anse di loro terminazione.

Fig. 9. Ampolla chiusa di un canale semicircolare membranoso assai ingrandita.

*a*, porzione del canale — *b*, ampolla — *c*, solco, che riceve l'inserzione del nervo — *d*, nervo ricevuto in detto solco.

Fig. 10. Ampolla aperta di un canale semicircolare assai ingrandita.

*a*, porzione di canale semicircolare chiuso — *b*, ampolla aperta — *c*, setto che ne divide la cavità in due — *d*, cavità inferiore, ed *e* cavità superiore al setto.

## TAV. XXXII.

Fig. 1. Il naso esterno veduto di prospetto.

*a*, radice del naso — *b*, dorso — *c*, apice — *d*, pinne, od ale del naso — *e*, aperture anteriori delle narici.

Fig. 2. Il naso esterno veduto di profilo, la pelle di cui è denudata dell'epidermide, acciocchè meglio appariscano le aperture delle glandole sebacee.

dall'*a* al *c*, gli stessi oggetti della precedente figura — *d*, setto mobile — *e*, apertura anteriore destra delle narici — *f*, pinna destra — *g*, *h*, aperture grandi e piccole delle glandole sebacee.

Fig. 3. Porzione ossea, e cartilaginea del naso esterno rappresentate di faccia.

*a*, porzione delle ossa frontali, fra le quali apparisce la sutura frontale — *b*, ossa nasali, tra le quali trovasi la sutura internasale — *c*, apofisi nasali delle ossa mascellari superiori — *e*, spina nasale anteriore — *d*, processo alveolare — *f*, porzione anteriore della cartilagine del setto delle narici — *o*, cartilagini laterali superiori — *i*, cartilagini laterali inferiori, o pinnali — *u*, la loro porzione esterna costituente le ale del naso — *e*, la loro porzione interna ripiegata, e curva, la quale trovasi nella parte inferiore del setto mobile presso la cartilagine del setto — *r*, cartilagini sesamoidee.

Fig. 2.

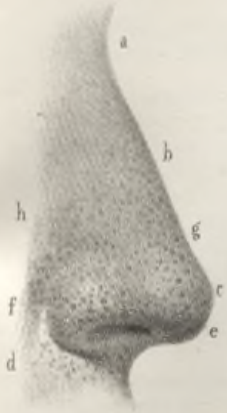


Fig. 1.

Fig. 3.

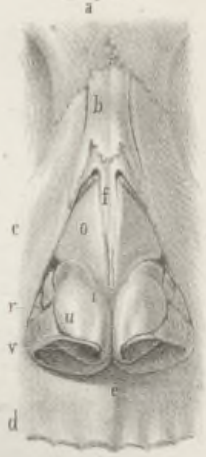


Fig. 4.

Fig. 5.

Fig. 7.

Fig. 6.

O. Nannini dis. dal vero.

Lit: Gaspari.

Fig. 4. Porzione ossea, e cartilaginea del naso esterno rappresentate dal lato destro.

*a*, frontale — *b*, nasale destro — *c*, solco lagrimale dell'osso mascellare superiore destro — *d*, il processo nasale, o montante — *e*, spina nasale anteriore — *f*, porzione anteriore della cartilagine del setto delle narici — *g*, cartilagine laterale superiore destra — *h*, cartilagine laterale inferiore, o pinnale destra — *k*, porzione interna di questa cartilagine — *l*, porzione esterna della medesima — *n*, cartilagini sesamoidee — *r*, cellulare situata tra la pelle e la membrana mucosa delle ale, o pinne — *m*, margine esterno delle narici.

Fig. 5. Porzione cartilaginea delle narici rappresentata dalla parte inferiore.

*a*, processo alveolare della mascella superiore — *b*, spina nasale — *c*, margine inferiore della cartilagine del setto delle narici — *d*, cartilagini inferiori, o pinnali — *f*, la loro porzione esterna, la quale determina la forma della parte superiore delle ale, o pinne — *e*, la loro porzione interna che corre vicino al setto delle narici, e termina nella lamina ovata piana e curva — *h*, cartilagini sesamoidee.

Fig. 6. La cartilagine del setto delle narici rappresentata dal lato sinistro.

*a*, frontale — *b*, seno frontale — *c*, lamina perpendicolare dell'etmoide — *d*, apofisi cristagalli — *e*, vomere — *f*, seno sfenoidale — *g*, porzione orizzontale dell'osso palatino e spina nasale posteriore — *h*, processo palatino ed *i*, alveolare del mascellare superiore — *k*, spina nasale anteriore — *l*, osso nasale — *m*, cartilagine del setto delle narici — *n*, porzione interna della cartilagine laterale inferiore delle narici.

Fig. 7. Muscoli propri del naso esterno veduti dal lato destro.

*a*, muscolo procero del Santorini, o piramidale delle narici che in alto era confuso col frontale, in basso poi è unito al triangolare, o compressore maggiore del naso — *e*, questo muscolo che col suo tendine si unisce con quello del lato opposto — *i*, muscolo compressore piccolo — *o*, muscolo elevatore proprio dell'ala del naso — *u*, *u*, muscolo dilatatore delle narici — *y*, muscolo laterale del naso — *v*, muscolo depressore del setto mobile — *x*, muscolo orbicolare delle labbra — *z*, porzione superiore del muscolo elevatore comune del labbro superiore e dell'ala del naso, muscolo che è stato levato.

TAV. XXXIII.

D. Mannini dis. del. vet.

Lit. Gaspari

## TAV. XXXIII.

Fig. 1. Arterie e vene del naso esterno.

*a*, muscolo orbicolare delle palpebre — *b*, muscolo orbicolare delle labbra — *c*, muscolo compressore delle narici — *d*, arteria facciale, o mascellare esterna — *e*, arteria coronaria del labbro superiore — *f*, arteria del setto mobile delle narici — *g*, arteria nasale — *o*, *z*, arterie pinnali anastomizzantisi con l' arteria delle setto mobile — *i*, arteria angolare delle narici anastomizzantesi con l' oftalmica — *r*, *r*, ec. arterie dorsali del naso — *h*, rami frontali — *n*, arteria infraorbitale che dà rami alle pinne — *m*, arteria oftalmica — *x*, arteria frontale — *u*, arteria nasale — *v*, arteria palpebrale — 1, vena frontale — 2, vena oftalmica — 3, vena sopraciliare — 4, tronco delle vene dorsali del naso — 5, vene del dorso del naso che sboccano nel detto tronco — 6, vena facciale anteriore comunicante mediante un ramo con la vena dorsale — 7, vene pinnali — 8, vene palpebrali inferiori interne — 9, vena labiale superiore — 10, vena del setto mobile — 11, vena palpebrale inferiore.

Fig. 2. Nervi del naso esterno rappresentati dalla parte interna.

*a*, muscolo corrugatore dei sopracigli — *b*, muscolo orbicolare delle palpebre — *c*, muscolo elevatore dell' ala del naso e del labbro superiore — *d*, muscolo compressore delle narici — *e*, muscolo orbicolare delle labbra — *f*, muscolo dilatatore delle narici — *h*, nervo frontale tagliato, che dà i rami palpebrali superiori — *i*, il nervo sopratrocleare dal quale partono ramuscelli frontali e palpebrali — *l*, nervo sotto-trocleare anastomizzantesi col sopratrocleare, e somministrante dei rami palpebrali, dei rami frontali, e dei rami che vanno alla cute del naso — *m*, questi rami pertinenti alla cute nasale — *n*, ramo esterno del nervo etmoidale, il quale ramo va sino all' apice del naso, e si anastomizza con un ramuscello del nervo laterale delle narici procedente dall' infraorbitale — *o*, nervo infraorbitale — *p*, nervi palpebrali inferiori — *r*, nervi laterali del naso — *s*, nervi labiali superiori — *q*, alcuni rami buccali del nervo facciale — *t*, ramuscelli al muscolo compressore delle narici, ed all' elevatore comune dell' ala del naso e del labbro superiore — *u*, ramo che ascende ai lati del naso, e va a disperdersi nei muscoli delle pinne.

Fig. 3. Membrana mucosa del setto delle narici.

*a*, frontale — *b*, etmoide — *c*, corpo dello sfenoide — *d*, seno sfenoidale vestito della membrana mucosa — *e*, osso nasale — *f*, porzione

orizzontale dell' osso palatino — *g*, processo palatino del mascellare superiore — *h*, spina nasale anteriore — *k*, porzione anteriore della cartilagine del setto delle narici — *i*, membrana mucosa, o schneideriana del setto — *l*, papille della membrana pituitaria — *n*, cripte mucose assai cospicue nell' anterior parte delle narici — *m*, coana destra, od apertura posteriore destra delle narici — *o*, membrana mucosa del palato osseo — *p*, palato molle — *q*, volta, o fornice della faringe — *r*, orifizio faringeo della tuba Eustachiana.

Fig. 4. Membrana mucosa, o pituitaria delle fosse nasali.

*a*, frontale — *b*, etmoide — *c*, corpo dello sfenoide — *d*, seno sfenoidale — *e*, osso nasale — *f*, porzione orizzontale dell' osso palatino — *g*, processo palatino del mascellare superiore — *h*, spina nasale anteriore — *i*, canale incisivo — *k*, porzione anteriore della cartilagine del setto nasale — *l*, fornice della faringe — *m*, orifizio faringeo della tuba Eustachiana — *p*, meato inferiore — *o*, meato medio — *n*, meato superiore delle fosse nasali: questi meati dividono i turbinati — *u*, *u*, *u*, membrana mucosa che veste la convessità dei turbinati e che dippoi si approfonda nei meati per vestire le doccie che rappresentano — *s*, papille onde sono coperti i turbinati superiore e medio — *t*, cripte mucose — *r*, pieghe cospicue nel turbinato inferiore — *q*, vibrisse — *v*, membrana mucosa del palato osseo continua con la mucosa delle fosse nasali — *y*, velo pendolo palatino.

Fig. 5. Porzioncella della mucosa delle narici alquanto ingrandita.

*a*, orifizi delle glandole mucose — *s*, papille.

Fig. 6. I corpuscoli, o globuli del muco veduti ad un forte ingrandimento del microscopio composto.

*a*, corpuscoli freschi — *s*, corpuscoli trattati con l' acido acetico, nei quali è ben visibile il nucleo — *i*, corpuscoli con il nucleo diviso in due o tre granuli elementari — *o*, nuclei spogli della cellula discioltasi mediante l' acido nitrico.

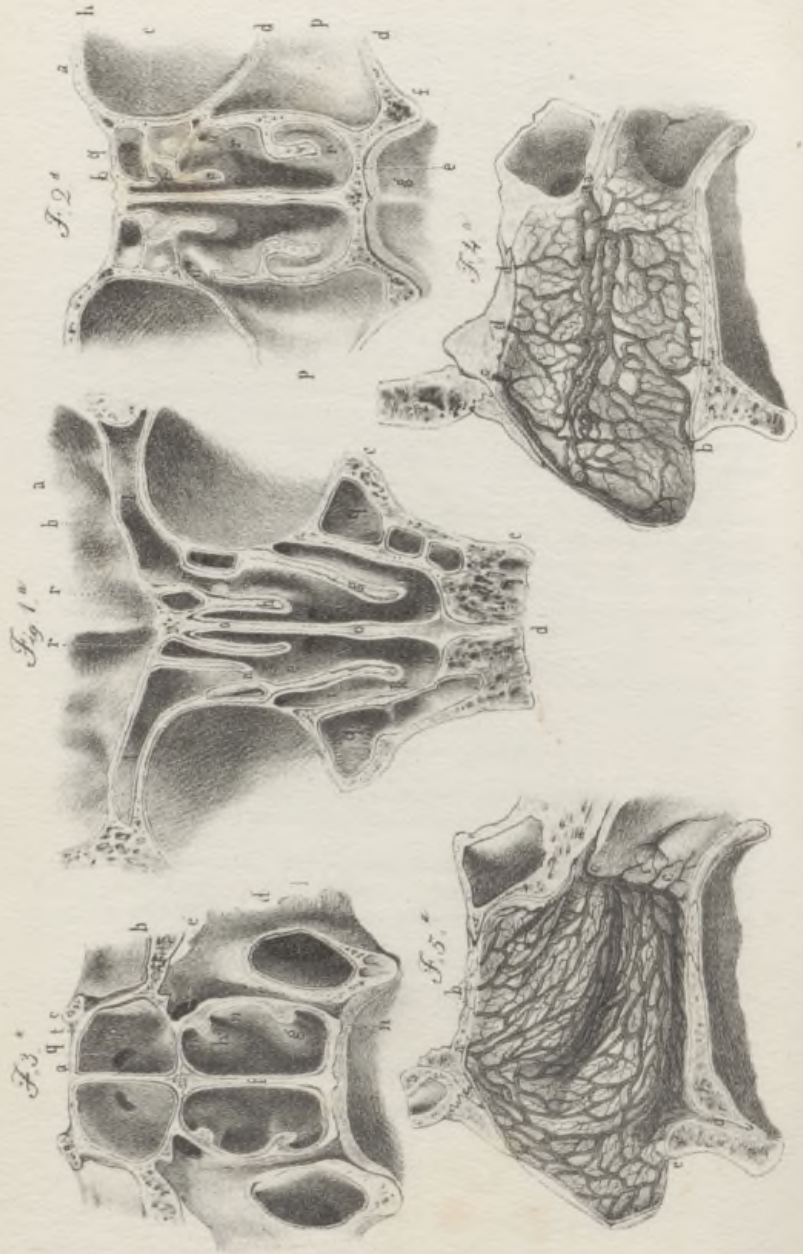

O. Nannoni dis. dal vero. Lit. Gaspari.

## TAV. XXXIV.

Fig. 1. Porzione anteriore delle fosse nasali trasversalmente tagliata dall' alto al basso.

*a*, porzione frontale dell' osso frontale — *b*, porzione orbitale del medesimo — *c*, mascellari superiori — *d*, canale incisivo — *v*, fosse nasali — *o*, setto delle narici — *g*, parte anteriore del turbinato inferiore — *h*, parte anteriore del turbinato medio — *i*, canale nasale, o naso-lagrimale destro e sinistro — *k*, sbocco di questo canale nel meato inferiore delle narici — *l*, seni frontali aprentisi nel meato medio delle fosse nasali in *n*, — *r*, cellule etmoidali anteriori la membrana mucosa delle quali è continua con quella delle fosse nasali — *q*, parte anteriore dell' antro d' Higmoro, o dei seni mascellari — *u*, meato inferiore — *e*, meato medio.

Fig. 2. Parte media delle fosse nasali trasversalmente tagliata dall' alto al basso.

*a*, porzioni orbitali dell' osso frontale — *b*, lamina orizzontale, e *c* papiracea dell' etmoide — *d*, mascellari superiori — *e*, processo palatino — *f*, processo alveolare dei medesimi — *g*, membrana mucosa del palato osseo — *h*, periorbita — *i*, setto delle narici — *o*, *n*, *v*, i tre turbinati — *r*, *r*, *r*, i tre meati delle narici — *q*, cellule etmoidali medie, o frontali — *p*, seni mascellari — *u*, il loro sbocco nel meato medio delle fosse nasali.

Fig. 3. La posterior parte delle fosse nasali trasversalmente tagliata dall' alto al basso.

*a*, corpo dello sfenoide — *b*, ale maggiori — *c*, ale minori — *d*, mascellari superiori — *e*, canale pterigo-palatino — *e'*, foro sfeno-palatino — *f*, setto delle narici — *g*, turbinato inferiore — *h*, turbinato medio — *n*, meati, superiore, medio, ed inferiore — *l*, antro d' Higmoro — *p*, seni sfenoidali divisi da un setto mediano — *t*, loro membrana mucosa — *q*, loro orifizi nel meato superiore.

Fig. 4. Arterie del setto delle narici.

*a*, arteria del setto delle narici, ramo della nasale posteriore — *b*, ramo del setto, procedente dalla labiale — *c*, ramo del setto dato dalla etmoidale anteriore — *d*, rami del setto dati dalle etmoidali posteriori — *e*, ramo dato dall' arteria palatina.

Fig. 5. Arterie laterali delle fosse nasali.

*a*, ramo laterale delle narici dalla etmoidale anteriore — *b*, rami pei turbinati superiore e medio dalle etmoidali posteriori — *c*, arteria sfeno-palatina, o nasale posteriore dalla quale procedono l'arteria del setto, le nasali posteriori superiori, le inferiori pei turbinati rispondenti, ed i rami faringei — *d*, arteria laterale anterior inferiore delle narici che si parte dalla palatina, passa per il canale incisivo, e va a diffondersi nella parte inferiore anteriore delle narici — *e*, arteria laterale anterior inferiore delle narici procedente dalla pinnale,

Fig. 1.a

Fig. 2.a

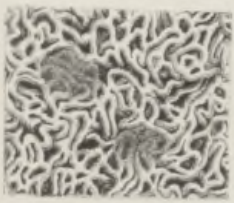

Fig. 4.a

Fig. 3.a

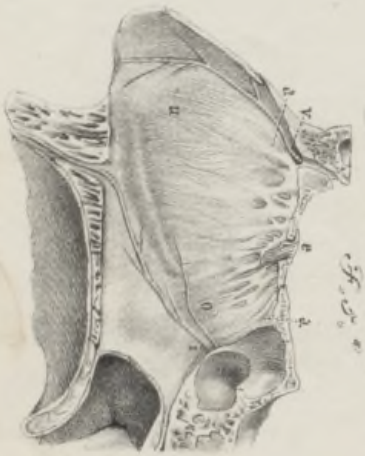

Fig. 5.a

Fig. 6.a

G. Mannini dis. dal vero. Lit. Gaspari

## TAV. XXXV.

Fig. 1. Vene del setto delle narici del lato sinistro.

*a*, reti maggiori delle vene del setto — *e*, vene superiori del setto delle narici — *i*, vene anteriori superiori — *o*, vene anteriori inferiori — *u*, vene inferiori — *v*, vene posteriori.

Fig. 2. Vene laterali delle fosse nasali a destra.

*a*, reti maggiori — *e*, vene laterali superiori tendenti alle vene etmoidali — *i*, vene laterali anteriori superiori, che passano pei fori nasali, e si scaricano nelle vene dorsali del naso — *o*, vene laterali anteriori inferiori tendenti alle vene pinnali — *u*, vene laterali inferiori, che passano pel canale incisivo, e si congiungono con le vene palatine — *v*, vene laterali posteriori spettanti al plesso faringeo.

Fig. 3. Rete vascolosa ansata della membrana mucosa delle narici. Dimensioni maggiori delle naturali.

*a*, *a*, questa rete nella parte posteriore del setto delle narici.

Fig. 4. La medesima rete nella parte anteriore.

Fig. 5. Nervi del setto delle narici del lato sinistro.

*a*, serie interna dei filamenti del nervo olfattorio sinistro vestiti della dura madre — *e*, uno di questi fili spoglio dell' inviluppo fibroso dato dalla detta membrana — *o*, fascetti dei filamenti del nervo olfattorio frequentemente anastomizzati insieme, e decussati — *u*, fibrille del nervo olfattorio distribuentisi per la membrana mucosa del setto — *i*, nervo naso-palatino di Scarpa, nervo che dà ramuscelli alla membrana mucosa del setto, si fa strada pel canale incisivo, e passa nel palato, dove termina intorno ad una papilla situata dietro i denti incisivi medii della mascella superiore — *v*, ramo del setto nasale dato dal nervo etmoidale.

Fig. 6. Nervi laterali della fossa nasale destra.

*a*, nervo olfattorio destro rigonfiato nel bulbo, o ganglio *b* — *c*, serie esterna dei filamenti del nervo olfattorio, i quali corrono pei canaletti del turbinato superiore, e frequentemente insieme si anastomizzano e decussano, e formano un' elegante rete, i fili della quale distribuisconsi

nella membrana mucosa dei turbinati superiori — *d*, nervo ottico tagliato in prossimità del forame ottico — *e*, nervo oculo-motorio comune — *f*, porzione maggiore del quinto paio dei nervi cerebrali — *f'*, ganglio semilunare — *g*, ramo oftalmico del Willis — *h*, branca mascellare inferiore — *k*, branca mascellare superiore — *i*, nervo pterigo-palatino — *l*, nervo Vidiano — *n*, ganglio pterigo-palatino, o sfeno-palatino, o ganglio del Meckel — *o*, nervo naso-palatino di Scarpa tagliato — *m*, *m*, nervi laterali posteriori superiore ed inferiore delle narici — *p*, nervi palatini minori — *q*, nervo palatino maggiore — *r*, nervo etmoidale, proveniente dal nasale, o naso-ciliare, ramo del nervo oftalmico del Willis — *s*, ramo del setto delle narici tagliato — *t*, ramo laterale delle narici — *u*, ramo esterno delle narici.

## TAV. XXXVI.

### APPARECCHIO DIGERENTE

Fig. 1. Le labbra ed i loro muscoli rappresentati dal lato destro.

*a*, apertura della bocca — *b*, labbro superiore — *d*, labbro inferiore — *c*, *c*, prolabio delle labbra — *f*, filtro del labbro superiore — *e*, commessura delle labbra, od angolo destro della bocca — *g*, muscolo frontale, o porzione anteriore del muscolo occipito-frontale — *h*, aponeurosi del muscolo detto, o cuffia aponeurotica — *i*, porzione palpebrale, e *k*, porzione orbitale del muscolo orbicolare delle palpebre — — *l*, muscolo attollente dell'orecchia destra — *m*, muscolo anteriore della medesima — *n*, muscolo massetere — *p*, muscolo zigomatico maggiore — *o*, muscolo zigomatico minore — *q*, muscolo elevatore degli angoli delle labbra — *r*, muscolo elevatore del labbro superiore — *s*, muscolo elevatore comune dell'ala del naso e del labbro superiore — *t*, muscolo triangolare depressore degli angoli della bocca — *u*, muscolo quadrato del mento — *v*, muscolo risorio del Santorini — *x*, muscolo buccinatorio — *y*, muscolo orbicolare delle labbra — *z*, muscolo depressore del setto mobile delle narici — 1, muscolo compressore maggiore, o triangolare del naso — 2, muscolo procero del Santorini — 3, muscolo elevatore proprio dell'ala del naso — 4, porzione del muscolo dilatatore dell'ala del naso — 5, muscolo compressore minore delle narici — 6, porzione superiore del platismamjoides — 7, porzione del muscolo sterno-cleido-mastoideo — 8, condotto stenoniano, o salivale superiore proveniente dalla glandola parotide 9 — 10, porzione dell'aponeurosi parotideo-masseterina la quale copriva per intero la glandola indicata.

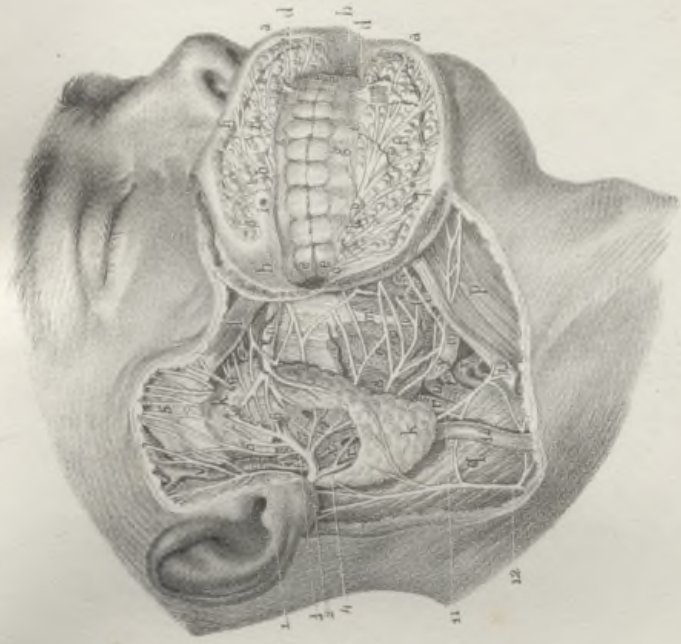

O. Nanni dis. dal vero.

Lit. Gaspari.

Fig. 2. La faccia interna delle labbra ed il vestibolo della cavità orale. Si veggono le glandolette labiali coi vasi sanguiferi ed i nervi pertinenti alle labbra non che lo sbocco del condotto stenoniano, più i rapporti della glandola parotide con i nervi facciale, ed auricolare, o temporale superficiale, e con l'arteria carotide esterna: gli oggetti sono rappresentati dal lato destro.

*a*, le labbra didotte ed arrovesciate completamente: per ottenere ciò, si è praticata una sezione che dalla commessura destra delle labbra va verso il muscolo massetere: la faccia interna delle labbra poi è stata spogliata della membrana mucosa — *b*, porzione di membrana mucosa pertinente alle labbra, od alla parete esterna del vestibolo della cavità orale — *c*, muscolo elevatore destro del labbro inferiore — *i*, sbocco del condotto stenoniano — *d*, freni delle labbra — *f*, glandole mucipare labiali — *g*, gengive — *e*, *e*, denti delle due mascelle, o faccia esterna delle arcate dentarie: questa faccia in un con la faccia esterna dei processi alveolari limitano posteriormente la cavità vestibolare della bocca, mentre in avanti è limitata dalla faccia interna delle labbra — *o*, rami labiali della seconda e terza branca del quinto paio dei nervi cerebrali — *h*, *h*, arterie coronarie delle labbra — *l*, porzione del muscolo zigomatico maggiore — *m*, muscolo massetere — *p*, muscolo platismamjoides in parte tagliato, ed arrovesciato — *q*, muscolo sterno-cleido-mastoideo — *n*, condotto stenoniano del quale sono state messe allo scoperto le radici principali per una diligente dissezione della parte media e posteriore della parotide — *k*, glandola parotide sezionata come si è detto e in parte levata in corrispondenza del meato uditivo esterno, onde apparisca l'arteria carotide, il nervo facciale, e l'auricolare, o temporale superficiale della terza branca del quinto — *y*, glandola sottomascellare — *r*, arteria carotide esterna, o facciale — *s*, rami tiroidei dell'arteria tiroidea superiore — *t*, arteria linguale — *u*, arteria facciale, o mascellare esterna — *v*, arteria temporale superficiale, la quale si divide in due rami anteriore e posteriore: questa divisione apparisce in vicinanza della sezione della pelle — *z*, arteria trasversa della faccia — *x*, rami masseterici — 1, nervo temporale superficiale — 2, nervo facciale dividentesi nel ramo superiore 3, e nell'inferiore 4, — 5, rami temporali — 6, rami malari, o zigomatici — 7, rami buccali — 8, nervo marginale della mascella inferiore — 9, rami pertinenti al plesso auserino ed al muscolo buccinatorio — 10, rami pertinenti ai muscoli depressore, quadrato ed elevatore del mento, ed al muscolo sottocutaneo del collo — 11, nervo sottocutaneo superiore del collo, nervo, che si anastomizza col nervo auricolare, e col nervo sottocutaneo medio del collo — 12, nervo auricolare del plesso laterale superficiale del collo, il quale nervo dà spesso dei rami parotidei — 13, rami al platismamjoides — 14, vena jugulare esterna.

O. Nannini dis. dal vero. Lit. Gaspari.

## TAV. XXXVII.

Fig. 1. Dimostra le arterie ed i nervi dentarii non che alcuni muscoli masticatori.

*a*, cranio orizzontalmente tagliato, nel quale a destra è stata fatta una sezione, che dalla parte anteriore del meato uditivo esterno va fino ai fori scolpiti nella radice della grande ala corrispondente dello sfenoide — *b*, orbita dalla quale è levata la parete esterna, ed una gran parte della superiore — *c*, porzione ossea del naso esterno — *d*, porzione cartilaginea del medesimo — *e*, osso mascellare superiore destro, nel quale sono aperti i canaletti pei quali scorrono i nervi e le arterie che si portano ai denti: sono pure aperti gli alveoli, e messe allo scoperto le radici dei denti — *f*, metà destra della mascella inferiore, dalla quale è asportata la metà superiore della branca ascendente, e nella quale è aperto il canale dentario, come pure gli alveoli, onde appariscano le radici dei denti — *g*, gengive — *h*, osso ioide — *k*, muscolo pterigoideo interno — *i*, muscolo stilo-ioideo — *l*, muscolo digastrico — *m*, porzione del muscolo miloioideo — *n*, porzione di sterno-tiroideo — *o*, porzione di omoplataioideo — *p*, porzione di sternoioideo — *q*, porzione di tiro-faringeo — *r*, arteria carotide comune destra — *s*, carotide cerebrale, o interna — *t*, carotide facciale, o esterna — *u*, arteria tiroidea superiore tagliata presso l'origine — *v*, tronco comune dell'arteria linguale, e facciale, o mascellare esterna, il tronco della quale si vede in *y* tagliato — *x*, arteria submentale — *z*, arteria auricolare posteriore — 1, arteria temporale superficiale — 2, arteria mascellare interna — 3, arteria sfeno-spinosa — 4, arteria alveolare, o dentaria inferiore: vi si veggono vicino i rami buccinatorii, e masseterici tagliati — 5, arteria alveolare superiore posteriore che dà rami ai denti — 6, arteria sottorbitale — 7, arteria dentaria superiore anteriore — 8, tronco e ganglio semilunare della porzione maggiore del quinto nervo cerebrale, o nervo trigemello — 9, nervo oftalmico del Willis, o prima branca del quinto tagliata — 10, nervo mascellare superiore — 11, nervo sottocutaneo della guancia tagliato — 12, nervo sottorbitale tagliato — 13, nervi dentarii superiori anteriori minore e maggiore: quest'ultimo, oltre il somministrare i rami ai denti, ne dà uno che si porta alla mucosa del setto delle narici — 14, nervi dentarii superiori posteriori: si vede che tutti questi nervi dentarii avanti di penetrare nel rispettivo dente si anastomizzano insieme — 15, nervi gengivali superiori — 16, nervo mascellare inferiore — 17, nervo auricolare anteriore, o temporale superficiale nascente con due radici che abbracciano l'arteria sfeno-spinosa — 18, nervo masseterino, e nervo temporale profondo posteriore tagliati, rami della porzione minore del quinto — 19, nervo buccinatorio, il quale subito

dopo l'origine dà il nervo temporale profondo anteriore — 20, nervo linguale congiungentesi con la corda del timpano — 21, 22, nervo alveolare o dentario inferiore il quale dà prima il ramo miloioideo 23, poi mette, correndo pel canale dentario, i nervi che penetrano nei denti, e quelli che distribuisconsi alla gengiva — 24, ramo mentale tagliato — 25, nervo facciale tagliato, dal quale si vede partire un filo spargentesi pei muscoli digastrico, e stiloioideo.

Fig. 2. Dimostra la gengiva ed un dente incisivo di latte della mascella inferiore sezionati verticalmente, e veduti di profilo: la cavità del dente aperta mostra la polpa dentaria in un co' suoi vasi sanguiferi e nervi. Gli oggetti sono del triplo ingranditi.

*a*, gengiva — *b*, orlo gengivale nel quale racchiudonsi le glandolette di Serres, e veggonsi molte anse vascolari — *c*, *d*, periostio alveolare e della radice del dente — *e*, alveolo — *f*, canaletto pel quale corrono i vasi ed il nervo dentario per recarsi alla polpa del dente — *g*, porzione di corpo della mascella inferiore — *h*, corona del dente — *k*, radice del dente incompleta — *l*, colletto — *n*, cavità del dente — *m*, polpa dentaria — *o*, nervo dentario — *p*, arteriuzza del dente la quale dà ramuscelli al periostio dentario ed alveolare, poi penetra nella cavità del dente e va a diffondersi nella polpa predetta — *q*, vena dentaria che si distribuisce egualmente che l'arteria — *r*, vasi gengivali.

Fig. 3. Cavità orale grandemente aperta.

*a*, *b*, labbra — *d*, sezione verticale degli angoli delle labbra, e di una porzione delle guancie, onde allontanare più fra loro le labbra, ed aprire maggiormente la cavità della bocca — *c*, *c*, frenelli delle labbra — *e*, *e*, denti di amendue le mascelle — *f*, palato osseo — *g*, lingua — *h*, palato molle — *k*, istmo delle fauci — *l*, tonsille — *m*, *n*, colonne del palato — *o*, uvola.

Fig. 4. La lingua portata in alto onde apparisca il freno, gli sbocchi dei condotti Wartoniani, quelli della glandola di Blandin o di Nuhn ec.

*a*, metà sinistra della mascella inferiore — *b*, porzione di mucosa rovesciata sulla detta metà di mascella — *c*, altra porzione di mucosa orale — *d*, glandola sottomascellare — *e*, lingua portata in alto, ed in addietro massimamente con l'apice — *f*, frenulo della lingua, o filetto — *g*, orifizi dei condotti Wartoniani — *h*, alcuni sbocchi dei condotti Riviniani — *n*, orifizi esterni dei condotti della glandola dell'apice della lingua, detta glandola di Blandin, o di Nuhn: questi sbocchi sono dintorno alla piega fimbriata. Vedi fig. 3. Tav. XL.

O. Nannini dis. dal vero.

Lit. Gaspari

## TAV. XXXVIII.

Fig. 1. I MUSCOLI MASTICATORI ESTERNI ED ALCUNI DI QUELLI DELLA FACCIA.

*a*, muscolo frontale — *b*, muscolo occipitale — *c*, aponeurosi di questi due muscoli, o cuffia aponeurotica — *d*, porzione della medesima tagliata e levata dal margine superiore dell'arcata zigomatica, e tutt' intorno corrispondentemente alla linea semicircolare dei lati del cranio — *e*, muscolo procero del Santorini — *f*, muscolo triangolare, o compressore maggiore del naso — *g*, muscolo compressore minore del naso — *h*, muscolo elevatore proprio dell'ala del naso — *k*, muscolo elevatore comune dell'ala del naso e del labbro superiore — *i*, muscolo orbicolare delle labbra — *l*, muscolo depressore del setto mobile — *m*, muscolo elevatore del mento — *n*, muscolo buccinatorio traforato dal dotto stenoniano in corrispondenza del terzo vero molare della mascella superiore — *o'*, *o*, muscolo massetere, mostrante in *o'* lo strato esterno, in *o* l'interno — *p*, muscolo temporale in piccola parte scoperto — *q'*, *q*, aponeurosi temporale longitudinalmente tagliata, ed arrovesciata col lembo posteriore: nel lembo anteriore *q'*, si vede inferiormente formata l'aponeurosi di due lamine fra le quali vi ha uno strato di pinguedine — *r*, muscolo stiloioideo traforato in prossimità della sua inserzione all'osso ioide *s*, dal tendine *t*, del muscolo digastrico, o biventre della mascella inferiore — *u*, ventre anteriore, *v*, ventre posteriore del digastrico — *y*, piccola aponeurosi per la quale il digastrico è attaccato all'osso ioide — *z*, muscolo milo-ioideo.

Fig. 2. IL MUSCOLO TEMPORALE, ED IL PTERIGOIDEO ESTERNO NON CHE ALCUNI MUSCOLI DELLA FACCIA.

*a*, muscolo sopraciliare — *b*, muscolo procero del Santorini — *c*, muscolo triangolare del naso — *d*, muscolo compressore minore del naso — *e*, muscolo dilatatore delle narici — *f*, muscolo elevatore proprio delle medesime — *g*, muscolo depressore del setto mobile — *h*, muscolo laterale del naso — *i*, muscolo orbicolare delle labbra — *k*, muscolo elevatore del mento — *l*, muscolo buccinatorio — *n*, muscolo elevatore degli angoli della bocca — *m*, muscolo temporale — *o*, *p*, attacchi delle due porzioni del massetere asportato — *q*, muscolo pterigoideo esterno.

Fig. 3. MUSCOLI MASTICATORI INTERNI.

*a*, muscolo pterigoideo esterno — *b*, muscolo pterigoideo interno.

Fig. 1.

F. 2.

F. 3.

F. 4.

O. Nannini dis: dal vero.

Lit: Gaspari.

## TAV. XXXIX.

Fig. 1. Dimostra il muscolo pterigoideo esterno.

*a*, il detto muscolo — *b*, menisco dell' articolazione temporo-mascellare — *c*, fossetta nel collo del condilo della mascella inferiore, alla quale fossetta non meno che al menisco si attacca il muscolo pterigoideo esterno.

Fig. 2. Glandole salivali rappresentate dal lato sinistro.

*a*, sezione laterale della parte inferiore della faccia e della regione sottomascellare, o sottomentale, per la quale dissezione in un con le parti molli è stata levata la metà destra del corpo della mascella inferiore, ond'è riuscita aperta lateralmente la cavità orale, e si sono pienamente scoperte le glandole salivali inferiori: apparisce pure la glandola parotide con la sua accessoria ed i loro condotti escretori — *b*, porzione di muscolo massetere tagliato — *c*, muscolo stiloioideo — *d*, muscolo digastrico, o biventre della mascella inferiore — *e*, muscolo miloioideo — *f*, muscolo genioioideo — *g*, muscolo genioglosso — *h*, platismamioideo tagliato — *k*, faringe — *i*, nervo linguale — *l*, nervo grande ipoglosso — *m*, lingua — *n*, denti — *p*, metà sinistra del labbro inferiore — *q*, labbro superiore — *o*, membrana mucosa orale — *r*, glandola sottomascellare — *s*, condotto escretorio della medesima denominato dotto Wartoniano — *t*, sbocco del medesimo condotto a lato del frenulo della lingua — *u*, glandola sottolinguale — *v*, aperture dei dotti Riviniani — *y*, glandola parotide — *x*, glandola parotide accessoria — *z*, dotto stenoniano — &, sbocco di questo condotto nel vestibolo della bocca — 1, carotide — 2, arteria tiroidea superiore — 3, arteria facciale — 4, arteria submentale — 5, osso ioide.

Fig. 3. Lingua isolata veduta dalla faccia dorsale, o superiore.

*a*, dorso —, *b*, apice — *c*, base — *d*, *d*, lati della lingua — *e*, epiglottide — *f*, legamento glosso-epiglottico, o frenulo dell' epiglottide — *g*, glandole mucose situate nella base della lingua tra l' epiglottide e le papille grandi, o circonvallate — *h*, foro cieco della lingua insiem con la papilla circonvallata posteriore — *i*, papille grandi, o circonvallate così dette perchè circondate ciascuna da un anello prominente, che vi fa intorno la membrana mucosa — *k*, papille fungiformi, od ottuse, o clavate — *l*, papille coniche e filiformi — *m*, rughe trasverse dei lati della lingua — *n*, pieghe della parte posteriore della lingua.

Fig. 4. Periglottide separata nel lato sinistro della lingua, e rovesciata sul destro.

*a*, porzione, o metà della lingua denudata dell' epitelio, e rete mucosa, o malpighiana, o della periglottide — *b*. porzione, o metà coperta da questa membrana, o faccia esterna della medesima — *c*, faccia interna della periglottide sollevata, o rete mucosa di Malpighi — *d*, glandole mucose della lingua — *e*, papille grandi — *f*, papille fungiformi — *g*, papille coniche, e filiformi — *h*, rughe trasverse.

## TAV. XL.

Fig. 1. Muscoli della lingua rappresentati dal lato destro.

*a*, labbro inferiore — *b*, mascella inferiore — *c*, corno maggiore destro dell' osso ioide — *d*, lingua — *e*, ventre anteriore del muscolo digastrico — *f*, muscolo milioioideo — *g*, muscolo genioioideo — *h*, muscolo genioglosso — *i*, muscolo linguale — *k*, muscolo ioglosso composto di due porzioni una anteriore, altra posteriore: per la fenditura di divisione si vede la porzione *l*, dell' arteria linguale — *m*, muscolo stiloglosso, il quale con le sue fibbre si decussa con quelle dell' ioglosso.

Fig. 2. Muscoli della lingua veduti dalla parte inferiore.

*a*, membrana mucosa della lingua — *b*, corna maggiori dell' osso ioide — *c*, fibro-cartilagine posta nell' asse della lingua trai muscoli genioglossi — *d*, muscolo genioglosso destro — *e*, muscolo genioglosso sinistro in gran parte tagliato via — *f*, fibre trasverse della lingua decussantisi con le fibre dei genioglossi, e penetrauti fra le medesime per recarsi ai lati della lingua — *g*, muscolo linguale, che con le sue fibre si decussa con quelle del genioglosso — *h*, muscolo stiloglosso, il quale anteriormente si congiugne con il linguale — *k*, muscolo ioglosso, le fibre del quale si decussano con quelle dello stiloglosso — *i*, muscoli genioioidei tagliati e rovesciati.

Fig. 3. Glandole intermuscolari, od intrinseche della lingua dimostrate dalla parte inferiore.

*a*, lingua veduta dalla parte inferiore — *b*, membrana mucosa della lingua: a sinistra questa membrana si è lasciata per dimostrare gli sbocchi delle glandole intrinseche, a destra è stata per la massima parte levata — *c*, piega mediana della lingua — *d*, piega fimbriata della medesima — *e*, lacuna mucosa — *f*, papille filiformi — *g*, rughe trasverse — *h*, muscolo stilo-glosso tagliato in corrispondenza delle glandole

Fig. 2.

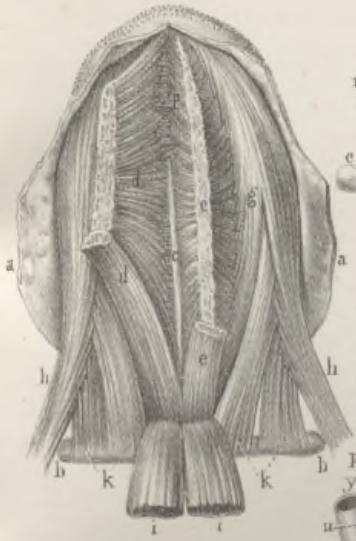

Fig. 1.

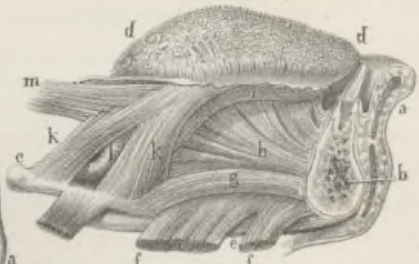

Fig. 4.

Fig. 5.

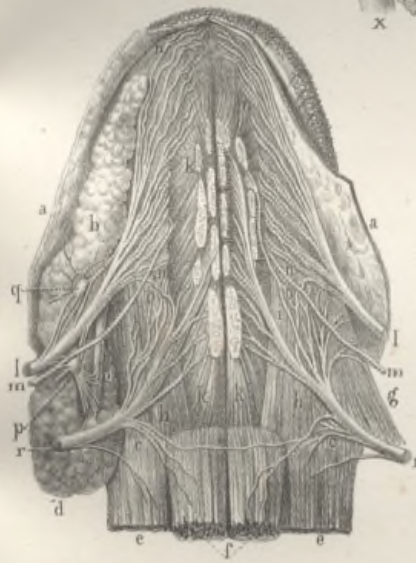

Fig. 3.

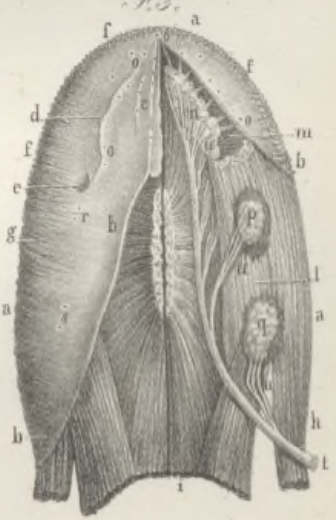

O. Nannini dis. dal vero.

Lit: Gaspari.

intrinseche — *i*, muscolo genioglosso — *k*, muscolo ioglosso — *l*, muscolo linguale pure tagliato in corrispondenza delle suddette glandole — *m*, muscolo trasverso — *n*, glandola dell'apice della lingua, o di Blandin, o di Nuhn — *o*, sbocchi dei condotti escretori di questa glandola — *p*, *q*, glandole intrinseche media e posteriore, o glandole di Weber, e di Tigri — *r*, *s*, sbocchi dei condotti escretori di queste due glandole — *t*, nervo linguale portato internamente — *u*, fili del linguale che vanno alle dimostrate glandole.

Fig. 4. Vasi sanguiferi della lingua, e ramo linguale del nervo glosso-faringeo rappresentati dal lato destro.

*a*, dorso della lingua — *b*, apice — *c*, base, dove la lingua è denudata della membrana mucosa fin presso le papille circonvallate *d*, — *e*, ramo linguale del nervo glosso-faringeo, il quale ramo si dirama alle dette papille, ed alla membrana mucosa della radice della lingua — *f*, metà sinistra del labbro inferiore — *g*, mascella inferiore — *h*, corno maggiore destro dell'osso ioide — *i*, ventre anteriore, e porzione del tendine medio del muscolo digastrico, o biventre — *k*, muscolo milo-ioideo — *l*, muscolo genioioideo — *m*, muscolo genioglosso — *n*, muscolo ioglosso — *o*, tronco dell'arteria linguale — *p*, arteria dorsale della lingua — *q*, arteria ranina corrente serpentina fra due vene satelliti fino all'apice della lingua dove si anastomizza con quella del lato opposto: nel suo tragitto manda molti rami ascendenti, che penetrano tra le fibre del genio-glosso, e tendono alla membrana mucosa della lingua — *s*, arteria submentale, ramo della facciale, o mascellare esterna: la submentale sparge le sue diramazioni alla glandola sublinguale, ai muscoli digastrico, miloioideo, genio-ioideo, genio-glosso e dà il ramo mentale — *t*, *t*, vene ranine satelliti dell'arteria ranina, le quali ricevono le vene provenienti dalla massa della lingua, ed all'apice si anastomizzano con quelle del lato opposto — *u*, vena dorsale della lingua — *z*, vena sottomentale — *x*, vena iugulare esterna — *y*, vena cefalica o iugulare interna.

Fig. 5. Nervi della lingua rappresentati dalla parte inferiore.

*a*, membrana mucosa della lingua rovesciata — *b*, glandola sublinguale — *d'*, glandola submascellare — *d*, dotto wartoniano — *c*, corna maggiori dell'osso ioide — *e*, muscoli tiroidei — *f*, muscoli genioioidei rovesciati — *g*, muscolo stiloglosso sinistro — *h*, muscoli ioglossi — *i*, muscoli linguali — *k*, muscoli genio-glossi — *l*, ramo linguale della terza branca del quinto paio dei nervi cerebrali — *m*, filamento distinto che procede quasi per intero dalla corda del timpano e sembra vada a distribuirsi nella membrana mucosa del dorso della lingua — *n*, *n*, rami, che vanno alla membrana mucosa del dorso, dell'apice e dei lati della lingua — *o*, anastomosi con l'ipoglosso — *p*, ganglio submascellare unito per esili fili al ramo linguale, alla corda del timpano, ed ai

nervi molli, o vascolari abbraccianti l'arteria linguale: questo ganglio dà rami al dotto Wartoniano ed alla glandola sottomascellare — *q*, ganglio sublinguale in conessione col ramo linguale e coi nervi molli abbraccianti l'arteria submentale: sparge i suoi fili nella glandola sublinguale — *r*, nervo grande ipoglosso, il quale sparge i suoi rami nei muscoli della lingua ed in quelli dell'osso ioide.

TAV: XLI.

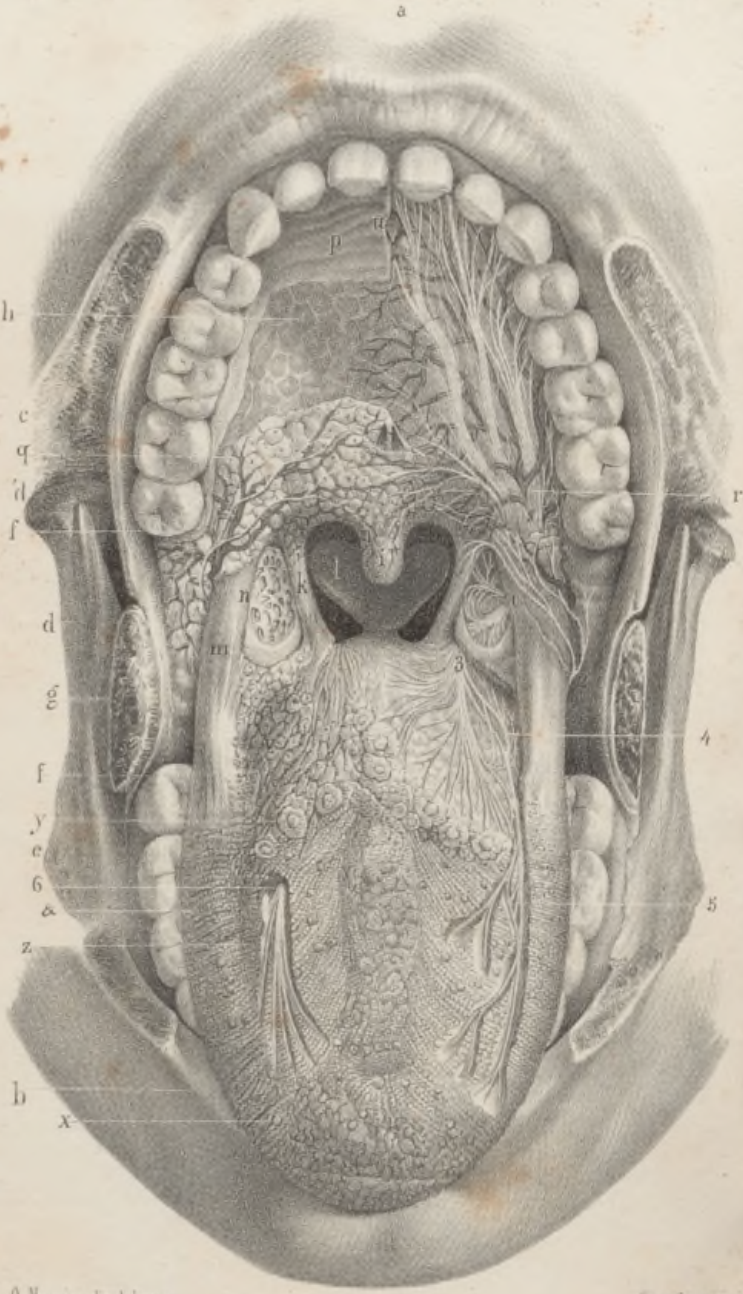


O. Nannini dis. dal vero.

Lit: Gaspari.

## TAV. XLI.

Fig. 1. Prospetto delle glandole e delle papille della cavità orale. Nervi del palato, la distribuzione del ramo linguale del nervo glosso-faringeo, e della corda del timpano, secondo Demarquay, e Bourgery.

*a*, labbro superiore — *b*, labbro inferiore — *c*, sezione delle guancie — *d*, processo coronoideo della mascella inferiore — *d'*, condilo — *e*, angolo della medesima — *f*, *f*, arcate dentarie: si vede dell'inferiore soltanto la parte posteriore — *g*, muscolo pterigoideo interno tagliato — *h*, superficie della volta palatina — *i*, uvola spoglia della membrana mucosa, e mostrante lo strato superficiale delle sue glandole — *k*, pilastro posteriore del velo pendolo palatino: trai due pilastri posteriori l'uvola e la base della lingua avvi l'apertura detta istmo delle fauci che dalla cavità della bocca mette in quella della faringe, o retrobocca: a traverso l'istmo si vede l'epiglottide *l*, — *m*, pilastro anteriore del palato mobile — *n*, amigdala, o tonsilla destra — *o*, cavità triangolare situata fra il pilastro anteriore e posteriore sinistri, cavità che conteneva l'amigdala qui levata, e che è detta fossa amigdalina, o tonsillare — *p*, porzione di membrana mucosa palatina a destra, nella quale porzione appariscono delle pieghe trasverse. La mucosa è levata nel lato sinistro cominciando dalla parte media — *q*, amasso glandolare del palato, detto glandola palatina di Ludovic: a sinistra quest'amasso è stato levato perchè apparisca il corso dei nervi palatini: frai diversi orifizi escretori di esso ve ne hanno due allungati sulla linea media ai confini posteriori del palato osso, o tra questo e il molle — *r*, arteria e vena palatine inferiori, produzioni delle faringee superiori — *s*, nervi palatini anteriori, i quali vengono al palato passando per l'apertura inferiore del canale pterigo-palatino, e vanno a distribuirsi sopra tutta l'estensione della volta palatina, alla mucosa, alle glandole, alla gengiva — *u*, orifizio del canale incisivo, o palatino anteriore, nel quale apparisce una papilla detta ganglio naso-palatino da Cloquet, nella quale papilla termina il nervo naso-palatino di Scarpa: veggonsi alcuni ramuscelli nervei che da essa vanno alla volta palatina, non che alcuni vasellini sanguiferi provenienti dai vasi palatini anteriori — *v*, glandole e piccole papille della metà destra della base della lingua già coperta della sua membrana mucosa: dall'altro lato non appariscono, e la mucosa è levata, perchè si vegga la distribuzione del ramo linguale del nervo glosso-faringeo — *y*, papille grandi, o circonvallate della base della lingua disposte in due linee riunite ad angolo anteriormente aperto: quest'angolo costituisce il V linguale: nella sommità dell'angolo vi ha un orifizio escretorio detto forame cieco ed una grande papilla — *x*, papille fungiformi — *z*, papille coniche e filiformi — &, rughe

trasverse dei lati della lingua — 1, ramo linguale del nervo glosso-faringeo — 2, fili della branca esterna, o minore detta anche antero-esterna, i quali fili ravvolgonsi attorno il muscolo glosso-stafilino — 3, grande branca, o branca postero-interna del nervo glosso-faringeo, la quale sparge i suoi rami nella membrana mucosa della base della lingua, nelle glandole mucose, nelle grandi papille, o papille circonvallate — 4, piccola branca antero-esterna del nervo glosso-faringeo, formante un plesso coi fili della grande, ed un altro in 5 — 6, terminazione della corda del timpano secondo Demarquay e Bourgery nella membrana mucosa della metà anteriore della lingua.

## TAV. XLII.

Fig. 1. Papille filiforme e fungiforme della lingua non iniettate, e macerate nell' acido nitrico diluito vedute ad un ingrandimento di 20 diametri. Secondo Bourgery.

*a*, papilla filiforme — *e*, papilla fungiforme — *i*, due delle piccole papille che vi sono attorno. Appariscono queste papille composte di cilindri entro i quali racchiudonsi le estremità dei rami dei nervi gustatorii, o linguali del quinto e del glosso-faringeo.

Fig. 2. Grande papilla, o papilla circonvallata pur essa non iniettata e formata di analoghi cilindri.

*a*, anello prominente della membrana mucosa, il quale circonda la papilla: è formato di cilindri come la papilla — *e*, solco, o fossa che corre tra la papilla e l'anello — *i*, la papilla formata dei soliti cilindri.

Fig. 3. Papille filiforme e conica coi vasi sanguiferi iniettati. Secondo Arnold.

*a*, papilla filiforme, i vasi della quale appariscono turgidi, e descrivono molti archi, od anse — *e*, papilla conica pur essa piena di anse vascolari.

Fig. 4. Papilla fungiforme coi vasi iniettati descriventi molte anse come nelle precedenti papille.

*a*, la detta papilla piena di anse vascolari.

Fig. 5. Grande papilla circonvallata coi vasi iniettati.

*a*, anello che circonda la papilla formato di anse vascolari. — *e*, solco che divide la papilla dall'anello — *i*, papilla piena di anse vascolari — *o*, sbocchi di alcune glandole mucipare.

O. Nannini dis: dal vero.

Lit: Gaspari.

Fig. 6. Papilla filiforme, nella quale sono messi allo scoperto i fili nervei che v' inviano i ramuscelli del linguale del quinto. Secondo Bourgery.

*a*, papilla perpendicolarmente tagliata — *e*, periglottide — *i*, membrana mucosa, ed anse vascolari tagliate — *o*, estremità nervose che compenetrano la papilla — *u*, tronchetti vascolari tagliati — *v*, una piccola papilla iniettata.

Fig. 7. Grande papilla, o papilla circonvallata preparata a modo che si veggano i cilindri onde è formata in parte iniettati ed in parte no, ed i fili nervei, che v' inviano i ramuscelli del ramo linguale del nervo glosso-faringeo. Secondo Bourgery.

*a*, anello che circonda la papilla — *b*, estremità iniettata, e *c*, non iniettata del medesimo — *d*, la papilla — *e*, porzione non iniettata, e *f*, porzione iniettata dei cilindri papillari — *g*, membrana tegumentale della lingua — *h*, vasi sanguiferi, dai quali partono i rami ripiegati ad anse della papilla — *k*, ramificazioni del nervo glosso-faringeo, che vanno ai cilindri predetti.

Fig. 8. Sezione antero-posteriore mediana della testa, e del collo destinata a dimostrare particolarmente la cavità della faringe, e le sue comunicazioni con le cavità orale, e nasale, con la tuba Eustachiana e la laringe. Gli oggetti sono rappresentati dal lato destro.

*a*, metà destra della cavità del cranio, dal quale è stata levata la corrispondente metà di volta — *b*, dura madre, nella quale apparisce la ramificazione dell'arteria meningea media: è stato levato il tentorio, ed apparisce la piccola falce, ed una porzione della falce messoria anteriormente — *c*, metà destra della dura madre spinale corrispondente alla teca vertebrale della cervice — *d*, metà destra del canale, o teca vertebrale detta — *e*, membrana aponeurotica che divide i muscoli destri dai sinistri nella regione cervicale, membrana che chiamasi legamento cervicale — *f*, parete esterna della cavità nasale destra, nella quale veggonsi i turbinati, ed i meati vestiti della membrana pituitaria — *g*, comuni tegumenti — *g'*, *g'*, metà destra delle labbra — *h*, apertura della bocca — *k*, denti destri delle due mascelle — *l*, cavità orale — *o*, membrana mucosa della medesima o palatinale — *m*, palato, duro, od osseo — *n*, velo pendolo palatino, ed uvola — *i*, lingua — *p*, muscolo genio-glosso, nel quale si vede in *r* la fibro-cartilagine linguale — *q*, muscolo genio-ioideo — *t*, muscolo milo-ioideo tagliato — *y*, ventre anteriore del muscolo digastrico — *s*, fibre muscolari sottomucose della lingua — *u*, membrana mucosa della lingua, o periglottide — *v*, forame cieco — *x*, frenulo della lingua — *z*, legamento glosso-epiglottico — 1, metà destra del corpo dell' osso ioide — 2, metà destra della laringe — 3, epiglottide

— 4, cartilagine tiroide, o scutiforme — 5, cricoide — 6, ventricolo destro della laringe circoscritto dalle così dette corde vocali — 7, porzioncella di aspera arteria — 8, membrana mucosa laringea continua con quella della bocca, della faringe, e della trachea — 9, istmo delle fauci, pel quale la cavità della bocca comunica con quella della faringe — 10, faringe, o metà destra di questo imbuto — 11, apertura faringea della tuba Eustachiana, apertura che corrisponde al meato inferiore delle fosse nasali — 12, fossa faringea — 13, membrana mucosa faringea, nella quale appariscono molti orifizi delle glandole faringee — 14, porzioncella di esofago — 15, carotide comune — 16, tronco del nervo vago — 17, porzione cervicale del tronco del nervo simpatico, nella quale porzione apparisce il ganglio fusiforme, o cervicale superiore — 18, carotide cerebrale — 19, nervo ottico — 20, nervo oculo-motorio comune 21, nervo patetico — 22, quinto paio — 23, sesto — 24, settimo di Willis diviso nella porzione dura, che è il funicolo anteriore, e nella molle, che è il posteriore, o nervo acustico: fra questi due funicoli vi è un filo, che è il nervo intermedio, od accessorio del Wrisberg, o porzione minore del nervo facciale, dei moderni — 25, ottavo di Willis, che comprende il glosso-faringeo, che è il filo anteriore, il vago, che è il fascio di fili situato nel mezzo, e l'accessorio che è il filo posteriore — 26, nervo grande ipoglosso formato di due cordoni che escono per due distinte aperture della dura madre — 27, nervo sottocipitale del Willis, o primo nervo cervicale dei moderni in un con l'arteria vertebrale — 28, 28, gli altri nervi cervicali fino al settimo.

TAV: XLIII.

Fig. 1.ª

Fig. 2.ª

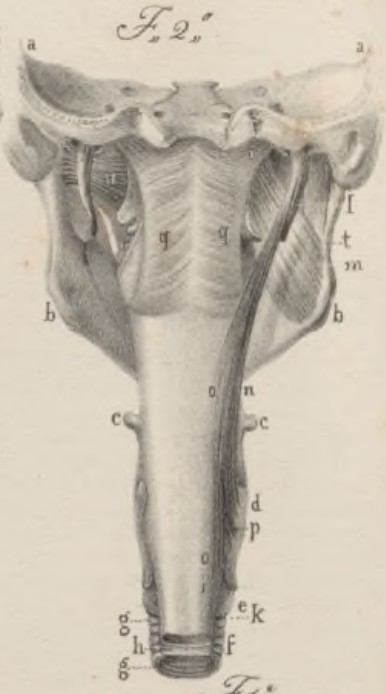

Fig. 3.ª

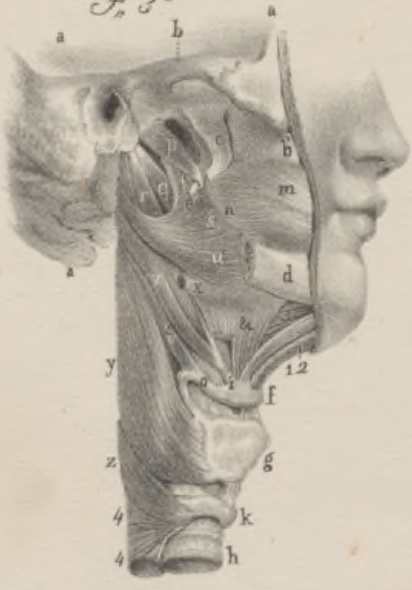

Fig. 4.ª

O. Nannini dis: dal vero.

Lit: Gaspari.

## TAV. XLIII.

Fig. 1. Faringe veduta dalla faccia posteriore, dove a sinistra apparisce l' aponeurosi faringea sollevata e rovesciata per lasciar vedere i muscoli costrittori; a destra poi è stata levata ed insieme il costrittore inferiore, onde si vegga in tutta l'estensione il muscolo costrittore medio.

*a*, porzione di cranio, da cui è stata levata la volta per una sezione orizzontale, per altra sezione verticale trasversa è stata levata la porzione lambdoidea, e porzioncella delle condiloidee — *b*, mascella inferiore — *c*, apofisi stiloide del temporale — *d*, ventre posteriore del muscolo digastrico — *e*, muscolo pterigoideo interno — *f*, porzione di aspera arteria — *g*, laringe — *h*, corno maggiore destro dell'osso ioide — *i*, faringe — *k*, porzione di aponeurosi faringea sollevata e rovesciata sul lato sinistro — *l*, linea mediana cellulosa, od aponeurotica, specie di rafe, o linea alba della faccia posteriore della parete posteriore della faringe — *m*, muscolo costrittore superiore di ambo i lati — *n*, muscolo costrittore medio, od io-faringeo di ambo i lati — *o*, muscolo costrittore inferiore, o laringo-faringeo sinistro — *p*, muscolo stilo-faringeo — *q*, porzioncella di esofago corrispondente alla cervice — *r*, muscolo stilo-ioideo — *s*, muscolo stilo-glosso.

Fig. 2. Faringe veduta dalla faccia posteriore, dalla quale sono stati levati i muscoli, meno i costrittori superiori, ed il muscolo stilo-faringeo.

*a*, la base del cranio sezionato come nella precedente figura — *b*, mascella inferiore — *c*, corna maggiori dell' osso ioide — *d*, cartilagine scutiforme, o tiroide della laringe — *e*, cartilagine cricoide della medesima — *f*, porzione di aspera arteria, o di trachea — *g*, anelli della medesima, che ne formano le pareti anteriore e laterali — *h*, porzione membranosa della trachea stessa — *i*, faccia posteriore della faringe, di cui si vede la faccia esterna della membrana cellulare che separa la membrana mucosa dai muscoli — *k*, porzione cervicale dell' esofago — *l*, apofisi stiloide del temporale dalla quale discende il muscolo stilo-faringeo *m*, — *n*, porzione di questo muscolo che va ad attaccarsi in *p*, alla cartilagine scutiforme della laringe, od al margine posteriore del corno maggiore, o superiore di detta cartilagine — *o*, porzione di muscolo stilo-faringeo, la quale termina nella faringe — *q*, muscolo costrittore superiore della faringe denominato dalle origini muscolo genio-mito-pterigo faringeo — *r*, aponeurosi buccinato-faringea — *s*, porzione membranosa della faringe — *t*, muscolo pterigoideo interno sinistro — *u*, muscolo pterigoideo esterno destro.

Fig. 3. Faringe veduta dal lato destro, ed origini dei muscoli costrittori.

*a*, porzione della base del cranio — *b*, arcata zigomatica — *b'*, mascella superiore destra — *d*, mascella inferiore della quale è stata levata la branca ascendente destra — *c*, ala esterna del processo pterigoideo — *e*, uncino dell'ala interna del medesimo processo — *f*, corpo dell'osso ioide — *o*, corno maggiore destro, e *i*, corno minore destro del medesimo osso — *g*, cartilagine tiroide della laringe — *k*, cartilagine cricoide della medesima — *h*, aspera arteria — *m*, muscolo buccinatorio nascente dalle due mascelle, dall'ala esterna e dall'uncino dell'interna del processo pterigoideo — *n*, aponeurosi buccinato-faringea, dalla quale nasce una porzione del muscolo costrittore superiore, ed alla quale era pure attaccata l'aponeurosi faringea rappresentata nella fig. 1. — *p*, muscolo sfenosalpingostafilino, o circonflesso, o tensore del palato, che con il suo tendine abbraccia l'uncino pterigoideo, che vi fa come da puleggia: tra l'uncino ed il tendine esiste una borsa mucosa — *q*, muscolo petrosalpingostafilino, od elevatore del velo palatino — *r*, *s*, *t*, *u*, muscolo costrittore superiore della faringe, che sembra formato di quattro porzioni, quasi altrettanti muscoli, la *r*, detta porzione petrofaringea, la *s*, detta bucco faringea, la *t*, detta pterigofaringea, e la *u*, milofaringea, così chiamate dalle loro origini dall'apofisi petrosa del temporale, dall'aponeurosi buccinatoria, dalla superficie interna dell'ala interna del processo pterigoideo, e dalla linea milioioidea della mascella inferiore — *v*, *v'*, muscolo costrittore medio, od io-faringeo, formato della porzione *v*, che si stacca dal corno minore, e dalla *v'*, che si stacca dal corno maggiore dell'osso ioide — *y*, *z*, muscolo costrittore inferiore, o laringo-faringeo, o tirocricofaringeo — *x*, muscolo stiloglosso tagliato — &, muscolo ioglosso posteriormente, ed inferiormente tagliato e levato — 1, muscolo milioioideo tagliato — 2, muscolo genioioideo destro — 3, porzioncella del muscolo genioglosso destro — 4, fibre, che dalla cricoide vanno all'esofago.

Fig. 4. La faringe longitudinalmente tagliata secondo la linea media della faccia posteriore: i lembi della sezione sono stati rovesciati sui lati. Apparisce la membrana mucosa delle due pareti della faringe, l'anteriore e la posteriore, con le glandolette od i loro orifizi. Nella parete anteriore si vede l'istmo delle fauci, la laringe, l'adito a questa, le coane ec., più a destra è stato preparato il muscolo faringo-palatino.

*a*, porzione basilare dell'occipite — *b*, porzione superiore della faringe corrispondente alla volta faringea — *c*, porzione media, e *d*, porzione inferiore della medesima — *e*, faccia interna della porzione cervicale dell'esofago velata dalla membrana mucosa — *f*, coane — *g*, istmo delle fauci — *h*, velo pendolo palatino — *i*, uvola piena di glandolette

Fig. 2.

Fig. 1.

Fig. 3.

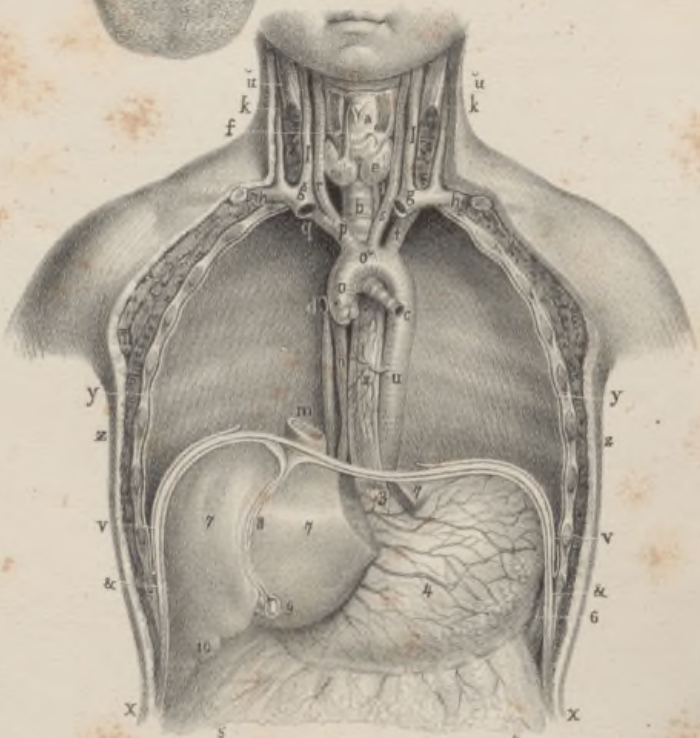

O. Nemmi dis. dal vero. Lit: Gaspari.

mucipare — *k*, colonne, od archi posteriori del palato — *l*, amigdale — *m*, base della lingua piena di glandolette — *n*, epiglottide elevata veduta dalla faccia posteriore — *o*, le due pieghe, o legamenti laterali glosso-epiglottici — *p*, *q*, doccie laterali della faringe — *r*, prominenze dipendenti dalle corna maggiori della cartilagine tiroide, o scutiforme della laringe — *s*, apertura superiore della laringe sotto l'uvola — *t*, fessura laringea in corrispondenza delle cartilagini aritenoidi — *u*, glandole faringee — *v*, glandole faringee spettanti alla faccia posteriore del velo palatino — *x*, lacune mucose al cominciamento dell'esofago — *y*, membrana mucosa faringea ed esofagea — *z*, strati muscolari della faringe e dell'esofago — &, muscolo faringo palatino destro: le fibre più interne di questo muscolo che si attaccano alla cartilagine tiroide, formano il muscolo tireo-palatino.

## TAV. XLIV.

Fig. 1. Muscoli del velo pendolo palatino rappresentati dalla faccia posteriore.

*a*, porzione della base del cranio — *b*, clivus sfenoidale — *c*, porzione basilare dell'occipite — *d*, *e*, spina sfenoidale — *f*, porzione di rocca del temporale — *g*, forame carotico — *h*, ala esterna dei processi pterigoidei — *i*, ala interna, od uncino di quest'ala — *k*, mascella superiore — *l*, palato osseo — *m*, denti — *n*, coane — *o*, porzione cartilaginea della tuba Eustachiana — *p*, velo palatino — *q*, uvola — *r*, colonna posteriore del palato — *s*, porzione del muscolo faringo-palatino destro — *s'*, porzione del muscolo tireo-palatino sinistro — *t*, muscolo elevatore del palato mobile, o petrosalpingostafilino, o salpingostafilino interno — *u*, salpingostafilino esterno o sfenosalpingostafilino, o circonflesso, o tensore del palato molle — *v*, luogo dove il tendine di questo muscolo si piega attorno l'uncino pterigoideo per espandersi poi in aponeurosi nel velo palatino — *x*, muscolo azigos dell'uvola.

Fig. 2. Muscoli del velo pendolo palatino rappresentati dalla parte anteriore.

*a*, palato osseo velato della sua membrana fibro-mucosa — *b*, orifizi della glandola palatinale di Ludovic — *c'*, papilla dietro i denti incisivi medii — *c*, arcata dentaria superiore — *d*, lingua — *e*, velo palatino spogliato della membrana mucosa — *f*, colonne anteriori del palato pure spoglie della membrana mucosa — *g*, amigdale — *l*, colonne posteriori del palato — *i*, uvola — *k*, porzione della base del cranio in relazione coi muscoli circonflessi ed elevatori del palato mobile — *h*, muscolo glosso-palatino sinistro — *h'*, muscolo glosso-palatino destro

tagliato in un con l'elevatore in corrispondenza del palato per dimostrare l'espansione tendinosa del muscolo circonflesso nel palato medesimo — *m*, muscoli elevatori del palato mobile, o petrosalpingostafilini, o peristafilini interni — *n*, muscoli circonflessi del palato, o sfenosalpingostafilini, o peristafilini esterni — *o*, tendine del peristafilino esterno destro il quale si avvolge attorno l'uncino pterigoideo *p*, poi incede orizzontalmente espandendosi nel palato mobile *e*.

Fig. 3. TRONCO TAGLIATO NELLA REGIONE LOMBARE ED ANTERIORMENTE APERTO, DOVE SONO STATI LEVATI IL CUORE ED I POLMONI PER METTERE ALLO SCOPERTO IL TRAGITTO DELL'ESOFAGO NEL TORACE: SI VEDE PURE LA CONTINUAZIONE DI ESSO COLLO STOMACO.

*a*, laringe — *b*, trachea inferiormente diramata nei bronchi primari *c*, *d*, tagliati — *e*, glandola tiroide — *f*, muscolo della medesima il quale va ad anettersi all'osso ioide — *g*, *g*, vene innominate — *h*, *h*, vene succlavie — *k*, *k*, vene jugulari esterne — *l*, *l*, vene jugulari interne — *n*, vena azigos — *m*, vena cava ascendente — *o*, aorta ascendente — *o'*, arco dell'aorta — *p*, arteria innominata — *q*, succlavia arteria destra — *r*, carotide destra — *s*, carotide sinistra — *t*, succlavia sinistra — *u*, aorta toracica discendente — *u'*, porzione di muscolo sterno-cleido-mastoideo tagliato — *v*, muscolo diaframma — *y*, pleure — *z*, pareti toraciche — *x*, pareti addominali — &, peritoneo — 1, porzione cervicale dell'esofago — 2, porzione toracica del medesimo nella quale si veggono dei vasi dati dalle arterie esofagee toraciche provenienti dall'aorta vicina — 3, porzione addominale dell'esofago — 4, stomaco cosperso di molte diramazioni vascolari, propagini delle arterie coronarie e gastro-epiploiche, non che delle vene anonime — 5, porzione del grande omento, o grande epiploon — 6, milza — 7, fegato tagliato longitudinalmente nel lobo sinistro in corrispondenza dell'esofago — 8, porzione di legamento sospensorio del fegato — 9, legamento rotondo del medesimo — 10, fondo della cistifellea sporgente dal margine tagliente del lobo destro del fegato.

TAV: XLV.

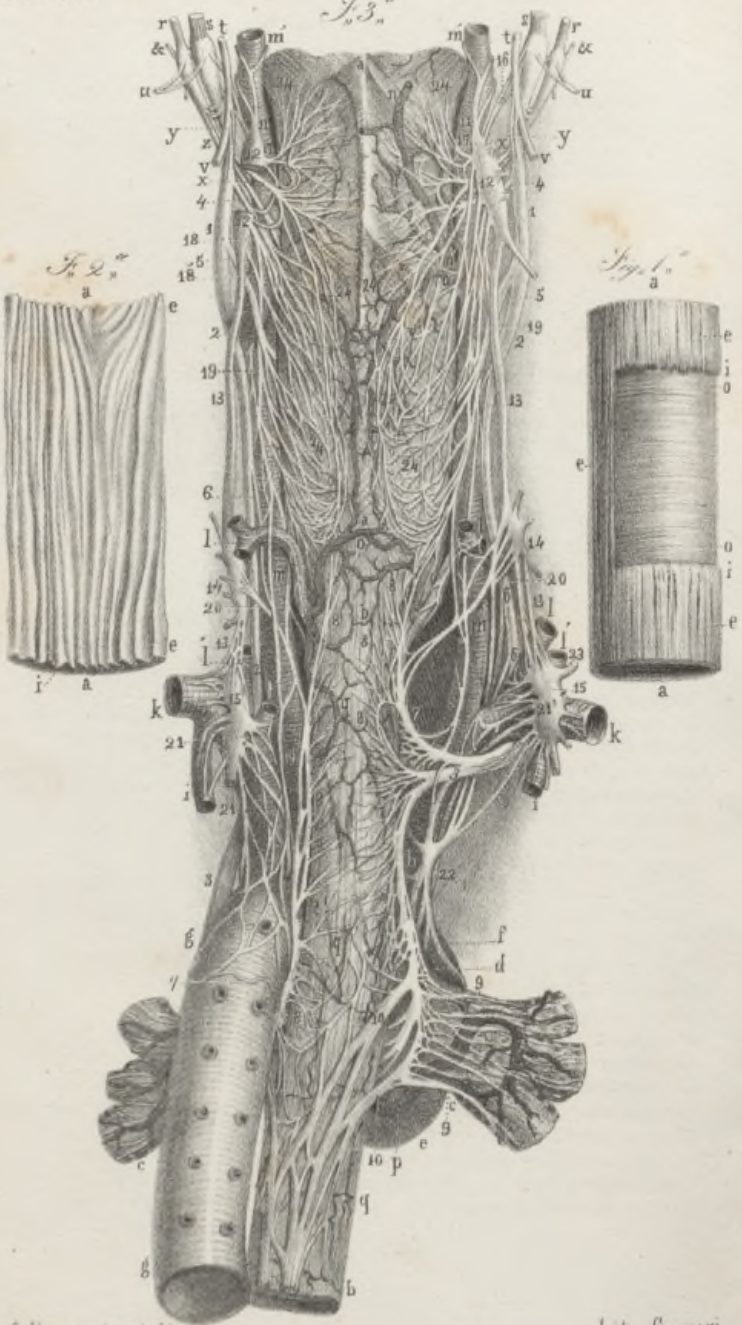


O. Nannini dis. dal vero.

Lit: Gaspari.

## TAV. XLV.

Fig. 1. Strati muscolari dell' esofago.

*a*, porzione di esofago disteso — *e*, strato di fibre longitudinali, il quale è esterno: è levato in corrispondenza del tratto *i*, *i*, per iscoprire le fibre trasverse, od anulari e spirali *o*, che formano lo strato interno.

Fig. 2. Membrana mucosa dell' esofago.

*a*, porzione di esofago longitudinalmente tagliato coi lembi distesi sui lati — *e*, membrana mucosa esofagea formante molte pieghe longitudinali, le quali sono maggiori ed oblique nella parte superiore continua con la faringe — *i*, membrana cellulosa, detta anche nervea, o vascolare situata fra la sostanza muscolare e la membrana mucosa.

Fig. 3. Vasi sanguiferi principali e plessi nervei della faringe e dell' esofago rappresentati dalla parte posteriore.

*a*, faccia posteriore della faringe, coperta a destra dai muscoli costrittori: a sinistra questi muscoli sono stati levati — *b*, esofago — *c*, bronchi primari, e bronchi secondari tagliati — *d*, porzioncella della faccia posteriore dell' aspera arteria — *e*, *f*, *g*, aorta veduta dalla faccia posteriore, nella quale si veggono le origini delle cinque arterie intercostali aortiche superiori tagliate — *h*, arteria innominata — *k*, *k*, arterie succlavie destra e sinistra — *i*, *i*, arterie mammarie interne destra e sinistra tagliate — *l*, *l*, arterie tiroidee superiori tagliate in corrispondenza del tragitto del nervo vago, e del nervo grande simpatico: si vede che queste arterie danno rami allo faringe ed all' esofago — *l'*, *l'*, arterie vertebrali tagliate — *m*, *m*, carotidi primitive — *m'*, *m'*, carotidi cerebrali tagliate al loro ingresso nel canale carotico — *n*, *n*, arterie faringee ascendenti, le quali spargono rami alla faringe — *o*, *o*, rami dell'arteria tiroidea superiore ed inferiore alla faringe — *p*, rami delle arterie bronchiali — *q*, *q*, *q*, rami arteriosi esofagei — *r*, *r*, fili di origine e ganglio petroso dei nervi glosso-faringei — *s*, *s*, fili di origine, e ganglio iugulare del nervo vago — *t*, *t*, porzione del tronco di ciascun nervo spinale, od accessorio del Willis — *u*, nervo auricolare tagliato, proveniente dal vago, ed ingrossato da una fibra del nervo glosso-faringeo — *v*, ramo esterno del nervo accessorio del Willis — *y*, ramo interno del medesimo — *x*, ramo faringeo del nervo glosso-faringeo — *z*, ramo linguale del nervo glosso-faringeo — &, nervo timpanico — 1, intumescenza gangliforme, o ganglio del tronco del nervo vago — 2, il tronco di questo nervo nel collo — 3, il medesimo nel torace: si vede soltanto a destra — 4, nervo faringeo del vago — 5, nervo

laringeo superiore — 6, rami cardiaci — 7, nervo ricorrente — 8, filamenti all'esofago — 9, filamenti del vago destro componenti il plesso polmonale posteriore — 10, filamenti del vago destro, i quali compongono sull'esofago un plesso denominato plesso esofageo posteriore — 11, filamenti anessi all'estremità superiore del ganglio cervicale superiore del nervo simpatico, i quali filamenti abbracciano la carotide interna, e compongono il plesso carotico, che mediante due fili cospicui si continua con il ramo carotideo del nervo Vidiano, e con il sesto paio dei nervi cerebrali: comunica anche con altri nervi e col ganglio oftalmico, come nella Neurologia verrà dimostrato — 12, ganglio cervicale superiore del simpatico nel lato esterno di cui veggonsi quattro rami tagliati, i quali comunicavano coi tre, o quattro nervi cervicali superiori: una porzione di questo ganglio a sinistra è stata levata per scoprire i nervi glosso-faringeo e vago — 13, tronco del simpatico nel collo — 14, ganglio cervicale medio — 15, ganglio cervicale inferiore e primo toracico insieme fusi: si veggono al lato esterno di questi tre gangli alquanti rami tagliati che sono i rami comunicatori coi quattro nervi cervicali inferiori, col primo toracico e col nervo frenico — 16, ramo che mette in comunicazione il ganglio cervicale superiore coi nervi vago e glosso-faringeo — 17, rami dati dal ganglio ai plessi faringei posteriori — 18, origine superiore del nervo cardiaco superficiale che dà molti rami faringei — 18', altra origine del nervo medesimo — 19, questo nervo — 20, nervo cardiaco medio, o grande, sviluppatissimo a destra, rudimentario a sinistra: da ambo i lati connesso col ricorrente del vago — 21, nervi cardiaci inferiori, o piccoli — 22, unione dei nervi cardiaci che in parte apparisce a destra — 23, filamento tagliato che accompagnava l'arteria vertebrale — 24, plessi faringei formati da fili del vago, del glosso-faringeo, del ramo esterno del laringeo inferiore, da fili del ricorrente, e da molti fili del simpatico: del detto plesso apparisce a destra lo strato superficiale, ed a sinistra il profondo.

## TAV. XLVI.

Fig. 1. Forma delle glandole mucipare della membrana mucosa orale, faringea ed esofagea.

1, glandola mucipara ingrandita presa dalle pareti della cavità orale.

2, glandola mucipara ingrandita presa dalla membrana mucosa faringea, la prima è veduta di fronte dalla parte del condotto escretorio comune, la seconda è rappresentata di lato — *a*, lobuli, o cellule, o vescicole ond'è composta la glandoletta — *e*, condotti secretori delle medesime — *i*, il condotto escretorio comune: di simili glandolette è composta l'amigdala, e la glandola palatina di Ludovic.

3, glandoletta della mucosa linguale aperta e divisa in due metà per un taglio che va dal collo al fondo della glandoletta medesima: si vede




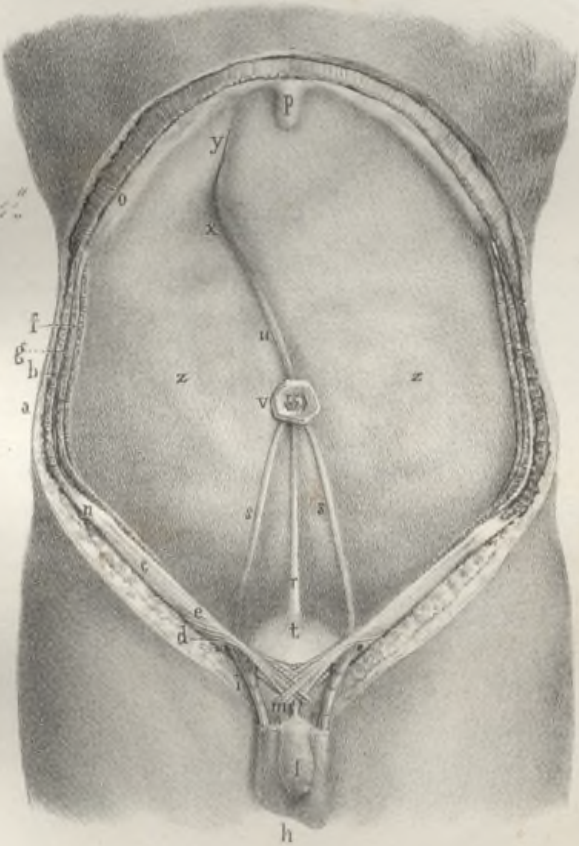


O. Nannini dis: dal vero.

Lit. Gaspari

che questa glandoletta, che esteriormente sembra un follicolo, o sacchetto semplice, è assai complicata nella sua cavità, perchè divisa da cinque sepimenti in cellette aprentisi nel collo della glandola — *a*, questo collo — *e*, orifizio esteriore della glandoletta — *i*, corpo e fondo della medesima — *o*, compartimenti della cavità della glandoletta — *u*, cellette risultanti da questi compartimenti.

4, un follicolo mucoso semplice sezionato come la glandoletta linguale — *a*, corpo e fondo della glandoletta — *e*, cavità del corpo — *i*, collo — *o*, orifizio esterno.

5, follicoli chiusi osservati nell'esofago dove si continua con lo stomaco — *a*, membrana mucosa esofagea — *e*, membrana nervea, o vascolosa — *i*, follicoli mucosi chiusi per ogni dove, i quali follicoli appariscono aperti per una sezione delle membrane dette e di essi stessi, che sono rimasti divisi in due metà.

6, minimi vasi delle glandole mucipare prese dalla faccia interna delle labbra — *a*, tre di queste glandolette rappresentate dalla faccia opposta a quella che porta il dotto escretorio — *e*, arteriuzza tortuosa interglandolare — *i*, ramuscelli che quest'arteria dà alle tre glandolette — *o*, altri ramuscelli tagliati appartenenti alle medesime. Tutti questi vasellini abbracciano le glandolette diramandosi a modo di pennelli e costituendo una rete patentissima attorno l'orifizio escretorio delle medesime.

Fig. 2. Struttura delle glandole salivali mostrata sopra un pezzo di parotide iniettata a mercurio.

*a*, cellule, o vescichette che compongono i lobuli della glandola — *e*, condotti escretori dei lobuli, i quali si riuniscono, e formano dei condotti maggiori che si uniscono in un condotto escretorio comune — *i*, due cospicui condotti che si raccolgono alla composizione del condotto *o*, — *u*, due arterie che investono i lobuli della glandola — *v*, minima rete, che formano, secondo Berres, i vasi sanguiferi distribuendosi nei lobuli prefati.

Fig. 3. 4. Iniezione dei vasi sanguiferi della mucosa faringea, e vasi capillari dell'esofagea, secondo Berres e Lieberkuhn.

*a*, porzioncella di membrana mucosa faringea, nella quale apparisce un elegante rete di vasi capillari soprapposti: si veggono in oltre due orifizi glandolari — *e*, brunello di membrana esofagea molto ingrandita, dove pure si vede una rete di capillari microscopici.

Fig. 5. Tronco di uomo, tagliato alla parte inferiore della regione toracica, e veduto anteriormente, dal quale sono levati tegumenti ed i muscoli addominali per dimostrare il peritoneo parietale.

*a*, comuni tegumenti tagliati — *b*, muscolo obliquo esterno dell'addome pure tagliato — *c*, legamento del Falloppio — *d*, anello inguinale

esterno circoscritto da due pilastri, e fermato allo esterno dalle fibre aponeurotiche *e*, dei due pilastri uno è superiore piatto, largo che fissandosi al pube va a decussare le sue fibre con quelle del pilastro superiore del lato opposto, e contribuisce alla formazione del legamento sospensorio del pene: altro è inferiore, rotondeggiante a modo di legamento: si fissa pur esso al pube sotto le fibre del superiore — *f*, muscolo obliquo interno, o minore pur esso tagliato, dal quale origina il cremastere — *g*, muscolo trasverso pure tagliato — *h*, borsa, o scroto — *i*, porzione extraddominale del funicolo spermatico coperto del cremastere proveniente in gran parte dalle fibre del muscolo obliquo interno: si veggono le fibre del cremastere che sono arcuate — *l*, pene — *m*, legamento sospensorio del medesimo — *n*. spina anteriore superiore dell' ileo — *o*, lembo delle cartilagini delle costole — *p*, appendice mucronata dello sterno — *t*, faccia anteriore della vescica orinaria — *r*, uraco — *s*, legamenti laterali della vescica detta — *u*, legamento rotondo del fegato — *v*, ombellico — *z*, peritoneo parietale veduto dalla faccia esterna, dal quale traspaiono i sottoposti visceri, e specialmente gl' intestini — *x*, infossamento peritoneale in causa del legamento rotondo detto, e duplicatura *y*, segnante l' origine del legamento falciforme del fegato medesimo.

TAV: XLVII.

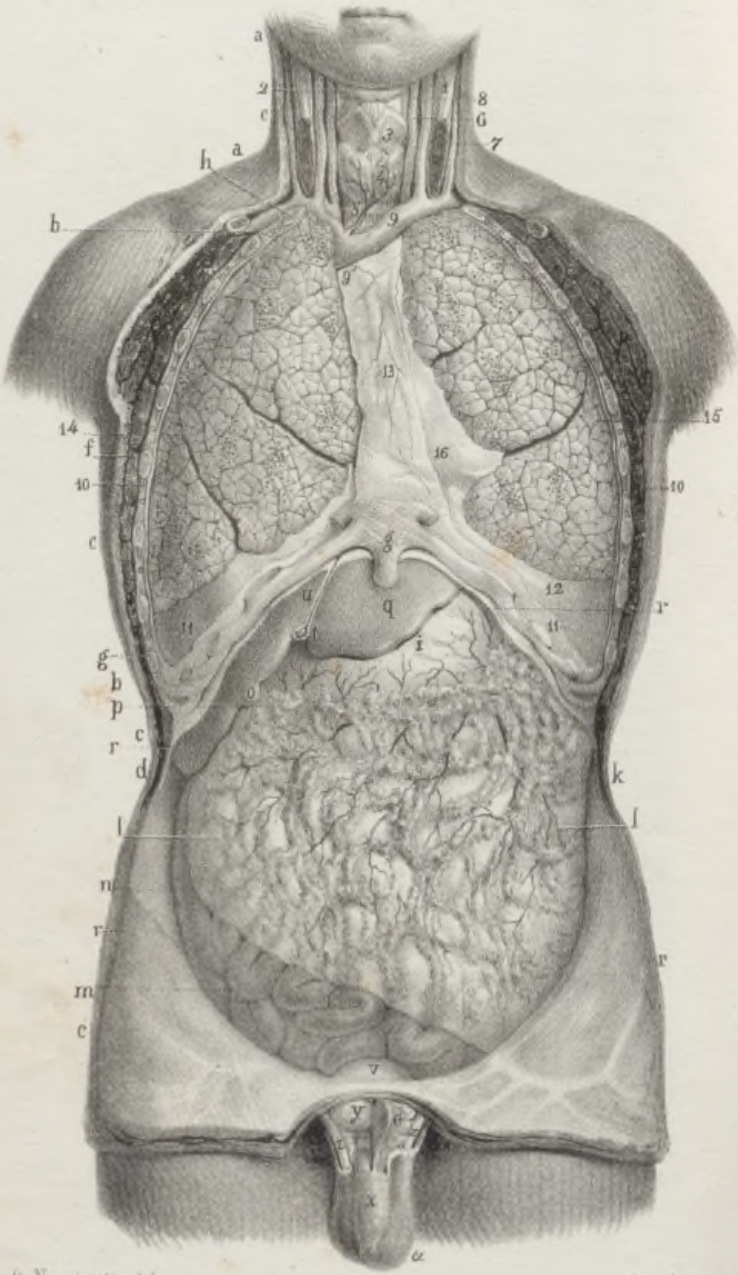


O. Nannini dis. dal vero.

Lit: Gasparri.

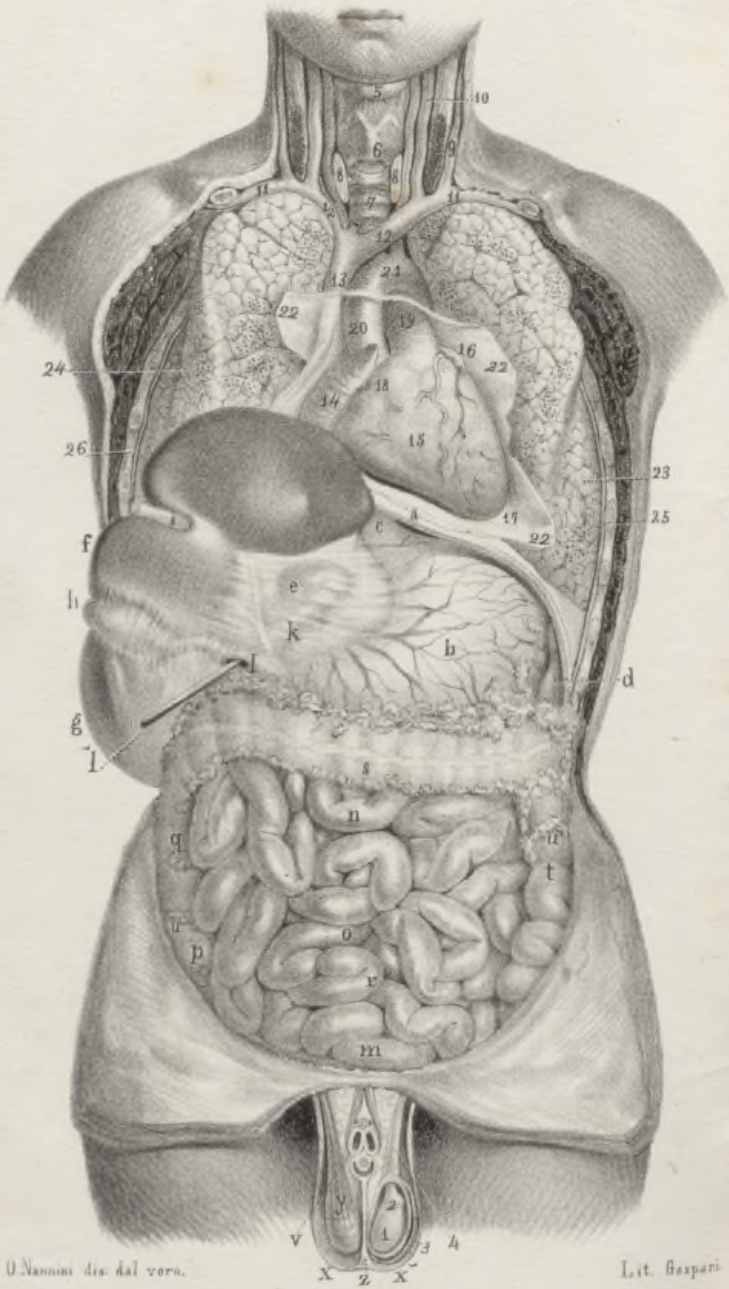


O. Nannoni dis. dal vero.

Lit. Gaspari

## TAV. XLVII.

Fig. 1. Tronco di uomo adulto, dove sono state anteriormente aperte le cavità addominale e toracica per vedere la porzione sottodiaframmatica dell'apparecchio digerente in sito, ed i rapporti di questa porzione tanto coi visceri toracici, quanto con altre parti e visceri della cavità addominale.

*a*, collo — *b*, *b*, torace — *d*, *d*, addome — *c*, tagumenti tagliati — *c'*, due lembi inferiori della sezione delle pareti molli dell'addome rovesciati sui fianchi e sulla sommità delle coscie — *f*, muscoli che sono attorno alle pareti ossee del torace tagliati — *h*, *g*, costole, e cartilagini costali tagliate, non che porzione inferiore del corpo dello sterno e processo mucronato = *e*, metà sinistra del corpo del pube; l'altra metà è stata levata perchè si vegga la faccia anteriore della vescica orinaria — *k*, pareti molli dell'addome tagliate — *i*, faccia anteriore dello stomaco — *l*, grande omento, od epiploon coprente gl'intestini tenui, dei quali perciò qui non apparisce che una porzione dell'ileo *m*, — *n*, colon ascendente — *p*, lobo destro e *q*, lobo sinistro del fegato — *o*, fondo della cistifellea — *r*, peritoneo parietale tagliato: si vede in *s* coprire i lembi *c'* delle pareti molli dell'addome — *t*, legamento rotondo del fegato — *u*, legamento sospensorio, o falcato — *v*, fondo della vescica orinaria — *y*, faccia anteriore della medesima, la quale faccia non prende l'indumento peritoneale — *z*, funicolo spermatico — *x*, pene — &, borsa, o scroto — 1, muscoli sterno-cleido-mastoidei tagliati — 2, osso ioide — 3, laringe — 4, glandola tiroide — 5, trachea — 6, carotidi — 7, vena iugulare esterna — 8, vena iugulare interna — 9, vene innominate congiungentisi alla formazione della cava discendente coperta dal polmone destro — 9', vena cava superiore — 10, pleure costali — 11, porzione diaframmatica delle pleure — 12, faccia toracica, o convessa del diaframma — 13, mediastino anteriore — 14, polmone destro diviso per due solchi profondi in tre masse detti lobi, uno superiore, uno medio, ed uno inferiore — 15, polmone sinistro in due soli lobi diviso — 16, pericardio.

## TAV. XLVIII.

Fig. 1. Il medesimo tronco della Tav. precedente maggiormente aperto: è stato levato il grande omento per vedere gl'intestini sottoposti: è stato sollevato il fegato per mostrare l'omento gastro-epatico: nel torace si sono allontanati i polmoni, e si è aperto il pericardio, perchè apparisca il cuore ec.

*a*, muscolo diaframma separante il torace dall'addome — *b*, faccia anteriore dello stomaco continuo con la porzioncella di esofago *c*, — *d*,

milza — *f*, lobo destro, *g*, lobo sinistro, ed *e*, lobulo spigeliano del fegato — *h*, cistifellea — *i*, legamento rotondo del fegato, giacente nell'incisura che divide i due lobi *f*, *g*, — *k*, omento od epiploon gastro-epatico — *l*, foro del Winslow nel quale si è introdotto lo specillo *l'*, che trasparisce dall'epiploon detto in un col lobulo spigeliano *e*, — *n*, *o*, intestino digiuno — *m*, *r*, intestino ileo — *p*, intestino cieco, o cominciamento del crasso intestino — *q*, colon ascendente — *s*, colon trasverso — *t*, colon discendente — *u*, appendici epiploiche — *v*, pene tagliato — *x*, scroto aperto, che mostra nella sua faccia interna il dartos *x'*, — *z*, setto formato dalle due borse del dartos — *y*, funicolo spermatico e testicolo destro coperti dal cremastere — 1, testicolo sinistro — 2, epididimo del medesimo — 3, membrana vaginale del testicolo aperta — 4, funicolo spermatico sinistro — 5, osso ioide — 6, laringe — 7, trachea — 8, glandola tiroide tagliata ed in parte asportata per iscoprire affatto la trachea — 9, vena iugulare esterna — 10, vena iugulare interna — 11, vene succlavie — 12, vene innominate — 13, vena cava discendente — 14, seno venoso destro in un coll' orecchietta, od appendice auricolare — 15, porzione della faccia anteriore del cuore, la quale corrisponde al ventricolo destro, o polmonale — 16, appendice auricolare del seno venoso sinistro, o polmonale — 17, apice del cuore — 18, base del medesimo — 19, arteria polmonale — 20, aorta ascendente — 21, arco aortico dal convesso del quale nascono già le solite arterie notate nella fig. 3 Tav. XLIV — 22, pericardio libero tagliato in croce, i lembi del quale si veggono rovesciati: questa porzione di pericardio si ripiega sopra i grossi vasi annessi alla base del cuore per andare a vestire il cuore stesso: questa porzione che veste il cuore chiamasi esocardo — 24, 23, polmoni — 25, 26, pleure costali.

TAV: II.

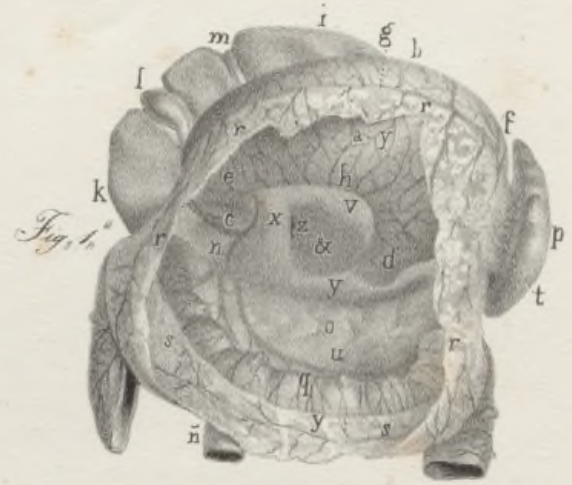


Fig. 1.ª

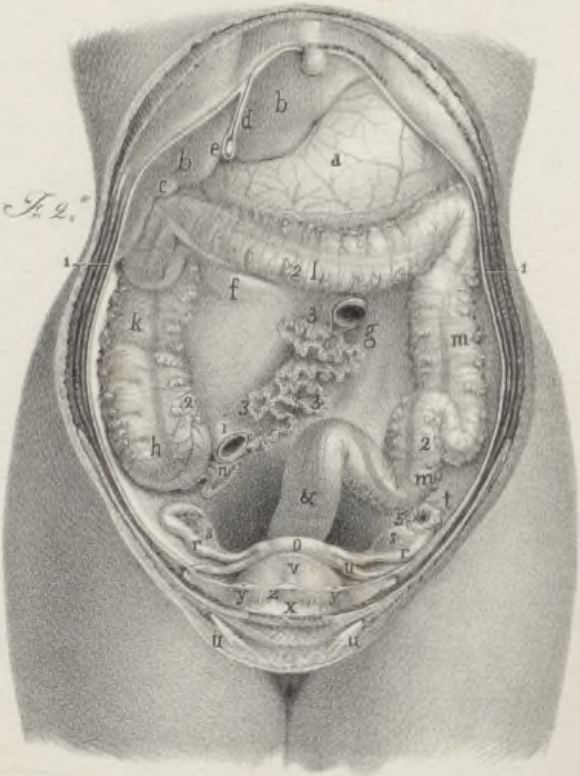


Fig. 2.ª

G. Nannini dis. dal vero.

Lit: Gaspari.

## TAV. II.

Fig. 1. Dimostra la cavità degli epiploon.

*a*, faccia posteriore dello stomaco — *b*, faccia anteriore del medesimo — *c*, estremità pilorica — *d*, cardias — *e*, antro pilorico — *f*, cieco fondo dello stomaco — *g*, curvatura maggiore, ed *h*, curvatura minore di questo viscere — *i*, *k*, fegato veduto dalla faccia concava — *l*, cistifellea — *m*, legamento rotondo del fegato — *n*, duodeno — *o*, prominenza formata dal pancreas — *p*, milza — *q*, colon trasverso con alle estremità il termine del colon ascendente a destra, a sinistra il principio del colon discendente — *r*, parete anteriore, *s*, parete posteriore del grande omento, od omento gastro-colico tagliato ed aperto onde ne apparisca la cavità — *t*, lagamento, od epiploon gastro-splenico continuo col grande epiploon, e con la porzione di peritoneo abbracciante lo stomaco — *u*, lamina superiore del mesocolon trasverso, prolungantesi a vestire la faccia anteriore del pancreas e del duodeno, e continuantesi con la lamina peritoneale che veste il destro lobo del fegato: questa lamina passando dal duodeno al fegato forma una piega detta legamento epato-duodenale, che circoscrive in addietro il foro del Winslow — *v*, omento, od epiploon gastro-epatico veduto dalla faccia interna il quale in *x*, abbraccia il fascio dei vasi epatici, e fa un orlo prominente, che limita in avanti il foro del Winslow — *z*, codesto foro — *y*, cavità degli epiploon, la parete anteriore della quale è formata dall' omento gastro-epatico, dalla faccia posteriore dello stomaco, dalla parete anteriore del grande omento; la parete posteriore poi è formata dalla posterior parete del grande omento, dal colon trasverso, dalla lamina superiore del mesocolon di questo intestino: questa cavità comunica col restante del peritoneo mediante il forame del Winslow. Nota il lobulo spigeliano &, del fegato, il quale lobulo sporge superiormente in detta cavità.

Fig. 2. Tronco di donna tagliato nella parte inferiore del torace, ed aperto anteriormente dove apparisce l' intestino crasso, il mesenterio, le parti genitali interne, e la comunicazione del peritoneo con la membrana mucosa delle tube falloppiane ec.

*a*, faccia anteriore dello stomaco — *b*, fegato — *c*, fondo della cistifellea — *d*, legamento falciforme tagliato del quale appariscono le due lamine ond' è composto — *e*, legamento rotondo tagliato — *i*, estremità inferiore dell' intestino ileo — *h*, intestino cieco — *n*, appendice vermiforme — *k*, colon ascendente — *l*, colon trasverso — *m*, colon discendente — *m'*, porzione sigmoidea del colon — &, intestino retto — *o*, utero — *s*, ovaie — *r*, trombe falloppiane — *t*, fimbria delle medesime — *u*, legamento rotondo dell' utero, legamento che percorre

il canale inguinale ed esce per l'anello inguinale — *v*, *x*, vescica orinaria — *z*, uraco tagliato — *y*, legamenti laterali della vescica tagliati — 1, peritoneo parietale — 2, appendici epiploiche — 3, mesenterio tagliato nel punto che abbraccia l'intestino tenue — 5, punto nel quale il peritoneo si continua con la membrana mucosa della fimbria delle trombe falloppiane per la quale continuazione il peritoneo non forma nella donna un sacco ovunque chiuso, ma un sacco aperto, comunicante pel canale delle trombe dette con l'esterno.

## TAV. L.

Fig. 1. TRONCO DI UOMO APERTO DALLA PARTE DORSALE. SI VEDE IL TUBO ALIMENTARE IN RELAZIONE CON I VISCERI VICINI, ED APPARISCONO LE DUPLICATURE PERITONEALI DEI MESENTERI, ED I PRINCIPALI VASI SANGUIFERI EC.

*a*, faringe — *b*, esofago — *c*, faccia posteriore dello stomaco — *d*, intestino duodeno — *e*, milza — *f*, fegato, o porzione del lembo ottuso del medesimo e della sua faccia inferiore — *g*, pancreas — *k*, *k*, intestini digiuno ed ileo — *i*, cieco — *l*, colon ascendente — *p*, colon discendente — *m*, porzione sigmoidea del colon — *q*, intestino retto — *n*, glandola tiroide — *o*, aspera arteria — *r*, bronco destro — *t*, diaframma — *s*, polmone destro diviso per un solco obliquo in due masse, o lobi: questo polmone è più grosso e corto del polmone sinistro *u*, pur esso per un solco obliquo distinto in due lobi — *v*, reni succenturiati, o capsule soprarenali: la capsula destra è stata alquanto allontanata dall'estremità superiore del rene corrispondente, onde se ne vegga l'incavatura del margine inferiore applicato contro detta estremità renale dal lato opposto — *z*, reni: il destro è collocato alquanto più in basso del sinistro — *y*, ureteri — *x*, basso fondo della vescica orinaria — &, vescichette seminali e dotto deferente — 1, muscolo sterno-cleideo-mastoideo — 2, vena iugulare interna, tronco del nervo vago, e carotide: il vago è in mezzo, la carotide è allo interno, la vena iugulare interna allo esterno — 3, arteria e vena succlavia — 4, arteria innominata — 5, arteria aorta descendente tagliata a livello circa dell'ottava vertebra dorsale: si veggono sorgere da essa alquante arterie intercostali tagliate — 6, arteria celiaca, la quale si divide quasi subito dopo l'origine nell'arteria coronaria stomatica nell'epatica che è il tronco a destra nella splenica, che corre flessuosa sul margine superiore del pancreas sopra la vena omonima — 7, arteria mesenterica superiore, la quale va a diffondere i suoi rami intestinali all'intestino tenue, all'appendice vermiforme, al cieco, al colon ascendente e trasverso — 8, arteria mesenterica inferiore spargente i suoi rami al colon discendente, alla porzione

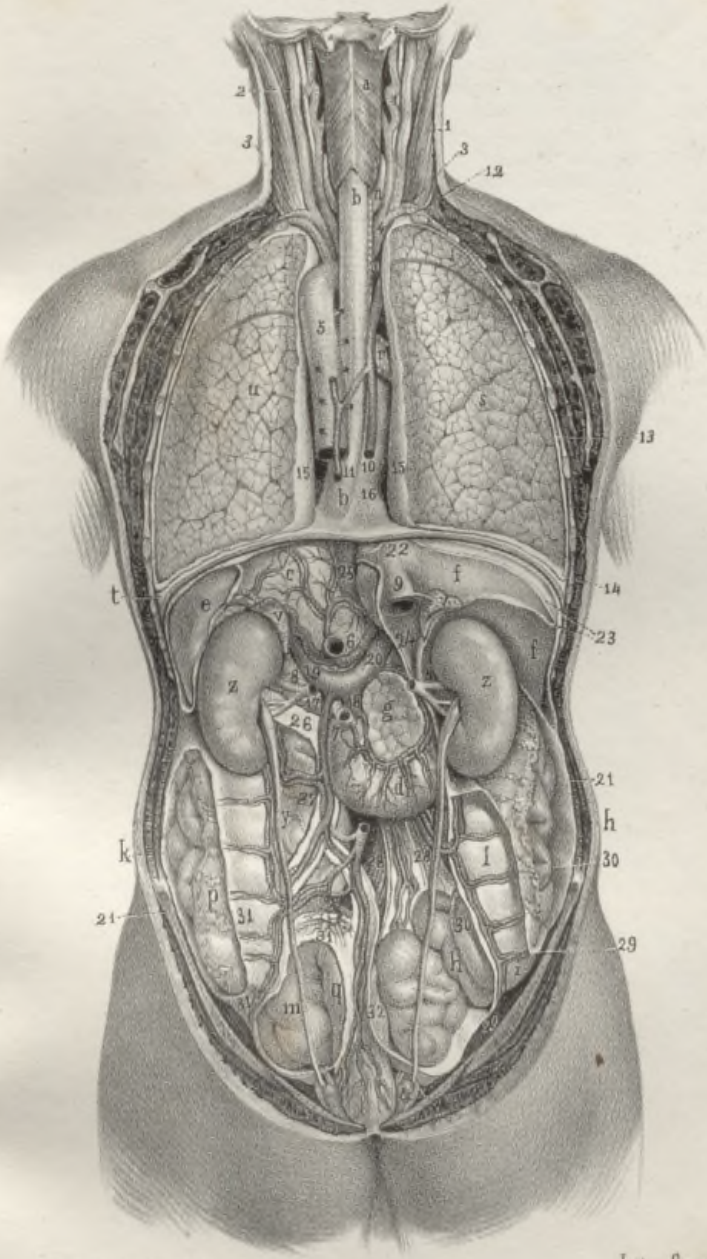


O. Nannini dis: dal vero

Lit: Gaspari.

sigmoidea, al retto — 8, arterie renali, od emulgenti — 9, vena cava ascendente tagliata — 10, vena azigos — 11 epiazigos — 12, pleura tracheliana — 13, pleura costale — 14, pleura diaframmatica — 15, lamina di ambedue le pleure concorrenti con la porzione dorsale della colonna vertebrale a comporre la cavità del mediastino posteriore, la quale contiene l'esofago, la trachea, i bronchi, la vena azigos, il dotto toracico posteriore — 16, faccia posteriore del pericardio — 17, vena meseraica minore formata dalle vene emorroidali e dalla colica sinistra — 18, vena meseraica maggiore formata dalle vene dell'intestino tenue, del cieco, del colon ascendente, e trasverso — 19, vena splenica — 20, vena porta addominale — 21, peritoneo parietale tagliato in più luoghi, e levato per mettere allo scoperto gl'intestini: i tagli sono stati praticati massimamente in corrispondenza dei punti dove il peritoneo si reca a formare le duplicature che abbracciano gl'intestini, ed altri visceri spettanti all'apparato digerente — 22, estremità posteriore delle due lamine peritoneali che compongono il legamento falciforme del fegato: queste due lamine superiormente veggonsi continue con il peritoneo, che veste la faccia concava del diaframma; ai lati con la lamina superiore dei legamenti laterali, o triangolari del fegato stesso — 23, legamento laterale destro — 24, legamento epato-duodenale, pur esso composto di due lamine continue con la lamina superiore del mesocolon trasverso, la quale corre a coprire la faccia anteriore del duodeno, e del pancreas per poi recarsi a far continuazione col peritoneo che veste il fegato — 25, porzione della faccia posteriore dell'epiploon gastro-epatico — 26, porzione della lamina superiore del mesocolon trasverso — 27, porzioncella di peritoneo corrispondente ai vasi mesenterici inferiori, o minori contina con la predetta lamina superiore del mesocolon trasverso — 28, lamine peritoneali componenti il mesenterio — 29, lamine peritoneali che formano il mesocieco — 30, lamine peritoneali costituenti il mesocolon del colon ascendente — 31, lamine peritoneali del mesocolon del colon discendente, e della porzione sigmoidea — 32, lamine peritoneali che formano il mesoretto: si veggono codeste lamine peritoneali abbraccianti il crasso intestino continue con il peritoneo parietale: quelle del mesoretto sono continue con il peritoneo che veste la posterior faccia della vescica orinaria — 33, porzione di peritoneo che passa davanti ai reni e alle capsule soprarenali velandone soltanto la faccia anteriore.

Fig. 1.ª

Fig. 2.ª

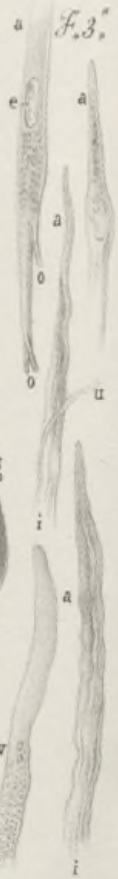

Fig. 3.ª

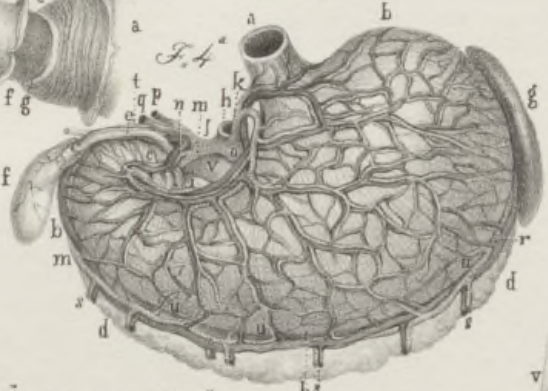

Fig. 4.ª

Fig. 5.ª

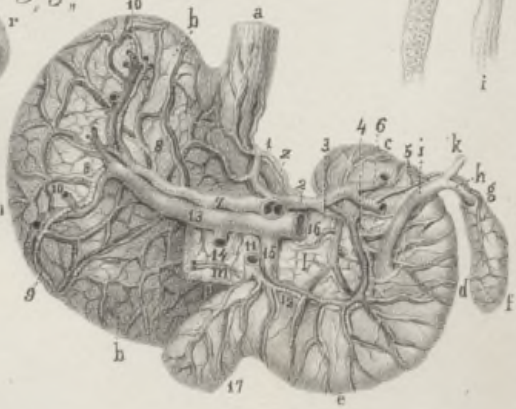

O Naumini dis: dal vero. Lit: Gaspari.

## TAV. LI.

Fig. 1. Stomaco veduto dalla faccia anteriore unitamente a porzione di esofago, ed al duodeno: è stata levata la sierosa peritoneale da tutta la faccia anteriore anzidetta, ed apparisce la membrana muscolare.

*a*, porzione di diaframma corrispondente al forame esofageo, il quale abbraccia l'esofago che l'attraversa — *b*, esofago — *c*, cardias — *d*, piloro — *e*, cieco fondo dello stomaco — *f*, antro pilorico — *g*, curvatura maggiore — *h*, curvatura minore — *k*, duodeno, in gran parte coperto dallo stomaco — *i*, lamina peritoneale che veste la faccia posteriore dello stomaco: quella che ne veste l'interiore è stata levata — *l*, fibre longitudinali dello stomaco — *m*, fibre obblique — *n*, fibre anulari — *o*, fibre longitudinali ed anulari del duodeno.

Fig. 2. Muscolo sfinctere del piloro.

*a*, porzione di stomaco rovesciato spoglia in gran parte della membrana mucosa, e cellulosa detta anche nervea, o vascolare — *b*, porzione di queste due membrane — *c*, porzione di duodeno rovesciata, e spoglia delle due prefate membrane — *d*, porzione di mucosa, e vascolare appartenenti al duodeno — *e*, piloro — *f*, fibre anulari dello stomaco, e del duodeno — *g*, muscolo sfinctere della valvola pilorica.

Fig. 3. Fibre muscolari dello stomaco vedute al microscopio. Queste fibre non sono striate *in* trasverso a differenza di quelle dei muscoli della vita animale. Di tali fibre consta la membrana mucosa degli intestini. Se ne rinvengono pure nell'esofago.

*a*, queste fibre che sono piatte — *e*, nuclei che talora offrono — *i*, tendenza a dividersi in fibrille — *o*. *u*, fibrille — *v*, citoblasti. Secondo Henle.

Fig. 4. Vasi sanguiferi dello stomaco rappresentati dalla faccia anteriore.

*a*, estremità inferiore dell'esofago — *d*, porzione del grande omento — *c*, principio del duodeno — *e*, coledoco — *f*, cistifellea — *g*, milza — *i*, porzione di pancreas — *h*, tronco della celiaca, il quale ben presto si divide in tre rami costituenti il così detto trigono della celiaca — *k*, arteria coronaria stomatica accompagnata da due vene, la quale dà rami alla estremità inferiore dell'esofago alla curvatura minore, ed alle due faccie dello stomaco — *l*, arteria epatica, che dà la gastro-epiploica destra *m*, la coronaria minore dello stomaco *n*, i due rami epatici *p*, *q*,

dal destro dei quali nasce la cistica *l*, — *o*, porzioncella di arteria splenica — *r*, arteria gastro-epiploica sinistra — *u*, rami stomacali delle gastro-epiploiche — *s*, rami omentali. Veggonsi tutte queste arterie accompagnate dalle vene omonime.

Fig. 5. Stomaco e duodeno coi loro vasi sanguiferi veduti dalla faccia posteriore in un colla cistifellea, col pancreas e con la milza: il pancreas è stato tagliato perpendicolarmente in due metà: la metà sinistra in un con la milza apparisce separata dal restante della figura.

*a*, estremità inferiore dell'esofago — *b*, faccia posteriore dello stomaco — *c*, *d*, *e*, faccia posteriore del duodeno: in quest'intestino si distinguono tre porzioni: la porzione superiore *c*, che è orizzontale, la *d*, che è discendente, la *e*, che è inferiore, orizzontale come la prima — *f*, fondo e corpo della cistifellea — *g*, collo — *h*, condotto cistico — *k*, condotto epatico — *i*, coledoco — *l*, testa del pancreas — *m*, *m*, corpo del medesimo, di cui una parte copre lo stomaco, l'altra parte è stata levata ed è unita alla milza — *n*, apice del pancreas in contatto colla milza — *o*, margine superiore del pancreas, nel quale margine v'ha un solco che accoglie i vasi splenici — *p*, margine inferiore — *q*, milza veduta dalla faccia interna — *r*, estremità superiore — *s*, estremità inferiore — *t*, margine anteriore — *u*, margine posteriore — *v*, hilo della milza — *y*, peritoneo, che veste la milza, il quale non si approfonda per l'hilo con i vasi sanguiferi, come la membrana, o capsula propria o fibrosa — *x*, questa membrana all'hilo lienale — *z*, arteria celiaca — 1, arteria coronaria stomatica maggiore, o sinistra accompagnata dalla sua vena, che va a sboccare nella gastro-epiploica destra — 2, arteria epatica — 3, arteria gastro-epiploica destra — 4, arteria pancreatico-duodenale nascente dall'epiploica, ed accompagnata dalla vena omonima, che sbocca nella gastro-epiploica per un lato, per l'altro si continua con la vena duodenale, che mette nella meseraica maggiore — 5, arteria cistica nascente dal ramo destro dell'epatica destinato al lobo destro del fegato: la vena cistica sbocca nella porzione venosa della vena porta — 6, i due rami epatici dell'arteria epatica — 7, arteria splenica somministrante rami al pancreas — 8, arterie brevi accompagnate dalle loro vene — 9, arteria gastro-epiploica sinistra, e vena omonima — 10, 10, rami lienali tagliati unitamente alle loro vene — 11, arteria mesenterica superiore — 12, arteria duodenale e sua vena satellite — 13, vena splenica — 14, vena meseraica minore sboccante nella splenica — 15, vena meseraica maggiore — 16, vena porta ventrale, o porzione venosa della vena porta — 17, principio dell'intestino digiuno.

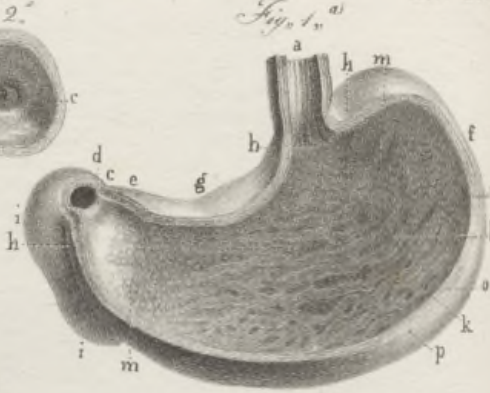

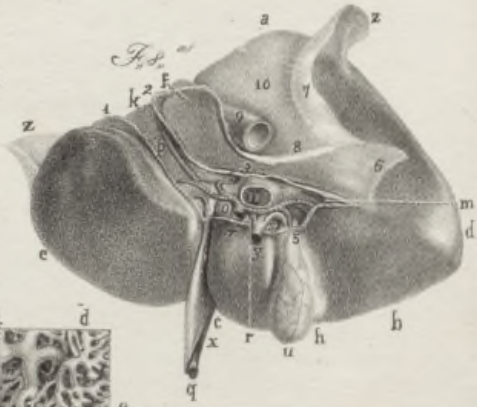

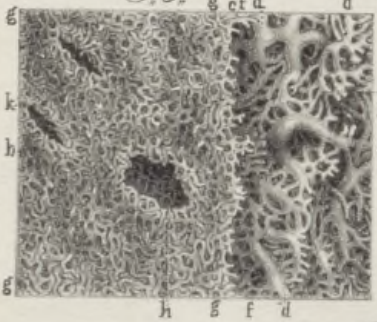

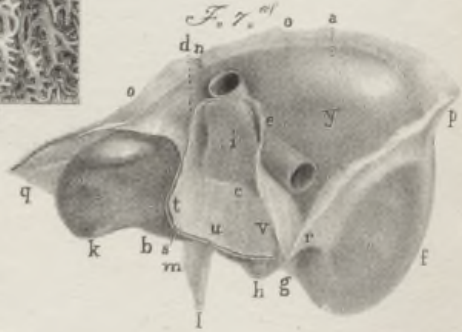

## TAV. LII.

Fig. 1. Stomaco aperto per dimostrare l'aspetto della membrana mucosa e la valvola pilorica.

*a*, estremità inferiore dell'esofago aperta, dove si vede la membrana mucosa pieghettata in lungo: questa membrana è coperta dall'epitelio che termina per un limite ben deciso in *b* corrispondente al cardias — *c*, piloro, o foro pilorico munito di una valvola, detta valvola pilorica — *d*, orlo prominente indicante detta valvola — *e*, antro pilorico — *f*, cieco fondo dello stomaco — *g*, curvatura minore dello stomaco — *h*, curvatura maggiore — *i*, duodeno chiuso — *k*, membrana mucosa stomacale, la quale descrive molte pieghe, che perdonsi a stomaco disteso — *l*, queste pieghe — *m*, miriade di glandolette appartenenti a questa membrana, dette glandole stomacali — *n*, strato, o membrana cellulosa, o vascolosa, o nervea che si appelli, situata al di sotto della membrana mucosa — *o*, membrana muscolosa situata tra la cellulosa e la sierosa *p*, somministrata dal peritoneo.

Fig. 2. Dimostra il piloro.

*a*, foro pilorico — *b*, valvola pilorica — *c*, porzioncella di stomaco pertinente al piloro. Nella sezione appariscono le quattro membrane come nella Fig. precedente.

Fig. 3. Diversa forma delle glandole stomacali. Gli oggetti sono molto ingranditi.

*a*, tre glandole tubolate semplici o tubi di Galeati un po' più larghi nel loro ciecofondo *e*, e più strette nel collo *i*: si veggono gli sbocchi *o* di queste glandole ravicinatissimi. Di tali glandole rinvengonsi moltissime lungo la grande curvatura, al piloro, al cardias etc. — *b*, una glandola tubolata complicata nel fondo, dove apparisce il setto membranoso *u* — *c*, fascio di glandole stomacali, le quali mostrano in *v*, il dotto escretorio, in *z*, i dotti secretori, ed in *x*, i loro fondi cellulosi — *d*, una glandola stomacale a grappolo, mostrante in *v*, il dotto escretorio, in *z*, i dotti secretori, ed in *x*, le vescichette, o cellette ond'è composta.

Fig. 4. Le quattro membrane dello stomaco coi loro principali vasi sanguiferi vedute ad un ingrandimento di 10 diametri.

*a*, membrana peritoneale, nella quale appariscono alquante ciocche di vasi — *b*, membrana muscolare formata di fasci di fibre piatte, lungo le quali scorgonsi i vasi sanguiferi che le abbracciano, e fra loro

s' insinuano — *c*, membrana cellulosa detta anche nervea, o vascolare, nella quale, oltre i vasi appariscono le nervose espansioni *d*, che vanno alla membrana mucosa *e*, veduta già dalla faccia interna con i vasi principali: scorgesi che in questa faccia prevalgono le diramazioni venose — *f*, *g*, rami arteriori — *h*, *i*, i rami venosi ed arteriosi ingranditi spargenti le loro diramazioni nelle notate membrane.

Fig. 5. Faccia interna della membrana mucosa dello stomaco con fina iniezione dei vasi sanguiferi veduta ad un ingrandimento di 30 diametri.

*a*, porzione nella quale è stata levata la rete vascolare superficiale per dimostrare la disposizione dei rami arteriosi e venosi donde quella rete procede — *b*, altra porzione rappresentante la rete indicata — *c*, linea che separa la porzione fornita di questa rete da quella da cui è stata levata — *d*, tronchetti venosi, e *d'*, tronchetti arteriosi messi allo scoperto per l' ablazione della rete superficiale — *f*, rami e ramuscelli provenienti dalle vene, dai quali origina singolarmente la rete superficiale dell' altra porzione *b* — *e*, anastomosi dei rami venosi cogli arteriosi — *g*, rete capillare superficiale. Consta di un intreccio d' anastomosi areolari continue, di capillari flessuosi, e di un eguale diametro, circoscriventi una moltitudine di spazi maggiori del loro diametro, i quali sono poliedri, e formano una moltitudine di piccole cavità sotto le quali sonvene altre che sembrano tutte comunicare insieme, e ti danno l' idea di una spugna. Questa rete capillare è più fitta attorno le cavità lageniformi *h*, e le fessure *k*, dove sembra vi abbiano anche dei capillari non anastomizzati e per così dire liberi.

Fig. 6. Piccole villosità, che secondo Berres s' incontrano al piloro, iniettate.

*a*, due di queste villosità coi loro vasi sanguiferi iniettati, i quali vasi descrivono delle anse — *e*, rete vascolare attorniante gli orifizi glandolari molto più semplice che nella Fig. precedente — *i*, maglie somiglianti a quelle della citata Figura, ma molto più larghe.

Fig. 7. Fegato rappresentato dalla parte del margine ottuso e dalla sua faccia inferiore in un co' suoi legamenti.

*a*, margine ottuso del fegato — *b*, margine acuto — *d*, solco longitudinale posteriore — *c*, solco trasverso, o porta del fegato — *e*, solco della cava — *f*, lobo destro — *g*, incisura pel fondo della cistifellea — *h*, cistifellea — *k*, lobo sinistro, o triangolare — *i*, lobulo spigeliano, o Eustachiano, o caudato — *l*, legamento rotondo, *m*, sospensorio: l' incisura ombellicale del bordo acuto del fegato, ed il solco longitudinale anteriore non appariscono, perchè rimangono coperti dall' epiploon gastro-epatico disteso — *n*, estremità posteriore, o superiore del legamento

sospensorio *m*, o delle due lamine ond' è composto, le quali sono continue con il legamento coronario *o*, attaccato all' estremità posteriore della faccia convessa, o superiore del fegato — *p*, *q*, legamenti triangolari destro, e sinistro — *r*, legamento epato-duodenale continuo col legamento triangolare destro: questo legamento epato-duodenale serve alla composizione del forame del Winslow — *s*, *t*, due lamine peritoneali che vanno a comporre l' epiploon gastro-epatico — *u*, questo epiploon — *v*, punto dove le due lamine dell' epiploon abbracciano i vasi che penetrano ed escono dal fegato, e formano un orlo grosso e rilevato che serve a comporre il bordo anteriore e sinistro del forame del Winslow — *y*, porzione di fegato non velata dal peritoneo.

Fig. 8. Fegato rappresentato dalla faccia inferiore, o concava in un co' suoi legamenti ed i principali vani che entrano per la fessura trasversa.

*a*, margine ottuso, *b*, margine acuto del fegato — *c*, incisura ombellicale, od interlobulare, che interrompe il margine acuto e divide il fegato in due lobi, maggiore *d*, destro, minore *e*, sinistro, o triangolare — *f*, lobulo spigeliano, od Eustachiano, o caudato — *g*, lobulo quadrato, od innominato: questi due lobuli appartengono al lobo destro *d*, — *h*, incisura, e fossa per la cistifellea — *i*, solco, o fossa longitudinale, od ombellicale che contiene il legamento rotondo: questa fossa è detta longitudinale anteriore per distinguerla dalla fossa longitudinale *k*, che è posteriore, ed accoglieva il canale venoso nel feto, canale convertito nell' adulto nel così detto legamento venoso — *l*, solco della vena ascendente — *m*, solco trasverso — *n*, vena porta epatica che si divide in due rami nel destro più grosso e corto appartenente al lobo destro del fegato, nel sinistro più lungo, e sottile, nel quale s' innesta il legamento rotondo *q*, e dal quale nasce il legamento venoso *p*, che corre pel solco longitudinale posteriore e recasi alla vena cava ascendente — *o*, arteria epatica, che si divide nel ramo destro per il destro lobo del fegato, nel sinistro per il lobo sinistro: dal ramo destro parte l' arteriuzza cistica diramantesi nella cistifellea — *r*, dotto epatico — *s*, dotto cistico — *u*, cistifellea — *y*, coledoco tagliato — *x*, legamento sospensorio del fegato, formato di due lamine peritoneali prolungantesi per una parte sulla faccia convessa del viscere, e continuandosi col peritoneo vestiente questa faccia, e con il legamento coronario, il quale sui lati si continua con la lamina anteriore dei legamenti triangolari *z*,*z*: per l' altra parte con il peritoneo che veste la faccia concava del fegato stesso — 1, lamina peritoneale continua con il legamento triangolare sinistro, la quale lamina è la posteriore di detto legamento: questa in un con la lamina peritoneale 2, che ha coperto il lobulo spigeliano, ed il bordo posteriore della fessura trasversa va a comporre l' omento gastro-epatico — 3, 4, le due lamine peritoneali costituenti il detto omento tagliate ai bordi della fessura trasversa del fegato: la lamina inferiore è

continua col peritoneo vestiente il fegato verso il bordo acuto, ed il legamento rotondo, e le due lamine peritoneali del legamento sospensorio, e la lamina superiore con il peritoneo vestiente il lobo destro del fegato, e con la lamina posteriore del legamento epato-duodenale 6, — 5, peritoneo che copre la cistifellea soltanto nella sua porzione libera — 6, legamento epato-duodenale continuo per la lamina 7, con la lamina posteriore del legamento triangolare destro, e con la lamina 8, con il peritoneo che copre il bordo superiore della fessura trasversa ed il lobulo spigeliano — 9, vena cava ascendente — 10, porzione di fegato non vestita dal peritoneo.

Fig. 1.ª

Fig. 3.ª

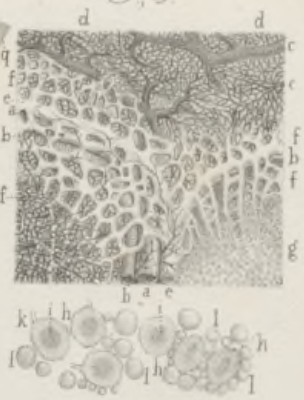

Fig. 2.ª

Fig. 4.ª

D. Nannini dis. dal vero. Lit. Gaspari.

## TAV. LIII.

Fig. 1. Fegato veduto dalla faccia superiore, o convessa.

*a*, margine ottuso *b*, acuto del viscere — *c*, incisura ombellicale — *d*, lobo destro, *f*, lobo sinistro del fegato — *e*, *e*, faccia convessa dei due lobi — *g*, incisura per la cistifellea — *h*, fondo della cistifellea — *i*, legamento rotondo del fegato — *k*, legamento falciforme, o sospensorio — *l*, *m*, le due lamine peritoneali di questo legamento, le quali sono continue con il peritoneo che copre la faccia convessa dei due prefati lobi, non che continue con il legamento coronario *n*, e con la lamina anteriore dei due legamenti triangolari *p*, *q*, — *o*, vena cava ascendente.

Fig. 2. Distribuzione dei vasi sanguiferi e biliferi entro il fegato veduto dalla faccia concava.

*a*, lobo destro, *b*, sinistro del viscere — *d*, area corrispondente al lobulo spigeliano — *e*, incisura ombellicale anteriore — *f*, punto che risponde all' incisura ombellicale posteriore — *g*, incisura e fossa per la cistifellea — *k*, fondo e corpo della cistifellea spoglia del peritoneo — *i*, collo: veggonsi delle fibre anulari in corrispondenza di questa regione della cistifellea: fibre anulari pure, e longitudinali regnano su tutta la cistifellea, le quali fibre ne formano la membrana fibrosa — *l*, condotto cistico — *m*, peritoneo che copriva il fegato — *n*, capsula di Glisson — *o*, condotto epatico formato di due branche principali, il quale si congiugne col condotto cistico, e da questa unione risulta il dotto coledoco *p*, — *q*, vasi biliferi — *r*, arteria epatica dividentesi nel ramo destro *s*, dal quale parte la cistica *t*, accompagnata dalla sua vena *u*, che sboccava nella vena porta addominale, e nel ramo sinistro *v*: questi due rami diramansi per il fegato seguendo i rami della vena porta epatica — *x*, vena porta epatica — *z*, il suo ramo destro — *y*, il suo ramo sinistro, nel quale s' inserisce il legamento rotondo *c*, e dal quale nasce il legamento venoso & — 1, 2, diramazioni dei due rami indicati — 3, vena cava ascendente — 4, vene epatiche.

Fig. 3. Dimostra la rete capillare sanguifera del fegato, la rete dei condotti biliferi, non che i corpuscoli, od acini epatici: il tutto veduto ad un notevole ingrandimento del microscopio composto.

*a*, rami venosi della vena porta epatica — *b*, ramuscelli arteriosi — *c*, ramuscelli delle vene epatiche — *d*, rete capillare sanguifera d'onde nascono i ramuscelli di queste vene — *e*, condotto bilifero — *f*, rete d'onde procede — *g*, sostanza del fegato che si offre acinosa — *h*,

corpuscoli, cellule, od acini del fegato — *i*, il loro nucleo centrale di color giallastro — *k*, il peziolo che talora presentano, il quale probabilmente segna l'origine del condotto bilifero — *l*, globuli di pinguedine che a modo di granulazioni circondano i detti corpuscoli, i quali globuli parte sono distaccati, parte attaccati alle cellule, o corpuscoli medesimi.

Fig. 4. MILZA E PANCREAS COI LORO VASI SANGUIFERI, VEDUTI DALLA PARTE ANTERIORE.

*a*, estremità superiore della milza — *b*, estremità inferiore della medesima — *c*, margine anteriore interotto da incisure — *d*, porzione del margine posteriore — *e*, porzione della faccia convessa, *f*, faccia concava — *g*, hilo lienale — *h*, membrana peritoneale tagliata all' hilo detto — *i*, membrana fibrosa — *k*, estremità sinistra, od apice del pancreas — *l*, estremità destra, o testa — *m*, piccolo pancreas — *n*, parte media, o corpo del medesimo — *o*, margine superiore avente un solco che accoglie i vasi splenici — *p*, margine inferiore — *q*, tronco dell'arteria celiaca — *r*, arteria coronaria stomatica tagliata — *s*, arteria epatica pure tagliata — *t*, arteria gastro-epiploica destra tagliata in un con la vena che l'accompagna — *u*, arteria pancreatico-duodenale, i di cui rami duodenali veggonsi tagliati: apparisce quest' arteria accompagnata dalla sua vena — *v*, arterie pancreatiche destre — *y*, arteria splenica — *z*, *z*, arterie pancreatiche della medesima — *x*, *x*, rami nei quali l'arteria splenica si divide, i quali entrano nella milza — &, arterie brevi in un con la gastro-epiploica sinistra tagliate — 1, tronco dell' arteria mesenterica superiore — 2, arteria duodenale somministrante rami al pancreas, accompagnata dalla vena omonima — 3, tronco della vena meseraica maggiore — 4, rami splenici — 5, vena splenica in gran parte nascosta dall' arteria e dal pancreas — 6, tronco della vena porta addominale, o porzione venosa della vena porta.

## TAV. LIV.

Fig. MILZA COI PRINCIPALI VASI SANGUIFERI SEGUITA PER ENTRO LA SUA SOSTANZA.

*a*, estremità superiore, *b*, inferiore della milza — *c*, margine anteriore, *d*, posteriore della medesima — *e*, faccia interna — *f*, membrana sierosa, o peritoneale — *g*, membrana fibrosa — *h*, sostanza della milza — *k*, vena splenica — *i*, rami principali di questa vena che provengono dalla milza — *l*, rami secondari e terziari ec. che si anastomizzano insieme e descrivono degli archi — *m*, rami brevi e gastro-epiploico sinistro tagliati che sboccano nei rami primari splenici — *n*, arteria splenica —

O. Nannini dis. dal vero.

Lit. Gaspari.

*p*, *q*, due rami principali nei quali biforcasi — *o*, diramazioni di questi due rami, le quali penetrano nella milza — *r*, rami serpeggianti entro la milza che veggonsi accollati ai rami venosi.

Fig. 2. A, Dimostra la struttura della milza copiata da una sezione trasversale ed in parte obliqua del viscere all'incesso dei vasi sanguiferi, e veduta con una lente di forte ingrandimento.

*a*, vene, delle quali apparisce il lume, trasversalmente tagliate: le pareti venose sono sottilissime, e vestono una parte della circonferenza dei tubi arterosi, che entro i canali venosi protuberano così che in certi punti sembrano entro questi — *b*, una porzione di canale venoso intatta — *c*, altra porzione aperta secondo l'incesso della vena, onde rappresenta una doccia, che altro non è che la metà del canale venoso: vi si veggono delle inosculazioni di altri rami venosi — *d*, arterie trasversalmente tagliate e adossate alle vene — *e*, *f*, vasi linfatici pure tagliati trasversalmente — *g*, diramazioni dei piccoli rami vascolari sanguiferi specialmente arteriosi — *h*, guaine fibrose provenienti dalla membrana propria della milza, le quali formano dei tubi che contengono le arterie e vene suddette — *i*, prolungamenti fibrosi attaccati alle guaine dette, ed alla membrana fibrosa esteriore, i quali vanno a formare una moltitudine di cellule entro la milza: questi prolungamenti sono formati di due lamine fra quali scorrono dei minimi vasi, e trovansi i corpuscoli *k*, che sembrano glandole linfatiche — *l*, cellule risultanti dai prolungamenti suddetti, delle quali alcune sono più grandi, altre più piccole, ed altre minime: entro queste cellule vi ha il liquido splenico non che i corpuscoli Malpighiani che sono attaccati ai minimi vasi — *m*, corpuscoli Malpighiani, o splenici — *n*, minimi vasi ai quali sono appesi.

B, Dimostra i corpuscoli Malpighiani ed i vasi sanguiferi e linfatici ai quali sono attaccati, veduti al microscopio composto.

*n*, *o*, corpuscoli malpighiani, o splenici — *p*, una arteriuzza, alle diramazioni penicillate della quale sono attaccati i corpuscoli — *q*, una venuzza ai rami pur della quale aderiscono i corpuscoli — *r*, linfatici.

C, Un corpuscolo molto ingrandito, vestito del suo inviluppo avventizio sul quale apparisce un' elegante rete vascolare.

*s*, il corpuscolo detto — *t*, *u*, vasellini sanguiferi diramati sui corpuscoli ed anastomizzati coi loro rami in una minuta ed elegante reticella.

Fig. 3. Apparenza microscopica del liquido splenico.

*a*, granulazioni, o nuclei che si vogliano appellare — *e*, cellule piccole — *i*, altra cellula più grande — *o*, cellula che rassembra un globulo sanguigno — *u*, corpuscolo che sembra un globulo sanguigno veduto di profilo — *v*, corpuscolo granuloso.

Fig. 4. Pancreas con il condotto Wirsungiano preparato, e duodeno aperto rappresentati dalla faccia anteriore.

*a*, piloro — *b*, valvola pilorica tagliata — *c*, porzione orizzontale superiore del duodeno — *d*, porzione media, o discendente — *e*, porzione orizzontale inferiore — *f*, principio dell' intestino digiuno aperto — *g*, superficie interna del duodeno, la quale corrisponde alla membrana mucosa, o villosa — *i*, valvule conniventi più espresse nelle porzioni discendente ed orizzontale inferiore che nella superiore: tra questa membrana, e la muscolare ci ha la cellulosa, o vascolosa, o nervea che si appelli, rappresentata nella fig. 6. con le glandole di Brunner — *k*, prominenza, o piega longitudinale, o diverticolo di Vater, la quale piega corrisponde al coledoco, che scorre pel tratto circa di un pollice fra le membrane del duodeno dalla parte posteriore avanti di aprirsi sulla membrana mucosa — *l*, orifizio, o sbocco del condotto coledoco, e del condotto pancreatico, o Wirsungiano, il quale suole unirsi al coledoco (vedi fig. 7.) — *n*, testa abbracciata dalla concavità del duodeno — *o*, coda del pancreas — *m*, corpo del medesimo — *p*, margine superiore — *q*, margine inferiore — *r*, piccolo pancreas — *s*, lobuli del pancreas — *t*, sezione della sostanza pancreatica per discoprire il condotto Wirsungiano — *u*, questo condotto, il quale ha una moltitudine di rami di origine da' lobuli pancreatici — *v*, condotto Wirsungiano piccolo spettante al piccolo pancreas, il quale condotto appartiene alla testa, o piccolo pancreas sopraindicato — *x*, coledoco — *y*, condotto epatico — *z*, condotto cistico.

Fig. 5. Lobulo pancreatico ingrandito.

*a*, acini, o granulazioni del lobulo pancreatico — *e*, ramificazioni del condotto escretorio — *i*, piccole arterie, *o*, piccole vene lobulari.

Fig. 6. Dimostra le glandole di Brunner.

*a*, piloro — *b*, valvola pilorica — *c*, porzione orizzontale superiore — *d*, porzione discendente — *e*, principio della porzione orizzontale inferiore dell' intestino duodeno — *f*, membrana muscolare del duodeno rovesciata — *g*, membrana cellulosa messa allo scoperto nel terzo superiore, e in parte nel terzo medio del detto intestino — *h*, glandole di Brunner le quali appartengono alle lobulate, serrate e componenti un vero strato glandoloso, i condotti escretori del quale apronsi nella superficie libera della mucosa duodenale: queste glandole cominciano al piloro, e sono assai moltiplicate ed unite: a mano che si discende, il numero loro diminuisce, così che avanti che il duodeno si continui nel digiuno sono già scomparse: non sono a confondersi colle glandole solitarie, come non pochi hanno fatto.

Fig. 7. Dimostra i condotti cistico ed epatico, la cistifellea ed il coledoco aperti, l'unione del condotto Wirsungiano con il coledoco, e lo sbocco di questo nel duodeno.

*a*, un pezzo della porzione discendente del duodeno veduto dalla faccia posteriore e chiuso — *b*, *c*, una porzione dell' arteria e della vena pancreatico-duodenali — *d*, rami duodenali sul detto pezzo di duodeno — *e*, membrane del duodeno tagliate — *f*, la muscolare e la cellulosa di questo intestino tagliate in corrispondenza del coledoco scorrente tra esse — *g*, sbocco del coledoco — *h*, coledoco aperto, mostrante una membrana esteriore fibrosa ed una interna mucosa continua con la mucosa del duodeno — *k*, dotto Wirsungiano aperto aprentesi nel coledoco — *i*, condotto epatico aperto — *l*, condotto cistico aperto — *m*, collo della cistifellea aperta — *n*, fondo della medesima — *o*, membrana fibrosa della cistifellea — *p*, membrana vascolosa — *q*, membrana mucosa, che apparisce reticolata ed è continua con la membrana mucosa del coledoco, e del dotto epatico — *r*, valvola Heisteriana — *s*, sbocchi, od orifizi glandolari nella mucosa della cistifellea, e dei condotti suddetti.

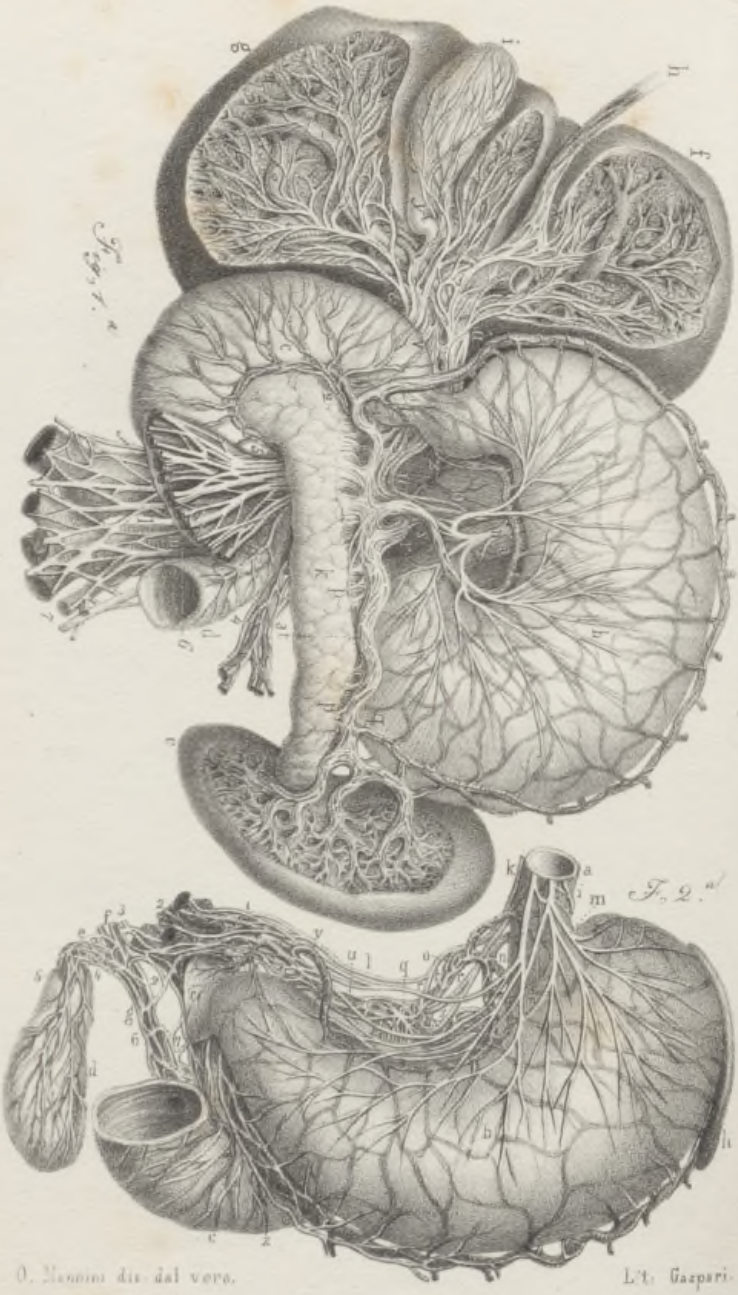

Fig. 1.ª

Fig. 2.ª

## TAV. LV.

Fig. 1. I VISCERI DELLA ZONA SUPERIORE DELLA CAVITÀ ADDOMINALE COI LORO NERVI, PIÙ L'ORIGINE DEI PLESSI MESENTERICO SUPERIORE ED INFERIORE, IL PLESSO AORTICO, IL RENALE SINISTRO EC. LO STOMACO È PORTATO IN ALTO E VEDUTO DALLA FACCIA POSTERIORE: IL FEGATO E LA MILZA VEDUTI PER LA FACCIA CONCAVA, E PREPARATI A MODO CHE NE APPARISCA LA DISTRIBUZIONE DEI NERVI NEL LORO INTERNO: SONO STATE ASPORTATE ALCUNE PORZIONCELLE DEL PANCREAS IN CORRISPONDENZA DEL MARGINE SUPERIORE.

*a*, porzione addominale dell'esofago — *b*, faccia posteriore dello stomaco — *c*, faccia anteriore dell'intestino duodeno già spoglia del peritoneo — *d*, principio del digiuno — *e*, milza aperta com'è stato detto — *f*, *g*, lobi destro e sinistro aperti egualmente che la milza — *h*, legamento rotondo da cui è stata levata la lamina peritoneale — *i*, cistifellea pure svestita del peritoneo — *k*, faccia anteriore del pancreas — *l*, vena cava ascendente con le origini delle iliache primitive — *m*, aorta addominale in un con le origini delle iliache primitive — *n*, nervo vago o pneumogastrico destro, o posteriore, il quale sparge i suoi rami alla faccia posteriore dello stomaco, e va a terminare nel plesso celiaco ed in parte nel ganglio semilunare destro del nervo simpatico, ma avanti di far ciò manda un ramo al plesso coronario stomatico ed altro ramo al plesso epatico — *o*, nervo pneumogastrico sinistro, od anteriore spargente i suoi rami alla faccia anteriore dello stomaco, e concorrente pur esso alla formazione del plesso epatico — *r*, plesso celiaco — *s*, plesso coronario stomatico abbracciante l'arteria coronaria stomatica, o coronaria maggiore, o sinistra dello stomaco, il quale plesso in un coi rami di quest'arteria si distribuisce per entro le tonache del viscere — *t*, plesso splenico abbracciante pur esso l'arteria splenica, e diffondentesi coi rami di questa entro la milza: avanti di penetrare in questo viscere dà i rami *p*, al pancreas, ed i rami *q*, che seguono le arterie brevi e la gastro-epiploica sinistra, e vanno a terminare nello stomaco — *u*, plesso epatico formato di numerosi filamenti provenienti dai due nervi pneumogastrici, e dal plesso celiaco — *u'*, porzione di questo plesso che appartiene all'arteria epatica e sue divisioni, denominata plesso epatico destro — *v*, porzione del medesimo plesso, che corre sulla vena porta, detta plesso epatico sinistro — *x*, plesso del legamento rotondo — &, filamenti che formano il plesso del coledoco, e del collo della cistifellea — *y*, fili nervei sparsi sulla cistifellea — *z*, fili nervei provenienti dal plesso epatico, che seguono l'arteria coronaria destra dello stomaco — 1, fili nervei serpeggianti attorno l'arteria gastro-epiploica destra, e spargentisi per lo stomaco e per l'epiploon gastro-colico —

2, plesso duodenale comunicante col plesso coledoco — 3, piccolo nervo splancnico — 4, plesso renale sinistro seguace dell'arteria del medesimo nome, e diffondentesi in un coi rami di essa per il rene corrispondente — 5, plesso mesenterico superiore che seguita l'arteria mesenterica superiore e sue ramificazioni agl' intestini — 6, plesso aortico — 7, origine del plesso mesenterico inferiore.

Fig. 2. NERVI DELLA FACCIA ANTERIORE DELLO STOMACO, PLESSI EPATICI, COLEDOCO, EC.

*a*, estremità inferiore dell'esofago — *b*, faccia anteriore dello stomaco — *c*, *c*, duodeno, di cui è stata levata la porzione orizzontale superiore ed in parte la discendente — *d*, cistifellea — *e*, dotto cistico — *f*, dotto epatico — *g*, coledoco — *h*, milza — *i*, nervo vago, o pneumogastrico sinistro, od anteriore, il quale sparge i suoi rami alla faccia anteriore dello stomaco — *k*, nervo pneumogastrico posteriore, o destro spargente i suoi rami sulla faccia posteriore del nominato viscere — *m*, rami stomacali — *n*, rami al plesso epatico — *l*, rami del pneumogastrico destro al plesso epatico — *o*, ramo al plesso coronario stomatico — *r*, *r*, rami al plesso celiaco, ed al ganglio semilunare destro — *s*, ramo al plesso celiaco — *t*, plesso coronario stomatico — *u*, plesso epatico — *v*, fili nervei per l'arteria coronaria destra, e pilorica — *z*, plesso gastro-epiploico accompagnante l'arteria gastro-epiploica destra — 1, porzione del plesso epatico abbracciante l'arteria epatica, la quale porzione è detta plesso epatico destro — 2, porzione del plesso epatico spettante alla vena porta, la quale porzione vien distinta con l'appellazione di plesso epatico sinistro — 3, fili nervei del dotto epatico — 4, plesso colecistico — 5, fili nervei diramati per la cistifellea detti colecistici — 6, plesso del dotto coledoco — 7, plesso duodenale.

## TAV. LVI.

Fig. 1. LE MEMBRANE E PARTICOLARMENTE LA MUSCOLARE DELL'INTESTINO TENUE.

*a*, sierosa peritoneale ch'era continua con la duplicatura mesenterica — *b*, fibre muscolari longitudinali — *c*, fibre anulari, le quali veggonsi dalla faccia interna, essendo qui rovesciata la membrana muscolare — *d*, membrana cellulosa, o vascolosa, o nervea che si appelli, nella quale apparisce una rete vascolare — *e*, *f*, tronchetti venosi ed arteriosi dai quali procede la rete indicata — *g*, membrana mucosa, o villosa mostrante alcune porzioni delle valvole conniventi.

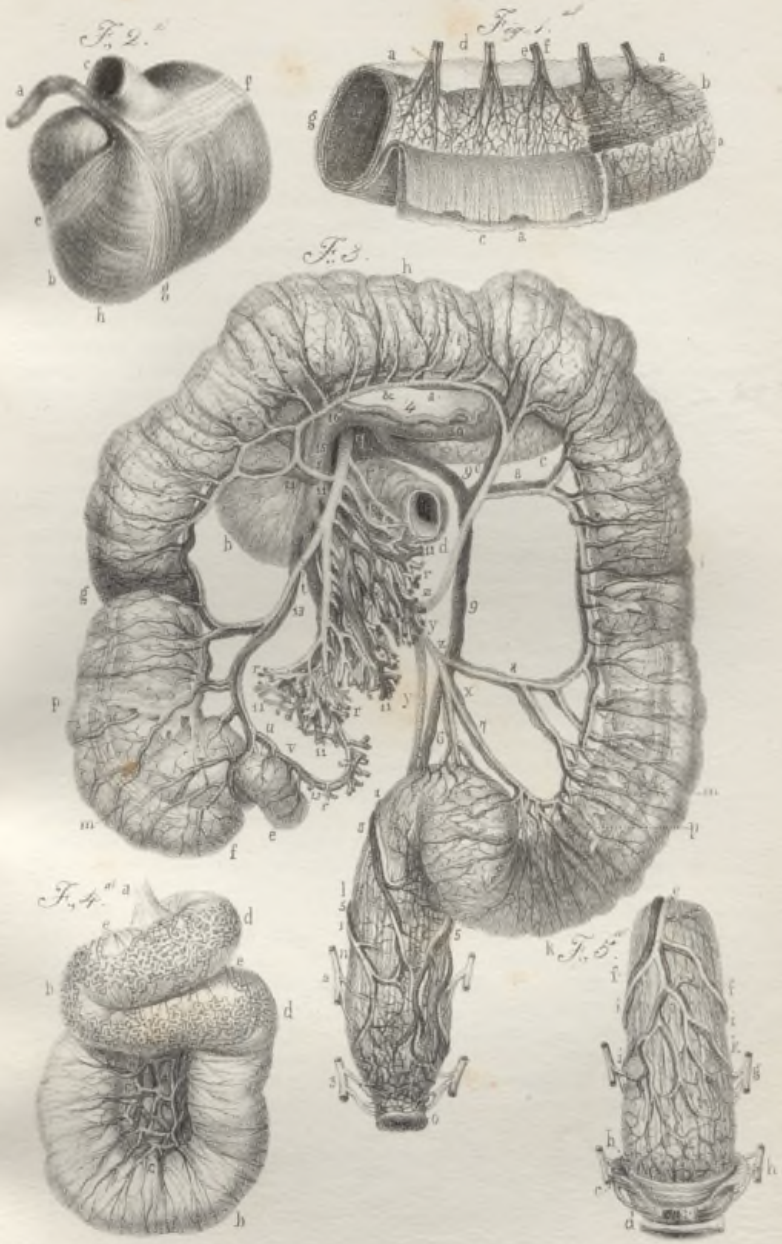


O. Nannini dis. dal vero.

Lit. Gaspari.

Fig. 2. Maniera con cui le fibre muscolari longitudinali si dispongono nell' intestino crasso, o legamenti del colon.

*a*, appendice vermiforme spoglia del velame peritoneale, e quindi anche senza il suo mesenterio — *b*, intestino cieco pur esso senza l' involucro peritoneale — *c*, estremità inferiore dell' intestino ileo annessa al cieco — *d*, principio del colon ascendente — *e*, *f*, *g*, tre fettucce nelle quali raccolgonsi le fibre muscolari longitudinali dell' intestino crasso, le quali tre fettuccie sorgono dall' appendice vermiforme, o dal punto di suo innestamento nel cieco. Le tre fettuccie sono dette legamenti del colon, i quali essendo più corti delle altre membrane del medesimo intestino avviene che si formino le concamerazioni coliche. Tali fettuccie allargansi all' estremità inferiore della porzione sigmoidea del colon, e vanno ad abbracciare tutto il retto intestino come si vede nelle fig. 3, e 5. — *h*, fibre anulari.

Fig. 3. La porzione venosa del sistema della vena porta, e le arterie mesenteriche. L' intestino tenue col mesenterio è stato per la massima parte levato, onde appariscano i rami della mesenterica inferiore, e della meseraica minore: si vede tutto il crasso intestino senza però i mesocolon, una porzione di pancreas, ed una di stomaco.

*a*, porzioncella della faccia posteriore dello stomaco portato in alto, e nascosto dal colon trasverso qui molto sollevato — *b*, duodeno — *c*, pancreas, alcune porzioni del quale sono state levate in corrispondenza del margine superiore per ben scoprire i vasi splenici e segnatamente la vena — *d*, principio del digiuno — *e*, estremità inferiore dell' ileo — *f*, intestino cieco presentante concamerazioni, o tuberosità corrispondenti alle sue concamerazioni: l'appendice vermiforme non apparisce, perchè coperta dal cieco — *g*, colon ascendente pieno delle dette gobbe, o tuberosità — *h*, colon trasverso, ed *i*, colon discendente pur essi pieni di tuberosità — *k*, porzione sigmoidea dispiegata, anch' essa con le solite tuberosità — *l*, intestino retto che va senza le tuberosità notate e per conseguenza senza le concamerazioni rispondenti — *m*, uno dei legamenti del colon — *n*, le fibre dei legamenti del colon dispiegate sopra tutta la circonferenza del retto — *o*, ano — *p*, appendici epiploiche — *q*, arteria mesenterica superiore — *r*, arterie intestinali tagliate in prossimità delle anse, o circonvoluzioni del tenue intestino — *s*, arteria colica media, appartenente al colon trasverso — *t*, arteria colica destra distribuentesi al colon ascendente — *u*, arteria dell' appendice vermiforme — *v*, arteria ileo-colica — *y*, arteria mesenterica inferiore — *z*, arteria colica sinistra distribuentesi per il colon discendente — &, arcata di Riolano — *x*, arterie della porzione sigmoidea — 1, arterie emorroidali interne — 2, arterie emorroidali medie — 3, arterie emorroidali esterne — 4, arteria splenica — 5, vene emorroidali — 7, vene della porzione sigmoidea del colon — 8, vena colica sinistra — 6, vena meseraica minore

sboccante nella vena splenica 10 — 11, vene intestinali — 12, vena-ileo-colica — 13, vena colica destra — 14, vena colica media — 15, vena meseraica maggiore, la quale ricevuta, la gastro-epiploica destra, e l' arteria pancreatico-duodenale si congiugne con la splenica 8, e così ha luogo il tronco della vena porta 16.

Fig. 4. Due anse dell' intestino digiuno in un col mesenterio, dove si veggono gli archi e la rete vascolosa, che formano i vasi sanguigni prima di distribuirsi agl' intestini: nell' ansa superiore apparisce pure una rete di vasi chiliferi e linfatici.

*a*, mesenterio — *b*, dette anse intestinali — *c*, archi e rete vascolare sanguifera dei vasi intestinali arteriosi e venosi avanti di distribuirsi agl' intestini — *d*, rete linfatico-chilifera turgida — *e*, vasi chiliferi.

Fig. 5. L' intestino retto con i suoi vasi sanguiferi veduto dalla faccia posteriore.

*a*, faccia posteriore dell' intestino retto — *b*, muscolo sfinctere interno, o rettale — *c*, porzione del muscolo elevatore dell' ano — *d*, muscolo sfinctere esterno, od anale — *e*, mesenterica arteria inferiore — *f*, arterie emorroidali interne — *g*, emorroidali medie — *h*, emorroidali esterne — *i*, vene emorroidali — *k*, fibre muscolari longitudinali del retto.

TAV: LVII.

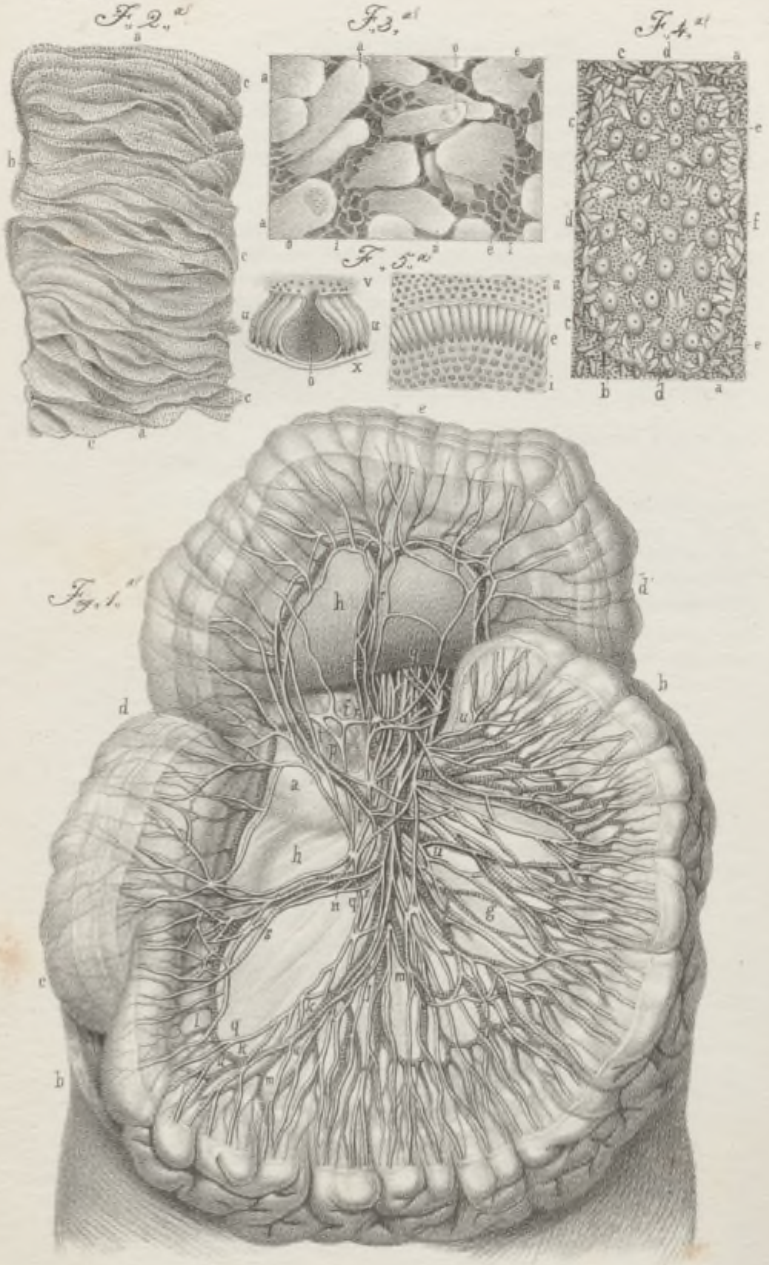

O. Nannini dis. dal vero.

Lit. Gaspari.

## TAV. LVII.

Fig. 1. Distribuzione dell' arteria mesenterica superiore e del plesso nervoso del medesimo nome.

*a*, intestino duodeno — *b*, digiuno ed ileo portati a sinistra — *c*, cieco — *d*, *e*, colon ascendente e trasverso — *f*, porzione di pancreas — *g*, mesenterio, del quale è stata levata la lamina peritoneale destra fin sopra le anse intestinali — *h*, peritoneo che va a costituire il mesocolon a destra e superiormente — *i*, *k*, arteria mesenterica superiore — *l*, *m*, arterie intestinali, le quali descrivono dei belli ed eleganti archi anastomotici avanti di distribuirsi all' intestino tenue — *n*, arteria ileo-colica — *o*, arteria colica media — *p*, arteria colica destra — *q*, plesso dei nervi mesenterici superiori, o plesso mesenterico superiore — *r*, plesso nerveo che seguita i rami della colica media, e va a diffondersi particolarmente nel colon trasverso anastomizzandosi coi rami nervosi colici accompagnanti il ramo superiore della colica sinistra, e della colica destra — *s*, *t*, plesso nerveo, che seguita l' ileo-colica, la colica destra, diffondentesi per l'ileo, pel cieco, per l'appendice vermiforme, e pel colon ascendente — *u*, fili e plessi nervei che seguono le arterie intestinali, e distribuisconsi al digiuno ed all' ileo.

Fig. 2. La membrana mucosa e le valvole conniventi, o di Kercringio dell' intestino digiuno.

*a*, pezzo di digiuno aperto dal lato, dal quale è penetrato dai vasi e dai nervi — *b*, membrana mucosa, o villosa — *c*, valvole conniventi piene di villi.

Fig. 3. Villosità intestinali vedute al microscopio.

*a*, villi conici — *e*, due villi, che hanno una forma piramidale — *i*, forellini che si osservano alla base dei villi, e sono gli orifizi escretori delle glandole di Lieberkühn, o tuboli di Galeati.

Fig. 4. Glandole di Peyer osservate con una lente di forte ingrandimento dalla parte della membrana villosa dell' ileo intestino ingrandite. L' esempio è preso dall' adulto.

*a*, parte media corrispondente alla convessità di un ansa dell' intestino ileo verso il cieco aperta dalla parte nella quale è investita dai vasi sanguiferi, e veduta dalla faccia interna con lente acutissima — *b*,

membrana villosa del medesimo — *c*, villi — *d*, piega vellutata della mucosa circoscrivente un aggregamento o placca di glandole Peyerane — *e*, glandole Peyerane — *f*, orifizi delle glandole di Lieberkühn così numerosi che danno un apparenza di cribro alla villosa intestinale.

Fig. 5. Tuboli di Galeati, o glandole di Lieberkühn e glandola mucipara, o solitaria del tenue intestino circondata dai detti tuboli: il tutto osservato al microscopio.

*a*, brunello della membrana mucosa intestinale pieno di piccolissimi forellini che sono gli orifizi delle glandole menzionate — *e*, codeste glandole conformate a modo di tuboli a cieco fondo, le quali erano infossate nella membrana cellulosa sottoposta — *i*, codesta membrana, la quale offre le fossette che ricevono i ciechi fondi dei tuboli indicati — *o*, glandola mucipara aperta — *u*, glandole Liberkiihniane — *v*, membrana mucosa con gli orifizi di dette glandole — *x*, membrana cellulosa, o vascolosa.

## TAV. LVIII.

Fig. 1. Plesso mesenterico inferiore.

*a*, *b*, intestini digiuno ed ileo portati a destra sopra il cieco ed il colon ascendente — *c*, porzione del colon ascendente — *d*, colon trasverso — *e*, colon discendente — *f*, sigma colico — *g*, aorta addominale *o*, arteria mesenterica superiore — *i*, arteria colica media — *l*, arteria mesenterica inferiore — *n*, *n*, *n*, arteria colica sinistra, od i tre rami superiore, medio, ed inferiore della medesima — *r*, porzione del plesso aortico — *s*, plesso mesenterico inferiore — *t*, rami nervei alla porzione sigmoidea del colon, al colon discendente — *u*, rami del plesso mesenterico superiore al colon trasverso — *v*, intreccio di fili che vanno a comporre il plesso ipogastrico — *x*, alcuni fili del plesso mesenterico superiore — *z*, plesso della colica media.

Fig. 2. Intestino cieco aperto dalla parte esterna e posteriore dimostrante la valvola ileo-ciecale, o del Bavino.

*a*, cieco — *b*, porzione di colon ascendente — *c*, concamerazioni ciecali, e coliche — *e*, labbro superiore — *f*, labbro inferiore, o maggiore della valvola ileo-colica, o valvola del Tulpio, o del Bavino — *g*, orifizio ileo-ciecale, munito di detta valvola — *h*, estremità inferiore dell'ileo — *i*, appendice vermiforme — *k*, appendici epiploiche.

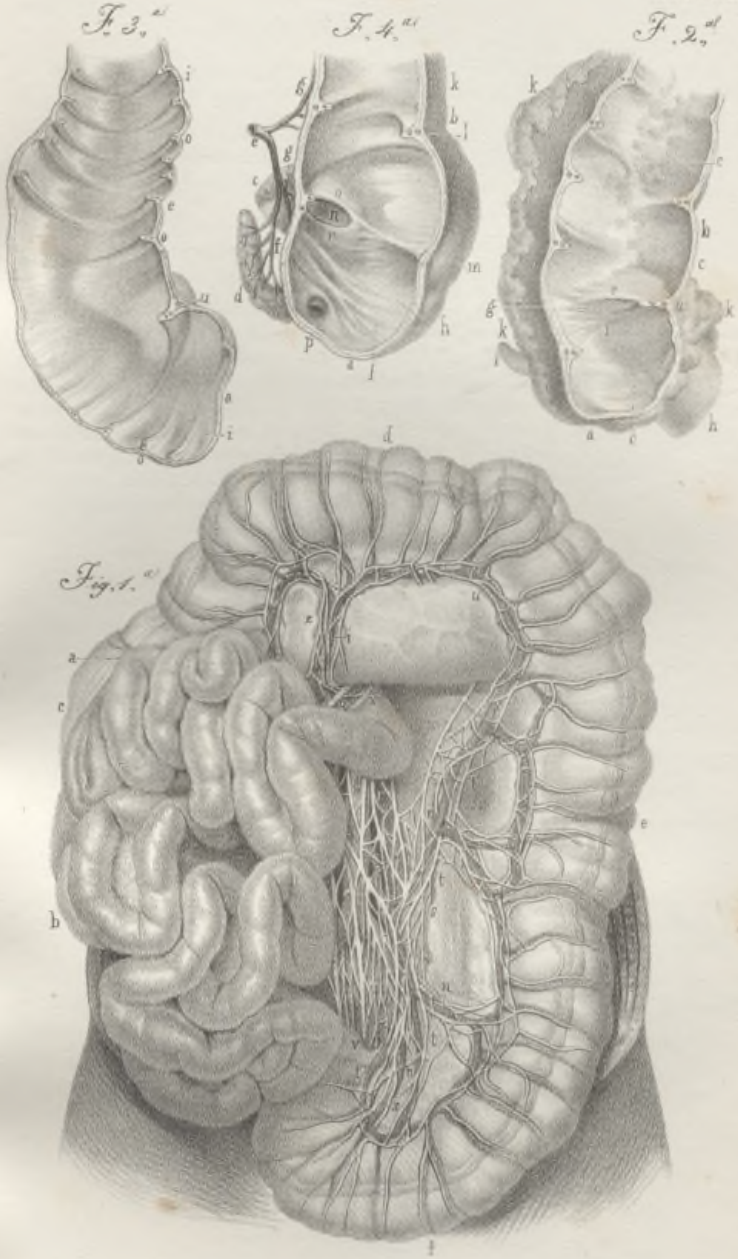


O. Nannini dis. dal vero.

Lit: Gaspari.

Fig. 3. Concamerazioni del cieco e del colon ascendente vedute nel lato opposto a quello della valvola ileo-ciecale.

*a*, cieco — *e*, colon ascendente — *i*, concamerazioni — *o*, pieghe valvolari limitanti le concamerazioni — *u*, grande piega, che tende la valvola ileo-colica. Vedi Fig. 2. — *u*, —.

Fig. 4. Cieco con porzione di colon ascendente aperto, e veduto per la faccia esterna ed anteriore: apparisce la valvola del Bavino, e l' orifizio dell' appendice vermiforme.

*a*, cieco — *b*, porzione di colon ascendente — *c*, estremità inferiore dell' ileo — *d*, appendice vermiforme — *e*, arteria ileo-colica — *f*, arteria dell' appendice vermiforme — *g*, rami ciecali e colici — *h*, concamerazioni coliche — *l*, pieghe valvolose limitanti le concamerazioni — *m*, grande piega, o briglia che tende l' angolo posteriore della valvola ileo-colica continua con la piega *u*, notata nella precedente figura — *n*, orifizio di detta valvola — *o*, labbro superiore, o minore della medesima — *r*, labbro inferiore, o maggiore della stessa — *p*, orifizio dell' appendice vermiforme munito di una valvola semilunare.

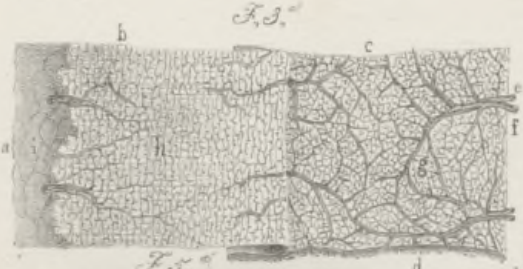

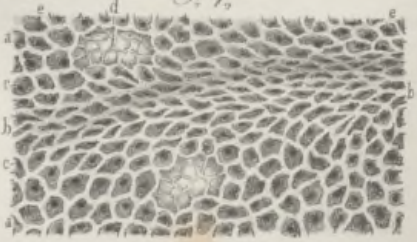


O. Nannini dis: dal vero.

Lit: Gaspari

## TAV. LIX.

Fig. 1. Intestino retto aperto longitudinalmente dalla parte anteriore, e veduto dalla faccia interna.

*a*, porzione superiore del retto chiusa — *b*, fibre muscolari longitudinali di questa porzione — *c*, membrana mucosa della porzione del retto aperta — *d*, rughe longitudinali — *e*, anello valvoloso che impedisce alle feci di troppo facilmente cadere ed uscire — *f*, ano, e sue rughe — *g*, apertura dell' ano tagliata — *h*, orifizi delle glandole solitarie, o mucose del retto.

Fig. 2. Sezione orizzontale della estremità inferiore del retto veduta perpendicolarmente dalla parte interna: sono notevoli gli infossamenti formati dall' intestino attorno lo stringimento che fa lo sfinctere interno, o rettale, e nel mezzo l' imbuto degli sfincteri interrotto da pieghe fogliacee sopraposte della membrana mucosa ravvicinatasi in causa dello stato di contrazione dell' orifizio anale.

Fig. 3. I principali vasi sanguiferi delle membrane peritoneale, muscolare, e cellulare, o vascolosa, o nervea che voglia chiamarsi, degl' intestini tenui. Il pezzo d' intestino rappresentato dalla figura è stato aperto dalla parte per la quale è investito dai vasi; è disteso e le dette membrane sono dispiegate.

*a*, peritoneale veduta dalla faccia che aderiva alla muscolare *b*, di cui apparisce la faccia interna — *c*, faccia esterna della cellulosa', o vascolosa — *d*, membrana mucosa — *e*, rami arteriosi — *f*, rami venosi che investono la vascolosa — *g*, anastomosi che questi vasi contraggono, e bella rete che formano — *h*, vasi sanguiferi della muscolare in elegante maniera disposti ed intrecciati — *i*, vasellini della peritoneale.

Fig. 4. Vasi sanguiferi della membrana mucosa del tenue intestino di un bambino veduta al microscopio. Secondo Berres.

*a*, pieghe, o villosità della mucosa, e loro reti vascolose — *b*, fissure marginali di tali pieghe — *c*, follicoli, o glandole tubolate di Lieberkühn che trovansi alla base dei villi — *d*, circoli vascolari che trovansi agli orifizi delle prefate glandole, e che costituiscono un elegante rete alla base dei villi e trai villi medesimi.

Fig. 5. Aggregamento di glandole Peyerane costituente una placca del Peyer, con una fina iniezione dei vasi sanguiferi della mucosa veduta al microscopio. L'esempio è preso da un bambino.

*a*, porzioncella di ileo intestino corrispondente alla convessità delle anse intestinali — *b*, villi che sono fuori la placca Peyerana, e che circoscrivono l'area ovale rappresentata dalla placca medesima: nei villi appariscono i vasi sanguiferi finamente iniettati ed intrecciati a rete — *c*, villi che sono entro la placca, e che circondano le glandole del Peyer così che la placca Peyerana ricorda un alveare: anche questi villi appariscono coi loro vasi finamente iniettati, ed anastomizzati a rete — *d*, glandole Lieberkühniane, e loro orifizi circondati da un circolo vascoloso come nella precedente figura — *e*, glandole del Peyer con fina iniezione dei vasi sanguiferi sopravi — *f*, orifizio escretorio di queste glandole.

Fig. 6. Due villi con fina iniezione dei loro vasi sanguiferi veduti al microscopio. Sono stati presi dall'intestino iniettato di un fanciullo.

*a*, base — *b*, apice delle villosità — *c*, vena — *d*, arteria della medesima — *e*, rete vascolare che formano la vena e l'arteria anastomizzandosi coi loro rami insieme.

Fig. 7. Membrana mucosa dell'intestino crasso coi vasi sanguiferi iniettati veduta al microscopio. L'esempio è stato preso dalla porzione sigmoidea del colon di un bambino.

*a*, membrana mucosa — *b*, una piega longitudinale della medesima — *c*, orifizi delle glandole di Lieberkühn — *d*, orifizio di una glandola mucosa, o solitaria — *e*, elegante rete vascolare che circonda le glandole dette.

In questa come nelle precedenti figure le reti vascolari si sono rese apparenti mediante una iniezione delle vene, come già nello stomaco.

## TAV. LX.

Fig. 1. Distribuzione dei nervi nelle membrane degl'intestini veduta al microscopio. L'esempio è preso dal tenue.

*a*, *b*, fibre longitudinali ed anulari della membrana muscolare — *c*, membrana vascolosa, o cellulosa, o nervea — *d*, porzioncella della villosa, o mucosa apparente dalla faccia esterna — *e*, una delle lamine peritoneali del mesenterio — *f*, rami arteriosi — *g*, rami venosi che vanno

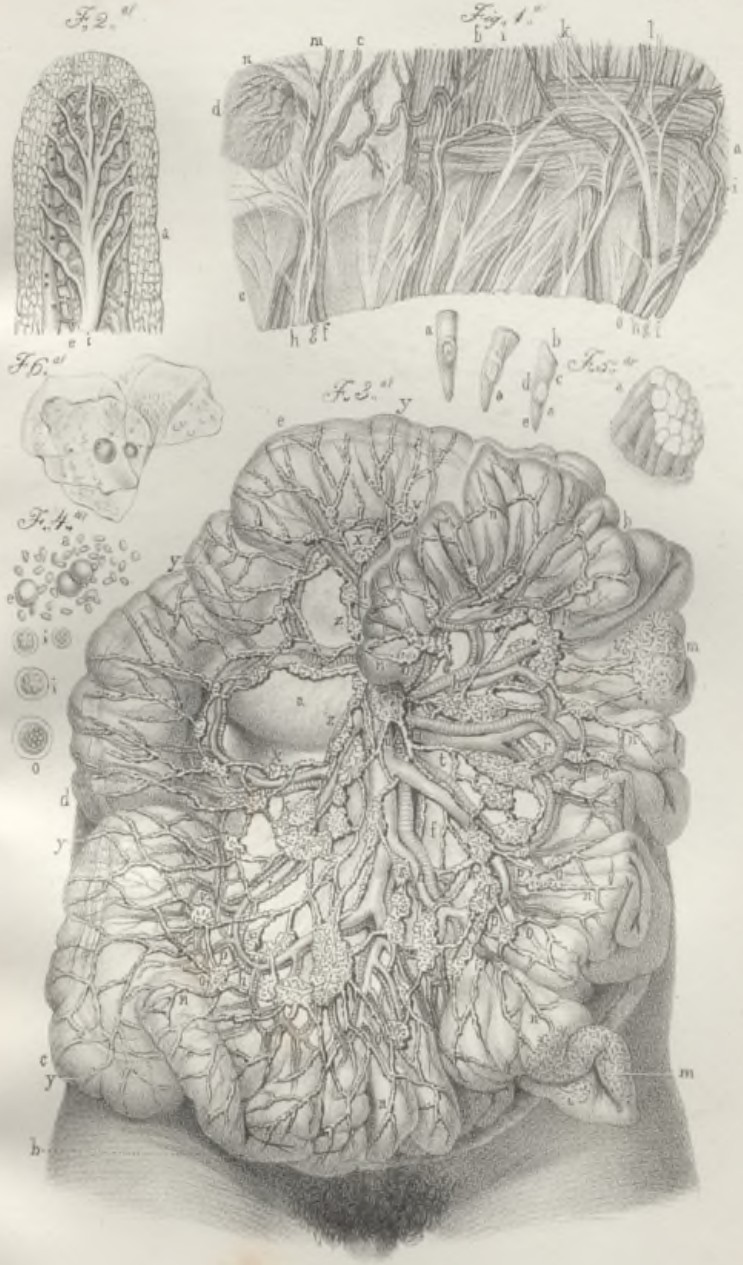


O. Nannini dis: dal vero.

L. Gaspari

a diramarsi per le membrane suddette — *h*, filamenti nervei, che portansi alle tre membrane menzionate — *i*, filuzzi appartenenti agli strati delle fibre longitudinali ed anulari della tonaca muscolosa — *k*, arcata anastomotica dei nervi muscolari — *l*, filuzzi tagliati che sembra appartenessero alla membrana peritoneale — *m*, disposizione dei filuzzi nervei nella membrana vascolosa — *n*, disposizione dei filuzzi nervei nella membrana mucosa — *o*, fili nervei che sembra appartengano al peritoneo del mesenterio.

Fig. 2. Villosità intestinale aperta coi chiliferi osservata al microscopio.

*a*, epitelio ond' è vestita la villosità — *e*, rete dei vasi sanguiferi della medesima — *i*, fascio di chiliferi, il quale trovasi nel centro della villosità.

Fig. 3. Vasi chiliferi e linfatici dell' intestino, e del mesenterio.

*a*, duodeno — *b*, *b*, intestini digiuno ed ileo portati a sinistra — *c*, cieco — *d*, colon ascendente — *e*, porzione di colon trasverso — *f*, mesenterio — *g*, arteria e vena mesenterica superiore — *h*, arterie e vene intestinali — *i*, arteria e vena ileo-colica — *k*, arteria e vena colica destra — *l*, arteria e vena colica media — *m*, reti linfatiche sottoperitoneali dell' intestino tenue — *n*, vasi chiliferi e linfatici del medesimo intestino — *o*, piccole glandole linfatiche, che detti vasi attraversano, situate alla concavità delle anse intestinali: questi vasi sono i linfatici e chiliferi inferenti — *p*, linfatici e chiliferi efferenti di queste glandole correnti fra le due lamine mesenteriche, ed attraversando le altre glandole mesenteriche *q*, diventano inferenti per queste stesse — *r*, linfatici e chiliferi efferenti delle glandole *q*, i quali diventano inferenti per le altre glandole *s*, — *t*, linfatici e chiliferi delle glandole mesenteriche *s*, — *y*, linfatici del cieco, del colon ascendente e trasverso — *v*, prima serie di glandole — *z*, *x*, seconda e terza serie delle medesime — *u*, punto dove tutti i linfatici e chiliferi menzionati raccolgonsi ed attraversano alcune glandole linfatiche ed insiem con altri si portano alla colonna vertebrale e danno origine alla cisterna del chilo, o del Pecquet. Vedi l'Angiologia non che la Tav. LI della Splancnologia.

Fig. 4. Forma microscopica del chilo intestinale, e mesenterico.

*a*, corpuscoli o nuclei del chilo intestinale che sono albuminosi — *e*, globuli adiposi del medesimo — *i*, globuli di chilo perfetto delle glandole mesenteriche — *o*, globulo di chilo, avente un inviluppo sottilissimo.

Fig. 5. Struttura microscopica dell' epitelio della porzione sottodiaframmatica del tubo digerente.

*a*, cilindri ond' è formato codesto epitelio che in *b*, mostrano l' estremità libera — in *c*, la parte cilindrica esterna — in *d*, il nucleo — in *e*, la punta che guarda la mucosa: è diverso da quella della fig. 6, la quale rappresenta gli elementi microscopici dell' epitelio della porzione sopradiaframmatica del tubo alimentare, i quali elementi sono cellule nucleate piatte, soprapposte, e quest' epitelio è pavimentoso a differenza dell' altro che è a cilindro.

Fig. 6. Cellule dell' epitelio della porzione sopradiaframmatica del tubo alimentare qui delineate perchè apparisca la differenza che passa tra questo epitelio e quello della porzione sottodiaframmatica del nominato tubo.

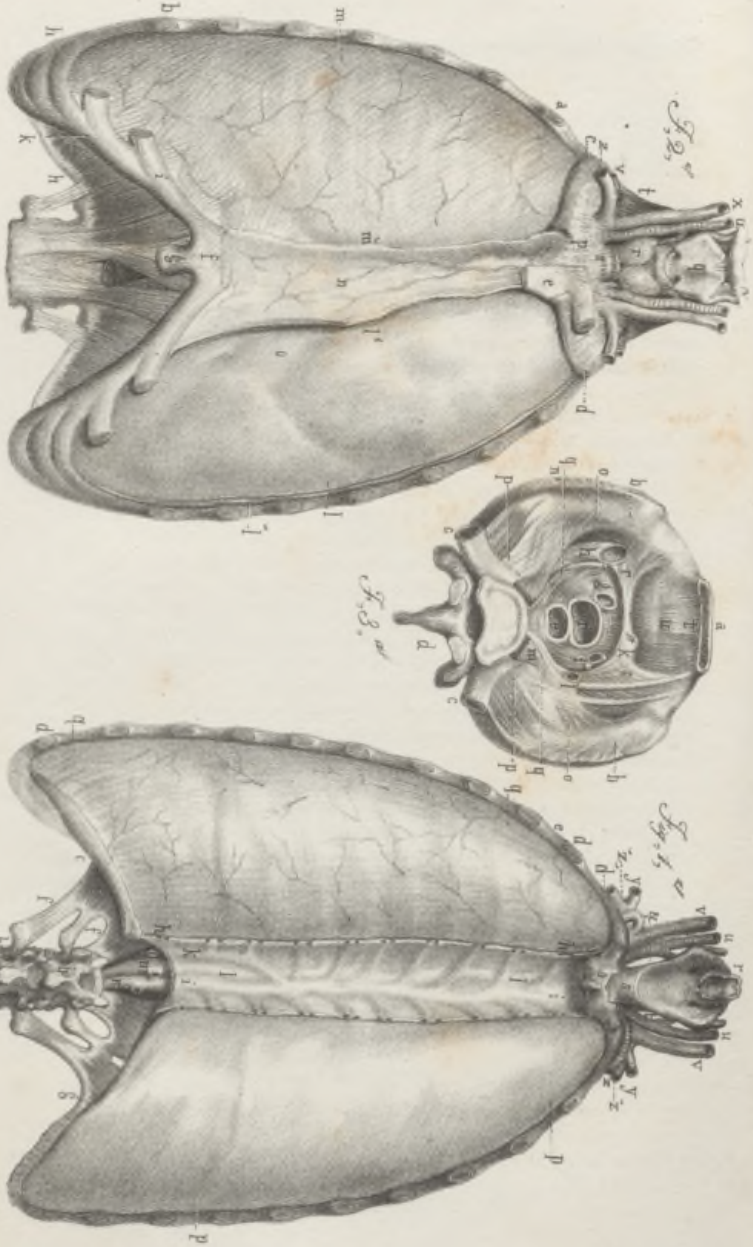

O. Nannini dis. dal vero. Lit: Gaspari

## TAV. LXI.

Fig. 1. Cavità toracica aperta posteriormente: si dimostrano le pleure parietali, ed alcune parti contenute nel mediastino posteriore, velate da un inviluppo fibroso che separa dalle vertebre, e chiude in addietro la cavità del detto mediastino.

*a*, prima vertebra dorsale — *b*, *b*, seconda e terza vertebra lombare, conservate per gli attacchi delle gambe del diaframma — *c*, duodecima costola sinistra lasciata per indicare il limite della base del torace — *d*, *d*, le dieci costole inferiori tagliate — *d'*, prima costola — *e*, muscoli intercostali tagliati in un con le costole dette — *f*, gambe del diaframma, il quale a sinistra si vede attaccato all' ultima costa, ed alle due vertebre *b*, *b*; a destra solo a queste: apparisce pure a destra la vera limitazione degli inviluppi della cavità toracica espressi dalla figura, limitazione costituita dalla specie di legamento a cinta *g*, — *h*, lista fibrosa longitudinale, che corrispondeva alle faccie anteriore e laterali delle vertebre, qui lasciata per dimostrare come limita la cavità del mediastino posteriore. A tale lista è da ciascun lato attaccata la lamina cellulo-fibrosa della pleura, lamina che apparisce soltanto a sinistra, mentre a destra è stata levata. Per la lista in discorso passano i vasi intercostali, che veggonsi tagliati. Superiormente fino alla quarta vertebra dorsale viene la lista a costituire una vera aponeurosi di contenzione al davanti dei muscoli lunghi del collo — *i*, vena azigos, *k'*, vena epiazigos, vedute in trasparenza — *l*, condotto toracico, veduto in trasparenza pur esso — *n*, porzione della vena azigos fuori del mediastino — *m*, rigonfiamento del dotto toracico nella origine, il quale rigonfiamento costituisce la cisterna del Pecquet — *o*, porzione di aorta addominale. Per la collocazione di questa e dell' esofago nel mediastino posteriore, come di altre parti vedi la Tav. L — *p*, pleura parietale destra spoglia della lamina cellulo-fibrosa — *q*, pleura parietale sinistra vestita di detta lamina, nella quale appariscono alcune diramazioni vascolari — *r*, laringe veduta posteriormente — *s*, esofago — *t*, aspera arteria — *u*, *u*, arterie carotidi — *z*, arteria succlavia destra — *v*, *v*, vene iugulari interne — *y*, *y*, iugulari esterne — *z'*, *z'*, vene succlavie — &, inserzione del dotto toracico nella vena succlavia sinistra.

Fig. 2. Pleura parietale veduta dalla parte anteriore, ed aponeurosi che separa il torace dal collo.

*a*, *b*, sezione di sette costole, dalla seconda all' ottava — *c*, prima costola destra, lasciata per l' attacco del setto aponeurotico che divide il torace dal collo — *d*, prima costola sinistra, unita alla metà corrispondente *e*, del manubrio dello sterno — *f*, estremità inferiore del corpo

dello sterno — *g*, appendice mucronata — *h*, costole spurie — *i*, cartilagine della settima costola vera tagliata — *k*, cartilagini delle costole spurie, la superiore delle quali è tagliata — *l*, pleura parietale sinistra spoglia dell'inviluppo cellulo-fibroso tagliato in *l'*, *l'*, — *m*, pleura parietale destra coperta dal detto inviluppo, nel quale appariscono alcune diramazioni vascolari, inviluppo tagliato in *m'*, — *n*, mediastino anteriore, nel quale veggonsi alcuni rami mediastinici, e pericardini procedenti dalle mammarie interne — *o*, pericardio parietale, o libero, veduto in trasparenza — *p*, aponeurosi costituente il setto cervico-toracico — *q*, laringe — *r*, glandola tiroide — *s*, aspera arteria — *t*, muscoli scaleni medii e posteriori — *u*, arterie carotidi — *v*, arterie succlavie prolungantisi in ascellari — *x*, vene jugulari interne — *z*, vene succlavie.

Fig. 3. Setto aponeurotico che separa il torace dal collo, veduto dalla faccia inferiore, o toracica.

*a*, manubrio dello sterno con una piccola porzioncella di corpo trasversalmente segato — *b*, la prima costola — *c*, la seconda costola tagliata in prossimità della seconda vertebra dorsale *d*, — *e*, esofago trasversalmente tagliato — *f*, trachea pur egualmente tagliata — *g*, arteria innominata — *h*, vena corrispondente — *i*, arteria carotide primitiva sinistra — *k*, arteria succlavia sinistra — *l*, vena innominata sinistra — *m*, muscoli lunghi del collo tagliati — *n*, muscoli intercostali tagliati — *o*, *p*, *l*, porzione di aponeurosi che dalle costole prima e seconda e dal corpo della seconda vertebra si estende ai grossi vasi sanguiferi anzinotati — *r*, *s*, *t*, porzione della medesima aponeurosi, che dai grossi vasi sanguiferi va alla faccia interna del manubrio dello sterno, ed al corpo della prima vertebra dorsale — *u*, cieca insaccatura che fa in corrispondenza dello sterno quest'ultima indicata porzione dell'aponeurosi.

## TAV. LXII.

Fig. 1. Pericardio isolato, e gonfio di aria veduto dalla faccia anteriore.

*a*, porzione di muscolo diaframma, al quale il pericardio è aderente — *b*, vena cava discendente — *c*, *d*, vene polmonali tagliate — *f*, aorta con le origini dell'innominata, della carotide e succlavia sinistre dal suo arco — *e*, ramo destro dell'arteria polmonale tripartito — *g*, ramo sinistro della medesima — *h*, detto arterioso convertito in legamento — *i*, base del pericardio libero *k*, — *o*, corna del medesimo, che corrispondono all'apice del pericardio, delle quali corna una è destra, altra è

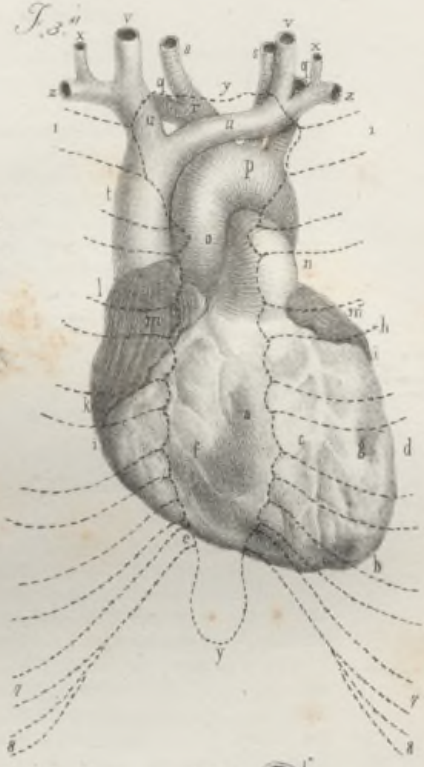

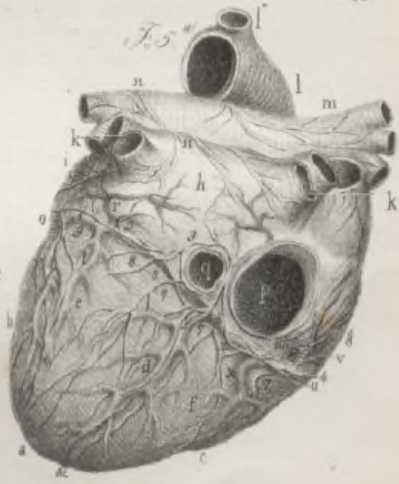

O. Nannini dis. dal vero.

Lit: Gaspari.

sinistra — *n*, adesione del pericardio alla cava superiore *m*, — *l*, *l*, fibre aponeurotiche che il pericardio riceve dal diaframma.

Fig. 2. Pericardio veduto dalla faccia posteriore.

*a*, porzione di diaframma, cui il pericardio aderisce — *b*, tronco della vena cava ascendente — *c*, vena cava discendente — *c'*, vena azigа — *d*, aorta — *e*, ramo destro, *f*, ramo sinistro dell' arteria polmonale — *g*, *h*, vene polmonali — *i*, faccia posteriore del pericardio libero disteso da aria entro insufflatavi — *k*, adesione del pericardio all' arteria polmonale — *l*, pericardio spettante al seno venoso sinistro, adeso al medesimo — *m*, *n*, adesione all' aorta, la quale ne viene cinta come da un anello — *p*, abbracciamento che fa il pericardio della cava inferiore — *o*. corno destro del pericardio — *q*, *q*, fibre tendinee, che dal centro frenico e dalle carni del diaframma vanno al pericardio, e coprono anche il tratto di cava inferiore fuori del pericardio.

Fig. 3. Rapporti del cuore e dei grossi vasi con lo sterno, e con le cartilagini costali, supposto il cadavere in giacitura supina sopra un piano orizzontale.

*a*, faccia anteriore, o superiore del cuore — *b*, apice del cuore, nel quale vi ha un' incisura, che lo rende bifido, denominata vallecola — *c*, solco longitudinale anteriore, che contiene il ramo discendente dell' arteria coronaria sinistra, accompagnato dalla sua vena — *d*, *g*, ventricolo sinistro — *f*, ventricolo destro — *e*, margine sottile od acuto del cuore — *h*, base del cuore — *i*, solco circolare del cuore — *k*, *l*, seno venoso destro, o delle vene cave — *m*, orecchietta destra — *m'*, orecchietta sinistra — *n*, tronco dell' arteria polmonale — *o*, aorta ascendente — *p*, arco aortico — *r*, arteria innominata — *q*, *q*, arterie succlavie — *s*, *s*, carotidi primitive — *t*, vena cava superiore — *u*, *u*, vene innominate — *v*, iugulari interne — *x*, iugulari esterne — *z*, vene succlavie — *y*, *y*, sterno — 1, 7, cartilagini delle costole vere — 8, la prima cartilagine delle spurie.

Fig. 4. Cuore veduto dalla faccia anteriore con le arterie e coi nervi: è spoglio dell' esocardo e della pinguedine, ed appariscono le fibre muscolari superficiali o comuni dei ventricoli.

*a*, apice del cuore — *b*, base — *c*, solco longitudinale anteriore — *d*, margine acuto — *e*, *f*, ventricolo sinistro — *g*, ventricolo destro — *h*, solco circolare — *k*, seno venoso destro — *l*, *i*, orecchiette destra e sinistra — *m*, *m'*, vene cave — *n*, arteria polmonale — *p*, tre rami, nei quali dividesi il ramo destro dell' arteria polmonale — *q*, due rami, nei quali dividesi il ramo sinistro della medesima — *o*, aorta con le origini dei tre soliti rami dall' arco: apparisce sulla medesima la rete vascolosa *t*, — *r*, vene polmonali a destra — *s*, arteria coronaria destra — *v*, *v*,

rami che vanno al seno venoso destro — *u*, *u*, rami che si diramano per il ventricolo destro — *x*, arteria coronaria sinistra — *z*, ramo discendente pel solco longitudinale anteriore, spargente le sue diramazioni per le pareti di ambo i ventricoli: questo ramo discendente in *y*, si ripiega e va ad anastomizzarsi col ramo discendente della coronaria dell'altro lato — 1, fili nervei serpeggianti ed intrecciantisi a rete sull'aorta e la polmonale, e costituenti il plesso cardiaco inferiore, o plessi arteriosi principali — 2, plesso arterioso secondario destro abbracciante l'arteria coronaria destra: si vede che proviene dalla rete aortica, ed ha in 3, rapporto col plesso dell'arteria polmonale — 4, plesso arterioso secondario destro — 5, comunicazione dei due plessi arteriosi secondari fra loro — 6, fili del plesso arterioso secondario destro al seno venoso delle cave — 7, 8, fili al ventricolo destro — 9, 10, fili del plesso arterioso secondario sinistro al ventricolo sinistro — 11, filuzzi sul seno delle cave, ed orecchietta corrispondente dati dal plesso venoso destro.

Fig. 5. Faccia posteriore del cuore con le arterie e coi nervi. Il cuore è spoglio dell'esocardo e della pinguedine, come nella precedente figura, per cui veggonsi le fibre muscolari superficiali.

*a*, apice del cuore — *b*, margine ottuso, *c*, acuto del cuore — *d*, solco longitudinale posteriore — *f*, faccia posteriore del ventricolo destro — *e*, ventricolo sinistro — *g*, seno venoso destro, *h*, sinistro — *i*, orecchietta sinistra — *k*, vene polmonali — *l*, aorta — *l'*, arteria succlavia sinistra — *m*, *n*, rami destro e sinistro dell'arteria polmonale — *p*, vena cava inferiore tagliata — *q*, grande vena coronaria del cuore tagliata — *o*, *s*, tronco della coronaria arteria sinistra, che corre pel solco circolare della base del cuore a modo del ramo trasverso della coronaria arteria destra — *r*, ramuscelli al seno venoso sinistro — *y*, ramo discendente di detta coronaria per il solco longitudinale posteriore, il quale ramo diffonde le sue diramazioni per le pareti ventricolari, e giunto all'apice del cuore si anastomizza col ramo discendente della coronaria del lato opposto — *t*, diramazioni della coronaria sinistra alla parete posteriore del ventricolo sinistro — *u*, ramo trasverso della coronaria destra, il quale va ad anastomizzarsi in *z*, con la coronaria sinistra — *v*, ramuscello al seno venoso destro — *x*, diramazione al ventricolo destro — 1, seguito del plesso arterioso secondario sinistro abbracciante il ramo trasverso dell'arteria coronaria corrispondente — 2, ramuscelli al seno venoso sinistro — 3, plessetto che circonda la grande vena coronaria — 4, seguito del plesso arterioso secondario destro abbracciante il tronco della coronaria arteria destra — 5, anastomosi dei due plessi arteriosi — 6, filuzzo che va al seno venoso destro, e che si unisce ad altri 10, che dal plesso epatico ascendono con la cava inferiore — 7, 8, 9, fili che danno i plessi arteriosi secondari alla faccia posteriore dei ventricoli — 11, fili del plesso venoso sinistro al seno venoso sinistro.

TAV : LXIII.

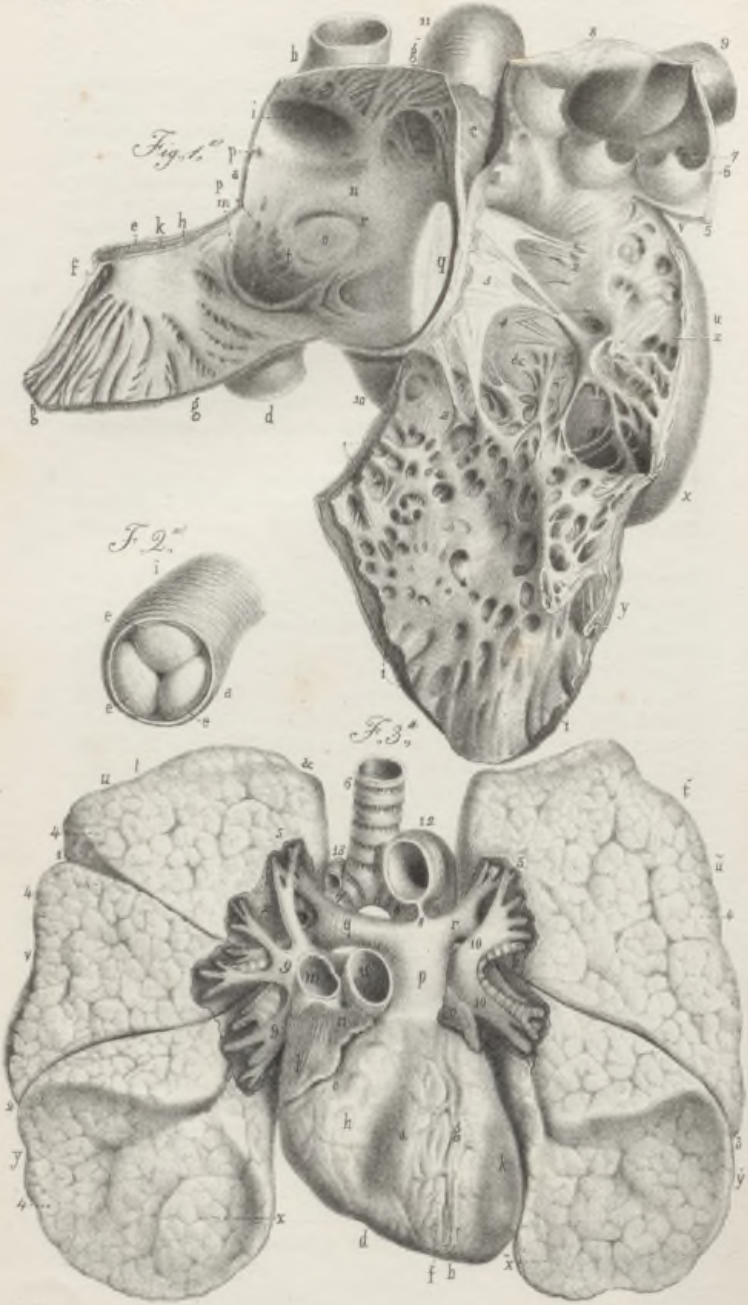


O. Nannini dis. dal vero.

Lit: Gaspari.

## TAV. LXIII.

Fig. 1. Dimostra le cavità destre del cuore aperte.

*a*, seno, od atrio venoso destro, o anteriore delle vene cava superiore *b*, e cava inferiore *d*, aperto — *c*, appendice auricolare di questo seno, od orecchietta destra del cuore — *f*, porzione del seno venoso tagliata ed arrovesciata, ed apparente quindi dalla faccia interna, la quale porzione corrisponde alle pareti destra ed anteriore del seno — *g*, muscoli pettinei, od elevatezze che formano protuberando contro l'endocardo, o membrana interna del cuore — *g'*, colonnette carnose, e disposizione reticolata ed a pennello dell'interno dell'orecchietta divisa in due cavità da una massa trasversale — *e*, endocardo distinto nel taglio — *h*, sostanza muscolare del seno in discorso — *k*, esocardo, o porzione viscerale del pericardio vestiente il cuore — *i*, orifizio della vena cava superiore, scolpito nella parete superiore — *l*, orifizio della vena cava inferiore, scolpito nella parete posteriore — *m*, valvola Eustachiana onde quest'ultimo orifizio è munito — *n*, setto interauricolare corrispondente alla porzione posteriore della parete sinistra del seno: *n*, corrispondente pure al tubercolo di Lower — *o*, fossa ovale — *r*, *t*, istmo, od anello di Vieussens — *s*, orifizio della grande vena cardiaca, o coronaria, munito di una valvola semilunare, della valvola di Thebesio — *p*, fonti Thebesiani — *q*, orifizio auricolo ventricolare destro, corrispondente alla parete inferiore del seno, nel quale orifizio vi ha una zona, o anello fibro-elastico prolungantesi nella valvola tricuspidale — *u*, ventricolo destro, anteriore o polmonale aperto — *v*, base — *x*, apice di questo ventricolo — *y*, parete anteriore del ventricolo tagliata nella direzione del solco circolare del cuore, e del setto interventricolare, ed arrovesciata — &, parete posteriore — *z*, parete sinistra, corrispondente al setto interventricolare — 1, colonne carnose del ventricolo — 2, muscoli papillari — 3, 4, valvola dell'orifizio venoso, od auricolo-ventricolare, detta valvola tricuspidale o triglochina, avente due faccie, una interna che guarda il centro della cavità, ed una esterna che guarda le pareti del ventricolo: nel margine libero entro il ventricolo offre la valvola delle dentellature, alle quali si attaccano i filamenti tendinei provenienti dall'apice dei muscoli papillari — 5, orifizio arterioso del ventricolo, spettante all'arteria polmonale: quest'orifizio è stato aperto perchè appariscono le tre valvole semilunari 6, — 7, noduli di queste tre valvole, chiamati noduli, o corpuscoli del Morgagni — 8, tronco della polmonale arteria aperto — 9, ramo destro della medesima — 10, porzione del ventricolo sinistro chiuso — 11, aorta ascendente.

Fig. 2. Orifizio arterioso, [veduto dalla parte del ventricolo.

*a*, detto orifizio munito di una zona fibro elastica, detta zona arteriosa destra — *e*, le tre valvole semilunari dispiegate — *i*, tronco dell' arteria polmonale.

Fig. 3. Seguito dell' arteria polmonale, che va a diramarsi entro i polmoni: questi visceri ed il cuore rappresentati dalla faccia anteriore.

*a*, faccia anteriore del cuore — *b*, apice bifido — *c*, base del medesimo — *d*, margine inferiore od anteriore, o sottile od acuto che vogliasi chiamare — *e*, solco circolare, che distingue la porzione ventricolare del cuore da quella dei seni, od atrii venosi e delle orecchiette — *f*, solco longitudinale anteriore, nel quale è ricevuta una vena cardiaca sattellite del ramo discendente dell' arteria coronaria anteriore, o sinistra del cuore — *g*, il detto ramo di questa arteria in un con la sua vena, il quale giunto all' apice del cuore si ripiega per anastomizzarsi col ramo discendente della coronaria destra — *h*, ventricolo destro, *k*, ventricolo sinistro — *l*, seno venoso destro del cuore — *n*, orecchietta destra — *m*, cava discendente — *o*, orecchietta sinistra — *p*, tronco dell' arteria polmonale — *q*, ramo destro, che tripartito penetra nel polmone destro — *r*, ramo sinistro, che bipartito penetra nel polmone sinistro — *s*, legamento che unisce la polmonale all' aorta; era pervio nel feto, e costituiva il dotto arterioso — *t*, polmone destro diviso nel lobo superiore *u*, nel medio *v*, nell' inferiore *y*, questi lobi sono veduti dalla faccia interna, portati perciò all' infuori, perchè apparisca l' hilo, o fessura *z*, del polmone medesimo — *x*, faccia inferiore, o diaframmatica del lobo *y*, la quale è incavata — &, apice ottuso del lobo superiore *u*, corrispondente all' apice del polmone — *t'*, polmone sinistro — *u'*, lobo superiore — *y'*, lobo inferiore: rovesciati sono i due lobi in fuori — *x'*, base del polmone, faccia inferiore e cava del medesimo — &', apice ottuso — *z'*, fessura del polmone — 1, 2, solchi interlobulari del polmone destro — 3, solco interlobulare del polmone sinistro — 4, lobuli onde ciascun lobo dei due polmoni è composto — 5, pleura polmonale — 6, aspera arteria — 7, bronco primario destro più grosso e corto del sinistro 8, — 9, 10, vene polmonali due per ciascun polmone: tutti questi vasi in un coi rami dell' arteria polmonale costituiscono la radice dei polmoni — 11, aorta ascendente tagliata — 12, arco aortico tagliato — 13, vena azigos tagliata.

O. Nannini dir. dal vero.

Lit. Gaspari

## TAV. LXIV.

Fig. 1. Cuore e polmoni, veduti dalla faccia posteriore.

*a*, trachea veduta dalla faccia posteriore — *b*, porzione membranosa piena di glandolette — *c*, anelli cartilaginei — *d*, *e*, bronchi primari — *f*, *g*, polmoni veduti dalla faccia posteriore — *h*, solco interlobulare dei due polmoni — *i*, *k*, lobi dei due polmoni — *l*, apice, *m*, base dei medesimi — *n*, fessura dei polmoni per la quale entrano ed escono i vasi sanguiferi ed aerei costituenti la radice dei polmoni — *p*, *p*, le quattro vene polmonali — *q*, faccia posteriore del cuore — *o*, seno venoso sinistro del cuore — *r*, appendice auricolare di questo seno — *s*, solco circolare, che distingue i seni e le orecchiette dai ventricoli: in questo solco a destra vi ha la piccola vena coronaria che traspare dall' esocardo ond' è coperta — *t*, solco longitudinale della faccia posteriore del cuore — *z*, base — &, apice bifido appartenente al ventricolo sinistro — *u*, ventricolo aortico — *u'*, aorta discendente tagliata — *v*, arteria succlavia sinistra — *x*, carotide primitiva sinistra, carotide primitiva destra *x'*, e succlavia sinistra *v'*, nascenti dall' innominata — 1, vena azyga tagliata — 2, vena cava inferiore — 3, seno venoso destro del cuore — 4, vena grande coronaria del cuore — 5, altre vene cardiache accompagnate da rami arteriosi che corrono con incesso tortuoso.

Fig. 2. Seno, od atrio venoso sinistro del cuore, sezionato e veduto dalla parte interna: la porzione ventricolare del cuore poggia sopra un piano orizzontale con la sua faccia piana, perchè detta porzione apparisce in iscorcio.

*a*, porzione distaccata ed arrovesciata dell' atrio in discorso, la quale porzione corrisponde alle pareti superiore e posteriore del medesimo — *b*, *d*, sbocchi delle quattro vene polmonali — *c*, lembi del taglio di questa porzione, e della rimasta in sito, nei quali si notano in *e*, l' endocardo, in *f*, la sostanza muscolare, in *g*, l' esocardo — *h*, appendice auricolare, od orecchietta sinistra corrispondente alla parete sinistra del seno — *i*, setto interauricolare, il quale corrisponde alla parete destra del seno — *k*, piega semilunare, che corrispondeva alla valvola di un foro esistente nel feto, il forame ovale, di cui talora esiste pur vestigio nell' adulto — 7, orifizio auricolo-ventricolare sinistro munito di una zona fibro-elastica prolungantesi nella valvola mitrale *m*, — *n*, porzione ventricolare del cuore veduta in iscorcio — *o*, aorta tagliata subito dopo l' origine dal cuore — *p*, seno venoso destro del cuore chiuso — *q*, vena cava superiore — *r*, vena cava inferiore — *s*, arteria polmonale tagliata subito dopo l' origine dal cuore.

Fig. 3. Interno del ventricolo sinistro.

*a*, parete sinistra del ventricolo compresa trai due solchi longitudinali del cuore: è stata tagliata e scostata dalla destra sì che mostra la faccia interna — *b*, parete destra del medesimo formata dal setto interventricolare — *d*, grossezza della parete *a*, maggiore alla base, minore all'apice del ventricolo — *c*, esocardo — *e*, sostanza muscolare — *f*, endocardo — *g'*, colonnette carnose — *g*, muscoli papillari — *h*, orifizio venoso, o auricolo ventricolare sinistro — *i*, *k*, valvola mitrale avente due linguette dentellate nel bordo libero, una anteriore, altra posteriore — *l*, fili tendinei dei muscoli papillari, i quali fili si attaccano alle linguette prefate — *m*, foro arterioso, od aortico aperto — *n*, le tre valvole semilunari, o sigmoidi del foro arterioso munite dei loro corpuscoli *o*, che diconsi noduli di Aranzio — *p*, *q*, orifizi di origine delle arterie coronarie tagliate in *u*, *u*, — *r*, aorta aperta — *s*, arteria polmonale.

Fig. 4. L'orifizio arterioso del ventricolo sinistro con le valvole sigmoidee dispiegate.

*a*, detto orifizio munito della zona arteriosa — *b*, le valvole semilunari, o sigmoidee — *c*, foro triangolare che viene poi chiuso dai noduli Aranziani adossatisi — *d*, aorta — *e*, *f*, origine delle arterie coronarie destra e sinistra del cuore.

Fig. 5. Globetti rossi del sangue.

*a*, Globetti visti a piatto — *e*, globetti visti in tre quarti — *i*, globetti in profilo — *o*, globetti in pila.

TAV: LXV.

Fig. 1.

Fig. 4.

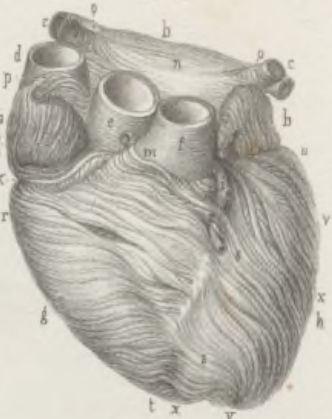

Fig. 2.

Fig. 5.

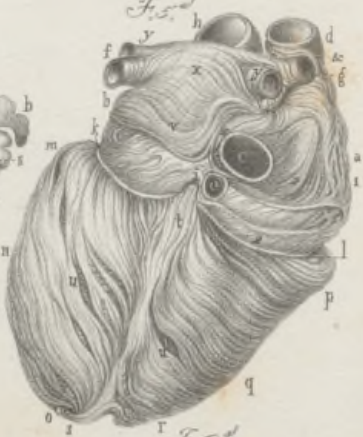

Fig. 3.

Fig. 6.

O. Nannoni dis. dal vero

Lit. Gaspari

## TAV. LXV.

Fig. 1. Sezione trasversale del cuore presso la base dei ventricoli all' oggetto di mostrare tanto i rapporti di situazione degli orifizi arteriosi coi venosi quanto i rapporti dei medesimi orifizi delle due metà del cuore tra loro.

*a*, orecchietta destra, *b*, sinistra — *c*, interno del seno venoso destro — *d*, interno del seno venoso sinistro: l' interno dei due seni è veduto attraverso gl' orifizi venosi — *e*, orifizio venoso, od auricolo-ventricolare destro munito della valvola tricuspidale *f*, tagliata — *g*, orifizio auricolo-ventricolare sinistro munito della valvola mitrale *h*, *k*: la linguetta *k*, copre una porzione dell' orifizio — *i*, *i*, zone, od anelli fibro-elastici dei detti orifizi, i quali anelli prolungansi entro le valvole menzionate: queste zone in un con le zone arteriose costituiscono come lo scheletro del cuore, e ad esse annettonsi le fibre muscolari del cuore medesimo — *l*, ventricolo destro — *m*, ventricolo sinistro — *n*, *o*, setto interventricolare — *p*, foro arterioso del ventricolo destro — *q*, foro arterioso del ventricolo sinistro — *r*, *s*, zone arteriose, la sinistra delle quali è più resistente della destra: sono un pò più larghe dei tubi arteriosi ai quali spettano, e danno origine a tre prolungamenti che corroborano le valvole semilunari *t*, e ad altri tre che s' impiantano negli angoli che le duplicature delle valvole dette formano nella loro origine — *u*, sostanza muscolare dei ventricoli — *v*, colonne carnose tagliate — *y*, endocardo — *x*, esocardo — *z*, pinguedine del cuore.

Fig. 2. Base del cuore spoglia dell' esocardo per vedere le fibre muscolari specialmente delle orecchiette e dei seni venosi, le loro connessioni con le zone auricolo-ventricolari, e le origini di quelle dei ventricoli. A tale oggetto le orecchiette sono state allontate fra loro, e veggonsi dalla faccia colla quale guardano le arterie: i seni sono stati portati in addietro, e scostati dall' aorta ec.

*a*, orecchietta destra, *b*, sinistra — *c*, seno venoso destro, *d*, sinistro — *e*, punto che corrisponde al setto interauricolare — *f*, vena cava superiore — *g*, *h*, vene polmonali — *k*, origine dell' aorta — *l*, origine della polmonale — *i*, *i*, valvole sigmoidee delle due notate arterie — *p*, ventricolo destro — *q*, ventricolo sinistro — *m*, zona auricolo-ventricolare destra — *n*, zona auricolo-ventricolare sinistra — *o*, *o*, punti che corrispondono alle zone arteriose — *r*, fibre comuni delle orecchiette, le quali fibre formano un muscolo trasverso che nasce da

una zona auricolo-ventricolare e va a terminare a quella del lato opposto — *s*, fibre anulari delle orecchiette costituenti un vero sfinctere — *t*, piano di fibre muscolari provenienti dalla zona auricolo-ventricolare destra in corrispondenza del setto interauricolare, non che dall' aorta le quali fibre vanno ad abbracciare il seno venoso destro. Queste fibre erano coperte da alcune altre più superficiali che sono state levate con l' esocardo — *u*, altro piano di fibre nascenti dalla zona auricolo-ventricolare sinistra e dall' aorta appartenenti al seno venoso sinistro. Anche queste fibre erano coperte da alcune altre più superficiali levate con l' esocardo — *v*, fibre trasverse di quest' ultimo seno venoso annesse alla zona auricolo-ventricolare sinistra — *x*, fibre anulari delle vene polmonali — *z*, fibre anulari della vena cava discendente — *y*, fibre nate dall' aorta, e dalla zona auricolo-ventricolare destra che con incesso obliquo si portano sulla faccia anteriore del ventricolo destro e sinistro — 1, fibre muscolari nate dall' aorta e dalla zona auricolo-ventricolare sinistra che si portano con incesso obliquo sul ventricolo sinistro e sulla faccia posteriore del cuore. Tutte queste fibre sono superficiali e comuni ai due ventricoli e diconsi fibre superficiali comuni — 2, 3, altre fibre nate dall' aorta e dalla polmonale spettanti al ventricolo destro.

Fig. 3. Fibre muscolari del setto interauricolare osservate dalla parte del seno venoso destro del cuore. A tale oggetto si è aperto questo seno come nella Fig. 1. Tav. LXIII, e si è levato l' endocardo. La parete anteriore ed esterna del seno è stata asportata, e le due cave rovesciate.

*a*, orifizio auricolo-ventricolare chiuso dalla valvola tricuspidale *b*, *c*, — *d*, anello, o zona fibro-elastica dell' orifizio detto — *e*, setto interauricolare — *f*, *g*, sezione del seno venoso destro, in cui sono state tagliate via le pareti destra ed anteriore — *h*, orecchietta che rimane coperta da una porzione rovesciata della parete esterna — *k*, cava superiore rovesciata — *l*, cava inferiore rovesciata — *n*, orifizio della grande vena coronaria del cuore — *m*, fossa ovale nella quale veggonsi alcune fibre muscolari ascendenti, ed in alto e in avanti un foro, che è un residuo del foro ovale che esisteva nel feto e metteva in comunicazione i due seni venosi del cuore — *p*, *q*, origini dei muscoli pettinei tagliati ed asportati — *r*, *s*, fibre costituenti un vero muscolo sfinctere attorno la fossa ovale — *t*, fibre muscolari attornianti lo sbocco della grande vena coronaria — *u*, fascetto di fibre che rispondeva alla valvola Eustachiana — *v*, fasci di fibre abbraccianti la cava superiore: queste fibre si continuano con quelle dei muscoli pettinei, e con quelle dell' interno dell' orecchietta — *y*, fascetti di fibre attornianti i fori che mettono entro l' appendice auricolare. Si vede che tutte queste fibre nascono dalla zona fibro-elastica; abbracciano il seno e l' orecchietta, e ritornano alla detta zona salvo alcune che si attaccano alle principali vene e specialmente alla cava inferiore.

Fig. 4. Dimostra le fibre muscolari superficiali comuni dei ventricoli dalla faccia superiore, od anteriore. Secondo Wolff.

*a*, seno venoso ed orecchietta destra — *b*, seno venoso ed orecchietta sinistra — *c*, vene polmonali — *d*, vena cava discendente — *e*, aorta — *f*, arteria polmonale — *g*, ventricolo destro — *h*, ventricolo sinistro — *i*, arteria coronaria sinistra, o ramo longitudinale di essa tagliato, sopra cui corrono alcune fibre che vi fanno come un ponte — *k*, *l*, zone fibro-elastiche degli orifizi auricolo-ventricolari — *m*, zona dell'arteria polmonale — *n*, fibre trasverse proprie del seno venoso sinistro — *o*, fibre che circondano le vene polmonali alla loro imboccatura nel seno — *p*, fibre che attorniano la cava superiore — *q*, lacerti muscolosi delle orecchiette — *r*, *t*, *s*, fibre superficiali del ventricolo destro le quali hanno un incesso obliquo da destra a sinistra e dalla base all'apice del cuore — *u*, *v*, *x*, fibre muscolari superficiali del ventricolo sinistro, le quali volgono pur esse a sinistra, poi vanno sulla faccia posteriore, od inferiore del ventricolo, e vanno da sinistra a destra: anche queste fibre hanno un incesso obliquo, ma meno che quelle del ventricolo destro. Tutte queste fibre nascono dall'aorta, e dalla polmonale, dalle loro zone arteriose, dalle zone auricolo-ventricolari ec. siccome talora passano da un ventricolo all'altro come p. e. in *z*, perciò sono dette comuni. Nel solco longitudinale anteriore egualmente che nel posteriore s'intrecciano visibilmente con le fibre profonde, non tutte però, perchè alcune come si è veduto passano da un ventricolo all'altro. Alla punta del cuore in *y*, queste fibre si piegano a modo di S, od a spira, senza però perdere la direzione primitiva: donde risulta che alla detta punta, che appartiene al ventricolo sinistro, offrono l'apparenza di un vortice: queste fibre così piegate sembra diventino le interne.

Fig. 5. Fibre superficiali comuni dei ventricoli vedute dalla faccia inferiore, o posteriore. Secondo Wolff.

*a*, seno venoso destro, *b*, sinistro — *c*, cava ascendente — *d*, cava discendente — *e*, grande vena coronaria — *f*, *g*, vene polmonali — *h*, aorta tagliata — *k*, *l*, zone fibro-elastiche dei fori venosi, od auricolo-ventricolari — *i*, tubercolo dal quale nasce la stria Wolffiana — *m*, *n*, *o*, fibre superficiali del ventricolo sinistro — *p*, *q*, *r*, fibre superficiali del ventricolo destro — *s*, vortice che formano alla punta del cuore, dove sembra entrino, e si convertino in profonde — *t*, stria, o fascia longitudinale di Wolff, discendente pel solco longitudinale posteriore: le fibre di questo fascio si continuano con le superficiali di amendue i ventricoli — *u*, fibre medie che appariscono trai vani delle fibre superficiali — *v*, fasci trasversali del seno venoso sinistro sotto i quali hannovi delle fibre longitudinali *x*, abbraccianti il seno medesimo — *y*, fibre anulari delle vene polmonali — *z*, fasci che abbracciano la cava ascendente — &, fibre attornianti la cava discendente, e costituenti una

specie di sfinctere — 1, fasci reticolati, e 2, fasci ad incesso irregolare ora longitudinale, ora obliquo, ora circolare appartenenti al seno venoso destro.

Fig. 6. Fibre medie, o profonde dei ventricoli vedute dalla faccia superiore del cuore. Secondo Wolff.

*a*, ventricolo destro — *b*, ventricolo sinistro — *c*, *d*, *e*, fibre medie del ventricolo destro costituenti uno strato solo, il quale manca in *f*. Si vede che queste fibre hanno un incesso traverso, od obliquo, ma l'obliquità non ha in generale la direzione delle fibre superficiali, ma una direzione inversa: in *f*, si vede l'interno del ventricolo, dove le fibre seguono una direzione longitudinale tra la base e l'apice e queste fibre longitudinali si appellano le fibre proprie del ventricolo — *g*, fibre ad incesso quasi trasversale situate subito sotto le fibre superficiali del ventricolo sinistro — *h*, altre fibre pur trasverse costituenti un secondo strato — *i*, fibre oblique formanti un terzo strato: egli è da queste fibre medie riducibili in tre ed anche in più strati soprapposti, e più, o meno sviluppati secondo i punti, che dipende la grossezza delle pareti del ventricolo sinistro. Lo strato di fibre oblique non giugnendo fino alla punta del cuore, avviene che la grossezza delle pareti del ventricolo sia minore alla punta, che alla base. Le fibre oblique ascendendo assecondano la direzione delle fibre proprie del ventricolo, la quale è longitudinale. Questi tre strati di fibre si continuano nel setto interventricolare, cui formano in gran parte, poichè le fibre medie del ventricolo destro poco vi contribuiscono. Le fibre proprie dei due ventricoli lo completano — *k*, *l*, anelli, o zone arteriose — *m*, *n*, linguette arteriose e valvolari dell'arteria polmonale.

## TAV. LXVI.

Fig. 1. Fibre muscolari medie, o profonde dei ventricoli vedute dalla faccia inferiore, o posteriore. Secondo Wolff.

*a*, aorta — *b*, arteria polmonale — *c*, zona auricolo-ventricolare destra, *d*, sinistra — *e*, ventricolo destro, *f*, sinistro — *g*, *h*, *i*, fibre medie del ventricolo destro costituenti uno strato solo interotto in più luoghi — *k*, *l*, *m*, fibre medie del ventricolo sinistro disposte in tre strati — *n*, specie di foro alla punta del cuore per cui le fibre proprie e le esterne vengono a contatto — *o*, fasci longitudinali delle fibre proprie del ventricolo destro — *p*, fasci di fibre che dal ventricolo sinistro vanno al setto interventricolare — *q*, fasci di fibre del ventricolo destro pure al setto.

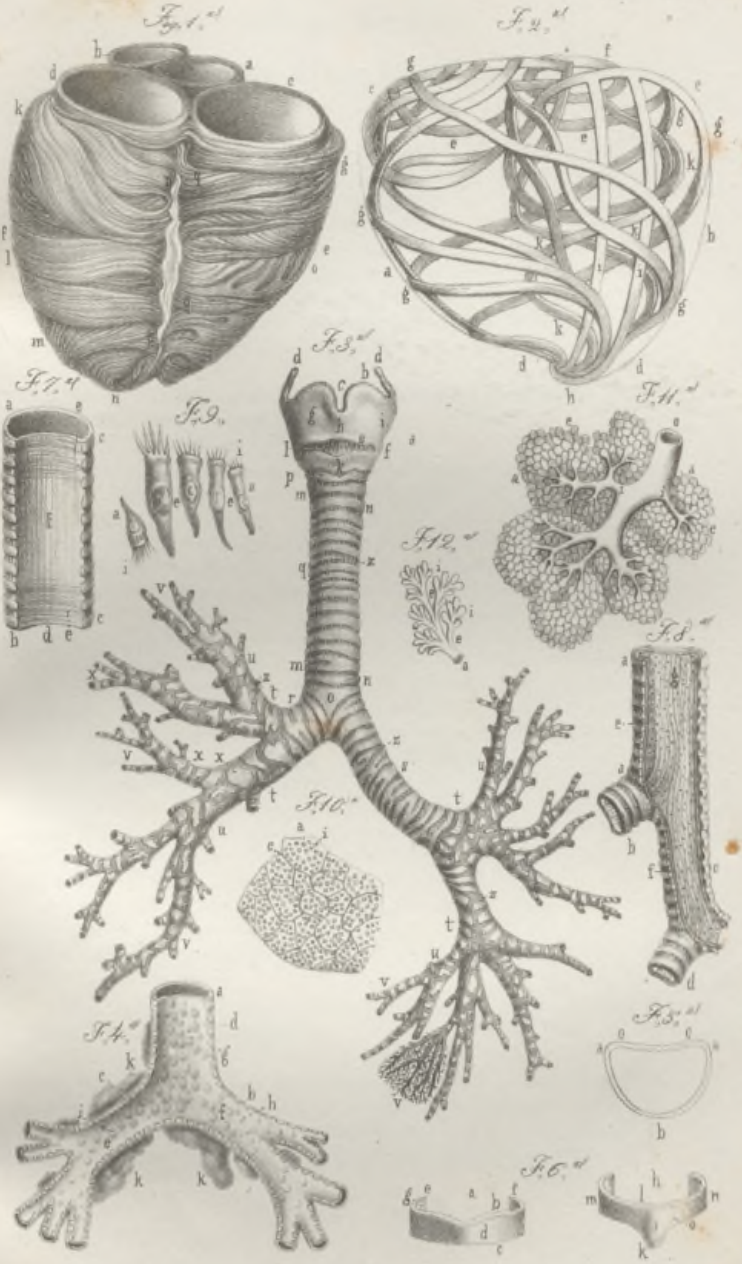


O. Mannini dis. dal vero. Lit. Gasperi

Fig. 2. Schema teoretico dell' andamento delle fibre nel cuore.

*a*, ventricolo destro, *b*, sinistro — *c*, base dei ventricoli — *d*, apice — *e*, zone fibro-elastiche dei fori venosi — *f*, zone arteriose — *g*, fibre superficiali comuni, le quali in *h*, all' apice del cuore ascendono dopo già averne abbracciate le due faccie — *i*, fibre ascendenti, o longitudinali nominate fibre proprie — *k*, fibre ad 8 di cifra del ventricolo sinistro. Tutte queste fibre partono dalle zone tanto arteriose, che auricolo-ventricolari. Vuolsi aggiugnere che le colonne carnose ed i muscoli papillari sono formati dalle fibre longitudinali, o fibre reflesse sopra la parete interna dei ventricoli.

Fig. 3. Laringe, aspera arteria e principali diramazioni bronchiali vedute dalla faccia anteriore.

*a*, laringe — *b*, margine superiore della cartilagine tiroide della laringe — *c*, incisura mediana di questo margine fatta a V. — *d*, corna maggiori, o superiori della cartilagine — *e*, margine inferiore — *f*, corna minori, od inferiori della cartilagine — *g*, faccia esterna della medesima — *h*, angolo mediano, o pomo di Adamo, assai più sviluppato e saliente nell'uomo che nella donna e negli impuberi — *i*, linea obliqua muscolare della faccia esterna predetta — *k*, segmento anteriore della cartilagine cricoide — *l*, legamento crico-tiroideo anteriore — *m*, trachea, od aspera arteria — *n*, anelli cartilaginei della medesima — *o*, forma triangolare dell' anello terminale della medesima interposto all' origine dei bronchi primari — *p*, primo anello dell' aspera arteria assecondante l' inflessione del margine inferiore della cricoide — *q*, un anello incompleto — *r*, bronco primario destro più grosso e corto del sinistro *s*: i due bronchi primari presentano anelli analoghi a quelli della trachea — *t*, bronchi secondari — *u*, bronchi terziari — *v*, ulteriori divisioni dei bronchi, i quali terminano in esili rami, donde nascono le vescichette, o cellette aeree — *x*, cartilagini dei bronchi secondari, e terziari, le quali hanno perduta la forma anulare, e si sono di molto impiccolite e convertite in placche, o grani cartilaginei: scompaiono queste cartilagini nelle minori e minime divisioni dei bronchi — *z*, sostanza membranosa, o fibrosa intercartilaginea continua col pericondrio delle cartilagini.

Fig. 4. Una porzione di trachea coi bronchi primari e secondari veduti dalla faccia posteriore.

*a*, porzione cartilaginea della trachea — *b*, *c*, porzione cartilaginea dei bronchi primari e secondari — *d*, porzione membranosa della trachea — *e*, *f*, porzione membranosa dei bronchi — *g*, *h*, *i*, strato di glandolette mucipare della porzione membranosa: queste glandolette sono

simili alle labiali, alle faringee: versano il loro umore nella superficie libera della mucosa tracheale e bronchiale — *k*, glandole linfatiche di color nero che si trovano alla divisione della trachea e dei bronchi.

Fig. 5. Una cartilagine della trachea con la porzione membranosa che vi spetta.

*a*, *b*, segmento cartilagineo che forma due terzi dell'anello tracheale — *c*, porzione membranosa, la quale è piana e completa posteriormente l'anello.

Fig. 6. La prima e l'ultima delle cartilagini della trachea.

*a*, la prima delle menzionate cartilagini, nella quale vi ha il margine superiore *b*, con una incisura nel mezzo, l'inferiore *c*, la faccia esterna *d*, le due estremità *e*, *f*, una porzione della faccia interna *g*, — *h*, l'ultima cartilagine della trachea: è triangolare nella parte media *i*, con l'apice del triangolo in *k*, apice che è inferiore: la base che è superiore in *l*: prolungansi in addietro le due appendici *m*, *n*, costituenti in un con la porzione triangolare il segmento anulare — *o*, faccia esterna, o convessa della cartilagine.

Fig. 7. Dimostra il muscolo trasverso della trachea.

*a*, *b*, tratto della trachea corrispondente alla parte media della medesima — *c*, cerchi cartilaginei mostranti la loro estremità posteriore — *d*, porzione membranosa interposta fra questa estremità — *e*, muscoli che vanno da una estremità all'altra dei cerchi cartilaginei: questi formano il così detto muscolo trasverso della trachea che è stato levato nella parte media del pezzo di trachea perchè appariscano le fibre longitudinali *f*, del Morgagni, le quali appartengono ad un tessuto paragonabile a quello dell'utero, o della membrana media delle arterie. Il muscolo trasverso si osserva pure nei bronchi, e dove i cerchi cartilaginei si convertano in placche, o in grani, abbraccia i bronchi in maniera da rappresentare come degli sfincteri.

Fig. 8. La porzione inferiore della trachea, ed il bronco sinistro longitudinalmente aperti dalla parte anteriore: i lembi della sezione sono scostati perchè apparisca bene la membrana mucosa.

*a*, porzione di trachea longitudinalmente aperta dalla parte anteriore — *b*, bronco destro chiuso — *c*, bronco sinistro aperto come il pezzo di trachea — *d*, divisione del bronco sinistro in due — *e*, *f*, membrana mucosa tracheale e bronchiale, dalla quale, in corrispondenza della porzione membranosa della trachea traspariscono le fibre longitudinali *g*,

del Morgagni: in questa membrana vi ha una moltitudine di orifizi che sono gli sbocchi delle glandole mucipare, ed è velata da un epitelio a cilindri ciliati, od epitelio vibratile: specie di epitelio che appartiene alla mucosa aerea, laringea, ed alla schneideriana, non che a quella degli organi genitali ecc.

Fig. 9. Elementi microscopici dell' epitelio vibratile anzidetto.

*a*, cilindri — *e*, nuclei — *i*, cigli vibratili dei cilindri.

Fig. 10. Frammento di polmone fortemente disteso da aria, mostrante i lobuli e le cellette aeree.

*a*, detti lobuli — *e*, solchi onde sono divisi — *i*, cellette, o vescicoline aeree formate dalle ultime estremità dei bronchi.

Fig. 11. Lobuli polmonali con le vescichette aeree.

*a*, lobuli formati da una congerie di cellette, o vescichette aeree, le quali non comunicano fra loro, o per meglio dire, non sono aperte le une nelle altre — *e*, le cellette, o vescichette aeree — *i*, ramuscelli bronchiali a cui spettano — *o*, ramuscello bronchiale principale formato dalle congiunzioni dei ramuscelli.

Fig. 12. Modo con cui un ramuscello bronchiale diramasi, e terminazione delle sue diramazioni a cieco fondo un po' rigonfiato costituente le cellette aeree.

*a*, ramuscello — *e*, diramazioni del medesimo — *i*, cieco fondo terminale delle diramazioni rappresentante le cellette, o vescichette aeree.

TAV. LXVII.

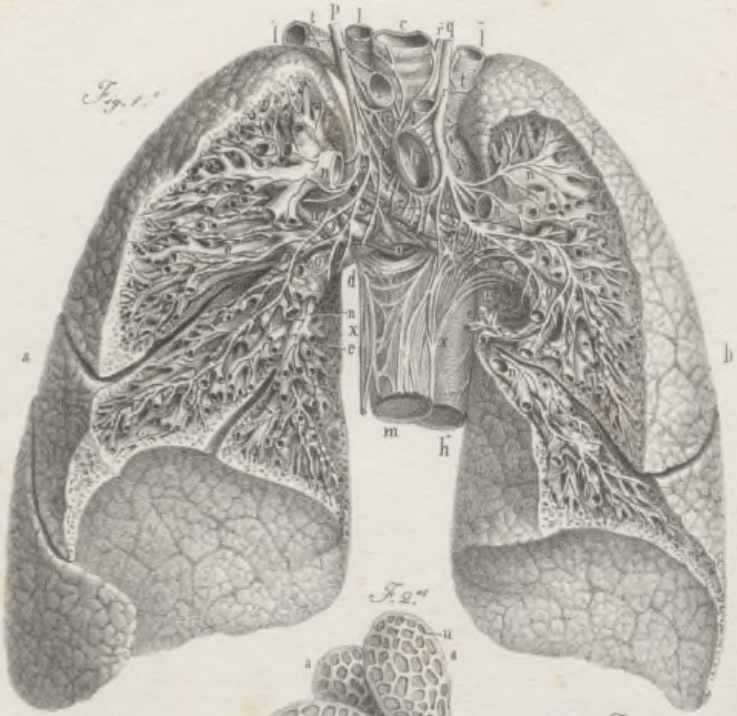

O. Nannini dis. dal vero.

Lit. Gasperi

## TAV. LXVII.

Fig. 1. Dimostra i vasi sanguiferi ed i nervi dei polmoni dalla parte anteriore.

*a*, polmone destro, *b*, sinistro veduti dalla parte anteriore: una porzione appartenente alle loro faccie interna ed anteriore è stata levata per seguire le principali diramazioni vascolari — *c*, trachea — *d*, *e*, bronchi primari, e loro divisioni — *o*, vasi bronchiali — *n*, vasi polmonali — *h'*, porzione di aorta discendente — *h*, arco aortico — *l*, carotidi — *l'*, succlavie — *i*, anonima tagliata — *m*, porzione di esofago — *p*, *q*, vago da ambo i lati tagliato — *r*, *r*, nervi cardiaci del vago, non che del ramo ricorrente *r'*, del vago stesso, correnti sull'aspera arteria e tra questa e l'aorta, qui levata, e costituenti un plesso davanti la trachea: questi nervi veggonsi tagliati dove la trachea si biforca nei bronchi primari — *s*, filamenti nervei del vago formanti in un con pochi fili del simpatico i plessi polmonali anteriori continui in *u*, coi posteriori: si distribuiscono sulle divisioni bronchiali e sui vasi polmonali, ma specialmente sulle prime — *v*, filuzzi cardiaci dei fili nervei cardiaci del simpatico sull'arco dell'aorta *h*, e le principali arterie che nascono dalla convessità del suo arco — *t*, filuzzi vascolari e cardiaci sulle succlavie — *x*, plesso esofageo anteriore.

Per il plesso polmonale posteriore vedi la Tav. XLV della Splancnologia e la Neurologia.

Fig. 2. Vescichette aeree molto ingrandite e loro vasi sanguiferi.

*a*, tre di queste vescichette — *e*, un frammento della fina diramazione bronchiale che spetta alle dette vescichette — *i*, *o*, ramuscelli delle arterie e vene polmonali — *u*, rete che formano sulle vescichette aeree le ultime estremità delle arterie e delle vene polmonali.

Fig. 3. Anastomosi dei vasi bronchiali coi vasi polmonali vedute in una sezione trasversa della sostanza polmonale e molto ingrandite.

*a*, cellette aeree coperte della rete vascolare mostrata nella Fig. 2.: queste cellette sono aperte e dimostrano la loro cavità vestita dalla mucosa — *e*, rete dei vasi polmonali, la quale si anastomizza con fine diramazioni dei vasi bronchiali *i*.

Fig. 4. Laringe veduta di fianco spoglia dei muscoli, ed attaccata all'osso ioide, ed ai primi anelli dell'aspera arteria.

*a*, osso ioide — *b*, *b*, laringe — *c*, cartilagine tiroide, o scutiforme della laringe, la quale ha in *d*, l'angolo che risponde al pomo di Ada-

mo, in *e*, la linea obbliqua per l'attacco di muscoli, in *f*, il margine superiore, in *g*, l'incisura mediana, in *h*, il corno inferiore destro, in *k*, il margine inferiore, in *i*, il corno superiore destro: questa cartilagine si unisce col corno superiore alle corna maggiori dell'ioide mediante il legamento tiroioideo *l*, e ad esse corna ed alla base dell'ioide mediante la membrana *m*, ed il legamento tiroioideo medio *n*. — *o*, cricoide, la quale dimostra il suo segmento anulare in *o*, la sua parte allargata, o gemma in *p*. — *r*, punto dove ha luogo l'articolazione del corno minore della tiroide con la cricoide e legamento crico-tiroideo posteriore — *q*, legamento tiro-cricoideo anteriore — *t*, *s*, i due primi anelli della trachea — *u*, porzione membranosa della medesima.

Fig. 5. Laringe spoglia dei muscoli veduta posteriormente, ed attaccata all'osso ioide ed ai primi anelli della trachea.

*a*, osso ioide — *b*, *b*, laringe — *d*, anelli, e *c*, porzione membranosa dell'estremità superiore della trachea — *e*, membrana tiroioidea — *f*, legamento tiroioideo laterale — *g*, epiglottide veduta dalla faccia posteriore — *h*, margini posteriori della tiroide — *i*, corna superiori, *k*, inferiori della medesima — *l*, porzione posteriore costituente come le gemma della cricoide — *m*, fosse scolpite nella faccia posteriore della gemma della cricoide occupate dai muscoli crico-aritenoidei posteriori — *n*, linea longitudinale media rilevata fra le due fosse, od impronte muscolari *m*, indicate — *p*, articolazioni delle corna inferiori della tiroide con la cricoide — *o*, aritenoidi — *r*, base di queste articolata con la gemma della cricoide — *s*, apice — *t*, cartilagini capitulari del Santorini, o cornetti delle aritenoidi — *u*, piccole cartilagini tra queste, e l'epiglottide, dette cartilagini del Wrisberg — *v*, legamenti crico-tiroidei posteriori — *x*, legamenti crico-aritenoidei.

Fig. 6. Dimostra la fessura, o l'orifizio della glottide.

*a*, membrana mucosa laringea — *e*, epiglottide — *i*, legamento glosso-epiglottico — *o*, pieghe laterali della mucosa tra l'epiglottide e le aritenoidi, le quali pieghe diconsi ariteno-epiglottiche — *u*, cartilagini aritenoidi velate dalla mucosa — *v*, cartilagini del Santorini — *x*, cartilagini del Wrisberg: anche queste cartilagini Santoriniane e Wrisbergiane sono coperte dalla mucosa — *z*, orifizio, o fessura della glottide.

Fig. 7. Orifizio della glottide nell'uomo adulto.

*a*, cartilagine tiroide mostrante il suo margine superiore: le corna maggiori *e*, sono tagliate — *i*, membrana mucosa laringea tagliata — *o*, cartilagini aritenoidi, e loro cartilagini Santoriniane velate dalla mucosa — *u*, orifizio superiore della glottide.

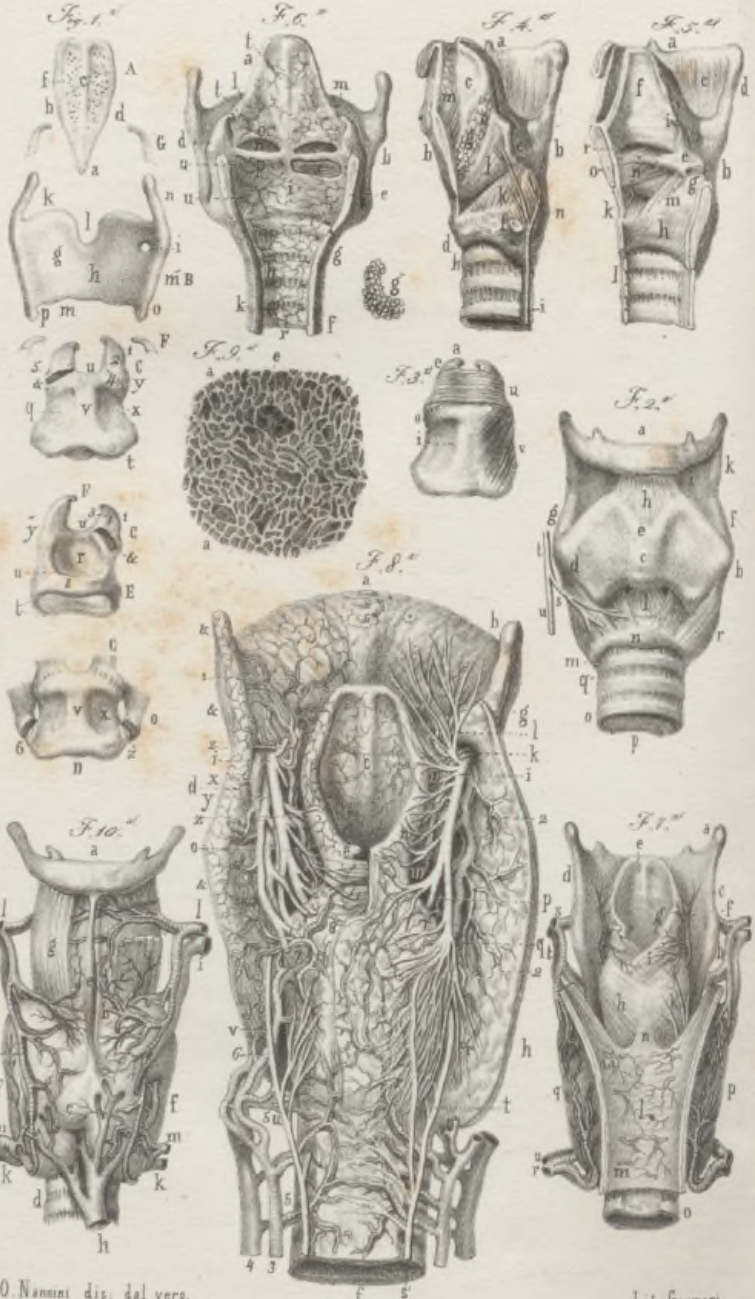

O. Nannini dis. dal vero.

Lit. Gaspari

## TAV. LXVIII.

Fig. 1. Cartilagini della laringe isolate.

A, fibro-cartilagine dell' epiglottide — B, cartilagine tiroide veduta dalla faccia posteriore — C, aritenoidi, D, cricoide veduta dalla faccia posteriore — E, cricoide, insiem con la base delle aritenoidi, veduta dalla faccia anteriore — F, Cartilagini del Santorini in sito ed isolate — G, cartilagini del Wrisberg isolate — *a*, peziolo dell' epiglottide — *b*, *d*, margini della medesima — *c*, rilievo, o linea mediana veduta dalla faccia libera dell' epiglottide — *f*, pertugi che presentano le due faccie dell' epiglottide spoglia dell' involucro fibro-mucoso — *g*, faccia posteriore della tiroide — *h*, angolo rientrante nella parte media, il quale corrisponde al pomo di Adamo — *i*, foro pel quale passano dei rami vascolari laringei — *k*, margine superiore — *l*, incisura mediana — *m*, margine inferiore — *m'*, margine posteriore — *n*, corna maggiori, o superiori — *o*, corna minori, od inferiori nell' estremità libera della quale avvi una superficie articolare convessa *p*, — *q*, faccia posteriore della gemma della cricoide — *r*, faccia anteriore della medesima — *s*, segmento anulare, che è anteriore — *t*, margine inferiore di questo e della gemma — *u*, margine superiore del segmento detto e della gemma: nel margine superiore della gemma vi ha una superficie articolare convessa articolantesi con la concava delle aritenoidi — *v*, linea mediana rilevata dalla faccia posteriore della gemma — *x*, impronte muscolari della faccia posteriore della medesima — *z*, faccia articolare concava articolantesi con le corna minori della tiroide — *y*, base delle aritenoidi veduta dalla faccia posteriore; in *y'*, è veduta dalla faccia anteriore: in questa base avvi una cavità articolore in &, che riceve la superficie articolare convessa della gemma della cricoide — 1, apice delle aritenoidi sopramontato dalle cartilagini del Santorini — 2, faccia posteriore, 3, faccia anteriore delle aritenoidi — 4, legamento fibroso crico-aritenoideo — 5, legamento capsulare crico-aritenoideo aperto: apparisce la cavità articolare — 6, articolazione delle corna minori, od inferiori della tiroide con le facette articolari laterali della cricoide.

Fig. 2. Laringe veduta dalla faccia anteriore in un con l' osso ioide, e la porzione superiore della trachea: dimostra questa laringe il muscolo cricotiroideo ed i fili nervei che vi spettano, non che alcuni dei legamenti della laringe medesima.

*a*, osso ioide — *b*, cartilagine tiroide veduta dalla faccia anteriore, dove si nota in *c*, la prominenza angolosa detta pomo di Adamo, in *d*, la linea obliqua muscolare, in *e*, l' incisura mediana del margine supe-

riore, in *f*, *g*, le corna maggiori — *h*, legamento tiroioideo medio — *k*, legamento iotiroideo — *i*, membrana tiroioidea — *n*, segmento anteriore dell' anello della cricoide — *l*, legamento cricotiroideo anteriore — *m*, *o*, cerchi cartilaginei, *p*, porzione membranosa della trachea — *q*, sostanza fibrosa continua col pericardio dei detti cerchi, la quale riempie tanto i vani che esistono tra cerchio e cerchio tracheale, quanto il vano che è tra la cricoide ed il primo cerchio cartilagineo — *r*, muscolo cricotiroideo — *s*, filamento nerveo di questo muscolo, il quale viene dal nervo laringeo superiore che si vede tagliato in *t*, *u*.

Fig. 3. Dimostra il muscolo cricoaritenoideo posteriore, e lo strato superficiale del muscolo aritenoideo.

*a*, cartilagini del Santorini — *e*, aritenoidi coperte dal muscolo aritenoideo superficiale, o trasverso *u*, — *i*, faccia posteriore della cricoide coperta a sinistra dal muscolo cricoaritenoideo posteriore *v*, — *o*, legamento cricoaritenoideo.

Fig. 4. Dimostra il muscolo cricoaritenoideo laterale, ed il tiroaritenoideo: la metà sinistra della cartilagine tiroide è stata levata, e le parti rappresentate dalla Figura si veggono in profilo.

*a*, metà destra dell' osso ioide — *b*, metà destra della tiroide — *c*, epiglottide — *d*, cricoide — *f*, faccetta articolare concava della cricoide per l'articolazione col corno minore sinistro della tiroide — *e*, aritenoidi — *g*, *o*, glandole aritenoidi — *g'*, le medesime isolate — *h*, porzione di trachea — *k*, muscolo cricoaritenoideo laterale — *l*, muscolo tiroaritenoideo — *m*, alcune fibre che formano il tiro-epiglottico — *i*, nervo laringeo inferiore, o ricorrente, che dà i rami *n*, agl' indicati muscoli.

Fig. 5. I muscoli rappresentati nella Fig. precedente veduti dalla parte interna, o posteriore, non che la corda vocale inferiore: la laringe è stata divisa in due metà, e nella destra sono state scoperte le indicate parti, levando la mucosa.

*a*, metà destra dell'osso ioide — *b*, metà destra della tiroide — *c*, membrana tiroioidea — *d*, legamento iotiroideo laterale — *f*, metà destra dell'epiglottide — *e*, aritenoide destra — *i*, cartilagine santoriniana destra — *h*, metà destra della cricoide — *g*, articolazione cricoaritenoidea — *k*, legamento cricotiroideo medio — *l*, metà destra della porzione superiore della trachea — *m*, muscolo cricoaritenoideo laterale — *n*, muscolo tiroaritenoideo destro — *r*, ventricolo destro della laringe — *o*, corda vocale inferiore destra — *s*, piega aritenoepiglottica formata dalla mucosa nella spessezza di cui trovasi la cartilagine, o nucleo cartilagineo del Wrisberg, non che alcune fibre muscolari costituenti l'ariepiglottico.

Fig. 6. Laringe con porzione di trachea aperte longitudinalmente sulla linea mediana posteriore per dimostrare la cavità della laringe, i ventricoli, le corde vocali: a destra è stata levata la mucosa che copre il muscolo tiroaritenoideo per mettere in veduta codesto muscolo. Nella mucosa finalmente veggonsi serpeggiare molti vasellini sanguigni.

*a*, epiglottide — *b*, tiroide — *d*, aritenoidi sopramontate dalle cartilagini santoriniane — *e*, cricoide — *g*, *f*, porzione superiore della trachea, o superficie interna del canale tracheale — *h*, cerchi cartilaginei della trachea — *k*, porzione membranosa della medesima — *i*, membrana mucosa della laringe cospersa di piccoli vasi *t*, *u*, — *l*, piega ariteno-epiglottica nella spessezza di cui apparisce la cartilagine Wrisbergiana *m*, — *n*, ventricoli della laringe — *o*, corda vocale superiore — *p*, corda vocale inferiore — *s*, muscolo tiroaritonoideo destro — *r*, mucosa della trachea dalla quale trasparisce la membrana fibrosa che fa da pericondrio, e che unisce i cerchi cartilaginei — *t*, *u*, ramuscelli dei vasi laringei distribuentisi per la mucosa laringea.

Fig. 7. Laringe veduta dalla faccia posteriore unita all'osso ioide a porzione di trachea ed all'infondibolo esofageo: al davanti della trachea si vede la glandola tiroide in un co' suoi vasi sanguiferi. Nella faccia posteriore della labinge poi sono stati scoperti i muscoli cricoaritenoidei posteriori, l'aritenoideo obliquo ed i nervi che vi spettano.

*a*, osso ioide — *b*, cartilagine tiroide — *c*, membrana tiroioidea — *d*, legamento iotiroideo — *e*, faccia posteriore dell'epiglottide — *f*, piega ariteno-epiglottica — *g*, cartilagine santoriniana: non si notano le altre cartilagini perchè coperte dalle parti molli — *h*, muscolo cricoaritenoideo posteriore — *i*, muscolo aritenoideo obliquo, o decussato, o piano profondo del muscolo aritenoideo — *k*, filetti nervei che provengono dal ricorrente, o laringeo inferiore, e vanno ai predetti muscoli — *l*, esofago aperto, o suo infondibolo del quale è ritenuta la sola metà anteriore attaccata alla cricoide: vi si vede la membrana mucosa nella quale serpeggiano delle diramazioni vascolari *m*: nota il legamento *n*, che l'attacca alla cricoide — *o*, trachea veduta dalla faccia posteriore e coperta in gran parte dall'esofago — *p*, *q*, lobi laterali della glandola tiroide — *r*, arterie tiroidee inferiori procedenti dalle succlavie: queste arterie si consumano in gran parte nella glandola tiroide — *s*, arterie tiroidee superiori date dalle carotidi facciali, od esterne e consumantisi pur esse in gran parte nella glandola tiroide — *v*, rami laringei — *t*, *u*, vene tiroidee superiori ed inferiori.

Fig. 8. Laringe veduta posteriormente coi vasi e coi nervi che vi spettano.

*a*, base della lingua, nella quale veggonsi delle papille circonvallate, e degli orifizi glandolari, non che alcune diramazioni vascolari e nervose

provenienti dal nervo laringeo superiore — *b*, estremità posteriori delle grandi corna dell'osso ioide — *d*, membrana tiroioidea, nella quale si veggono due aperture laterali pel passaggio di vasi e di nervi — *c*, epiglottide sollevata — *e*, cartilagini santoriane al di sotto delle quali hannovi le cartilagini aritenoidi coperte dal muscolo aritenoideo velato a destra dalla mucosa della laringe: non si nota la cricoide perchè pur essa coperta da muscoli e dalla mucosa — *f*, trachea — *g*, *h*, porzione di faringe tagliata, di cui la laringe costituisce la parete anteriore — *i*, nervo laringeo superiore, il quale per il foro *k*, si è portato nelle doccie laterali della laringe per distribuirsi alla mucosa specialmente — *l*, ramo del laringeo detto, diramantesi alla base della lingua: a sinistra questo ramo è tagliato — *n*, filuzzi del laringeo, i quali si distribuiscono alla mucosa dell'epiglottide — *m*, fili di questo nervo laringeo spargentisi nella mucosa che copre le aritenoidi — *o*, altro filuzzo rappresentato a sinistra, il quale si consuma nel muscolo aritenoideo — *p*, filo che si porta entro la laringe e si distribuisce alla mucosa — *q*, terminazione del laringeo in una moltitudine di fili *r*, consumantisi particolarmente nella membrana mucosa che copre la cricoide — *s*, *v*, laringeo inferiore, o ricorrente — *t*, ramo di anastomosi col laringeo superiore, ramo che a sinistra è tagliato — *u*, punto dove il laringeo inferiore manda dei fili al muscolo cricoaritenoideo posteriore: osserva il laringeo *s*, che dà rami alla trachea, i quali rami sono stati levati a sinistra. — *x*, arteria e vena laringea superiore — *z*, rami epiglottici — &, ramuscelli al pericondrio della cartilagine tiroide, dell'osso ioide ed al legamento tiroioideo laterale — 1, rami alla base della lingua — 2, rami faringei — 3, 4, arteria e vene laringee inferiori — 5, rami tracheali, ed in parte laringei — 6, tronco principale che ascende per le doccie laringee, e va a diramarsi alla mucosa ed ai muscoli della laringe — 7, 8, rami ai muscoli cricoaritenoideo posteriore, od aritenoideo.

Fig. 9. DIMOSTRA I CAPILLARI SANGUIFERI DELLA MUCOSA LARINGEA INGRANDITI.

*a*, rete capillare — *e*, orifizi glandolari circondati da reti: nel fondo di questi orifizi vi ha pure una rete e più sbocchi glandolari.

Fig. 10. LARINGE E GLANDOLA TIROIDE VEDUTA DALLA FACCIA ANTERIORE IN UN COI VASI SANGUIFERI CHE VI APPARTENGONO.

*a*, osso ioide — *b*, laringe — *d*, trachea — *f*, *f*, glandola tiroide, o suoi due lobi laterali — *c*, istmo della glandola — *e*, muscolo di questa glandola, detto iotiroideo — *g*, muscolo tiroioideo che a sinistra si vede tagliato — *h*, vena tiroidea inferiore azigа — *k*, vene tiroidee inferiori satelliti delle arterie tiroidee inferiori *m*, — *i*, vene tiroidee superiori satelliti delle arterie tiroidee superiori *l*, — *n*, anastomosi esistenti frai vasi tiroidei superiori ed inferiori.

TAV. LXIX.

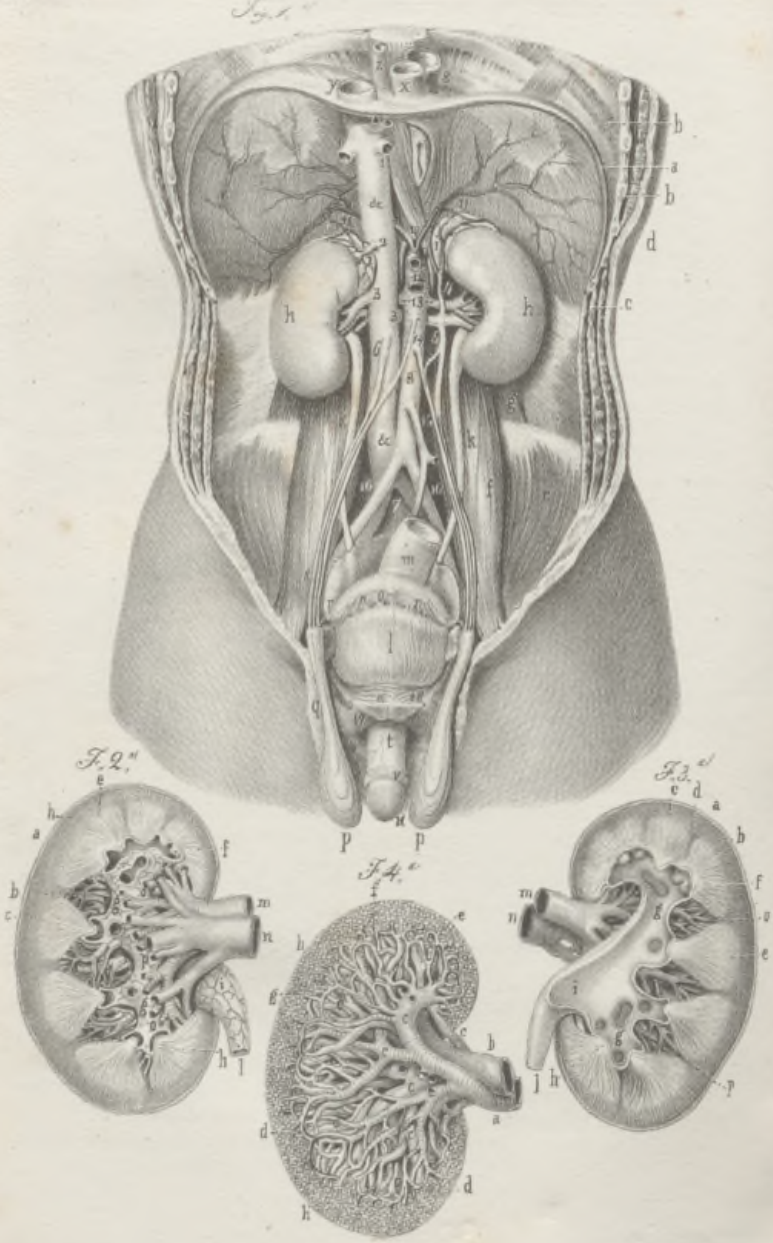

O. Massini dis. dal vero.

Lit. Gaspari.

## TAV. LXIX.

Fig. 1. RENI, URETERI E VESCICA DI UOMO IN SITO VEDUTI DALLA PARTE ANTERIORE.

*a*, diaframma di cui è stata levata la porzione anteriore: vi si vede il centro frenico, il foro quadrato attraversato dalla cava, il forame esofageo dall' esofago e tra le gambe il passaggio dell' aorta — *b*, costole tagliate e muscoli intercostali: veggonsi anche alcuni muscoli sotto-costali — *c*, *d*, tegumenti e muscoli larghi dell' addome tagliati — *e*, muscolo iliaco — *f*, muscoli psoi maggiore e minore — *g*, quadrato dei lombi — *h*, *h*, reni — *i*, capsule soprarenali, o reni succenturiati — *k*, ureteri — *l*, faccia anteriore della vescica orinaria mostrante la membrana muscolare — *n*, legamenti laterali, ed *o*, uraco tagliati — *m*, intestino retto — *r*, peritoneo spettante alla posterior faccia ed un po' ai lati della vescica tagliato — *p*, testicoli — *q*, porzione extraddominale del funicolo spermatico coperto dal muscolo cremastere — *s*, porzione intraddominale del funicolo spermatico — *t*, pene spoglio della pelle — *u*, ghianda — *v*, porzione di prepuzio rovesciato — *x*, porzione di esofago attraversante il foro esofageo suddetto — *z*, vena azigа — *y*, vena cava ascendente che ha oltrepassato il foro quadrato — &, vena cava ascendente nell' addome — 1, vene epatiche tagliate — 2, vena capsulare a destra — 3, vene renali — 4, vena capsulare sinistra, che dà rami anche al diaframma — 5, vena spermatica sinistra inosculata nella renale — 6, vena spermatica destra che mette foce nella cava — 7, vene iliache primitive — 8, aorta nel torace tagliata ed aorta nell' addome — 9, tronco della celiaca tagliato, dal quale partono le freniche inferiori 10, donde provengono le capsulari 11, — 12, arteria mesenterica superiore tagliata — 13, arterie renali — 14, arterie spermatiche — 15, arteria mesenterica inferiore — 16, arterie iliache primitive — 17, pube tagliato ed asportato in gran parte e depresso — 18, inserzione fibrosa del muscolo elevatore dell' ano al dintorno del collo della vescica e la prostata dietro i suoi attacchi legamentosi al pube.

Fig. 2. SEZIONE MEDIANA VERTICALE DEL RENE DESTRO, LA METÀ ANTERIORE DEL QUALE È STATA ASPORTATA: SI DIMOSTRANO LE DUE SOSTANZE, CORTICALE O GLANDOLOSA CIOÈ E MIDOLLARE O TUBULARE, I CALICI, LA PELVI RENALE, ED IL PRINCIPIO DELL' URETERE NON CHE I VASI SANGUIFERI.

*a*, capsula fibrosa del rene — *b*, *c*, sostanza corticale, o glandolosa: in *c*, questa forma degli incavi, nei quali è ricevuta la base delle

piramidi, o coni della sostanza tubulare in *b*, poi prolungandosi forma come dei sepimenti interposti alle piramidi, o coni — *e*, piramidi, o coni della sostanza tubulare così detta perchè formata di una moltitudine di canaletti, o tuboli dicotomicamente anastomizzati: si vede che la base delle piramidi è ricevuta negl'incavi della sostanza corticale — *f*, *h*, apice delle piramidi costituente le così dette papille le quali offrono uno incavo nella sommità, e dei piccoli pertugi dai quali cola l'orina — *g*, calici chiusi e solo aperti in corrispondenza delle papille: una bella rete vascolare venosa si vede sui detti calici: formano questi calici tanti recipienti che ricevono l'orina dalle papille *f*, *h*, e la versano nella pelvi renale *i*, dalla quale passa poi nell'uretere *l*: si vede che un calice riceve più papille — *l*, principio dell'uretere — *m*, arteria, *n*, vena renale, od emulgente — *o*, *p*, rami venosi ed arteriosi tagliati in corrispondenza dei calici, i quali rami andavano trai coni, o piramidi formandovi degli archi onde i coni erano abbracciati: questi rami vanno dividendosi e suddividendosi in minutissime diramazioni nella sostanza corticale cui quasi per intero costituiscono.

Fig. 3. Metà posteriore del rene destro perpendicolarmente tagliato e veduta dalla parte della sezione: appariscono come nella precedente figura le due sostanze, i calici, la pelvi renale ec.

*a*, capsula fibrosa — *b*, sostanza corticale — *c*, incavi, *d*, setti della medesima — *e*, piramidi — *f*, *h*, papille — *g*, calici aperti entro i quali sporgono le papille *f*, *h*, alcune delle quali sono intere come in *h*, — *i*, pelvi renale aperta — *l*, uretere — *m*, *n*, arteria e vena renali, od emulgenti — *o*, *p*, rami venosi ed arteriosi abbraccianti le piramidi: questi rami vanno poi con le loro diramazioni ad immergersi nella sostanza corticale cui formano quasi per intero.

Fig. 4. Vasi sanguiferi del rene destro soli e senza la sostanza tubulare, la quale è stata distrutta per erosione.

*a*, arteria renale — *b*, vena renale — *c*, loro diramazioni primarie e secondarie — *d*, *e*, arcate anastomotiche che le diramazioni ternarie e quaternarie formavano attorno le piramidi — *f*, *g*, piccoli vasi, che provengono dalle arcate i quali si distribuiscono nella sostanza corticale glandolosa del rene — *h*, questa sostanza formata da capillari tortuosi ed intrecciati a rete, e dai corpuscoli Malpighiani spettanti alle arterie, e rappresentati nella fig. 2. della Tav. LXX: questi corpuscoli detti glomeruli arteriosi, sono paragonabili a piccole placente.

D. Nannini dis. dal vero.

Lit. Gaspari.

## TAV. LXX.

Fig. 1. Nervi dei reni.

*a*, rene destro veduto dalla faccia anteriore, aperto per seguire le diramazioni dell'arteria renale, e dei nervi che accompagnano le dette diramazioni — *b*, arteria renale — *c*, principali diramazioni di questa arteria — *d*, piccolo nervo splanamico concorrente a comporre il plesso renale — *e*, altri filamenti costituenti questo plesso — *f*, plesso renale veduto dalla parte anteriore — *g*, rami che dirama entro il rene, i quali seguitano particolarmente i rami arteriosi — *h*, filuzzi nervosi che si gettano sulla pelvi renale e l'uretere.

Fig. 2. Corpuscoli Malpighiani della sostanza corticale, o glandolare dei reni formati da un intreccio di vasi arteriosi. Secondo Berres.

*a*, una piccola arteria — *e*, una piccola vena — *i*, rete vascolare e capillare fra l'arteria e la vena — *o*, glomeruli formati dai ramuscelli *u*, provenienti dall'arteria *a*, i quali glomeruli altro non sono che i corpuscoli Malpighiani, costituiti da un intreccio vascolare arterioso aventi una sottile capsula membranosa, che li circoscrive: dai glomeruli partono dei capillari *u*, che entrano a comporre la rete *i*, donde nascono le vene.

Fig. 3. Origine dei tuboli della sostanza tubolare e loro rapporti coi glomeruli, o corpuscoli Malpighiani. Secondo Wagner. Ingrandimento di 45 diametri.

*a*, cieco fondo con che cominciano i tuboli oriniferi — *e*, questi tuboli i quali hanno un incesso tortuoso, e diconsi condotti di Ferrein — *i*, i medesimi condotti tagliati ove cominciano a farsi retti: questi condotti oriniferi retti diconsi condotti Belliniani — *o*, un ramuscello arterioso che si dirama frai condotti di Ferrein, e che co' suoi ramuscelli forma i glomeruli, o corpuscoli Malpighiani — *u*, i detti ramuscelli che appellansi vasi inferenti dei corpuscoli, o glomeruli — *v*, questi corpuscoli, o glomeruli — *x*, vasi efferenti dei glomeruli.

Fig. 4. Origine e dichotomia dei tuboli, o canaletti uriniferi della sostanza tubolare, o midollare: gli oggetti sono molto ingranditi.

*a*, ciechi fondi onde i tuboli incominciano — *e*, condotti di Ferrein — *i*, condotti Belliniani, i quali incedono retti, e si anastomizzano a

due a due, e così anastomizzati rassembrano i denti di una forchetta. L'anastomosi non fa, che il condotto, che discende sotto la medesima verso la papilla, sensibilmente aumentati di calibro — *o*, anastomosi dei detti condotti — *u*, questi condotti presso la papilla, i quali non sono già più grossi pel risultare che essi fanno di più condotti insieme uniti — *v*, condotti, o tuboli tagliati — *x*, papilla di una piramide, o cono al quale si riferiscono i tuboli rappresentati — *z*, orifizi dei condotti, o tuboli oriniferi i quali versano il loro contenuto entro i calici.

Fig. 5, 6, 7, 8. Dismostrano le capsule soprarenali, o reni succenturiati coi loro vasi sanguiferi, la distribuzione di questi, e la cavità delle capsole dette.

*a*, faccia anteriore della capsula soprarenale — *b*, faccia posteriore — *c*, margine superiore convesso — *d*, margine, o faccia inferiore, la quale è concava e riceve l'estremità superiore del rene, alla quale si applica — *e*, struttura granulosa della capsula — *f*, capsula perpendicolarmente tagliata sopra il suo diametro antero-posteriore, per il quale taglio si mette in veduta la cavità, la membrana d'inviluppo, e la grossezza della sostanza della capsula medesima — *g*, membrana d'inviluppo — *h*, cavità piatta, nella quale trovasi un umore bruno, che gli antichi appellarono atrabile, donde la denominazione di capsole atrabilari — *k*, sostanza esterna della capsola, la quale sostanza è da alcuni detta corticale — *l*, sostanza interna a cui è dato il nome di midollare: ma impropriamente una tale distinzione, perchè la differenza sembra dipendere da alterazione cadaverica — *m*, arterie capsulari provenienti dalla frenica inferiore *n*, — *o*, arterie capsulari date dall'aorta — *p*, arterie capsulari somministrate dalle renali — *q*, vene capsulari — *r*, *s*, distribuzione dei vasi nei lobetti, o granuli della capsula soprarenale.

Fig. 9. La vescica orinaria veduta dal lato sinistro ne' suoi rapporti con gli organi genitali, con l'intestino retto e col peritoneo.

*a*, due ultime vertebre lombari — *b*, osso sacro — *c*, coccige — *d*, pareti molli anteriori dell'addome e tegumenti tagliati — *f*, pube destro — *g*, intestino retto — *h*, continuazione di quest'intestino con la porzione sigmoidea del colon — *i*, faccia anteriore, *k*, faccia posteriore, *l*, faccia laterale sinistra della vescica orinaria: si vede che la faccia posteriore è un po' la laterale rimangono vestite dal peritoneo, e che rimane senza questa membrana l'anterior faccia dove appariscono le fibre muscolari superficiali costituenti il muscolo detrusor urinae — *n*, collo della vescica abbracciato dalla prostrata — *p*, fondo della vescica medesima — *o*, basso fondo poggiante sul retto intestino — *q*, uraco — *r*, legamento laterale sinistro della vescica: era pervio nel feto, e costituiva l'arteria

ombellicale: per un tratto dall'origine dall'arteria ipogastrica, è pure pervio, e da questo vengono le arterie vescicali — *s*, uretere sinistro tagliato — *t*, prostata — *u*, uretra membranosa — *v*, bulbo dell'uretra vascolosa — *x*, uretra vascolosa — *z*, ghianda — *z'*, corona di essa — *y*, corpo cavernoso destro del pene, corpo che è stato tagliato nella radice — *y'*, legamento sospensorio del pene — &, pene spoglio per metà dai tegumenti — 1, questi tegumenti — 2, prepuzio che si vede composto di due lamine, una esterna tegumentale, altra interna mucosa — 3, punto dove la mucosa si ripiega sopra la corona *z'*, della ghianda: si veggono nella faccia libera della mucosa vestiente la corona degli orifizi, che sono gli sbocchi delle glandole sebacee, o Tysoniane 4, metà del frenulo — 5, scroto, o borsa — 6, funicolo spermatico sinistro tagliato in prossimità della sua unione col didimo rispondente ed asportato — 7, dotto deferente sinistro — 8, vescichetta seminale sinistra — 9, muscolo elevatore dell'ano, tagliato — 10, muscolo sfinctere interno, o rettale — 11, sfinctere esterno, od anale — 12, aorta dividentesi nelle iliache — 13, iliaca primitiva sinistra — 14, iliaca esterna tagliata — 15, iliaca interna — 16, tronco dal quale nascono le vescicali 17, ed il legamento laterale della vescica *r*, — 18, arteria glutea — 19, arteria otturatoria — 20, arteria emorroidale media — 22, arteria pudenda comune — 21, arteria ischiatica — 23, 24, 25, peritoneo tagliato in corrispondenza dei punti che si getta sulle faccie laterali e posteriore della vescica orinaria e sul retto intestino: si vede in 24, il passaggio del peritoneo dalla faccia posteriore della vescica al retto.

TAV. LXXI.

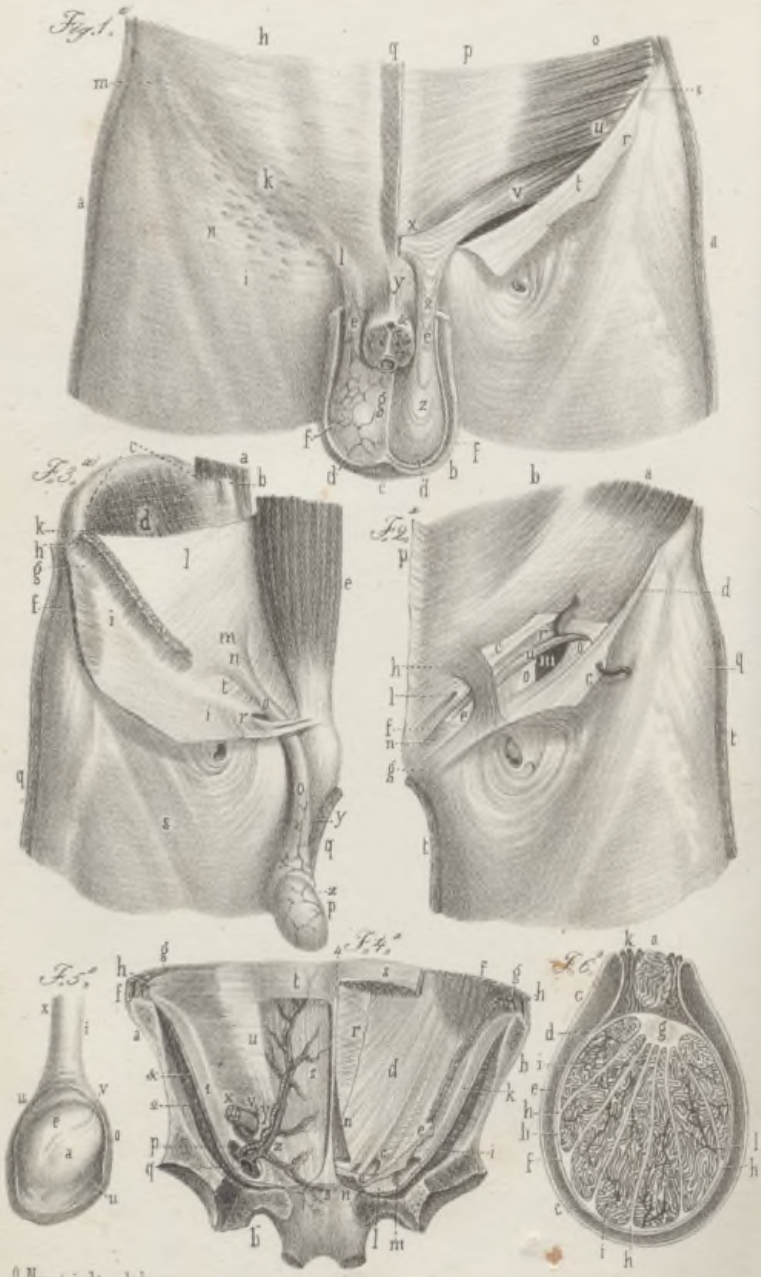

O. Nannini dis. dal vero.

Lit. Gaspari.

## TAV. LXXI.

Fig. 1. Dimostra lo scroto, il dartos, ed il cremastere in una porzione di tronco tagliato alla seconda vertebra lombare: a destra si vede di più la fascia superficialis addominale e femorale, a sinistra il fascialata: il muscolo obliquo esterno dell'addome è stato levato, ed apparisce soltanto la porzione inferiore della sua aponeurosi arrovesciata.

*a*, comuni tegumenti tagliati — *b*, scroto aperto — *c*, rafe dello scroto — *d*, testicoli — *e*, porzione extraddominale del funicolo spermatico — *f*, dartos formante due borse contenenti i testicoli: la borsa sinistra è stata aperta per addimostrare il cremastere — *g*, setto del dartos — *h*, fascia superficialis lasciata soltanto nella metà della figura: nella sinistra metà è stata levata in un col muscolo obliquo esterno dell'addome per scoprire l'origine del cremastere — *k*, fascia supercialis inguinale, o porzione della medesima, che corrisponde all'inguine: questa porzione ha molte cellule pinguedinose elissoidi — *i*, fascia superficialis femorale, o porzione femorale della medesima — *l*, luogo dove detta fascia avvolge il funicolo spermatico all'uscita dall'anello inguinale esterno, e l'accompagna prolungandovisi sopra a modo di una guaina — *m*, ripiegamento della fascia sulla spina anterior superiore dell'ileo — *n*, linea di fusione della fascia con l'aponeurosi femorale — *o*, obliquo interno dell'addome — *p*, sua aponeurosi — *q*, linea alba — *r*, porzione inferiore dell'aponeurosi dell'obliquo esterno addominale rovesciata — *s*, legamento del Fallopio, od arcata crurale — *t*, doccia formata dal detto legamento — *u*, attacco del muscolo obliquo interno alla metà esterna della doccia *t*; la metà interna entra a comporre la parete inferiore del canale inguinale — *v*, fibre, o fasci muscolari dell'obliquo interno che formano la parete superiore del canale inguinale, e gettandosi sul funicolo spermatico compongono con il fascio *x*, nascente dal pube il muscolo cremastere *z*, — *y*, legamento sospensorio del pene — &, pene tagliato ed in gran parte asportato.

Fig. 2. Dimostra a sinistra il canale inguinale libero dal funicolo spermatico che è stato levato per dimostrare i due anelli del canale: l'obliquo interno ed il trasverso nella porzione corrispondente al canale medesimo si veggono sollevati mediante uncini.

*a*, porzione muscolare dell'obliquo esterno — *b*, porzione aponeurotica tagliata in *c*, *c*: i due lembi della sezione sono tenuti lontani e divaricati mediante uncini — *d*, legamento del Fallopio, od arcata

crurale — *c*, anello inguinale esterno — *f*, pilastro superiore, od interno, *g*, inferiore, od esterno di detto anello — *h*, fibre che rinforzano e limitano l'anello medesimo — *l*, foro per il passaggio del nervo ileo scrotale: questo foro segna il limite interno del pilastro *f*, — *n*, legamento inguinale interno — *m*, orifizio elittico superiore, od interno, o anello interno del canale inguinale — *o*, *o*, due porzioni della fascia trasversa d'Astley Cowper limitanti l'orifizio *m*: la porzione esterna è robustissima, assai fina l'interna: s'inseriscono al margine libero della doccia del legamento Fallopiano: la fascia trasversa forma la parete posteriore del canale inguinale, mentre l'inferiore è formata dalla doccia, l'anteriore dalla porzione rovesciata dell'aponeurosi dell'obliquo esterno, la superiore dal lembo inferiore della porzione corrispondente dei muscoli obliquo interno r, e trasverso *u*, — *p*, linea alba — *q*, aponeurosi crurale — *t*, tegumenti tagliati.

Fig. 3. Dimostra la doccia del legamento del Fallopio, la fascia transversalis attaccantesi a questa doccia, e le vaginali comuni e proprie del testicolo.

*a*, psoas maggiore tagliato — *b*, tendine del psoas minore — *c*, aponeurosi iliaca — *d*, muscolo iliaco interno apparente attraverso la detta aponeurosi — *e*, muscolo retto dell'addome — *f*, porzione inferiore dell'obliquo esterno rovesciata sulla coscia — *g*, legamento del Fallopio — *i*, doccia di questo legamento — *h*, *k*, muscoli obliquo interno e trasverso tagliati e levati perchè apparisca la fascia transversalis — *l*, questa fascia — *m*, punto corrispondente all'anello inguinale interno — *n*, imbuto della fascia attorno il funicolo spermatico, sopra il quale la fascia prolungasi e in un col tessuto cellulоso del peritoneo, o fascia peritoneale compone la vaginale comune — *o*, funicolo coperto dalla vaginale — *p*, testicolo — *r*, anello inguinale esterno — *t*, attacco della fascia trasversa al lembo posteriore della doccia del legamento del Fallopio — *s*, fascialata — *q*, tegumenti — *y*, vaginale comune — *z*, vaginale del testicolo.

Fig. 4. Dimostra la doccia del legamento del Fallopio dalla parte interna, la fascia transversalis, ed i rapporti dei vasi spermatici col funicolo.

*a*, *b*, *b'*, sezione verticale delle ossa innominate: in *b'*, la sezione è obliqua, e comprende la branca orizzontale del pube, onde si vegga bene l'anello crurale — *c*, anello inguinale esterno, od orifizio esterno del canale inguinale di cui si veggono dalla parte posteriore i pilastri superiore ed inferiore che lo circoscrivano: per questi pilastri vedi Fig. 1. nota ancora le fibre aponeurotiche trasverse corroboranti esternamente l'anello — *d*, aponeurosi dell'obliquo esterno, *f*, porzione carnosa del medesimo — *e*, doccia del legamento di Fallopio — *g*, *h*, muscoli obliquo

interno e trasverso tagliati ed attaccati alla metà esterna circa della doccia — *i*, *k*, porzione di fascia transversalis attaccata al margine posteriore della doccia: in *k*, è sopraposta al trasverso, in *i*, è rovesciata perchè apparisca la doccia — *l*, legamento del Gimbernat continuo col pilastro inferiore dell'anello inguinale *c*, — *m*, anello crurale: si vede a sinistra che questo anello è occupato in parte dai vasi iliaci esterni, *p*, arteria, *q*, vena — *o*, legamento inguinale interno a destra: a sinistra rimane coperto dal muscolo retto — *n*, *n*, muscolo piramidale tagliato per ben vedere il legamento *o*, — *r*, porzione dell'aponeurosi dell'obliquo interno raddoppiante quella dell'esterno — *s*, muscolo retto: a destra è stato tagliato e levato in gran parte — *t*, lamina posteriore dell'aponeurosi del muscolo trasverso, la quale superiormente passa al di dietro del muscolo retto: al lembo di quest'aponeurosi si attacca la fascia transversalis *u*, qui conservata per intero — *v*, anello inguinale superiore od interno — *x*, funicolo spermatico onde l'anello è attraversato — *z*, arteria epigastrica accompagnata dalla sua vena costeggiante il bordo interno dell'anello inguinale interno — *y*, bordo interno dell'anello medesimo — &, fascia iliaca tagliata — 1, doccia che risulta dall'unione di detta fascia con la fascia transversalis — 2, muscolo iliaco interno tagliato — 3, legamento triangolare, nel quale si converte la linea alba 4, per attaccarsi al pube.

Fig. 5. Vaginale del testicolo, e del funicolo.

*a*, didimo — *c*, epididimo — *i*, porzione di funicolo — *o*, porzione libera della vaginale propria — *u*, porzione aderente all'albuginea del didimo, ed all'epididimo — *v*, legamento dell'epididimo — *x*, vaginale del funicolo.

Fig. 6. La vaginale del testicolo, l'albuginea, il corpo d'Higmoro, e la polpa del didimo: il tutto dimostrato mediante una sezione verticale giusta il minor diametro del testicolo.

*a*, epididimo trasversalmente tagliato — *b*, didimo pure trasversalmente tagliato — *c*, porzione libera della vaginale — *d*, porzione aderente — *e*, cavità della vaginale — *f*, albuginea — *g*, corpo d'Higmoro — *h*, sepimenti discendenti dal corpo Higmoriano e dividenti l'interno del didimo in celle, o provincie — *i*, polpa del didimo contenuta nelle provincie, e conformata in lobi composti di vasi tenuissimi, detti vasi seminiferi, i quali sono disposti in maniera da rappresentare come tanti gomitoli — *k*, vasi sanguiferi spermatici, dai quali provengono i ramuscelli *l*, della polpa testicolare.

## TAV. LXXII.

Fig. 1. Testicolo iniettato a mercurio. Secondo Lauth.

A, didimo — E, epididimo — I, dotto deferente tagliato — *a*, lobuli formati dai vasi spermatici — *e*, vasi retti — *i*, rete testis — *o*, *o*, vasi afferenti — *u*, coni vascolari — *v*, testa dell'epididimo — $v^1$, corpo del medesimo — $v^2$, appendice dell'epididimo — $v^3$, coda donde trae origine il dotto deferente: il canale dell'epididimo è flessuoso e ripiegato sopra se stesso per mezzo di quattro serie d'inflessioni.

Fig. 2. Testicolo e plesso pampiniforme del funicolo, dotto deferente e vescichette seminali in un con la vescica e l'uretra vedute dalla faccia posteriore.

*a*, testicolo — *b*, epididimo — *c*, vasi spermatici tagliati — *d*, plesso pampiniforme — *e*, dotto deferente — *f*, vescichette seminali — *g*, condotti eiaculatori — *h*, faccia posteriore, *h'*, basso fondo della vescica orinaria — *i*, prostata — *k*, porzione membranosa dell'uretra — *l*, glandole antiprostate — *m*, uretra vascolosa iniettata — *n*, bulbo uretrale — *o*, ghianda — *p*, *q*, corpi cavernosi del pene tagliati nella radice — *r*, ureteri — *s*, plesso venoso vescicale lasciato soltanto a sinistra — *t*, vene bulbose — *u*, grossa vena tagliata che accompagna l'arteria grande pudenda — *x*, arteria pudenda comune — *z*, arteria bulbosa — *y*, arterie vescicali — &, arterie delle vescichette seminali — 1, 2, vene laterali, del pene e plesso che formano ai lati dell'uretra vascolosa sulla faccia posteriore dei corpi cavernosi — 3, una delle precipue vene laterali tagliata — 4, plesso venoso che spetta alla vena dorsale del pene.

Fig. 3. Questa figura è destinata a mostrare particolarmente il corso dei condotti eiaculatori a traverso la prostata.

*a*, collo della vescica veduto dalla parte inferiore — *b*, lobi della prostata divisi ed allontanati — *c*, uretra prostatica — *d*, uretra membranosa — *e*, dotti deferenti tagliati — *f*, porzione interna delle vescichette semin. i — *g*, dotti eiaculatori i quali vanno ad aprirsi nel veru montanum o caput gallinaginis.

Fig. 4. Vescica orinaria e pene veduto dalla faccia anteriore.

*a*, faccia anteriore della vescica — *b*, legamenti laterali — *c*, uraco — *d*, pube orizzontalmente tagliato — *e*, branche discendenti dei pubi ed ascendenti degli ischi — *f*, dorso del pene — *g*, radice del pene — *h*, ghianda iniettata — *i*, corona della ghianda — *k*, orifizio della medesima, o meato orinario esterno — *l*, arterie vescicali — *m*, *n*, arterie

D. Nannini dis. dal vero.

Lit. Gaspari

dorsali del pene — *o*, vene vescicali — *p*, plesso vescicale — *q*, vena dorsale azigo della verga — *r*, questa vena che passata sotto l' angolo pubiano si getta nel plesso venoso vescicale — *s*, rami che mettono nella vena dorsale — *t*, vene dorsali laterali.

Fig. 5. La vescica e l' uretra aperte longitudinalmente dalla parte anteriore.

*a*, uraco — *b*, ureteri — *c*, vescica anteriormente aperta — *d*, membrana mucosa della vescica — *e*, sbocchi degli ureteri — *f*, trigono vescicale — *g*, ugola — *h*, prostata longitudinalmente divisa in due metà qui dedotte: vengono a rappresentare i due lobi prostatici — *i*, antiprostate — *k*, collo della vescica che si continua con l' uretra prostatica longitudinalmente aperta come il restante dell' uretra — *l*, uretra prostatica — *m*, cresta uretrale, o veru montanum, o caput gallinaginis — *n*, sbocchi dei condotti eiaculatori — *o*, istmo — *p*, vescichette seminali e dotto deferente *p'*, tagliato — *q*, porzione membranosa dell' uretra — *r*, bulbo uretrale — *s*, uretra vascolosa cominciante col detto bulbo — *t*, fossetta navicolare — *u*, ghianda — *v*, corpi cavernosi del pene divisi — *x*, loro radice — *z*, setto pettineo — &, arteria centrale dei corpi cavernosi formati del tessuto erettile 2, 2, — 3, membrana fibrosa, o inviluppo dei corpi cavernosi — 4, tessuto erettile dell' uretra vascolosa compreso tra due membrane una esterna cellulo-fibrosa, ed altra interna mucosa continua con quella della vescica e dell' esterno della ghianda: notansi su questa membrana degli orifizi 5, chiamati lacune del Morgagni, le quali altro non sono che gli sbocchi delle glandole del Littre: nell' uretra membranosa e prostatica vi hanno le due membrane, ma manca il tessuto erettile, specialmente nell' ultima.

Fig. 6. Membrane della vescica coi loro vasi sanguiferi veduti con una lente che ingrandisce sei volte il diametro degli oggetti.

*a*, muscolosa formata di due strati di fibre — *e*, vascolosa rovesciata — *i*, faccia interna della mucosa — *o*, vasi sanguiferi che si spargono per la muscolosa — *u*, vasi sanguiferi diramantisi nell' vascolosa — *v*, rete capillare della mucosa.

Fig. 7. Dimostra gli sbocchi dei dotti eiaculatori, non che quelli dei condotti escretori della prostata.

*a*, collo della vescica aperto — *b*, prostata divisa in due metà, le quali sono state allontanate — *c*, uretra prostatica longitudinalmente coperta — *d*, caput gallinaginis, o veru montanum — *e*, orifizi dei condotti eiaculatori — *f*, orifizi dei condotti escretori prostatici — *g*, uretra membranosa — *h*, istmo.

TAV: LXXIII.

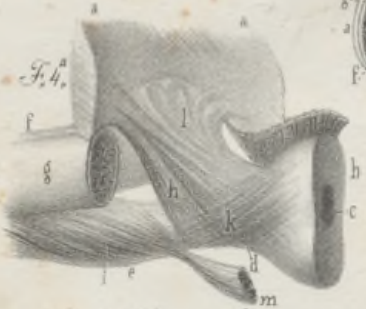

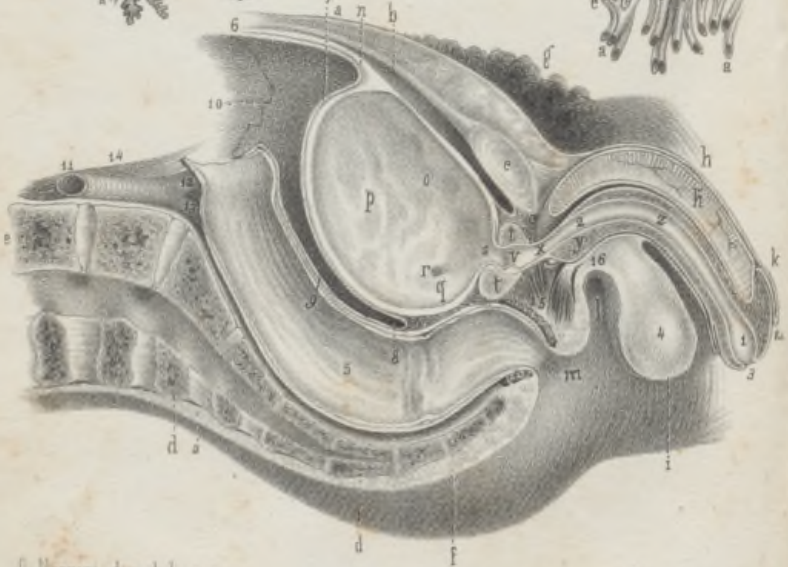


G. Nannini dis. dal vero.

Lit. Gaspari

## TAV. LXXIII.

Fig. 1. Vescichette seminali e dotto deferente aperti.

*a*, *b*, dotto deferente aperto — *c*, suo sbocco nella vescichetta seminale *d*, aperta, la quale mostra una struttura cellulare; la membrana mucosa *e*, che ne veste l' interna superficie apparisce reticolata, ciò che dipende da una rete vascolare sottoposta: ha molte glandole mucipare — *f*, unione della vescichetta seminale e del dotto deferente, dalla quale unione risulta il condotto ejaculatorio *g*.

Fig. 2. Umore prolifico veduto ad un ingrandimento di 500 diametri del microscopio composto.

*a*, una grande cellula contenente altre cellule minori — *e*, altre cellule minori — *i*, filamenti spermatici, o spermatozoidi, o zoospermi, che gli antichi, e non ha molto tempo anche i moderni prendevano per animaletti — *o*, uno di questi filamenti or uscito dalla sua cellula *u*, — *v*, fascio di filamenti spermatici.

Fig. 3. Struttura della prostata. Secondo Muller.

*a*, canaletti escretori — *e*, loro ramificazioni — *i*, vescichette, o cellette nelle quali terminano le ramificazioni, cellette che formano i follicoli composti della glandola.

Fig. 4. Muscolo costrittore dell' uretra membranosa, o di Wilson veduto di fianco.

*a*, pubi veduti dalla faccia posteriore e tagliati perpendicolarmente in corrispondenza delle loro branche — *b*, porzione di prostata — *c*, meato dell' uretra prostatica — *d*, uretra membranosa — *e*, uretra vascolosa tagliata al di là del bulbo — *f*, pene pur esso amputato in avanti: il corpo *g*, si vede tagliato nella radice — *h*, muscolo di Wilson — *k*, fascio muscolare che dalla prostata va all' accellatore dell' orina, o muscolo bulbo-cavernoso *i*, fascio non sempre rilevabile — *l*, tessuto fibroso che forma come un rafe trai due muscoli Wilsoniani — *m*, sfinctere esterno tagliato.

Fig. 5. Pezzo di corpo cavernoso del pene spoglio dell' inviluppo fibroso.

*a*, tessuto erettile onde il detto pezzo è composto.

Fig. 6. Sezione perpendicolare del pene secondo il diametro trasverso.

*a*, inviluppo fibro-cellulose esteriore del pene — *b*, vena dorsale azigа che in questo punto presentava due valvole — *c*, arterie dorsali — *d*, involucro fibroso dei corpi cavernosi del pene — *e*, setto pettineo — *f*, tessuto erettile dei corpi detti — *g*, arteria centrale dei medesimi — *h*, lume dell' uretra vascolosa — *i*, membrana mucosa — *k*, membrana cellulo-fibrosa — *l*, tessuto erettile dell' uretra.

Fig. 7. Arterie elicine. Secondo Muller.

*a*, capillari dell' arteria centrale dei corpi cavernosi del pene, situati nelle pareti dei grossi vasi, e segnatamente dei plessi venosi erettili, che trovansi alla radice del pene — *e*, arterie elicine considerate da Muller come diverticoli.

Fig. 8. Prospetto delle vie orinarie dell' uomo mostrate per una sezione verticale mediana antero-posteriore.

*a*, sezione dei tegumenti — *b*, linea alba — *c*, *d*, *e*, *f*, sezione delle due ultime vertebre lombari, del sacro, del coccige, e divisione della sinfisi pubica — *g*, monte di venere, e peli che lo ricoprono — *h*, tegumenti del corpo cavernoso sinistro *h'*, e setto pettineo del pene — *k*, metà sinistra del prepuzio — *i*, metà sinistra dello scroto — *l*, perineo — *m*, metà sinistra dell' ano — *n*, uraco — *o*, metà sinistra della vescica orinaria internamente veduta, la quale in *p*, offre il fondo, in *q*, il basso fondo, in *r*, lo sbocco dell' uretere sinistro, in *s*, il collo — *t*, metà sinistra della prostata — *u*, glandola Cowperiana sinistra — *v*, metà sinistra dell' uretra prostatica, dall' interno della quale elevasi inferiormente la cresta uretrale — *x*, metà sinistra dell' uretra membranosa, *z*, della vascolosa, *y*, del bulbo, *&*, della ghianda — 1, fossetta navicolare — 2, dilatazione dell' uretra vascolosa in corrispondenza del bulbo — 3, meato orinario — 4, dartos sinistro cotenente il testicolo — 5, metà sinistra del retto intestino — 6, peritoneo delle pareti molli dell' addome che in 7, copre la faccia posteriore della vescica orinaria, in 8, si ripiega sul retto intestino e si converte nel mesoretto 9, il quale va a continuarsi col peritoneo 10, della fossa iliaca sinistra e col mesocolon discendente — 11, arteria iliaca primitiva sinistra, che si divide nell' iliaca esterna 12, ed interna 13, — 14, porzione del muscolo psoas maggiore sinistro — 15, metà sinistra dell' elevatore dell' ano — 16, muscolo bulbo-cavernoso sinistro.

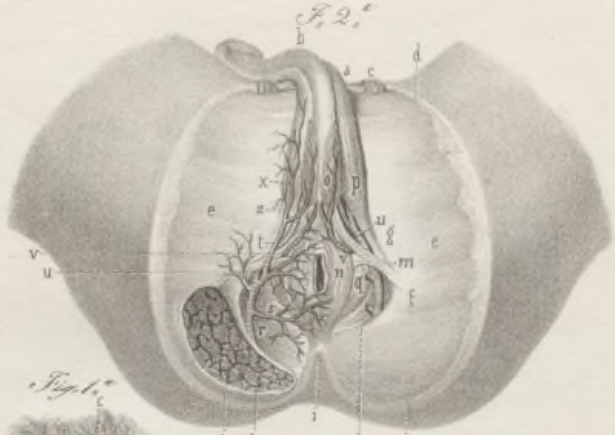

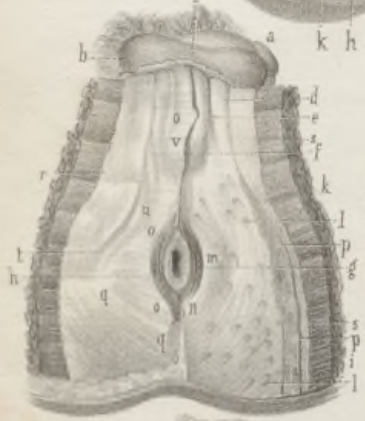

## TAV. LXXIV.

Fig. 1. Regione ano-perineale dell' uomo nella quale si dimostrano particolarmente gli strati aponeurotici superficiali: a sinistra la fascia superficialis, a destra l' aponeurosi pelvica inferiore.

*a*, pene — *b*, scroto chiuso — *c*, rafe dello scroto e pelle tagliata — *d*, corpi cavernosi del pene — *e*, uretra vascolosa — *f*, bulbo uretrale — *g*, ano — *h*, sfinctere esterno dell' ano — *i*, *k*, muscoli glutei ed interni della coscia tagliati — *l*, fascia superficialis perineale che anteriormente si assottiglia e continuasi col dartos — *m*, porzione sottilissima di detta fascia vestiente lo sfinctere — *n*, adesione della medesima alla pelle mediante una lamella fibrosa posteriore — *p*, luogo dove si confonde col pannicolo adiposo — *q*, legamento sacro-ischiatico — *t*, ischio — *u*, muscolo ischio cavernoso — *v*, muscolo bulbo-cavernoso — *o*, aponeurosi pelvica, o perineale inferiore attaccata al detto legamento ed all' ischio e vestiente i muscoli *u*, *v*, — *r*, *s*, aponeurosi fascialata.

Fig. 2. Muscoli e principali arterie della regione ano-perineale dell' uomo.

*a*, pene — *b*, uretra vascolosa — *c*, funicolo spermatico — *d*, tegumenti tagliati — *e*, aponeurosi fascialata — *f*, tuberosità ischiatiche — *g*, branche ascendenti degli ischi e discendenti dei pubi — *h*, muscolo gluteo maggiore, di cui è tagliata via porzione in un con la fascialata in *k*, per scoprire il muscolo ischio-coccigeo — *i*, punta del coccige — *l*, muscolo ischio coccigeo — *m*, muscolo trasverso del perineo — *n*, muscolo sfinctere esterno dell' ano — *o*, muscolo bulbo-cavernoso — *p*, muscolo ischio-cavernoso — *q*, muscolo elevatore dell' ano — *r*, arteria grande pudenda — *s*, rami emorroidali esterni — *t*, ramo superficiale — *u*, ramo profondo della pudenda — *v*, arteria trasversa del perineo — *x*, arteria scrotale posteriore — *z*, ramo del muscolo bulbo-cavernoso.

Fig. 3. Lamina profonda dell' aponeurosi pelvica inferiore lasciata soltanto a destra: a sinistra è levata in un con l' elevatore dell' ano per addimostrare l' aponeurosi pelvica superiore.

*a*, coccige — *b*, sacro — *d*, pubi — *c*, ischi — *e*, angolo pubico — *f*, cavità cotiloidi — *g*, foro otturatorio — *h*, foro ischiatico maggiore — *k*, legamento sacro-spinoso — *i*, muscolo ischio-coccigeo — *l*, elevatore dell' ano — *m*, sfinctere esterno tagliato — *n*, trasverso del

perineo — *o*, lamina profonda dell' aponeurosi pelvica inferiore, che in *r*, è attraversata dall' uretra membranosa *s*: questa lamina costituisce il così detto legamento triangolare esteso dal muscolo trasverso al pube e formante un setto triangolare sulla faccia esterna della porzione anteriore corrispondente del muscolo elevatore dell' ano — *p*, aponeurosi pelvica superiore attaccata ai lati del sacro, del coccige, e al distretto superiore della pelvi non che all' aponeurosi che copre il muscolo otturatorio interno.

Fig. 4. A, PARTI GENITALI ESTERNE DI UNA VERGINE — B, LE MEDESIME DI UNA DONNA CHE HA FIGLIATO.

*a*, monte di venere — *b*, vulva — *c*, grandi labbra — *d*, commessura anteriore, o superiore — *e*, inferiore della medesima — *f*, ninfe, o piccole labbra che in *g*, si uniscono al glande *i*, della clitoride, in *h*, formano il prepuzio — *k*, vestibolo — *l*, meato orinario — *n*, orifizio vaginale — *o*, luogo della fossetta navicolare — *r*, imene — *s*, caruncole mirtiformi — *p*, ano — *q*, perineo.

TAV: LXXV

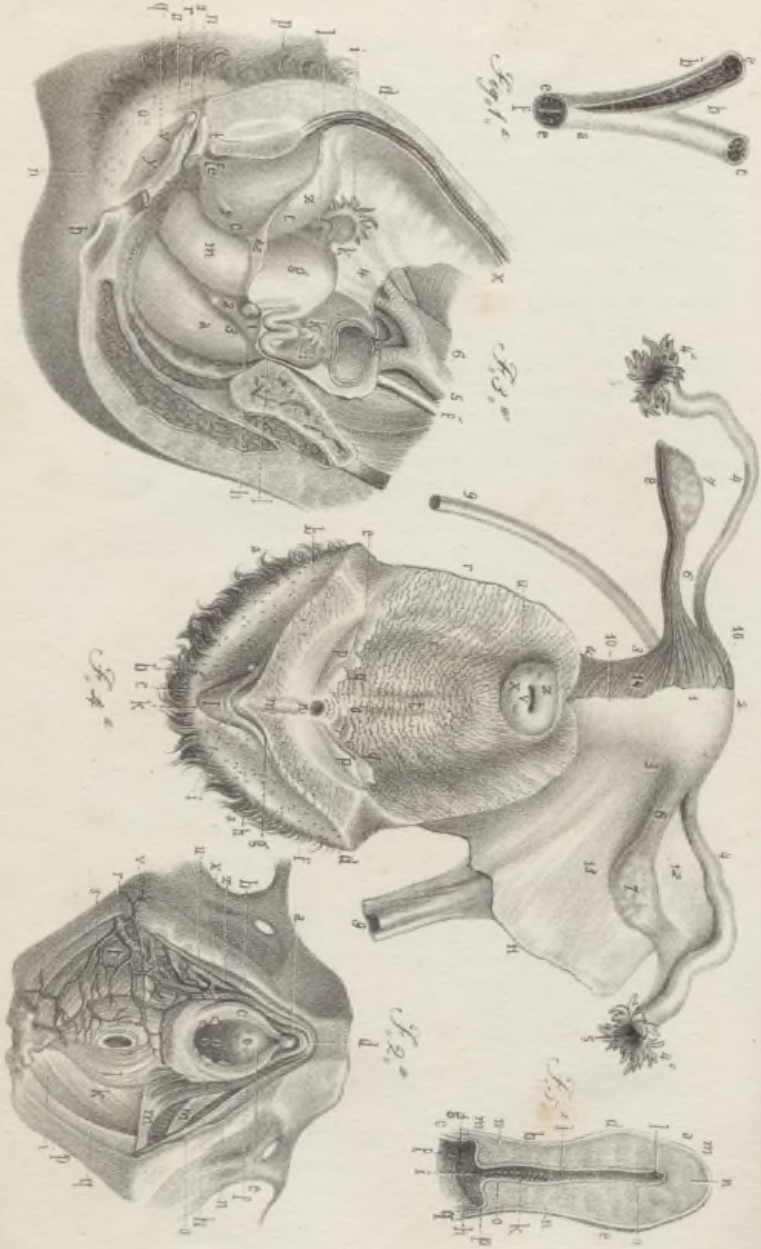

O. Nannoni dis. dal vero.

Lit. Gasparri

## TAV. LXXV.

Fig. 1. Porzione della clitoride e dei corpi cavernosi della medesima.

*a*, clitoride tagliata trasversalmente nella estremità anteriore per dimostrare che non è perforata come la ghianda del pene umano, nè che ha seco unita l' uretra — *b*, corpi cavernosi della clitoride tagliati nella radice — *c*, membrana fibrosa dei medesimi tagliata longitudinalmente in *b* — *e*, tessuto erettile — *f*, setto trai corpi cavernosi analogo al pettineo.

Fig. 2. Muscoli ed arterie della regione ano-perineale della donna.

*a*, clitoride — *b*, corpi cavernosi della medesima — *c*, ninfe — *d*, prepuzio — *e*, vestibolo — *f*, meato orinario circondato da glandole mucipare costituenti la prostata Bartoliniana — *g*, orifizio vaginale — *h*, caruncole mirtiformi — *i*, muscolo ischio-coccigeo — *k*, muscolo elevatore dell' ano — *l*, muscolo sfinctere esterno — *m*, muscolo trasverso del perineo — *n*, muscolo constrictor cunni — *o*, muscolo ischio-cavernoso — *p*, *q*, legamenti sacro-spinoso e sacro-tuberoso — *r*, *u*, arteria pudenda comune — *s*, *t*, rami emorroidali — *v*, arteria trasversa del perineo — *x*, rami alle labbra vulvari — *z*, arteria clitoridea.

Fig. 3. Dimostra le parti genitali interne muliebri dal lato destro, ed il modo con che sono vestite dal peritoneo.

*a*, intestino retto — *b*, ano — *c*, fondo della vescica orinaria — *d*, uraco — *e*, collo della vescica — *f*, uretra — *f'*, porzione dell' uretere destro — *g*, utero — *l*, trombe fallopiane — *i*, padiglione delle trombe — *k*, ovaie — *h*, legamento rotondo dell' utero tagliato — *m*, vagina — *n*, vulva — *o*, faccia interna del labbro maggiore destro piena di orifizi di glandole sebacee — *p*, monte di venere — *q*, ninfe — *r*, glande della clitoride — *s*, prepuzio — *t*, corpi cavernosi della clitoride — *u*, vestibolo — *v*, meato orinario — *y*, ostio vaginale — *x*, peritoneo parietale — *z*, peritoneo, che copre la faccia posteriore ed un pò i lati della vescica orinaria, che in &, forma una piega e passa sull' utero, detta piega, o legamento anteriore del Douglas — 1, legamento lato dell' utero — 2, il peritoneo che dalla faccia posteriore dell' utero passa a coprire l' intestino retto e forma una specie di legamento detto legamento posteriore del Douglas — 3, mesoretto — 4, peritoneo della fossa iliaca destra — 5, arteria aorta dividentesi nelle iliache primitive — 6, vena cava ascendente.

Fig. 4. Parti genitali di una vergine tratte fuori di sito e vedute dalla faccia posteriore: la vagina in un con la vulva è aperta longitudinalmente: a destra le appendici uterine, e la metà corrispondente dell'utero appariscono velate dal peritoneo; a sinistra l'involucro peritoneale ed il legamento lato sono stati levati.

*a*, grandi labbra allontanate guernite di peli — *b*, orifizi glandolari della faccia interna delle labbra dette — *c*, commessura superiore, od anteriore delle grandi labbra — *d*, l'altra commessura divisa in due metà — *e*, fossetta navicolare egualmente divisa — *f*, piccole labbra, o ninfe che in *g*, *h*, si dividono, e vanno con la porzione *g*, ad attaccarsi alla ghianda della clitoride *k*, velata dalla membrana mucosa vulvare, con la porzione *h*, a formare il prepuzio *l*, — *m*, vestibolo — *n*, meato orinario — *o*, ostio vaginale — *p*, le due metà dell'imene — *q*, caruncole mirtiformi situate dietro l'imene — *r*, vagina aperta — *s*, rughe vaginali — *t*, colonna anteriore della vagina — *u*, muso di tinca — *v*, orifizio, o bocca dell'utero — *x*, labbro anteriore, *z*, labbro posteriore della bocca dell'utero — &, collo dell'utero — 1, corpo, o fondo del medesimo — 2, margine superiore — 3, margini laterali, o lati dell'utero — 4, trombe falloppiane — 4.ª fimbria, o padiglione delle trombe — 5, foro della tromba per cui essa comunica con la cavità della sierosa peritoneale — 6, legamento dell'ovaia 7, coperta dal peritoneo, e dalla tonaca propria, od albuginea — 8, hilo dell'ovaia — 9, legamento rotondo dell'utero — 10, porzione di peritoneo che copre la faccia posteriore dell'utero, ed una porzione di quella della vagina — 11, legamento lato — 12, 13, le due ale di questo legamento fra la lamine delle quali scorrono le diramazioni dei vasi spermatici — 14, fibre muscolari superficiali dell'utero, le quali si prolungano anche sulle appendici uterine.

Fig. 5. L'utero perpendicolarmente diviso in due metà secondo il diametro antero-posteriore: la figura rappresenta solo la metà destra dalla parte del taglio acciocchè si vegga la grossezza delle pareti uterine, la cavità uterina, e la diversa lunghezza delle due labbra circoscriventi la bocca dell'utero.

*a*, fondo dell'utero — *b*, collo — *c*, porzioncella di vagina — *d*, faccia anteriore, *e*, faccia posteriore dell'utero — *f*, muso di tinca — *g*, labbro anteriore, *h*, labbro posteriore della bocca, *i*, dell'utero — *k*, cavità del collo uterino più larga nel mezzo e più stretta nelle due estremità — *l*, cavità dell'utero molto stretta e triangolare — *m*, membrana peritoneale — *n*, tessuto muscoloso dell'utero — *o*, membrana interna, o mucosa che in corrispondenza del collo forma il corpo palmato, od albero della vita — *p*, continuazione della mucosa uterina con la mucosa vaginale — *q*, tessuto fibroso della vagina.

G. Nannini dis. dal vero.

Lit. Gaspari

## TAV. LXXVI.

Fig. 1. Organi genitali di donna che aveva già figliato, sezionati trasversalmente secondo la lunghezza in due metà: la metà posteriore A, è intera; nella posteriore B, non si è delineata la vagina, chè si vede nella Fig. 4. della Tav. precedente.

*a*, metà posteriore delle grandi labbra — *b*, commessura posteriore — *c*, porzioncella delle ninfe — *d*, ostio vaginale — *e*, coruncole mirtiformi — *f*, *g*, metà posteriore della vagina — *h*, colonna posteriore della medesima — *i*, *k*, rughe trasverse — *l*, collo dell'utero — *m*, muso di tinca — *o*, bocca uterina — *n*, labbro posteriore — *q*, labbro anteriore — *r*, corpo palmato, od albero della vita — *s*, ova di Naboth, che altro non sono che piccole vescichette analoghe ad idatidi — *t*, cavità uterina di forma triangolare — *u*, base del triangolo di questa cavità — *v*, lati, *x*, apice del medesimo continuo con la cavità del collo — *z*, fori, che mettono nelle trombe fallopiane, situati agli angoli della base del triangolo dell'uterina cavità — 1, tromba fallopiana aperta secondo la sua lunghezza — 2, rughe longitudinali — 3, parte più ristretta del canale della tromba — 4, parte più allargata — 5, padiglione, o fimbria — 6, tromba chiusa — 7, il suo padiglione — 8, legamenti delle ovaie — 9, hilo delle ovaia continuo anche nel legamento fino ai lati dell'utero — 10, albugenea dell'ovaia 11, la quale è levata in parte ed appariscono le vescichette 12, del Graff; la vescichetta 13, che era aderentissima all'albuginea levata, è la più voluminosa di tutte, e forse vicina ad aprirsi per emettere l'ovulo che contiene — 14, stroma nel quale sono immerse le vescichette del Graff — 15, ovaia dell'altro lato coperta dall'albuginea: in 16, offre una cicatrice, o corpo luteo che tende a dileguarsi — 17, origine del legamento rotondo tagliato, rimasto attaccato alla metà B.

Fig. 2. Un ovaia trasversalmente aperta secondo la sua lunghezza e divisa in due metà che si veggono didotte per dimostrare una vescichetta Graffiana prossima ad aprirsi. Apparteneva quest'ovaia ad una vergine vicina alla mestruazione.

*a*, *b*, le due metà dell'ovaia — *c*, albuginea — *d*, stroma — *e*, due vescichette del Graff molto voluminose facilmente snucleabili, attorno le quali lo stroma forma una capsula — *f*, altre vescichette più piccole immerse nello stroma — *g*, vescichetta tagliata, e vuota del suo contenuto.

Fig. 3. Vescichetta del Graff molto ingrandita racchiudente l' ovulo.

*a*, vescichetta Graffiana — *b*, membrana esterna che offresi cospersa di diramazioni vascolari — *d*, membrana media — *c*, membrana interna granulosa contenente il liquido della vescichetta — *f*, disco proligero — *e*, ovulo.

Fig. 4. Una vescichetta del Graff aperta che ha dato esito all' ovulo: il tutto ingrandito.

*a*, vescichetta Graffiana aperta — *b*, ovulo non fecondato frammisto al liquido effuso, *c*, *c*.

Fig. 5. Ovulo non fecondato assai ingrandito.

*a*, inviluppo esteriore, o corion detto anche membrana vitellina, o zona trasparente — *e*, sostanza granulosa ond' è ripiena, o vitello — *i*, vescichetta di Purkinje e di Coste con la macchia Wagnerana, o germinativa *o*,

Fig. 6. 7. Fibre dell' utero superficiali e profonde vedute dalle faccie anteriore e posteriore.

*a*, fibre superficiali anteriori, *b*, posteriori abbraccianti dallo avanti allo indietro il corpo uterino: queste fibre sembra che si continuano con quelle delle trombe *c*, del legamento *d*, delle ovaia, del legamento rotondo *e*, — *f*, aspetto areolare della superficie del corpo dell' utero — *g*, fibre della piega del Douglas raccolte in due fascie evidentemente muscolosi soprattutto nella gestazione — *h*, fibre radiate continuantisi nelle appendici uterine — *i*, fibre trasverse: tutte queste fibre *h*, *i*, erano coperte dalle segnate *a*, *b*, levate in questa metà destra dell' utero.

Fig. 8. Vasi sanguiferi della vagina e dell' utero veduti dalla parte anteriore.

*a*, utero — *b*, trombe fallopiane — *c*, ovaie — *d*, legamenti rotondi dell' utero — *e*, porzione di legamento lato — *f*, vagina — *g*, vulva — *h*, collo della vescica orinaria ed uretra — *k*, corpi cavernosi della clitoride tagliati — *i*, vasi spermatici i quali vonno a diramarsi alle appendici uterine, alle trombe cioè, alle ovaia ed al legamento rotondo non che ai lati dell' utero dove si anastomizzano in *r*, con le arterie e vene uterine, o vaginali-uterine — *l*, *m*, arterie uterine o vaginali-uterine le quali hanno un incesso tortuoso, e coi loro rami parimenti tortuosi distribuisconsi alla vagina ed all' utero: *n*, *o*, vene vaginali-uterine le quali formano i plessi *p*, chiamati plessi vaginali comunicanti coi vescicali: in questi plessi vaginali mettono foce le vene vaginali ed uterine, le quali comunicano per le diramazioni *q*, coi rami delle spermatiche — *s*, ramuscelli vascolari del legamento *d*, comunicanti cogli epigastrici e coi vasi cutanei inguinali.

TAV. LXXVII.

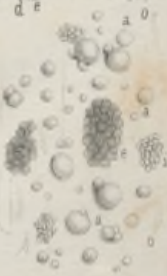

O. Nannini dis. dal vero. Lit. Gaspari

## TAV. LXXVII.

Fig. 1. Nervi degli organi genito-orinari mulierri e del retto rappresentati dal lato destro.

*a*. intestino retto — *b*, utero — *c*, trombe fallopiane — *d*, ovaie — *e*, legamento rotondo dell'utero: a destra questo legamento è tagliato: a sinistra attraversa l'anello inguinale e va a perdersi in *e'*, — *f*, vagina — *g*, vescica orinaria — *h*, uretere destro tagliato — *i*, corpo cavernoso destro della clitoride tagliato — *l*, grande labbro sinistro — *m*, ninfe — *n*, glande della clitoride — *o*, prepuzio — *k*, orifizio vaginale — *p*, perineo — *q*, ano — *r*, aorta — *r'*, mesenterica arteria inferiore — *s*, rami colici tagliati — *t*, iliaca primitiva destra tagliata — *u*, *v*, arterie lombari destre — *z*, vasi e nervi ovarici — 1, porzione lombare del tronco destro del simpatico la quale ha il suo ultimo ganglio in 2: si vede che questa porzione comunica col plesso lombare e coll'aortico per molti fili — 3, tratto della porzione sacrale destra del simpatico, la quale offre due soli gangli, chè gli altri rimangono nascosti: si vede che per molti fili comunica col plesso sacrale e coi plessi del retto e della vagina — 4, 5, 6, 7, le quattro ultime paia dei nervi lombari che con la loro unione concorrono a formare il plesso lombare — 8, nervo crurale — 9, nervi inguino-cutanei — 10, 11, nervi sacri superiori concorrenti a formare il plesso del medesimo nome — 12, nervo grande gluteo — 13, nervo ischiatico — 14, nervo piccolo ischiatico e suo ramo perineale — 15, nervo pudendo interno, che dà rami allo sfinctere esterno, all'elevatore dell'ano, al constrictor cunni, alla clitoride, alle grandi labbra, alle ninfe ec. — 16, fascio di fili che dal plesso sacro va ai gangli dei lati del retto e della vagina — 17, altri fili che dagli ultimi nervi sacrali vanno ai medesimi gangli — 18, plesso aortico — 19, plesso mesenterico inferiore — 20, grosso ramo, o fascio del plesso aortico, fascio che va ai gangli 21, e poi discende ed entra a comporre i plessi laterali del retto e della vagina: i gangli 21, insiem con molti fili compongono il plesso epigastrico che si divide in due che discendono ai lati del retto — 22, plesso del retto — 23, plesso ganglioso della vagina — 24, plesso del corpo dell'utero — 25, gangli, 26, nervi della vescica — 27, plesso ovarico destro.

Fig. 2. Glandola mammaria mulierre coperta dalla pelle.

*a*, prominenza emisferica della glandola — *e*, areola — *i*, glandole sebacee — *o*, capezzolo.

Fig. 3. Glandola mammaria veduta di fianco spoglia per metà dei tegumenti e della pinguedine per dimostrarne la struttura glandolosa, i tronchi, i seni dei condotti galattofori ec.

*a*, glandola mammaria spoglia per metà dei tegumenti e della pinguedine — *b*, capezzolo pur esso per metà dei tegumenti privato — *c*, metà dell'areola — *d*, provincie della glandola — *e*, lobuli onde si compongono le provincie — *f*, acini, o granuli, o vescichette onde i lobuli sono formati — *g*, fossette interlobulari nelle quali si approfonda la pinguedine sotto-cutanea *h*, — *i*, tronchi dei gondotti galattofori — *k*, seni nei quali confluiscono questi tronchi — *l*, dotti escretori — *m*, comuni tegumenti della glandola tagliati.

Fig. 4. Porzione di glandola mammaria, dove appariscono le origini dei dotti lattiferi ed i tronchi che formano.

*a*, origini, o radici dei dotti lattiferi, le quali si riuniscono ad angoli quasi curvilinei, e compongono i tronchi *e*, alcuni dei quali sono più grossi, altri più sottili — *i*, granuli od acini della glandola mammaria donde muovono le radici *a*.

Fig. 5, Seno dei condotti galattofori, o lattiferi e condotto escretorio.

*a*, condotti galattofori tagliati — *e*, seno nel quale si uniscono — *i*, dotto escretorio sottilissimo che parte dal seno e che andava ad aprirsi all'apice del capezzolo della mammella.

Fig. 6. Faccia interna dell'areola e del capezzolo, nella quale apparisce il lume dei condotti galattofori tagliati nel punto di loro ingresso nel capezzolo.

*a*, faccia interna dell'areola — *e*, circonferenza interna, o base del capezzolo — *i*, orifizi dei condotti escretori.

Fig. 7. Granuli, od acini della glandola mammaria veduti con una lente di mediocre ingrandimento.

*a*, detti granuli — *e*, loro condotti riunentisi nel canaletto *i*.

Fig. 8. Apparenza microscopica del latte osservata ad un ingrandimento di 100 diametri.

*a*, globuli, o vescichette del latte le quali sono di varia grandezza — *e*, aggregato di globuli riuniti da una massa vischiosa — *i*, globuli più piccoli, forse del colostro — *o*, linee che sembrano indicare una forma vegetale, quale appunto è stata osservata nel latte vaccino dal Turpin, che vi ha veduto apparire il penicillum glaucum.

FINE DELLA SPLANCNOLOGIA E DEL TOMO PRIMO.

# PROSPETTO SPLANCNOLOGICO

## A

Asse cerebro-spinale e suoi involucri. Vasi sanguiferi che vi appartengono. Origine dei nervi. Tav. I. fino a Tav. XV.

1.

Inviluppi dell' asse cerebro-spinale. Tav. I. II. III.

2.

Dura madre o membrana fibrosa dell' asse cerebro-spinale. Tav. cit.

3.

Dura madre cerebrale. Tav. I. Fig. 1. 2. Tav. II. Fig. 1, 2.

4.

Dura madre spinale. Tav. I. Fig. 2. Tav. III. Tav. XI. XII. Fig. 1.

5.

Divisione della dura madre in due lamine. Tav. I. Fig. 1.

6.

Gran falce o falce messoria o mediastino del cervello. Tav. II. Fig. 1.

7.

Tentorio, o setto dell' encefalo. Tav. II. Fig. 2.

8.

Piccola falce. Tav. II. Fig. 2.

9.

Legamento denticolato. Tav. III. Tav. XI. Fig. 1. Tav. XII. Fig. 1.

10.

Arterie e vene della dura madre. Tav. I. Fig. 1. Tav. II. Fig. 1, 2. 3. Tav. III. — Vedi per le arterie anche le Tav. IV. V. dell' Angiologia.

11.

Seni della dura madre e loro struttura interna. Tav. I. Fig. 1. Tav. II. Fig. 1, 2. 3. Tav. III.

12.

Seno longitudinale superiore. Tav. I. Fig. 1. Tav. II. Fig. 1, 3. Tav. III.

13.

Seno longitudinale inferiore. Tav. II. Fig. 1.

14.

Seno retto. Tav. II. Fig. 1, 2.

15.

Torcular Herophili. Tav. II. Fig. 1.

16.

Seni laterali. Tav. II. Fig. 1, 2. Tav. III.

17.

Seni petrosi superiore ed inferiore. Tav. II. Fig. 1, 2.

18.

Seni cavernosi ed oftalmici di Rolando. Tav. II. Fig. 1, 3.

19.

Seno circolare della sella turca e traverso. Tav. II. Fig. 1, 2.

20.

Seno della piccola falce od inferiore del cervelletto. Tav. II. Fig. 1.

21.

Granulazioni o glandole del Pacchioni. Tav. I. Fig. 1.

22.

Forame ovale del Pacchioni. Tav. II. Fig. 2.

23.

Aracnoide. Tav. I. II. III.

24.

Aracnoide cerebrale. Tav. I. III.

25.

Aracnoide spinale. Tav. I. III.

26.

Porzione viscerale dell'aracnoide. Tav. I. Fig. 1, 2. Tav. III.

27.

Porzione parietale. Tav. I. Fig. 1. Tav. II. Fig. 1. 2. Tav. III.

28.

Processi infondiboliformi dell' aracnoide sopra i nervi ed i vasi ec. Tav. I. Fig. 2. Tav. III.

29.

Pia meninge, o membrana vascolosa, o propria dell' asse cerebro-spinale. Tav. I. Fig. 1, 2. Tav. III. Tav. XI. Fig. 1. Tav. XII. Fig. 1.

30.

Porzione cerebrale di detta membrana. Tav. I. Fig. 1, 2. Tav. III.

31.

Porzione spinale della medesima. Tav. I. Fig. 2. Tav. III. Tav. XI. Fig. 1. Tav. XII. Fig. 1.

32.

Legamento coccigeo, o filamento terminale di essa. Tav. III. Tav. XI. Fig. 1. Tav. XII. Fig. 1.

33.

Processi coroidei. Tav. VI. Fig. 1. Tav. VII. Fig. 1. Tav. VIII. Fig. 1, 2.

34.

Vasi sanguigni della pia meninge e dell'asse cerebro-spinale. Tav. I. II. III. XI. XII.

35.

Arteria carotide cerebrale con i suoi rami che vanno alla pia meninge ed al cervello, vale a dire l' arteria callosa, la retrograda e la silviana. Tav. I. Fig. 2, 3. Tav. II. Fig. 1, 2. — Per queste arterie vedi pure le Tav. IV. V. dell'Angiologia.

36.

Arterie vertebrali coi loro rami che vanno alla midolla spinale, al cervelletto: loro anastomosi onde ha luogo l'arteria basilare, arteria acustica interna, arterie della protuberanza anulare, cerebellose superiori e cerebrali posteriori. Tav. I. Fig. 2, 3. — Vedi per queste arterie le Tav. III. V. dell' Angiologia.

37.

Circolo del Willis. Tav. I. Fig. 2, 3. — Vedi pure la Tav. V. dell' Angiologia.

38.

Arterie della midolla spinale. Tav. I. Fig. 2, 3. Tav. III. Tav. XI. Fig. 1. Tav. XII. Fig. 1. — Vedi pure la Tav. V. dell' Angiologia.

39.

Sostanza dell' asse cerebro-spinale. Tav. IV. alla XV.

40.

Sostanza cinerea, sostanza gialla e nera, ed apparenza microscopica di dette sostanze. Vedi le Tav. V. fino alla Tav. XIII.

41.

Sostanza bianca e fibre microscopiche della medesima: le Tav. anzi notate, più la Tav. XIV. XV.

42.

Cervello propriamente detto. Tav. IV. V.

43.

Faccia superiore ed inferiore del cervello, e grande solco longitudinale che lo divide nei due emisferi. Tav. IX. Fig. 2. Tav. VII. Fig. 3.

44.

Corpo calloso. Tav. V. Fig. 2.

45.

Faccia esterna ed interna degli emisferi cerebrali. Tav. V. Fig. 1. Tav. IV. Fig. 4.

46.

Circonvoluzioni enteroidee o giri ed anfruttuosità o solchi. Tav. IV. Fig. 1, 2. Tav. V. Fig. 1. Tav. VII. Fig. 3. Tav. IX. Fig. 4.

47.

Fessura del Silvio non che fessura ascendente ed orizzontale che vi sono continue. Tav. IV. Fig. 2. Tav. V. Fig. 1. Tav. VII. Fig. 3. Tav. VIII. Fig. 1. Tav. IX. Fig. 4.

48.

Lobo anteriore o frontale, lobo medio o sfenoidale, lobo posteriore od occipitale. Tav. IV. Fig. 2. Tav. V. Fig. 1. Tav. VII. Fig. 3. Tav. IX. Fig. 4.

49.

Lobo intermedio al frontale ed allo sfenoidale, o lobo nascosto nella fessura silviana: circonvoluzioni brevi che vi spettano, e suo opercolo. Tav. VIII. Fig. 7. Tav. IV. Fig. 2. Tav. V. Fig. 1. Tav. VIII. Fig. 3.

50.

Sostanza reticolata alba. Tav. VIII. Fig. 1. Tav. VII. Fig. 3. Tav. IV, Fig. 2.

51.

Sostanza perforata laterale od anteriore. Tav. VII. Fig. 3.

52.

Caruncola o processo mammillare del lobo anteriore. Tav. IV. Fig. 2. Tav. VII. Fig. 3. Tav. VIII. Fig. 1.

53.

Chiasma dei nervi ottici, od aia quadrata. Tav. IV. Fig. 2. Tav. VII. Fig. 3. Tav. XI. Fig. 1, 4, 5.

54.

Tuber cinereum ed infondibolo. Tav. VII. Fig. 3. Tav. IX. Fig. 4.

55.

Glandola pituitaria od hypophysis. Tav. I. Fig. 2. Tav. II. Fig. 2.

56.

Corpi o tubercoli mammillari o candicanti. Tav. VII. Fig. 3. Tav. IX. Fig. 4. Tav. IV. Fig. 2.

57.

Sostanza perforata media. Tav. IV. Fig. 2 Tav. VII. Fig. 3. Tav. IX. Fig. 1.

58.

Gambe del cervello. Tav. IV. Fig. 2. Tav. VII. Fig. 3. Tav. IX. Fig. 1.

59.

Cervelletto o parencefalo. Tav. VI. Fig. 2. Tav. V. Fig. 1. Tav. X. Fig. 1, 2.

60.

Solco mediano che lo divide in due lobi principali od emisferi. Tav. IV. Fig. 2. Tav. X. Fig. 1, 2.

61.

I due emisferi cerebellosi, le loro faccie, i margini, gli angoli, le lamine onde sono composte le singole parti. Tav. X. Fig. 1, 2. Tav. IX. Fig. 2, 3. Tav. V. Fig. 1.

62.

Mouticello. Tav. IX. Fig. 2.

63.

Vallecola o vallone. Tav. IV. Fig. 2. Tav. X. Fig. 1.

64.

Incisura semilunare od anteriore ed incisura posteriore. Tav. X. Fig. 2. Tav. IX. Fig. 3.

65.

Solchi orizzontale, superiore ed inferiore. Tav. IX. Fig. 2, 3.

66.

Lobi degli emisferi: cioè lobo anterior superiore o quadrangolare, lobi posteriori superiore ed inferiore o semilunari, lobo gracile, lobo digastrico o biventre, tonsilla, fiocchetto o lobulo del nervo vago. Tav. X. Fig. 1, 2.

67.

Verme o parte media del cervelletto: verme superiore. Tav. IX. Fig. 2.

68.

Lingula e valvula magna cerebri; lobo centrale e sue ali, monticello, e lamina trasversale superiore. Tav. IV. Fig. 1, 4. Tav. X. Fig. 2.

69.

Verme inferiore. Tav. X. Fig. 1.

70.

Lamine trasversali inferiori, o prominenza della valvola, piramide, ugola, nodetto, valvole di Tarin. Tav. X. Fig. 2.

71.

Processi del cervelletto ad testes. Tav. IX. Fig. 1. Tav. XI. Fig. 4.

72.

Processi del cervelletto ad medullam. Tav. IX. Fig. 1. Tav. XI. Fig. 4.

73.

Gambe del cervelletto. Tav. IV. Fig. 2. Tav. XI. Fig. 4.

74.

Protuberanza anulare. Tav. IV. Fig. 2. Tav. XI. Fig. 1, 4, 6, 7.

75.

Midolla allungata, e sue quattro faccie, cioè anterior inferiore, laterali e posteriore superiore. Tav. XI. Fig. 1, 4, 6, 7. Tav. IX. Fig. 4.

76.

Fessura longitudinale anteriore e solchi laterali anteriori. Tav. IV. Fig. 2. Tav. XI. Fig. 1, 7.

77.

Fessura longitudinale posteriore, calamus scriptorius, e solchi laterali posteriori. Tav. IX. Fig. 1.

78.

Corpi piramidali, o piramidi e loro commessura e decussazione parziale. Tav. IV. Fig. 2. Tav. XI. Fig. 7.

79.

Ponticello o trapezio. Tav. XI. Fig. 7.

80.

Eminenze olivali, od olive. Tav. XI. Fig. 1, 4, 6, 7. Tav. IV. Fig. 2.

81.

Corpi restiformi, o processi restiformi. Tav. IX. Fig. 1. Tav. XI. Fig. 4, 6. Tav. XII. Fig. 1, 3.

82.

Seno romboidale, velo grigio-spugnoso, sostanza ferruginea, strie acustiche, prominenze rotonde o mammillari, taenia del plesso coroideo. ecc. Tav. IX. Fig. 1. Tav. VIII. Fig. 2.

83.

Fibre arciformi, fibre trasversali ecc. Tav. XII. Fig. 4, 6, 7.

84.

Midolla spinale, sue faccie e suoi solchi. Tav. XI. XII.

85.

Solchi longitudinali mediani anteriore e posteriore distinguenti le due metà delle midolla, solchi laterali anteriori e posteriori, solchi intermedi posteriori. Tav. XI. Fig. 1.

86.

Regione o porzione cervicale ed intumescenza cervico-dorsale. Tav. III. Tav. XI. Fig. 1. Tav. XII. Fig. 1.

87.

Porzione dorsale. Tav. III. Tav. XI. Fig. 1. Tav. XII. Fig. 1.

88.

Porzione lombare e bulbo lombare, o prominenza dorso-lombare. Tav. III. Tav. XI. Fig. 1. Tav. XII. Fig. 1.

89.

Nervi annessi all' asse-cerebro-spinale. Tav. I. Fig. 2. Tav. III. Tav. IV. Fig. 2. Tav. IX. Fig. 4. Tav. XI. Fig. 1, 3, 4, 6. Tav. XII. Fig. 1.

90.

Nervi cerebrali. Tav. IV. Fig. 2.

91.

Nervi spinali. Tav. XI. Fig. 1, Tav. XII. Fig. 1.

92.

Nervi misti. Tav. XII. Fig. 1. Tav. VIII. Fig. 2.

93.

Nervo olfattorio e sue radici bianche esterna lunga ed interna corta: radice cinerea, o Soemmerringana, suo tronco prismatico, suo bulbo o ganglio. Tav. IV. Fig. 3. Tav. VIII. Fig. 1.

94.

Nervi ottici, loro origini, loro chiasma, o parziale decussazione. Tav. IV. Fig. 2. Tav. VII. Fig. 3. Tav. XI. Fig. 1, 4, 5.

95.

Terzo paio dei nervi cerebrali od oculomotorio comune. Tav. IV. Fig. 2. Tav. XI. Fig. 1. Tav. IX. Fig. 4.

96.

Quarto paio, o patetico. Tav. I. Fig. 2. Tav. IV. Fig. 2. Tav. XI. Fig. 1. Tav. XII. Fig. 1.

97.

Trigemello, o par quinto, e duplicità di sue radici. Tav. I. Fig. 2. Tav. IV. Fig. 2. Tav. XI. Fig. 1, 4, 6.

98.

Nervo abducente od oculo-motorio esterno. Tav. IV. Fig. 2. Tav. XI. Fig. 1.

99.

Par settimo di Willis comprendente due porzioni, la dura e la molle, diviso da Soemmerring in due paia di nervi, nel facciale cioè, o comunicante della faccia, che costituisce il settimo paio, e nell'acustico che forma l'ottavo paio: fra le due paia vi hanno le fibre intermedie del Wrisberg. Tav. IV. Fig. 2. Tav. VIII. Fig. 2. Tav. XI. Fig. 1, 6.

100.

Ottavo di Willis diviso dai moderni in tre paia, e cioè nel nono o nervo glosso-faringeo, nel decimo o nervo vago, o pneumo-gastrico, nell'undecimo o spinale, od accessorio del Willis che viene dalla midolla allungata e spinale, ed è perciò misto. Tav. IV. Fig. 2. Tav. VIII. Fig. 2. Tav. XI. Fig. 1. Tav. XII. Fig. 1.

101.

Nervo grande ipoglosso, o nono paio di Willis, o duodecimo dei moderni. Tav. IV. Fig. 2. Tav. XI. Fig. 1. Tav. XII. Fig. 1.

102.

Nervo sottocipitale, o decimo di Willis: primo paio dei nervi cervicali di Soemmerring. Tav. XI. Fig. 1. Tav. XII. Fig. 1.

103.

Nervi spinali e loro radici anteriore e posteriore: ganglio della radice posteriore. Tav. III. XI. Tav. XII. Fig. 1.

104.

Nervi cervicali: sette secondo Willis: otto secondo Soemmerring. Tav. III. XI. Tav. XII. Fig. 1.

105.

Nervi dorsali: dodici paia. Tav. III. XI. Tav. XII. Fig. 1.

106.

Nervi lombari: cinque paia. Tav. III. XI. Tav. XII. Fig. 1.

107.

Nervi sacrali: cinque paia. Tav. III. XI. Tav. XII. Fig. 1.

108.

Coda equina formata dai nervi sacrali e dalle paia lombari inferiori. Tav. III. XI. Tav. XII. Fig. 1.

109.

Struttura dell' asse cerebro spinale. Tav. V fino alla XV.

110.

Forma del corpo calloso, suo ginocchio, suo corpo: splenium, o tuberosità, o ginocchio posteriore del medesimo Tav. V. Fig. 2. Tav. IX. Fig. 4.

111.

Faccia superiore del corpo calloso, suo rafe; sue linee longitudinali, nervi longitudinali di Lancisi, suoi fasci trasversi, sue corna. Tav. V. Fig. 2.

112.

Faccia inferiore del corpo calloso, sua connessione colla volta a tre pilastri, e col setto lucido. Tav. VIII. Fig. 1.

113.

Centro ovale di Vieussens. Tav. V. Fig. 1.

114.

Ventricoli laterali aperti e loro tre corna, anteriore, inferiore e posteriore o cavità digitale. Tav. V. Fig. 1, 3. Tav. VII, Fig. 1, 2.

115.

Pavimento dei detti ventricoli e plessi coroidei giacenti su di esso ed approfondantisi nel corno inferiore: vene di Galeno. Tav. VI. Fig. 1.Tav. VII. Fig. 1. Tav. VIII. Fig. 2.

116.

Corpi striati, o colliçoli striati, e loro faccie superiore, interna ed anteriore. Tav. VI. Fig. 1.

117.

Corpo e coda dei corpi striati. Tav. VI. Fig. 1.

118.

Taenia o stria cornea, o terminale. Tav. VI. Fig. 1.

119.

Sostanza cinerea dei corpi striati, o nuclei cinerei, e cioè, nucleo taenieforme, o claustro, amigdala, nucleo caudato. Tav. VI. Fig. 2.

120.

Sostanza bianca, o midollare, vale a dire meditullio bianco, capsula del nucleo taenieforme, fibre e fascetti bianchi. Tav. VII. Fig. 2.

121.

Talami o colliculi ottici, e loro faccie superiore, posteriore ed interna. Tav. VI. Fig. 1. Tav. VIII. Fig. 3. Tav. IX. Fig. 1, 4.

122.

Tubercolo della faccia superiore. Tav. VI. Fig. 1. Tav. VIII. Fig. 3.

123.

Corpi genicolati, o tubercoli posteriori. Tav. IX. Fig. 1.

124.

Stria midollare della faccia interna e commessura molle. Tav. VI. Fig. 2. Tav. IX. Fig. 4.

125.

I tre nuclei corticali dei talami ottici, l' interno, l' esterno, il superiore. Tav. VI. Fig. 3.

126.

La sostanza bianca dei collicoli ottici, e cioè fibre midollari, lamina midollare e strato zonale. Tav. VI. Fig. 2.

127.

Corno medio o discendente dei ventricoli laterali aperto, corno di Ammone, o grande piè d' hippocampo in sito e fuori di sito. Tav. VI. Fig. 1, 2. Tav. VII. Fig. 1. Tav. VIII. Fig. 1.

128.

Piccolo hippocampo, o sperone contenuto nel corno posteriore o cavità anciroide. Tav. VI. Fig. 1, 2. Tav. VII. Fig. 1.

129.

Fasci bianchi che dallo spero-

ne vanno al grande hippocampo. Tav. V.

130.

Unghie, corpo frangiato, fascia dentata e lobulo del grande hippocampo. Tav. VI. Fig. 2.

131.

Struttura interna del grande hippocampo. Tav. VII. Fig. 2.

132.

Volta a tre pilastri, o fornice. Tav. VI. Fig. 1. VIII. Fig. 1. Tav. IX. Fig. 4.

133.

Tubercoli mammillari continui col pilastro, o pilastri anteriori del fornice. Tav. VIII. Fig. 1.

134.

Pilastri posteriori, e loro origine: fimbria. Tav. VI. Fig. 1. Tav. VIII. Fig. 1.

135.

Corpo psalloide o lira. Tav. VIII. Fig. 1.

136.

Setto lucido e suo ventricolo. Tav. VI. Fig. 1. Tav. IX. Fig. 4.

137.

Foro del Monro. Tav. IX. Fig. 4.

138.

Sostanza grigia dei tubercoli mammillari. Tav. XI. Fig. 8.

139.

Tela coroidea. Tav. VIII. Fig. 2.

140.

Terzo ventricolo e sue pareti. Tav. VI. Fig. 2. Tav. IX. Fig. 4. Tav. VIII. Fig. 3.

141.

Commessura anteriore e posteriore. Tav. VI. Fig. 2. Tav. VIII. Fig. 1, 3. Tav. IX. Fig. 1, 4.

142.

Struttura dell' infondibolo e della glandola pituitaria od hypophysis. Tav. IX. Fig. 4.

143.

Vulva ed anus. Tav. VI. Fig. 3. Tav. VIII. Fig. 3. Tav. IX. Fig. 1, 4.

144.

Glandola pineale, suoi peduncoli, lamina midollare e cristalli che essa contiene: varietà di numero di questi cristalli. Tav. VI. Fig. 2. Tav. IX. Fig. 1, 4, 5. Tav. XII. Fig. 1.

145.

Tubercoli quadrigemini, loro braccia e processi. Tav. VI. Fig. 3. Tav. VIII. Fig. 2. Tav. IX. Fig. 1, 4. Tav. XII. Fig. 1.

146.

Sostanza bianca e nuclei grigi dei medesimi tubercoli. Tav. XII. Fig. 2.

147.

Acquedotto del Sivio. Tav. IX. Fig. 1, 4.

148.

Gambe del cervello: fasci midollari onde sono composte: locus niger. Tav. VII. Fig. 3. Tav. IX. Fig. 2. Tav. XIV. Fig. 1, 2, 3.

149.

Struttura del cervelletto. Tav. IX. Fig. 4. Tav. X. Fig. 3, 4, 5.

150.

Corpo midollare del cervelletto. Tav. X. Fig. 3, 4.

151.

Nuclei fimbriati ed albero midollare degli emisferi. Tav. X. Fig. 5.

152.

Albero midollare del verme. Tav. IX. Fig. 4.

153.

Processi del cervelletto ad medullam et ad testes, velo midollare superiore, gambe del cervelletto, e ponte del Varolio, o tronco della commessura degli emisferi cerebellosi. Tav. IX. Fig. 1. Tav. XI. Tav. XII. Fig. 1. Tav. IV. Fig. 2.

154.

Quarto ventricolo: seno romboidale e calamus scriptorius: tetto di questo ventricolo, e sua comunicazione mediante l'acquedotto del Silvio col ventricolo terzo. Tav. IX. Fig. 1, 4. Tav. VIII. Fig. 2.

155.

Struttura del ponte del Varolio, della midolla allungata e spinale. Tav. XII. Fig. 2, 3, 4, 5. Tav. XIII. Fig. 4, 5, 6. Tav. XIV. Fig. 2, 3.

156.

Centro cinereo della midolla allungata, strato cinereo del seno romboidale. Tav. IX. Fig. 1, 4. Tav. XII. Fig. 1, 2.

157.

Nuclei dentati o fimbriati o romboidali. Nuclei cinerei, o corpi cinerei. Tav. X. Fig. 5. Tav. XII. Fig. 2.

158.

Fasci midollari della midolla allungata. Tav. XII. Fig. 3. Tav. IX. Fig. 1. Tav. XI. Fig. 4, 6, 7. Tav. XIII. Fig. 4, 5, 6. Tav. XIV. Fig. 1, 2.

159.

Fibre primitive e decussate delle piramidi. Tav. XIII. Fig. 4, 6. Tav. XI. Fig. 7.

160.

Fascicoli olivali, laterali, cuneati gracili e rotondi della midolla allungata. Tav. IX. Fig. 1. Tav. XIII. Fig. 4, 5, 6. Tav. XIV. Fig. 2, 3.

161.

Sostanza cinerea e commessura della midolla spinale. Tav. XII. Fig. 2.

162.

Fasci anteriori, laterali e posteriori. Tav. XI. Fig. 1. Tav. XII. Fig. 1, 3.

163.

Parte esterna ed interna dei fasci anteriori e posteriori cospicua specialmente nella regione cervicale. Tav. IX. Fig. 1. Tav. XI. Fig. 1. Tav. XII. Fig. 1, 3.

164.

Andamento dei fasci midollari nell' asse cerebro-spinale e loro rapporti coi nuclei cinerei. Tav. XII. Fig. 3. Tav. XIV. XV.

B

Organi dei sensi. Tav. XXI. fino alla XLII.

Organo del tatto. Tav. XVI. XVII. XVIII.

165.

Cute o derma e sua faccia esterna o libera. Tav. VII. Fig. 1, 4.

166.

Solchi propri della cute ora vorticosi, ora arcuati, ora stellari ec. e solchi dipendenti dai moti articolari, muscolari ec. Tav. XVI. Fig. 1, 4.

167.

Rughe e papille. Tav. XVI. Fig. 4. Tav. XVII. Fig. 2.

168.

Aperture e fori glandolari, fori pei peli. Tav. XVI. Fig. 1. Tav. XVII. Fig. 2, 3, 4, 5, 6.

169.

Faccia interna della cute, e fossette ch' essa presenta: sua continuità con la fascia sottocutanea. Tav. XVI. Fig. 4, 6, 7. Tav. XVII. Fig. 1.

170.

Pannicolo adiposo. Tav. XVI. Fig. 6, 7. Tav. XVII. Fig. 1, 3, 4.

171.

Borse mucose sottocutanee. Tav. XVII. Fig. 1.

172.

Epidermide e reticolo malpighiano. Tav. XVI. Fig. 1.

173.

Solchi, prolungamenti dell' epidermide sulle appendici e nei fori cutanei. Tav. XVIII. Fig. 1, 2, 3. Tav. XVII. Fig. 3, 4, 5. Tav. XVI. Fig. 1.

174.

Struttura dell' epidermide: cellule microscopiche Tav. XVI. Fig. 1. Tav. XVIII. Fig. 14.

175.

Unghie, loro parti che vi si contemplano, e loro lamellare struttura. Tav. XVI. Fig. 1. 2.

176.

Sostanza colorante del reticolo malpighiano, e sua apparenza microscopica. Tav. XVIII. Fig. 15.

177.

Corio e sua faccia esterna o papillare. Tav. XVI. Fig. 1. Tav. XVII. Fig. 2.

178.

Papille. Tav. XVII. Fig. 2.

179.

Massa cellulosa onde il corio è composto e sua diversa grossezza. Tav. XVII. Fig. 1, 3, 4, 5, 7. Tav. XVIII. Fig. 10.

180.

Sue fibre vedute al microscopio. Tav. XVIII. Fig. 4, 6.

181.

Criple e follicoli cutanei, e canali spirali, vale a dire follicoli sebacei semplici, follicoli loculati, glandole sebacee dei peli, glandole sudorifere. Tav. XVI. Fig. 1. Tav. XVII. Fig. 3, 4, 7.

182.

Bulbi piliferi. Tav. XVII. Fig. 5, 7. Tav. XVIII. Fig. 1, 2, 3.

183.

Forma e diverse parti dei peli; struttura microscopica dei medesimi. Tav. XVIII. Fig. 1, 3.

184.

Matrice delle unghie. Tav. XVI. Fig. 1, 3.

185.

Vasi sanguiferi e linfatici del corio. Tav. XVIII. Fig. 4, 5, 6, 8.

186.

Anse vascolari delle papille. Tav. XVIII. Fig. 6.

187.

Vasi dei follicoli piliferi. Tav. XVIII. Fig. 7.

188.

Nervi del corio, e reti nervose terminali che vi formano. Tav. XVIII. Fig. 9.

189.

Disposizione delle anse nervose nelle papille. Tav. XVIII. Fig. 12.

190.

Corpuscoli Paciniani, e loro struttura microscopica. Tav. XVIII. Fig. 10, 11.

Organo della vista. Tav. XIX fino alla XXV.

191.

Parti esterne nell'occhio, o tutamina oculi. Tav. XIX. XX. XXI. XXII.

192.

Sopraciglia e palpebre, superiore o maggiore, inferiore o minore, loro commessure, angoli dell'occhio, bordi palpebrali, fessura palpebrale, ciglia, faccia esterna ed interna delle palpebre. Tav. XIX. Fig. 1, 2, 3.

193.

Muscolo corrugatore dei sopraccigli. Tav. XX. Fig. 1, 2.

194.

Struttura delle palpebre: cute onde sono formate, e muscolo orbicolare distinto in due strati ciliare od orbitale; legamenti palpebrali. Tav. XX. Fig. 1, 2.

195.

Congiuntiva palpebrale, piega semilunare o terza palpebra analoga alla nictitante degli uccelli, caruncola lagrimale, e papille della congiuntiva detta. Tav. XIX. Fig. 1, 2, 3, 4.

196.

Glandole Meibomiane. Tav. XIX. Fig. 2, 5, 6. Tav. XX. Fig. 6.

197.

Tarsi, uno superiore maggiore, altro minore inferiore, e tendine dell'elevatore della palpebra superiore attaccato al tarso superiore. Tav. XX. Fig. 2. Tav. XXI. Fig. 3.

198.

Muscolo elevatore della palpebra superiore. Tav. XXII. Fig. 2, 4, 5.

199.

Arterie delle palpebre superiore ed inferiore, date dall'oftalmica, rami palpebrali della lacrimale, della trasversa della faccia, della temporale superficiale: archi arteriosi tarsei superiore ed inferiore. Tav. XX. Fig. 3.

200.

Vene e plessi venosi palpebrali. Tav. XX. Fig. 3.

201.

Vasi sanguiferi della congiuntiva palpebrale e delle glandole di Meibomio. Tav. XX. Fig. 4, 5, 6.

202.

Nervi delle palpebre e del muscolo elevatore della palpebra superiore. Tav. XXI. Fig. 1. Tav. XXIII. Fig. 5.

203.

Orbita aperta: periorbita, e suoi vasi arteriosi. Tav. XXII. Fig. 1.

204.

Apparecchio lagrimale. Tav. XIX. Fig. 2. Tav. XXI. Fig. 2, 3.

205.

Glandole lagrimali, superiore, od innominata di Galeno, inferiore, o congregate di Monro: orifizi dei loro dotti escretori. Tav. XIX. Fig. 2. Tav. XXI. Fig. 4, 5, 2, 3.

206.

Lacus lacrymalis: papille e punti lagrimali, canaletti lagrimali, o corna lagrimali, sacco lagrimale e canale nasale tanto chiuso che aperto. Tav. XIX. Fig. 1, 2, 3. Tav. XX. Fig. 4. Tav. XXI. Fig. 1, 2, 3.

207.

Muscolo del sacco lagrimale, detto anche tensore del tarso, o muscolo di Horner, e di Rosenmüller. Tav. XXII. Fig. 1.

208.

Vasi sanguiferi, e nervi della glandola lagrimale. Tav. XXIII. Fig. 1, 2, 3, 4.

209.

Bulbo dell'occhio. Tav. XXI. Fig. 2, 3, 5, 6, 7, 8.

210.

Congiuntiva oculare e suoi vasi. Tav. XXI. Fig. 5.

211.

Pinguedine orbitale circondante il bulbo oculare. Tav. XX. Fig. 2. Tav. XXII. Fig. 5.

212.

Muscoli del bulbo oculare, vale a dire i quattro muscoli retti ed i due obliqui. Tav. XXII. Fig. 1, 2, 3, 4.

213.

Legamento trocleare, e guaina sinoviale del tendine dell' obliquo superiore del bulbo oculare. Tav. XXII. Fig. 1.

214.

Muscoli del bulbo oculare vestiti del loro inviluppo aponeurotico, guaina propria della sclerotica ec. Tav. XXII. Fig. 5.

215.

Vasi e nervi circondanti il bulbo oculare, e vasi e nervi che lo penetrano. Tav. XXIII.

216.

Membrane del bulbo. Tav. XXI. XXIV.

217.

Sclerotica, o cornea opaca, od albuginea: sua faccia esterna ed interna o lamina fosca; suo foro, o lamina cribrosa che dà passaggio al nervo ottico, suoi altri fori pel passaggio dei vasi e nervi ciliari, suo solco per il seno circolare dell' iride, suoi vasi sanguiferi. Tav. XXI. Fig. 6, 7, 8. Tav. XXIII. Fig. 6. Tav. XXIV. Fig. 1, 2, 3, 5, 6.

218.

Cornea lucida, sue faccie, esterna o convessa coperta dalla congiuntiva, interna o concava, sua unione, come per incastro, con la sclerotica. Tav. XXI. Fig. 2, 3, 5, 6, 7, 8. Tav. XXII. Fig. 5. Tav. XXIV. Fig. 1, 5, 7.

219.

Lamina sopracoroidea, e membrana dell' umore acqueo, o tonaca Descemetiana o Demoursiana. Tav. XXIV. Fig. 1.

220.

Struttura microscopica della cornea lucida, e della membrana Demoursiana. Tav. XXV. Fig. 7.

221.

Membrana coroidea e sue faccie, esterna una vestita della lamina sopra-coroidea, interna l' altra coperta dal nero pigmento. Tav. XXIV. Fig. 1, 2, 3, 4, 8.

222.

Arterie ciliari posteriori brevi, vene ciliari posteriori, vasi vorticosi. Tav. XXIII. Fig. 3, 4, 6. Tav. XXIV. Fig. 2, 3, 4.

223.

Legamento ciliare, od orbicolo ciliare, suo plesso vascolare formato dalle arterie ciliari posteriori lunghe ed anteriori, suo plesso nerveo formato dai nervi ciliari. Tav. XXIV. Fig. 2, 3, 4, 8, 9. Tav. XXV. Fig. 11.

224.

Corona o corpo ciliare: sua porzione non fimbriata e margine dentato, sua parte fimbriata, processi ciliari. Tav. XXIV. Fig. 10, 11.

225.

Vasi del corpo o corona ciliare. Tav. XXV. Fig. 12.

226.

Iride e pupilla, suoi due margini uno pupillare, altro ciliare, sue faccie, anteriore una vestita della membrana dell' umore acqueo, po-

steriore l'altra vestita dell'uvea coperta da nero pigmento : sue pieghe ec. Tav. XXIV. Fig. 1,2,3,4,5,7,8,9.

227.

Circoli arteriosi maggiore e minore dell' iride , vene dell' iride e nervi. Tav. XXIV. Fig. 3, 7, 8, 9. Tav. XXV. Fig. 11, 12.

228.

Canale di Fontana , o seno circolare di Hovio , o venoso dell' iride. Tav. XXIV. Fig. 1.

229.

Macchie o reticelle dell' iride ingrandite. Tav. XXV. Fig. 9.

230.

Nero pigmento , e suoi tre strati, vale a dire strato nero , strato così detto del pigmento o nereggiante , strato cinereo o tunica Jacobiana Tav. XXV. Fig. 10. Tav. XXIV. Fig. 1,6.

231.

Retina , sue faccie , esterna una coperta dalla membrana Jacobiana, interna l' altra. Tav. XXIV. Fig. 6, 12, 13.

232.

Papilla del nervo ottico : questo nervo e suo neurilema Tav. XXIV. Fig. 1 al 6. Tav. XXV. Fig. 13.

233.

Piega trasversa , foro centrale della retina , e macchia gialla , o lembo giallo del detto foro. Tav. XXIV. Fig. 13.

234.

Porzione ciliare della retina : margine dentato , margine fioccoso. Tav. XXIV. Fig. 12.

235.

Arterie e vena centrale della retina, e loro distribuzione : suoi capillari. Tav. XXIV. Fig. 1. 6, 12, 13. Tav. XXV. Fig. 14.

236.

Lamine della retina , nervea o esterna , cellulosa-vascolosa o interna e struttura microscopica. Tav. XXV. Fig. 15. Tav. XXIV. 6, 12, 13.

237.

Camere dell' occhio , una anteriore, l'altra posteriore. Tav. XXIV. Fig. 1, 5, 7.

238.

Corpo ed umor vitreo : membrana ialoidea , canale ialoideo, e fossa trasversa. Tav. XXIV. Fig. 1,5,7,14,15.

239.

Porzione ciliare della membrana ialoidea detta lamina ciliare o zona dello Zinn , distinta in parte fimbriata col suo lembo dentato, ed in parte non fimbriata avente le pliche ciliari ed il canale dello Petit. Tav. XXIV. Fig. 15. 1.

240.

Corpo cristallino, sue faccie anteriore e posteriore , sostanza esterna , o molle, interna, o nucleo. Tav. XXIV. Fig. 1, 15, 16, 17. Tav. XXV. Fig. 4.

241.

Struttura stratiforme della lente, fibre ed archi che descrivono. Tav. XXV. Fig. 2, 3, 4.

242.

Fibre del cristallino vedute al microscopio. Tav. XXV. Fig. 6.

243.

Apparenza microscopica dell' umore di Morgagni. Tav. XXV. Fig. 5.

244.

Cristalloide e suoi vasi. Tav. XXV. Fig. 1.

245.

Vasi sanguiferi e nervi dell'organo della vista e del suo apparecchio. Tav. XXI. Fig. 1. Tav. XX. Fig. 3, 4,5,6. Tav. XXIII. Fig. 1 alla 6. Tav. XXIV. Fig. 2,3,4,6,7,8,9,12,13. Tav. XXV. Fig. 1,11,12,14.

246.

Orecchio esterno. Padiglione e sue prominenze, fosse, incisure. Elice, antelice, trago, antitrago, lobulo: fossa navicolare, fossa innominata o triangolare, conca, incisura dell' orecchio, incisura intertragica. Tav. XXVI. Fig. 1.

247.

Struttura dell' orecchio esterno: tegumenti, peli e glandole sebacee. Tav. XXVI. Fig. 1. Tav. XXVII. Fig. 5, 9, 7.

248.

Cartilagine auricolare e suo pericondrio: spina dell' elice, processo cartilagineo acuto, legamento di Valsalva. Tav. XXVI. Fig. 2, 3, 4, 5.

249.

Muscoli intrinseci ed estrinseci del padiglione dell' orecchio. Tav. XXVI Fig. 2, 3.

250.

Arterie, vene e nervi del padiglione. Tav. XXVII. Fig. 1, 2, 3, 4.

251.

Meato uditivo esterno: sue pareti: le due curvature che presenta: solco per la membrana del timpano. Tav. XXVI. Fig. 3, 4, 5. Tav. XXVII. Fig. 2, 3, 4, 5, 9.

252.

Porzione ossea e cartilaginea del meato, periostio, pericondrio, suo tegumento guernito di peli, glandole ceruminose. Tav. XXVII. Fig. 5, 9, 6, 8. Tav. XXVIII. Fig. 4, 5.

253.

Arterie, vene e nervi del meato uditivo esterno. Tav. XXVII. Fig. 9, 3.

254.

Membrana del timpano, sue facce esterna ed interna, il suo anello, il suo umbo. Tav. XXVII. Fig. 5. Tav. XXVIII. Fig. 3, 4, 5. Tav. XXX. Fig. 1.

255.

Lamina esterna, media o fibrosa, ed interna della membrana del timpano. Tav. XXVIII. Fig. 3, 4, 5.

256.

Arterie, vene e nervi della membrana del timpano. Tav. XXVII. Fig. 9. Tav. XXIX. Fig. 1, 2.

257.

Timpano od orecchio medio, o cavità del timpano: sue pareti, superiore detta lacunar, inferiore detta fondo, posteriore ed anteriore, esterna ed interna. Tav. XXVII. Fig. 5, 9. Tav. XXVIII. Fig. 1, 3, 6, 7.

258.

Promontorio, seno del timpano, fenestre ovale e rotonda, solco e canaletto timpanico. Tav. XXVIII. Fig. 6, 7.

259.

Apertura del canale per la corda del timpano, piramide, e cavità pel muscolo stapedio, orifizio delle cellule mastoidee, ponticello, fossa cocleariforme. Tav. XXVIII. Fig. 1, 6, 3, 7. Tav. XXIX. Fig. 5.

260.

Catena degli ossetti timpanici: martello, incude, osso lenticolare e staffa. Tav. XXVIII. Fig. 1, 2, 3, 7, 8. Tav. XXIX. Fig. 4, 5.

261.

Legamenti degli ossetti: i tre muscoli del martello e quello della staffa. Tav. XXVIII. Fig. 1, 2, 3, 4, 7, 8.

262.

Cellule mastoidee. Tav. XXVIII. Fig. 1, 3, 6, 7.

263.

Tuba Eustachiana: sua porzione

ossea, sua porzione cartilaginea, suoi orifizi timpanico e faringeo. Tav. XXVII, Fig. 5. Tav. XXVIII. Fig. 6, 7.

264.

Membrana mucosa della cavità del timpano, delle cellule mastoidee e della tuba Eustachiana. Tav. XXVII. Fig. 5. Tav. XXVIII. Fig. 3. 7. Tav. XXIX. Fig. 3.

265.

Vasi sanguiferi dell' orecchio medio: nervi attinenti alle parti di esso, o in esso contenute: ganglio auricolare ec. Tav. XXIX. Fig. 3, 4, 5, 6. Tav. XXX. Fig. 1, 2, 3, 4,

266.

Labirinto od orecchio interno. Tav. XXVII. XXVIII. XXX. XXXI.

267.

Labirinto osseo. Vestibolo, sue fosse o recessi, l' emisferico, e l' emielittico o semiovale, e fossa sulciforme. Tav. XXXI. Fig. 1, 2.

268.

Adito alla chiocciola od apertura della scala del vestibolo: apertura dell' acquedotto vestibolare: orifizi dei canali semicircolari, e macchie cribrose. Tav. XXXI. Fig. 1, 2.

269.

Canali semicircolari chiusi ed aperti, loro ampolle. Tav. XXVII. Fig. 5. Tav. XXXI. Fig. 1, 2. Tav. XXVIII. Fig. 1.

270.

Chiocciola aperta e chiusa, suo canale spirale, e giro primo, secondo e terzo o semiterzo terminante a cieco fondo o nella cupola e pareti esterna ed interna di detto canale. Tav. XXXI. Fig. 1, 2, 3. Tav. XXX. Fig. 4. Tav. XXVIII. Fig. 1.

271.

Pareti intermedie dei giri della chiocciola: lamina del modiolo. Tav. XXXI. Fig. 1, 6.

272.

Modiolo od asse: sua base, suo corpo, suo apice, il quale conviene con l' ultima porzione della parete intermedia detta, e si attacca alla faccia interna della cupola. Tav. XXXI. Fig. 1, 4.

273.

Fori del modiolo, sua sostanza spugnosa, suo canaletto centrale, e tratto spirale foraminulento della chiocciola. Tav. XXXI. Fig. 1. 2, 4, 6.

274.

Lamina spirale, uncino, la scala del timpano e quella del vestibolo. Tav. XXXI. Fig. 1. 4, 7, 8. Tav. XXX. Fig. 4. Tav. XXVIII. Fig. 1. — per gli acquedotti vedi la Tav. VIII della Osteologia.

275.

Labirinto membranoso. Tav. XXX. XXXI.

276.

Timpano secondario. Tav. XXXI. Fig. 3.

277.

Periostio del labirinto, e degli acquedotti, umore Cotuniano, o perilinfa. Tav. XXXI. Fig. 3, 4. 5, 6, 7.

278.

Lamina spirale membranacea, o cartilaginea chiamata zona da Valsalva, scale del timpano e del vestibolo, apertura per cui queste fra loro comunicano alla cupola, o cieco fine della chiocciola. Tav. XXXI. Fig. 4, 5, 6, 7.

279.

Sacchetti membranacei, vale a dire seno comune, o sacchetto allungato, od elittico: sacchetto rotondo o sferico. Tav. XXXI. Fig. 4.

280.

Canali semicircolari membranosi, loro ampolle, e piccoli setti

delle cavità ampollari. Tav. XXXI. Fig. 4, 9, 10.

281.

Otoliti od otoconie, linfa vitrea uditiva. Tav. XXXI. Fig. 4.

282.

Nervi e vasi sanguiferi del labirinto. Tav. XXXI. Fig. 4 alla 9.

---

Organo dell'olfatto. Tav. XXXII alla XXXV.

283.

Naso esterno, sua forma: sue parti, vale a dire, base del naso, dorso, radice, apice, alette o pinne, narici e loro setto mobile. Tav. XXXII. Fig. 1, 2.

284.

Struttura del naso esterno: cute, vibrisse, glandole sebacee, sua porzione ossea, e cartilaginea, le diverse cartilagini onde questa è composta, cioè cartilagini laterali superiore ed inferiore, cartilagini sesamoidee, cartilagini del setto. Tav. XXXII. Fig. 1 alla 6.

285.

Muscoli propri del naso esterno, vale a dire, muscolo piramidale o procero del Santorini, triangolare, o compressor maggiore delle narici, compressor minore, elevatore, dilatatore, o depressore, e depressore del setto mobile. Tav. XXXII. Fig. 7.

286.

Arterie, vene, e nervi. Tav. XXXIII. Fig. 1, 2.

287.

Naso interno: sue esterne od anteriori aperture, sue interne aperture o coane, setto delle narici. Tav. XXXII. Fig. 6. Tav. XXXIII. Fig. 3.

288.

Turbinati superiore, medio ed inferiore, e meati. Tav. XXXIII. Fig. 4. Tav. XXXIV. Fig. 1, 2, 3.

289.

Parete superiore o lacunar delle narici, parete inferiore, o fondo. Tav. XXXIII. Fig. 4. Tav. XXXIV. Fig. 1, 2, 3.

290.

Seni: seno mascellare, seni frontali, seni sfenoidali, cellule etmoidali. Tav. XXXIII. Fig. 3, 4. Tav. XXXIV. Fig. 1, 2, 3.

291.

Membrana pituitaria o Schneideriana, sue cripte o follicoli mucosi, sue papille, suoi villi, sue pieghe: membrana mucosa dei seni. Tav. XXXIII. Fig. 3, 4, 5. Tav. XXXIV. 1, 2, 3.

292.

Globuli microscopici del muco: cellule epiteliali ciliate. Tav. XXXIII. Fig. 6. — Tav. LXVI. Fig. 9.

293.

Arterie e vene: nervi. Tav. XXXIV. Fig. 4, 5. Tav. XXXV.

---

## C

### Organo del gusto ed apparecchio digerente. Tav. XXXVI fino alla LX.

294.

Parti contenenti la lingua o cavità orale, sua apertura circoscritta dalle labbra. Tav. XXXVI. XXXVII.

295.

Forma delle labbra: labbro superiore, suo prolabio, suo filtro; labbro inferiore, suo prolabio: angoli o commessure delle labbra, od angoli della bocca. Tav. XXXVI. Fig. 1. Tav. XXXVII. Fig. 3.

296.

Struttura delle labbra: cute, e membrana mucosa: freni delle labbra, glandolette mucipare labiali. Tav. XXXVI. Fig. 2. Tav. XXXVII. Fig. 3. Tav. XXXIX. Fig. 2.

297.

Muscoli delle labbra: muscoli del labbro superiore, vale a dire, elevatore comune dell'ala del naso e del labbro superiore, elevatore proprio, elevatore degli angoli delle labbra, zigomatici maggiore e minore, buccinatorio, orbicolare delle labbra. Tav. XXXVI. Fig. 1. Tav. XXXVIII. Fig. 1, 2.

298.

Muscoli del labbro inferiore, vale a dire quadrato del mento, elevatore del mento, triangolare depressore degli angoli della bocca, risorio del Santorini, orbicolare delle labbra ecc. Tav. XXXVI. Fig. 1, 2. Tav. XXXVIII. Fig. 1, 2.

299.

Vasi sanguiferi e nervi delle labbra. Tav. XXXVI. Fig. 2.

300.

Vestibolo della cavità orale: sua parete esterna formata dalla faccia interna delle labbra, e delle regioni buccinatorie: sua parete interna formata dalla faccia esterna delle gengive e dei denti. Tav. XXXVI. Fig. 2. Tav. XXXVII. Fig. 3.

301.

Denti d'amendue le mascelle: loro forma, e distinzione in incisivi canini e molari, loro articolazione per gonfosi con gli alveoli dei processi alveolari delle mascelle. Tav. XXXVII. Fig. 1, 3.

302.

Modo con cui la gengiva abbraccia il colletto del dente, periostio alveolare e dentario. Tav. XXXVII. Fig. 1, 2, 3.

303.

Canali alveolari della mascella superiore ed inferiore. Tav. XXXVII. Fig. 1.

304.

Struttura delle gengive: loro vascolarità. Tav. XXXVII. Fig. 2.

305.

Cavità dentaria, sostanze che compongono il dente, polpa dentaria, vasi sanguiferi e nervi alveolari o dentari. Tav. XXXVII. Fig. 1, 2.

306.

Apertura di sbocco del condotto stenoniano nella parete esterna del vestibolo. Tav. XXXVI. Fig. 2. Tav. XXXIX. Fig. 2.

307.

Muscoli spettanti alla detta parete del vestibolo, vale a dire muscoli delle labbra, e specialmente il buccinatorio. Tav. XXXVIII. Fig. 1, 2. Tav. XXXVI. Fig. 1.

308.

Membrana mucosa, e glandole mucipare, glandolette molari. Tav. XXXVI. Fig. 2. Tav. XXXVII. Fig. 3. Tav. XXXIX. Fig. 2. Tav. XLI.

309.

Muscoli masticatori, vale a dire digastrico o biventre della mascella inferiore, temporale e sua aponeurosi, massettere e sua aponeurosi, pterigoidei esterno ed interno. Tav. XXXVI. Fig. 1. Tav. XXXV. Fig. 1. Tav. XXXVIII. Fig. 1, 2, 3. Tav. XXXIX. Fig. 1.

310.

Glandola parotide, e suo condotto, parotide accessoria, aponeurosi parotidea. Tav. XXXVI. Fig. 1, 2. Tav. XXXIV. Fig. 2.

311.

Struttura della parotide, suoi rapporti coi vasi e coi nervi vicini: suoi vasi e nervi. Tav. XLVI. Fig. 2. Tav. XXXVI. Fig. 2. Tav. XXXIX. Fig. 2.

312.

Cavità orale propriamente detta: sua forma: sua parete superiore, o volta ossea del palato, sua parete inferiore occupata dalla lingua, pareti laterali ed anteriore formate dalla faccia interna dei denti e dalle gengive, parete posteriore formata dal velo palatino e presentante l'istmo delle fauci. Tav. XXXVII. Fig. 3. Tav. XXXIX. Fig. 2. Tav. XLI. Tav. XLII. Fig. 8.

313.

Struttura della volta palatina: vedi la porzione ossea nella Osteologia: membrana mucosa, glandole, vasi sanguiferi e nervi. Tav. XLI. Tav. XLIV. Fig. 2.

314.

Lingua: sua forma: apice, corpo, radice della lingua: dorso e foro cieco della medesima; bordi; frenulo della lingua, legamento glosso-epiglottico. Tav. XXXVII. Fig. 3, 4. Tav. XXXIX. Fig. 2, 3. Tav. XLIII. Fig. 4. Tav. XLII. Fig. 8.

315.

Membrana mucosa della lingua, o periglottide, sua continuità con quella della bocca, della laringe e della faringe, papille e fori ai lati del frenulo, che segnano gli sbocchi dei dotti Warthoniani, e Riviniani, Tav. XXXVII. Fig. 3, 4. Tav. XXXIX. Fig. 2, 3. Tav. XLII. Fig. 8.

316.

Pieghe, rughe e diverse papille della lingua, vale a dire papille coniche, papille fungiformi, papille circonvallate o grandi: glandolette e cripte mucose. Tav. XXXVII. Fig. 3, 4. Tav. XXXIX. Fig. 3, 4. Tav. XLI.

317.

Epitelio, e corpo mucoso, derma della lingua. Tav. XXXIX. Fig. 4.

318.

Cartilagine linguale ed osso ioide. Tav. XL. Fig. 1, 2. Tav. XLII. Fig. 8.

319.

Muscoli della lingua, cioè ioglosso, stiloglosso, genioglosso, linguale, trasverso della lingua. Tav. XL. Fig. 1, 2.

320.

Glandole intrinseche della lingua. Tav. XL. Fig. 3.

321.

Glandole annesse alla lingua come organo di gusto e di deglutizione, o glandole salivali inferiori, cioè glandola sotto-linguale e sotto-mascellare: loro condotti escretori, loro struttura. Tav. XL. Fig. 5. Tav. XXXIX. Fig. 2. Tav. XLVI. Fig. 2.

322.

Arterie, vene e nervi della lingua. Tav. XL. Fig. 3, 4, 5. Tav. XLI.

323.

Struttura vascolare e nervosa delle papille gustatorie. Tav. XLII. Fig. 2 fino alla 7.

324.

Istmo delle fauci, archi, colonne del palato, velo palatino, ugola, amigdale o tonsille, orifizi dei loro dotti escretori. Tav. XXXVII. Fig. 3. Tav. XLI. Tav. XLII. Fig. 8. Tav. XLIII. Fig. 4.

325.

Membrana mucosa del palato molle, e glandolette palatine. Tav. XLIII. Fig. 4. Tav. XLI.

326.

Muscoli del palato molle, cioè muscolo salpingo-stafilino interno od elevatore, muscolo salpingo-stafilino esterno o circonflesso, azigos dell' ugola, costrittori dell' istmo delle fauci, vale a dire glosso-stafilino e faringo-stafilino. Tav. XLIII. Fig. 3, 4. Tav. XLIV. Fig. 1, 2.

327.

Retrobocca o faringe: sua forma ad imbuto, sue pareti, anteriore, posteriore e laterali, sua base attaccata a quella del teschio osseo, sua parte media, sua estremità inferiore continua all' esofago. Tav. XLIII. Fig. 1 alla 4.

328.

Fori od aperture della parete anteriore, coane, istmo delle fauci glottide: parete posteriore della faringe corrispondente a detta parete. Tav. XLIII. Fig. 4. Tav. XLII. Fig. 8.

329.

Fori laterali o sbocchi delle tube Eustachiane corrispondenti al meato inferiore delle fosse nasali: fossette faringee situate al di dietro, e un po' superiori a' detti sbocchi: continuità della parete posteriore. Tav. XLII. Fig. 8. Tav. XLIV. Fig. 1.

330.

Membrana mucosa faringea, numerosi orifizi glandolari, glandolette della medesima. Tav. XLIII. Fig. 4. Tav. XLII. Fig. 8.

331.

I tre muscoli costrittori della faringe, e muscolo stilo-faringeo. Tav. XLIII. Fig. 1, 2, 3.

332.

Aponeurosi faringea. Tav. XLIII Fig. 1.

333.

Vasi e nervi della faringe. Tav. XLV. Fig. 3.

334.

Rapporti vascolari e nervosi della faringe ecc. Tav. XLV. Fig. 3. Tav. L.

335.

Esofago: sito e forma di esso canale, sue tre porzioni, cervicale, dorsale e addominale, sua continuità con la faringe, suo passaggio pel foro esofageo del diaframma, sua continuità con lo stomaco. Tav. XLIV. Fig. 3. Tav. XLIII. Fig. 1, 3. Tav. XLV. Fig. 3. Tav. L.

336.

Rapporti dell' esofago con le parti vicine. Tav. XLIV. Fig. 3. Tav. L.

337.

Struttura dell' esofago: membrana muscolare, suo strato esterno formato di fibre longitudinali, suo strato interno formato di fibre anulari, membrana cellulosa, membrana mucosa, pieghe longitudinali di questa membrana, cripte ecc. Tav. XLV. Fig. 1, 2.

338.

Vasi e nervi dell' esofago. Tav. XLV. Fig. 3.

339.

Struttura delle glandolette della membrana mucosa della descritta porzione di tubo digerente: glandole semplici, lobulate. Tav. XLVI Fig. 1.

340.

Apparenza od elementi microscopici dell'epitelio della anzidetta membrana. Tav. LX. Fig. 6.

341.

Cavità addominale, sue pareti, sue tre zone e regioni, peritoneo parietale, peritoneo viscerale. Tav. XLVI. Fig. 5. Tav. XLVII. XLVIII. L. Tav. IL. Fig. 2. Tav. XLIV. Fig. 3.

342.

Visceri contenuti nella zona superiore della cavità addominale, vale a dire stomaco, fegato, pancreas, milza. Tav. XLVII. XLVIII. L. Tav. IL. Fig. 2. Tav. XLIV. Fig. 3.

343.

Stomaco, sua forma, che è quella di una cornamusa, sue faccie anteriore e posteriore, suoi bordi o curvature grande e piccola, cieco fondo, antro pilorico, estremità pilorica, cardias. Tav. XLVII. XLVIII. IL. Tav. LI. Fig. 1, 4, 5.

344.

Rapporti dello stomaco coi visceri vicini, suoi legamenti, od epiploon, vale a dire epiploon gastro-epatico che offre il foro del Winslow, epiploon gastro-colico, o grande epiploon, epiploon, o legamento gastro-splenico: cavità degli epiploon. Tav. XLVII. XLVIII. Tav. IL. Fig. 1.

345.

Struttura dello stomaco: membrane: peritoneale, muscolare a fibre longitudinali, oblique ed anulari, cellulosa o vascolosa, mucosa. Tav. LI. Fig. 1, 4, 5. Tav. LII. Fig. 1.

346.

Orifizio e valvola pilorica, e muscolo sfinctere del piloro. Tav. LII. Fig. 1, 2. Tav. LI. Fig. 2.

347.

Fibra muscolare microscopica dello stomaco. Tav. LI. Fig. 3.

348.

Pieghe, struttura reticolata, fori glandolari della superficie libera della mucosa dello stomaco: glandole stomacali, indizio di villi, secondo Berres, alla valvola pilorica. Tav. LII. Fig. 1, 2, 5, 6.

349.

Vasi sanguiferi e nervi dello stomaco, loro distribuzione per le membrane ond'è composto, capillari e specialmente della mucosa. Tav. LI. Fig. 4, 5. Tav. LV. Fig. 1, 2. Tav. LII. Fig. 4, 5, 6.

350.

Duodeno, suo sito, sua forma, sue tre posizioni, suoi rapporti con le parti o visceri vicini, sua continuità con lo stomaco e col digiuno. Tav. L. Tav. LVI. Fig. 3. Tav. LV. Fig. 1. Tav. LI. Fig. 5.

351.

Struttura del duodeno: membrana sierosa o peritoneale che ne veste la sola faccia anteriore, o membrana muscolare a fibre longitudinali esterne, e circolari interne, membrana cellulosa, strato glandolare delle glandole di Brunner, membrana interna villosa. Tav. LI. Fig. 1, 2, 5. Tav. LII. Fig. 1. Tav. LIV. Fig. 4, 6, 7.

352.

Valvole conniventi, villi, papille ed orifizio segnante lo sbocco dei condotti coledoco e pancreatico. Tav. LIV. Fig. 4, 7.

353.

Vasi sanguiferi e nervi del duo-

deno. Tav. L. Tav. LI. Fig. 5. Tav. LIV. Fig. 7. Tav. LV. Fig. 1, 2.

354.

Fegato : suo sito e suoi rapporti, sua forma, suoi bordi e faccie, solco ombellicale, solco trasverso o porta del fegato, suoi lobi destro o maggiore, sinistro o minore, lobulo Spigeliano, eminenze porte, solco per la cava ascendente, fossa per la cistifellea. Tav. XLVII. XLVIII. IL. L. Tav. LII. Fig. 7, 8.

355.

Inviluppo peritoneale, legamenti del fegato formati dal peritoneo, vale a dire legamento sospensorio o falciforme, legamenti laterali o triangolari, legamento coronario ed epato-duodenale: epiploon gastro-epatico: foro del Winslow. Tav. XLVIII. Tav. IL. Fig. 2. Tav. L. Tav. LII. Fig. 7, 8. Tav. LIII. Fig. 1.

356.

Legamento rotondo e capsula Glissoniana. Tav. LII. Fig. 7, 8. Tav. LIII. Fig. 2.

357.

Acini del fegato, dotti biliferi, poro biliare, cistifellea, suo sito, sua forma, condotto cistico, condotto coledoco, sua anastomosi col pancreatico e suo sbocco nel duodeno. Tav. LIII. Fig. 2, 3. Tav. LIV. Fig. 4, 7.

358.

Struttura del coledoco, dei dotti epatico e cistico : valvola di Heistero, membrane della cistifellea. Tav. LIV. Fig. 7.

359.

Vasi sanguiferi del fegato : vena porta epatica e sue diramazioni per la sostanza del fegato : nervi del fegato : capillari. Tav. LIII. Fig. 2, 3. Tav. LV. Fig. 1.

360.

Vasi sanguiferi della cistifellea, rete che formano sotto la mucosa, rete prominente entro la cavità della cistifellea, nervi della medesima. Tav. LI. Fig. 4, 5. Tav. LIII. Fig. 2. Tav. LIV. Fig. 7.

361.

Vene epatiche e loro sbocco nella cava ascendente : capillari delle vene epatiche. Tav. LIII. Fig. 2, 3.

362.

Milza : suo sito e forma, sua faccia convessa, sua faccia concava ed hilo, suoi margini, sue incisure, sue estremità, suoi rapporti. Tav. XLVIII. L. Tav. LI. Fig. 5. Tav. LIII. Fig. 4.

363.

Inviluppo sieroso peritoneale della milza, legamento gastro-splenico. Tav. LI. Fig. 4. Tav. LIII. Fig. 4. Fig. LIV. Fig. 1. Tav. LL. Fig. 1.

364.

Inviluppo fibroso proprio della milza, struttura cavernosa o vascolare di essa. Tav. LIV. Fig. 1, 2.

365.

Vasi sanguiferi splenici, vasi brevi che ne provengono, avanti che si diramino per la milza, involucro fibroso di questi vasi diramantisi entro di essa, rapporti che esistono tra vene ed arterie diramantisi per la milza, vasi e glandole linfatiche spleniche profonde, e nervi splenici. Tav. LIV. Fig. 1, 2. Tav. LI. Fig. 5. Tav. LIII. Fig. 4. Tav. LV. Fig. 1.

366.

Corpuscoli splenici, o Malpighiani, loro vasi, liquore splenico. Tav. LIV. Fig. 2, 3.

367.

Pancreas : suo sito e forma : testa, corpo e coda : suoi margini,

solco al margine superiore, sue faccie, suoi rapporti, suo velame peritoneale, piccolo pancreas. Tav. L. Tav. IL. Fig. 1. Tav. LI. Fig. 5. Tav. LIII. Fig. 4.

368.

Struttura lobulare ed acinosa o granellosa del pancreas: condotto pancreatico: sua unione con il coledoco e sbocco insieme nel duodeno. Tav. LIV. Fig. 4, 5, 7.

369.

Vasi sanguiferi, e nervi del pancreas. Tav. LIII. Fig. 4. Tav. LV. Fig. 1.

370.

Restante degli intestini tenui: intestino digiuno ed intestino ileo: loro forma ed anse, loro situazione e rapporti: grande omento od epiploon gastro-colico onde sono coperti. Tav. XLVIII. XLVII. L.

371.

Involucro sieroso degli intestini digiuno ed ileo. mesenterio. Tav. LVI. Fig. 1, 4. Tav. IL. Fig. 2. Tav. L.

372.

Membrana muscolare di essi: sue fibre esterne longitudinali apparenti specialmente nella convessità delle anse: fibre anulari. Tav. LVI. Fig. 1. Tav. LIV. Fig. 6.

373.

Membrana cellulosa, o vascolosa, e membrana interna o mucosa o villosa. Tav. LVII. Fig. 2. Tav. LIV. Fig. 4.

374.

Valvole conniventi o di Kercringio, villi, orifizi glandolari innumerevoli di detta membrana distinti in quelli delle glandole tubolate, o tuboli di Galeati, o glandole di Lieberkühn, in quelli delle glandole solitarie ecc. Tav. LVII. Fig. 2, 3, 4, 5. Tav. LIV. Fig. 4, 7.

375.

Glandole o tuboli di Galeati o di Lieberkühn, e glandole mucipare solitarie. Tav. LVII. Fig. 5.

376.

Chiazze del Peyer, o glandole Peyerane dell'ileo. Tav. LVII. Fig. 4. Tav. LIX. Fig. 5.

377.

Arterie, vene e nervi dell'intestino tenue. Tav. LVI. Fig. 1, 3, 4. Tav. LVII. Fig. 1.

378.

Disposizione dei vasi sanguiferi nelle diverse membrane, nelle villosità o villi, nelle glandole intestinali, specialmente ai loro orifizi, nelle glandole del Peyer. Tav. LVI. Fig. 1. Tav. LIX. Fig. 3, 4, 5, 6.

379.

Vasi linfatici e chiliferi, disposizione dei chiliferi nei villi, struttura microscopica del chilo. Tav. LX. Fig. 2, 3, 4. Tav. LVI. Fig. 4.

380.

Continuità del digiuno col duodeno, e dell'ileo col crasso intestino. Tav. IL. Fig. 2. Tav. LI. Fig. 5. Tav. LIV. Fig. 4, 6. Tav. LVI. Fig. 2, 3. Tav. LVII. Fig. 1. Tav. LVIII Fig. 1, 2.

381.

Intestino crasso, sua forma e situazione, suoi rapporti, sua distinzione in cieco, colon, e retto, ano. Tav. XLVII. XLVIII. Tav. IL. Fig. 2. Tav. L. Tav. LVI. Fig. 2, 3, 5. Tav. LIX. Fig. 1, 2.

382.

Cieco, sua forma e sito: unione del cieco coll'ileo: appendice vermiforme e suo mesenterio: concamerazioni del cieco: suo inviluppo sieroso e mesocieco: appendici epiploiche. Tav. IL. Fig. 2. Tav. LVI. Fig. 2, 3.

383.

Colon ascendente, trasverso, discendente, e porzione sigmoidea: concamerazioni coliche, inviluppo sieroso, mesocolon, appendici epiploiche: unione del colon o del mesocolon trasverso col grand'epiploon, continuazione di questo nel mesenterio. Tav. IL. Fig. 1, 2. Tav. L.

384.

Retto sua forma e sito: involucro sieroso e mesoretto. Tav. IL. Fig. 2. Tav. L.

385.

Membrana muscolare dell'intestino crasso: fibre longitudinali raccolte in tre fasci o fettuccie, dette legamenti del colon: loro origine dal cieco al luogo d'innestamento dell'appendice od intestino vermiforme, loro andamento: fibre trasverse od anulari. Tav. IL. Fig. 2. Tav. LVI. Fig. 2, 3. Tav. LVIII. Fig. 4.

386.

Disposizione delle fibre muscolari longitudinali nel retto intestino, sue fibre trasverse od anulari: sfinctere interno. Tav. LVI. Fig. 5.

387.

Membrana cellulosa o vascolosa: membrana mucosa, e sua apparenza reticolata: pieghe valvolose circoscriventi le concamerazioni nel cieco e nel colon: pieghe della mucosa del retto: orifizi glandulari delle glandole o tuboli di Galeati, e delle glandole mucose solitarie. Tav. LVIII. Fig. 2, 3, 4. Tav. LIX. Fig. 1, 2, 7.

388.

Valvola ileo-cieccale od ileo-colica, sua forma, sue labbra: sbocco dell'appendice vermiforme nel cieco e valvola a questo sbocco. Tav. LVIII. Fig. 2, 4.

389.

Vasi sanguiferi e nervi dell'intestino crasso. Tav. LVI. Fig. 3, 5, Tav. LVII. Fig. 1. Tav. LVIII. Fig. 1.

390.

Disposizione reticolata dei vasi sanguiferi nella membrana mucosa del crasso intestino. Tav. LIX. Fig. 7.

391.

Distribuzione dei nervi per le membrane degl'intestini e dello stomaco. Tav. LX. Fig. 1. Tav. LII. Fig. 4.

392.

Cilindri dell'epitelio della membrana mucosa intestinale e confronto dell'apparenza microscopica di questo epitelio con l'apparenza microscopica dell'epitelio della mucosa della porzione sopradiaframmatica dell'apparecchio digerente; Tav. LX. Fig. 5, 6.

---

D

Cuore, polmoni e laringe. Tav. XLVII. XLVIII. L. Tav. LXI fino alla LXVIII.

393.

Cavità toracica: sua forma, sua separazione dall'addome mediante il diaframma, e dal collo mediante aponeurosi. Tav. XLIV. Fig. 3. Tav. XLVII. XLVIII. Tav. L. Tav. LXI. Fig. 1, 2, 3.

394.

Cuore, suo sito e forma: base ed apice, faccie anteriore e poste-

riore, bordi, solchi longitudinali anteriore e posteriore, solco circolare, e grossi vasi che alla base si annettono. Tav. XLVIII. Tav. LXII. Fig. 3, 4, 5. Tav. LXIII. Fig. 3. Tav. LXIV. Fig. 1.

395.

Pericardio, sua porzione libera, sua adesione al centro frenico e fibre che prende da questo centro, suoi rapporti: esocardo, o porzione reflessa: corna del pericardio. Tav. XLVII. XLVIII. L. Tav. LXII. Fig. 1, 2.

396.

Orecchiette e seni venosi, ventricoli chiusi ed aperti. Tav. XLVIII. Tav. LXII. Fig. 3, 4, 5. Tav. LXIV. Fig. 1, 2, 3. Tav. LXIII. Fig. 1, 3.

397.

Seno venoso ed orecchietta destra: loro forma, sito, rapporti con lo sterno e con le cartilagini costali, rapporti col pericardio, col centro frenico, col polmone destro, col fegato ecc. non che coi grossi vasi che sorgono dal cuore: innestamento delle due cave nel seno detto. Tav. XLVII. Tav. XLVIII. Tav. LXII. Fig. 1, 2, 3.

398.

Interno del seno venoso e dell'orecchietta destra: muscoli pettinei, e colonnette reticolate ed a pennello dell'orecchietta. Tav. LXIII. Fig. 1.

399.

Orifizio della cava superiore scolpito nella parete superiore, orifizio della cava inferiore scolpito nella parete posteriore, e valvola Eustachiana. Tav. LXIII. Fig. 1.

400.

Setto interauricolare, tubercolo di Lower, fossa ovale, anello di Vieussens, orifizio della grande vena coronaria del cuore, e valvola di Thebesio: fonti thebesiani. Tav. LXIII. Fig. 1.

401.

Orifizio auricolo ventricolare destro e anello o zona fibro-elastica ond'è fornito, prolungantesi nella valvola tricuspidale. Tav. LXIII. Fig. 1.

402.

Ventricolo destro o polmonale, sua forma esteriore e sito, suoi rapporti: sua cavità. Tav. XLVIII. Tav. LXII. Fig. 3, 4, 5. Tav. LXIII. Fig. 1, 3. Tav. LXIV. Fig. 1.

403.

Interno del ventricolo, trabecole, o colonnette carnose, setto interventricolare o parete sinistra del ventricolo, muscoli papillari. Tav. LXIII. Fig. 1.

404.

Orifizio auricolo-ventricolare o venoso, valvola tricuspidale ond'è munito. Tav. LXIII. Fig. 1. Tav. LXV. Fig. 1, 3.

405.

Orifizio arterioso del ventricolo detto, le tre valvole semilunari, e loro noduli chiamati corpuscoli del Morgagni. Tav. LXIII. Fig. 1, 2. Tav. LXV. Fig. 1.

406.

Arteria polmonale; sua divisione nei due rami polmonali diramantisi pei polmoni: legamento del Botallo. Tav. LXIII. Fig. 1, 2, 3. Tav. LXIV. Fig. 1, 2. Tav. LXVII. Fig. 1.

407.

Seno venoso ed orecchietta sinistra; loro forma, situazione e rapporti col pericardio e coi vasi maggiori: innestamento delle quattro vene polmonali. Tav. LXII. Fig. 2. 4, 5. Tav. LXIII. Fig. 3. Tav. LXIV. Fig. 1, 2.

408.

Orifizi delle quattro vene polmonali. Tav. LXIV. Fig. 2.

409.

Orifizio auricolo-ventricolare sinistro e sua zona fibro-elastica. Tav. LXIV. Fig. 2.

410.

Setto interauricolare, e foro o canaletto obliquo che talora rinviensi, residuo del foro ovale corrispondente alla fossa ovale. Tav. cit. Fig. cit.

411.

Ventricolo sinistro: forma, sito, rapporti di questo ventricolo. Tav. XLVIII. Tav. LXII. Fig. 3, 4, 5. Tav. LXIII. Fig. 3. Tav. LXIV. Fig. 1, 2, 3.

412.

Interno del ventricolo, trabecole o colonnette carnose, muscoli papillari, setto interventricolare ecc. Tav. LXIV. Fig. 3.

413.

Valvola mitrale ond' è munito il foro venoso od auricolo-ventricolare Tav. LXIV. Fig. 2, 3. Tav. LXV. Fig. 1.

414.

Foro od orifizio arterioso del ventricolo sinistro, tre valvole semilunari ond' è munito, loro corpuscoli Aranziani; arteria aorta ascendente. Tav. LXIV. Fig. 2, 3, 4. Tav. LXV. Fig. 1.

415.

Struttura del cuore: esocardo ed endocardo: pinguedine del cuore; endocardo del seno venoso destro e dell'orecchietta corrispondente continuo con la membrana interna delle vene cave, e della grande vena coronaria del cuore, non che con l'endocardo del ventricolo destro: continuità di questa porzione di endocardo pertinente al ventricolo con la membrana interna dell'arteria polmonale. Tav. LXIII. Fig. 1, 3. Tav. LXIV. Fig. 1. Tav. LXV. Fig. 1, Tav. LXII. Fig. 3.

416.

Endocardo del seno venoso ed orecchietta sinistra, del ventricolo sinistro, continuità dell'endocardo con la membrana interna delle vene polmonali e con la membrana interna dell'arteria aorta. Tav. LXIV. Tav. 2, 3, 1. Tav. LXII. Fig. 3.

417.

Fibre muscolari del cuore, e zone fibro-elastiche che si trovano agli orifizi auricolo-ventricolari, o venosi ed arteriosi dei ventricoli. Tav. LXV. Fig. 2 alla 6. Tav. LXVI. Fig. 1, 2.

418.

Fibre muscolari comuni dei seni venosi del cuore, e fibre proprie, loro andamento e disposizione. Tav. LXV. Fig. 2, 3, 4, 5.

419.

Fibre muscolari comuni e proprie dei ventricoli, e cioè strato superficiale e strati profondi, loro disposizione e andamento. Tav. LXV. Fig. 2, 4, 5, 6. Tav. LXVI. Fig. 1, 2.

420.

Arterie e vene coronarie e nervi del cuore. Tav. LXII. Fig. 4, 5 Tav. LXIII. Fig. 3. Tav. LXIV. Fig. 1. Per le arterie vedi la Tav. II dell'Angiologia.

421.

Polmoni: loro sito e forma: base, che è inferiore, apice, che è superiore, faccie anteriore, esterna, posteriore ed interna: hilo o fessura della faccia interna: radice dei polmoni, solchi e partizione in lobi: polmone destro più corto e grosso, diviso in tre lobi, superiore, medio, inferiore: polmone si-

nistro più lungo e sottile, diviso in due lobi: lobuli, nei quali sono suddivisi i lobi detti: macchiette nere dei polmoni. Tav. XLVII. XLVIII. L. Tav. LXIII. Fig. 3. Tav. LXIV. Fig. 1.

422.

Pleure: loro forma: pleura parietale, costale cioè, diaframmatica e tracheliana: pleura polmonale: mediastini. Tav. XLVII. XLVIII. L. Tav. LXI. Fig. 1, 2.

423.

Struttura dei polmoni: cellule o vescichette aeree onde i lobuli sono composti, bronchi e loro ramificazioni: bronchi primari, aspera arteria o trachea. Tav. LXVI. Fig. 3, 10, 11, 12.

424.

Porzione cartilaginea e membranosa dell'aspera arteria e dei bronchi: anelli incompleti, dei quali è composta la porzione cartilaginea; differenza di forma e di grandezza di questi anelli: progressivo impiccolimento di essi nelle diramazioni bronchiali fino alla loro totale scomparsa: pericondrio e tessuto fibroso interposto agli anelli. Tav. LXVI Fig. 3 alla 7.

425.

Porzione membranosa; suo strato glandolare composto di piccole glandole lobulate: muscolo trasverso, fibre o muscolo longitudinale del Morgagni. Tav. LXVI. Fig. 4, 7.

426.

Membrana mucosa della trachea e dei bronchi piena di piccoli orifizi glandolari, che sono gli sbocchi dei condotti escretori delle glandole lobulate anzidette. Tav. LXVI Fig. 8.

427.

Epitelio di detta membrana mucosa il quale presenta al microscopio dei cilindri ciliati: questi cilindri. Tav. LXVI. Fig. 9.

428.

Cellette e vescichette aeree non d'altro quasi composte che da ciechi fondi della mucosa delle diramazioni bronchiali, le quali cellette veggonsi continue coi bronchi membranosi e costituiscono i lobuli. Tav. LXVI. Fig. 11, 12. Tav. LXVII. Fig. 2.

429.

Glandole linfatiche bronchiali e tracheali. Tav. LXVI Fig. 4.

430.

Arterie e vene polmonali, e vasi bronchiali: plessi nervosi polmonali. Tav. LXIII. Fig. 3. Tav. LXIV. Fig. 1. Tav. LXVII. Fig. 1. Tav. XLV. Fig. 3.

431.

Reti vascolari sanguifere delle vescichette aeree: anastomosi delle diramazioni dei vasi bronchiali con le fine diramazioni dei polmonali. Tav. LXVII. Fig. 2, 3.

432.

Laringe: sua forma, sito, rapporti e continuità con la trachea, con la parete anteriore della faringe, con la base della lingua, pomo di Adamo ec. Tav. XLII. Fig. 8. Tav. XLIII. Fig. 3, 4. Tav. XLIV. Fig. 3. Tav. XLVII. XLVIII. Tav. LXVII. Fig. 4 fino alla 7. Tav. LXVIII. Fig. 2, 4, 5, 6, 7, 8, 10.

433.

Scheletro cartilagineo della laringe: cartilagini e fibro-cartilagini ond'è formato, e cioè epiglottide, tiroide, cricoide, aritenoidi: nuclei cartilaginei del Wrisberg: cartilagini capitulate del Santorini; forma, sito delle noverate cartilagini. Tav. LXVII. Fig. 4, 6. Tav. LXVIII. Fig. 1, 2, 3.

434.

Articolazioni di queste cartilagini fra loro; legamenti di tali articolazioni, legamenti che tengono unito lo scheletro cartilagineo della laringe all'osso ioide ec. Tav. LXVII. Fig. 4, 5. Tav. LXVIII. Fig. 1, 2.

435.

Muscoli intrinsici della laringe, vale a dire muscolo crico-tiroideo, muscoli crico-aritenoidei posteriore e laterale: muscolo tiro-aritenoideo; aritenoidei trasverso ed obliqui, tiro-epiglottico. Tav. LXVIII. Fig. 2 fino alla 6.

436.

Membrana mucosa laringea: suoi orifizi glandolari: ventricoli della laringe: corde vocali: glottide o fessura glottidea. Tav. LXVIII. Fig. 5. 6, 7, 8. Tav. LXVII. Fig. 6, 7.

437.

Glandolette della mucosa detta, glandole aritenoidi. Tav. LXVIII. Fig. 4.

438.

Glandola tiroide: sua forma e sito: lobi ed istmo; suo muscolo ecc. Tav. LXVII. L. Tav. LXI. Fig. 2. Tav. LXVIII. Fig. 10, 7. Tav. XLVI. Fig. 3.

439.

Vasi sanguiferi della glandola tiroide e della laringe: capillari della mucosa laringea: nervi laringei. Tav. LXVIII. Fig. 2, 7, 8, 9, 10. Tav. XLV. Fig. 3.

---

## E

### Apparecchio uro-genitale.

Visceri uro-poietici. Tav. XLVI. IL. L. LXIX. LXX. LXXII. LXXIII. LXXV. LXXVII.

440.

Reni: loro situazione e forma: faccie anteriore e posteriore: estremità superiore ed inferiore, margini esterno o convesso, interno o concavo, hilo del rene: rapporti dei reni con le altre parti e visceri dell'addome. Tav. L. Tav. LXIX. Fig. 1.

441.

Inviluppo fibroso dei reni. Tav. LXIX. Fig. 2, 3.

442.

Struttura dei reni: sostanza estesa rna o glandolosa o vascolosa dei reni, sua grossezza, sua esterna superficie liscia, e aderente allo inviluppo fibroso della glandola: sua faccia interna conformata in cavità, che ricevono la base delle piramidi, ed in setti interposti alle piramidi stesse. Tav. LXIX. Fig. 2, 3.

443.

Sostanza tubolare o midollare: piramidi o coni ond'è rappresentata: loro base ricevuta nelle cavità della faccia interna della sostanza corticale o glandolosa: loro corpo, loro apice o papilla guernita di pertugi aprentisi entro i calici. Tav. LXIX. Fig. 2, 3.

444.

Tessitura delle due sostanze: sostanza corticale; numerosi vasi dei quali consta provenienti dalle arterie e vene renali o emulgenti: origine od inserzione di questi vasi, loro modo di distribuzione entro il rene, e la sostanza corticale particolarmente. Tav. LXIX. Fig. 4.

445.

Corpuscoli renali del Malpighi: loro estrema vascolarità, che li fa apparire come piccole placentule di capillari: loro rapporti coi tuboli oriniferi: capillari della sostanza corticale. Tav. LXX. Fig. 2, 3. Tav. LXIX. Fig. 4.

446.

Sostanza tubolare: tuboli, origine di questi tuboli: dotti di Ferrein, dotti di Bellini: unione dicotomico dei tuboli, loro calibro presso che uniforme: sbocchi dei tuboli alla sommità delle piramidi o alle papille entro i calici. Tav. LXX. Fig. 2, 3.

447.

Calici, loro situazione e forma, loro rapporto con le papille: loro unione o continuazione nella pelvi renale: questa pelvi: struttura membranosa dei calici e della pelvi detta. Tav. LXIX. Fig. 2, 3.

448.

Plessi nervosi dei reni, e distribuzione dei rami loro lungo i vasi sanguiferi renali. Tav. LXX. Fig. 1. Tav. LV. Fig. 1.

449.

Ureteri: loro forma, situazione e rapporti, loro continuità con la pelvi renale ed inserzione nel basso fondo della vescica orinaria: loro struttura membranacea. Tav. L. Tav. LXIX. Fig. 1, 2, 3. Tav. LXX. Fig. 9. Tav. LXXII. Fig. 2. Tav. LXXVII. Fig. 1.

450.

Vasi e nervi della pelvi renale e degli ureteri. Tav. LXIX. Fig. 2. Tav. LXX. Fig. 1.

451.

Vescica orinaria: suo sito: sua configurazione un po' diversa nei due sessi: faccie di essa vescica, vale a dire faccia anteriore, posteriore, laterali, superiore ed inferiore: fondo, corpo, basso fondo e collo della medesima: rapporti con le parti vicine: Tav. IL. L. Tav. LXIX. Fig. 1. Tav. LXX. Fig. 9. Tav. LXXV. Fig. 3. Tav. LXXVII. Fig. 1.

452.

Uraco, e legamenti laterali. Tav. XLVI, Fig. 5.

453.

Struttura della vescica orinaria: membrana sierosa avventizia o peritoneale che ne veste la faccia posteriore ed un po' i lati: cellulare esteriore del peritoneo che su di essa prolungasi. Tav. LXX. Fig. 9. Tav. LXIX. Fig. 1. Tav. LXXIII. Fig. 8. Tav. LXXV. Fig. 3.

454.

Membrana muscolare della vescica orinaria: fasci esterni diretti dal fondo al collo, e costituenti il muscolo detrusor urinae degli antichi: fasci interni ad incesso trasversale costituenti al collo della vescica un vero sfinctere. Tav. LXIX. Fig. 1. Tav. LXXII. Fig. 2, 6.

455.

Membrana cellulosa, e mucosa la quale ultima circoscrive con la sua faccia libera la cavità della vescica: esili orifizi glandolari, onde questa membrana è piena: sbocchi degli ureteri, trigono vescicale ed ugola. Tav. LXXII. Fig. 5.

456.

Vasi sanguiferi della vescica orinaria: plessi venosi vescicali: distribuzione dei vasi detti per le membrane di essa: capillari della mucosa: nervi vescicali. Tav. LXX. Fig. 9. Tav. LXXII. Fig. 2, 4, 6. Tav. LXXVII. Fig. 1.

457.

Capsule soprarenali o reni succenturiati: loro situazione e forma: faccie anteriore e posteriore, margine convesso o maggiore, margine concavo, minore, applicato alla estremità superiore del rene corrispondente. Tav. L. Tav. LXIX. Fig. 1.

458.

Struttura dei reni succenturiati: loro lobuli: cavità contenente l'umor fosco, che gli antichi credevano atrabile: arterie e vene che vi spettano. Tav. LXIX. Fig. 1. Tav. LXX. Fig. 5, 6, 7, 8,

---

Parti genitali dell'uomo. Tav. XLVI. XLVII. XLVIII. L. LXIX alla LXXIII.

459.

Testicoli, loro forma e situazione, loro divisione in didimo ed epididimo: cordone spermatico, loro inviluppi: borsa o scroto, rafe dello scroto e peli: dartos: due borse nelle quali è conformato, una per ciascun testicolo: setto del dartos. Tav. XLVI, Fig. 5. Tav. XLVII. XLVIII. Tav. LXX. Fig. 9. Tav. LXXI. Fig. 1. Tav. LXXIII. Fig. 8.

460.

Cremastere o tunica eritroidea: origine di questo muscolo dal pube e dal muscolo obliquo interno dell'addome: archi od anse carnee che presenta: sua aponeurosi. Tav. LXXI. Fig. 1.

461.

Vaginale comune continua con la fascia transversalis, vaginale propria divisa in porzioni libera, e riflessa Tav. LXXI. Fig. 3, 5, 6.

462.

Didimo o testicolo propriamente detto; sua forma ovale un po' compressa: sue faccie, suoi bordi, sue estremità: membrana fibrosa che immediatamente l'avvolge od albuginea: setti che manda nello interno del testicolo, e loro disposizione e confluenza nel corpo d' Higmoro, provincie del testicolo. Tav. LXXI. Fig. 5, 6. Tav. LXXII. Fig. 2.

463.

Epididimo, o sopratesticolo; sua forma e sito: suoi nessi col didimo; sue parti, cioè capo, corpo e coda; appendice dell'epididimo. Tav. LXXII. Fig. 1, 2.

464.

Lobuli del testicolo contenuti nelle provincie sopradette: vasi seminiferi dei quali sono composti i lobuli: disposizione dei vasi seminiferi a modo di gomitoli; vasi retti, rete testis così detta dall'Haller, vasi afferenti, coni vascolari, canale flessuoso dell' epididimo: dotto deferente continuazione di detto canale, il quale dotto comincia dalla coda dell'epididimo Tav. LXXII. Fig. 1.

465.

Vasi sanguiferi testicolari: loro origine o terminazione: plesso pampiniforme: loro distribuzione pel didimo e per l'epididimo non meno che pei loro inviluppi. Tav. LXIX. Fig. 1. Tav. LXXI. Fig. 3. 6. Tav. LXXII. Fig. 2.

466.

Rapporti dei vasi testicolari con il condotto deferente: funicolo spermatico che essi insieme entrano a comporre: passaggio del funicolo per il canale inguinale. Tav. LXXI. Fig. 1, 3, 4. Tav. LXIX. Fig. 1. Tav. LXXII. Fig. 2.

467.

Canale inguinale: suo sito, forma, e direzione, suoi anelli esterno ed interno: rapporti del funicolo spermatico con l'arteria epigastrica. Tav. LXXI. Fig. 1, fino alla 4.

468.

Parti muscolari ed aponeurotiche che entrano a comporre, il canale detto e sue pareti: parete anteriore formata dall'aponeurosi dell'obliquo esterno dell'addome: parete inferiore formata dal legamento del Fallopio: parete superiore formata dal margine inferiore dell'obliquo interno, e del trasverso; parete posteriore formata dalla fascia trasversale. Tav. LXXI. Fig. 1. fino alla 4.

469.

Rapporti del condotto deferente con la vescica orinaria e col retto intestino e sua continuazione nelle vescichette seminali. Tav. LXXII. Fig. 2, 3. Tav. LXX. Fig. 9.

470.

Vescichette seminali: loro forma e sito: loro rapporti col retto intestino, con la vescica orinaria, coi dotti deferenti: loro struttura. Tav. L. Tav. LXX. Fig. 9. Tav. LXXII. Fig. 2. Tav. LXXIII. Fig. 1.

471.

Condotti eiaculatori: loro sito, rapporti, e forma: loro sbocco nell'uretra prostatica. Tav. LXXII. Fig. 2, 3. Tav. LXXIII. Fig. 1, 8.

472.

Forma microscopica dello sperma: cellule e filamenti spermatici, o zoospermi. Tav. LXXIII. Fig. 2.

473.

Pene: sua forma, e sito: faccia anteriore o superiore o dorso: faccia posteriore: ghianda, prepuzio ond'è coperta: frenulo: pelle del pene: monte di venere e peli che si sviluppano in questa regione. Tav. XLVI. Fig. 5. Tav. LXX. Fig. 9.

474.

Pene spoglio della pelle: solco longitudinale del dorso, e legamento sospensorio: solco della faccia posteriore occupato dall'uretra: corpi cavernosi del pene, loro radici dagli ischi, loro unione alla sommità dell'angolo sottopubiano: loro terminazione alla base della ghianda. Tav. LXIX. Fig. 1. Tav. LXX. Fig. 9. Tav. LXXII. Fig. 2, 4. Tav. LXXI. Fig. 1. Tav. XLVIII.

475.

Inviluppo fibroso dei corpi cavernosi del pene, setto pettineo, tessuto erettile dei detti corpi: arteria centrale: arterie helicine. Tav. LXXII. Fig. 5. Tav. LXXIII. Fig. 5, 6, 7, 8.

476.

Muscolo erettore dei corpi cavernosi del pene. Tav. LXXIV. Fig. 2.

477.

Uretra, sua forma e sito: sue curve, sua continuità con il collo della vescica orinaria: suoi rapporti con le parti vicine, coll'arcata pubiana cioè, col retto o coll'ano coi corpi cavernosi del pene, colla prostata ecc. Tav. LXX. Fig. 9. Tav. LXXII. Fig. 2, 4, 5. Tav. LXXIII. Fig. 8.

478.

Prostata: suoi lobi: suoi rapporti con la vescica, col retto, coi dotti eiaculatori e coll'uretra prostatica: uretra prostatica: verumontanum o caput gallinaginis, orifizi dei condotti eiaculatori: orifizi dei condotti escretori della prostata nelle due fossette ai lati del verumontanum. Tav. LXXII. Fig. 2, 3, 5, 7. Tav. LXXIII. Fig. 8.

479.

Struttura della prostata. Tav. LXXII. Fig. 3, 7. Tav. LXXIII. Fig. 3, 8.

480.

Uretra membranosa propriamente detta: sito di essa: rapporti: glandole di Cowper, muscolo del Wilson. Tav. LXXII. Fig. 3, 2. Tav. LXX. Fig. 9. Tav. LXXIII. Fig. 4, 8.

481.

Uretra vascolosa: sua forma e sito, suoi rapporti: bulbo uretrale suo rapporto col muscolo bulbo cavernoso: ghianda: base o corona della ghianda piena di glandolette sebacee chiamate dallo illustratore Tisoniane, e di papille: apice: meato orinario esterno: rapporti della ghianda coi corpi cavernosi del pene, col prepuzio, e specialmente col frenulo: struttura del prepuzio. Tav. XLVI. Fig. 5. Tav. XLVII. Tav. LXXII. Fig. 2, 4, 5. Tav. LXXIII. Fig. 8. Tav. LXX. Fig. 9.

482.

Dilatazione dell'uretra vascolosa presso il bulbo, e fossetta navicolare. Tav. LXXII. Fig. 5. Tav. LXXIII. Fig. 8.

483.

Struttura dell'uretra: uretra vascolosa: tessuto erettile o vascolare della medesima cominciante dal bulbo e terminante coll'intumescenza della ghianda: membrana esterna cellulosa, o cellulo-fibrosa, membrana interna mucosa: lacune del Morgagni: glandole di Littre: uretra prostatica e membranosa composte delle due dette membrane soltanto. Tav. LXXII. Fig. 2, 4, 5. Tav. LXXIII. Fig. 8.

484.

Arterie del pene: dorsale cioè, centrale, ed uretrale: vene del pene vene dorsali ecc. Tav. LXXII. Fig. 2, 4, 5. Tav. LXXIV. Fig. 2.

485.

Aponeurosi e muscoli della regione ano-perineale: fascia superficialis, ed aponeurosi pelvica inferiore: suoi strati. Tav. XXIV. Fig. 1, 2, 3.

486.

Muscoli di detta regione: muscolo ischio-coccigeo: muscolo sfintere esterno ed elevatore dell'ano: trasversi del perineo, acceleratore dell'orina, erettore dei corpi cavernosi del pene. Tav. cit. Fig. 2.

487.

Aponeurosi pelvica superiore. Tav. cit. Fig. 3.

488.

Arteria pudenda comune, e sue principali diramazioni nella regione ano-perineale. Tav. LXXIV. Fig. 2.

---

Parti genitali della donna. Tav. IL. Tav. LXXIV fino alla LXXVII.

489.

Parti genitali esterne: monte di venere: vulva: grandi labbra e loro commessure: ninfe o piccole labbra: glande della clitoride e suo prepuzio: vestibolo: meato orinario: orifizio vaginale: fossetta navicolare: imene, lacinie del rotto imene: caruncole mirtiformi. Tav. LXXIV. Fig. 4. Tav. LXXV. Fig. 3. Tav. LXXVII. Fig. 1.

490.

Struttura delle parti genitali esterne: tegumento del monte di

venere : cuscinetto adiposo sottoposto a questo tegumento. Tav. LXXV. Fig. 3. Tav. IL. Fig. 2.

491.

Pelle esterna ed interna delle grandi labbra : orifizi dei dotti escretori delle numerose glandolette sebacee comprese nella duplicatura cutanea delle labbra dette : peli : duplicature della membrana mucosa uro-genitale costituente le ninfe, il prepuzio, l'imene, le caruncole mirtiformi ecc. Tav. LXXV. Fig. 2, 3, 4. Tav. LXXVI. Fig. 1, 8. Tav. LXXVII. Fig. 1.

492.

Clitoride : suoi corpi cavernosi : origine di questi corpi : loro unione, per cui si forma la clitoride che termina in una specie di glande imperforato : legamento sospensorio : involuppo fibroso degli anzidetti corpi : tessuto erettile dei medesimi : setto pellineo : muscolo erettore dei corpi cavernosi. Tav. LXXV. Fig. 1, 2, 3.

493.

Mucosa del vestibolo : uretra muliebre : glandole mucipare situate attorno il meato orinario e costituenti la prostata Bartholiniana. Tav. LXXV. Fig. 2, 3, 4.

494.

Vagina : sua forma, e situazione, suoi rapporti col peritoneo, con la vescica e col retto intestino : sue pareti anteriore, posteriore e laterali : sua cavità, sue colonne e rughe : sua continuità coll'utero. Tav. LXXV. Fig. 3, 4. Tav. LXXVI. Fig. 1.

495.

Struttura della vagina : membrana esterna fibrosa : sua membrana mucosa piena di rughe e di orifizi glandolari : continuità di questa membrana con quella delle parti genitali esterne, e con quella dell'utero. Tav. LXXV. Fig. 3. 4. Tav. LXXVI. Fig. 1.

496.

Muscolo costrittore della vagina. Tav. LXXV. Fig. 2.

497.

Parti genitali interne : utero ed appendici uterine : sito, rapporti e forma dell'utero : fondo, corpo e collo del medesimo : lati ed angoli : muso di tinca, bocca dell'utero e sue labbra : sua cavità : corpo palmato : ed ova di Naboth, Tav. IL. Fig. 2. Tav. LXXV. Fig. 3. 4, 5. Tav. LXXVI. Fig. 1.

498.

Trombe Falloppiane od ovidutti, loro forma e sito : loro incesso tortuoso : fimbria nella quale terminano : loro cavità continua con l'uterina e con la cavità del peritoneo : pieghe longitudinali della cavità delle trombe. Tav. IL. Fig. 2. Tav. LXXV. Fig. 3. Tav. LXXVI. Fig. 1.

499.

Ovaie : loro sito e forma : hilo e legamento delle ovaia, cicatrici che talora presentano : corpi lutei. Tav. cit. Fig. cit.

500.

Legamenti rotondi dell'utero, loro passaggio attraverso il canale inguinale, loro terminazione. Tav. cit. Fig. cit.

501.

Struttura delle parti genitali interne : velame peritoneale dell'utero, pieghe del Douglass, legamenti lati e loro ale, continuità del peritoneo con la membrana mucosa delle fimbrie delle tube falloppiane. Tav. LXXV. Fig. 4, 4. Tav. IL. Fig. 2.

502.

Fibre muscolari dell'utero in vario senso e in vari strati disposte

e prolungate per le trombe, e le altre appendici uterine. Tav. LXXVI. Fig. 6, 7.

503.

Membrana mucosa uterina continua tanto con quella della vagina che dell' interno degli oviduttì o tube falloppiane, alla fimbria delle quali si continua col peritoneo: corpo palmato o albero della vita che essa forma nel collo uterino. Tav. LXXVI. Fig. 4.

504.

Albuginea delle ovaia: stroma e vescichette del Graff: le tre membrane componenti codeste vescichette: il disco-proligero, l'ovulo. Tav. LXXVI. Fig. 2, 3.

505.

Parti dell' ovulo non fecondato, cioè il corion o zona trasparente, o membrana esteriore, il contenuto entro questa membrana od il vitello: vescichetta di Purchinje. Tav. LXXVI Fig. 5.

506.

Vasi sanguiferi delle parti genitali muliebri: arterie delle parti genitali esterne: arterie della vagina, dell' utero o vaginali uterine: arterie delle appendici uterine od ovariche. Tav. LXXV. Fig. 2. Tav. LXXVII. Fig. 8.

507.

Vene della vagina, e plesso retiforme che ne compone il tessuto spugnoso: vene uterine, vene delle trombe Falloppiane costituenti in queste un vero tessuto spugnoso, vene delle ovaie, del legamento rotondo ecc. Tav. LXXVI, Fig. 8.

508.

Vasi sanguiferi della membrana esterna delle vescichette del Graff. Tav. LXXVI. Fig. 3.

509.

Nervi delle parti genitali muliebri. Tav. LXXVII. Fig. 1.

510.

Mammelle: forma emisferica delle mammelle, areola, glandole sebacee, capezzolo: aperture ed orifizi della sua estremità libera. Tav. LXXVII. Fig. 2.

511.

Pelle, tessuto pinguedinoso delle mammelle: provincie della glandola mammaria: lobuli di queste provincie, fossette interlobulari ed acini dei lobuli. Tav. cit. Fig. 3, 7.

512.

Vasi galatofori o lattiferi, loro origine, loro andamento, loro seno presso la base del cappezzolo, loro passaggio pel medesimo. Tav. cit. Fig. 3 alla 7.

513.

Struttura microscopica del latte. Tav. cit. Fig. 8.

# Parte Terza

## SPLANCNOLOGIA

| *Tav.* | *Fig.* | *lin.* | *Errata* | *Corrige et adde* |
|---|---|---|---|---|
| I | 1 | 6 | *a, a,* metà sinistra | *a, a,* metà destra |
| » | 2 | 37 | cerebrali posteriori 28, 28 — | cerebrali posteriori 30, 30 |
| IV | » | 19 | del trono | del tronco |
| XV | 1 | 5 | *f, g,* corona | *c, f, g,* corona |
| XVIII | » | 3 | *e,* polpa | *c,* polpa |
| XXVIII | 3 | 13 | assetto | ossetto |
| XXX | 1 | 18 | 8, nervo lunguale | 8, nervo linguale |
| XXXI | 6 | 16 | *n,* arteria | *u,* arteria |
| XXXIV | 3 | 3 | *e,* ale minori | *c,* ale minori |
| XL | » | 4 | a sinistra | a destra |
| » | » | 5 | a destra | a sinistra |
| XLIII | 2 | 19 | interno sinistro | interno destro |
| » | » | 20 | esterno sinistro | esterno destro |
| LII | 8 | 2 | VANI | VASI |
| LIII | 2 | 18 | rotondo *c* | rotondo *e* |
| LV | 1 | 12 | destro e sinistro aperti | destro e sinistro del fegato aperti |
| LVI | 3 | 24 | al colon ascendente — *u,* arteria dell' appendice vermiforme — *v,* arteria ileo colico | al colon ascendente, e col suo ramo discendente ileo-colico provvede l'appendice vermiforme della sua arteria *u,* poi termina continuandosi con l'arcata *v* |
| » | 5 | 5 | *c,* mesenterica | *e,* mesenterica |
| LXI | 1 | 31 | *k'* | *k* |
| LXIV | » | 3 | *e,* anelli | *c,* anelli |
| LXVIII | 2 | 12 | col pericardio | col pericondrio |
| LXX | 5-8 | 7 | *c,* struttura | *e,* struttura |
| LXXI | 7 | 9 | *c,* anello | *e,* anello |

# Parte Prima

## OSTEOLOGIA E SINDESMOLOGIA

| Tav. | Fig. | lin. | Errata | Corrige et adde |
|---|---|---|---|---|
| I | 1 | 37-38 | radio *n* | radio *q* |
| » | » | 48 | delle dita | delle dita *u* |
| » | » | 55 | del tarso | del tarso 1, 2. |
| VI | » | 21 | *l*, apofisi zigomatica | *l'*, apofisi zigomatica |
| » | 2 | 11 | *p*, incisura | *q*, incisura |
| X | 1 | 5 | o faccia | a faccia |
| XIII | 3 | 2 | ESTERNA | INTERNA |
| XV | 6 | 10 | *e*, *e*, apparato | *u*, *u*, apparato |
| XXI | 1 | 19 | testa e faccia articolare, *o'* dell'omero | testa e faccia articolare *a* dell'omero |

# Parte Seconda

## MIOLOGIA, APONEUROLOGIA ECC.

| Tav. | Fig. | lin. | Errata | Corrige et adde |
|---|---|---|---|---|
| VIII | 1 | 17 | vestebre | vertebre |
| » | » | 20 | a sinistra del quale | a destra del quale |
| » | » | 22 | a destra | a sinistra |
| IX | 1 | 4 | *f*, *f*, porzione | *f*, *g*, porzione |
| XI | 5 | 8 | *l*, piccola borsa | *i*, piccola borsa |
| » | 6 | 3 | *b*, scapola | *b*, acromio |
| » | » | 3 | *d*, acromio | *d*, scapola |
| » | » | 10-11 | *p*, lunga porzione o lungo capo del medesimo: mostra in *q* il suo tendine, che | *q*, lunga porzione del bicipite che mostra in *p* il tendine di origine, che |
| « | 7 | 10 | anello | anello |
| XII | 3 | 3 | *c*, tendine | *c'*, tendine |
| » | » | 7 | tendine *c* | tendine *c'* |
| » | 4 | 4 | *e*, aponeurosi | *e*, aponeurosi |
| » | 7 | 12 | *p*, tendine, *r*, il suo corso | *r*, tendine, *s*, il suo corso |
| » | » | 20 | 2, muscolo opponente del pollice, 3, abduttore | 2, muscolo abduttore, 3, muscolo opponente del pollice |
| XIII | 3 | 6 | *k*, muscolo estensore | *o*, muscolo estensore |
| » | 5 | 6 | *i*, borsa | *i*, *k*, borsa |
| » | 7 | 4 | *c*, cubitale | *e*, cubitale |
| XVI | 3 | 10 | *g*, otturatore esterno | *p*, otturatore esterno |
| XVII | 1 | 6 | *q*, borsa mucosa | *g*, borsa mucosa |

JeBC

Ac. 128